И. В. ГАЙВОРОНСКИЙ

НОРМАЛЬНАЯ АНАТОМИЯ ЧЕЛОВЕКА

ТОМ 1

УЧЕБНИК ДЛЯ МЕДИЦИНСКИХ ВУЗОВ

Санкт-Петербург
СпецЛит

829652

И. В. Гайворонский

НОРМАЛЬНАЯ АНАТОМИЯ ЧЕЛОВЕКА

Том 1

Учебник для медицинских вузов
9-е издание, переработанное и дополненное

Рекомендован ГБОУ ВПО Первым Московским государственным медицинским университетом имени И. М. Сеченова в качестве учебника для студентов учреждений высшего профессионального образования, обучающихся по специальности 060101 «Лечебное дело» по дисциплине «Анатомия человека»

TOSHKENT TIBBIYOT AKADEMIYASI KUTUBXONASI № 42924

ILMIY-TIBBIY ADABIYOTLAR

Санкт-Петербург
СпецЛит
2016

УДК 611 616
Г12

Автор:

Гайворонский Иван Васильевич — академик
Российской Военно-медицинской академии,
лауреат премии Правительства РФ в области образования,
заслуженный работник высшей школы, профессор,
доктор медицинских наук, заведующий кафедрой нормальной анатомии
Российской Военно-медицинской академии

Рецензенты:

Колесников Л. Л. — заведующий кафедрой анатомии человека
Московского государственного медико-стоматологического университета,
академик РАМН, профессор, доктор медицинских наук;

Козлов В. И. — заведующий кафедрой анатомии человека
Российского университета дружбы народов, заслуженный деятель науки РФ,
профессор, доктор медицинских наук

Гайворонский И. В.

Г12 Нормальная анатомия человека : учебник для мед. вузов : в 2 т. / И. В. Гайворонский. — 9-е изд., перераб. и доп. — Санкт-Петербург : СпецЛит, 2016. — Т. 1. — 567 с. : ил. — ISBN 978-5-299-00755-8

Все разделы учебника «Нормальная анатомия человека» написаны с позиций функциональной морфологии. Материал изложен кратко, систематично, с использованием современных достижений смежных теоретических и клинических медицинских дисциплин. В нем отсутствуют второстепенные для последующего клинического обучения данные сравнительной анатомии. В каждом разделе учебника представлены общая часть и частные вопросы преподавания дисциплины в объеме учебных программ для медицинских вузов. Терминология приведена в соответствии с международной анатомической номенклатурой. Текст иллюстрирован классическими и оригинальными рисунками.

Важное место в учебнике отводится современным морфологическим методам исследования, широко используемым в клинической практике. В систематическом виде представлены основы рентгеноанатомии, эхолокации и магнитно-резонансной томографии.

Учебник «Нормальная анатомия человека» предназначен для студентов высших медицинских учебных заведений.

По всем темам материал излагается весьма подробно, поэтому учебник может служить в качестве руководства для преподавателей медицинских вузов и врачей различных специальностей.

УДК 611 616

Рецензия № 226 от 22 мая 2013 г.
ФГАУ «ФИРО» Министерства образования и науки РФ

ISBN 978-5-299-00755-8 (Т. 1)
ISBN 978-5-299-00754-1

© ООО «Издательство „СпецЛит“», 2016

ВВЕДЕНИЕ

Нормальная анатомия человека — фундаментальная дисциплина в системе медицинского образования

Нормальная анатомия — это наука о строении человеческого организма. Такое определение можно дать нашей дисциплине в обобщенном виде. В процессе изучения предмета будет рассматриваться строение отдельных органов, систем органов и человеческого организма в целом с позиций развития, функциональных возможностей и влияния на них окружающей внешней среды.

Задачами анатомии как науки является изучение формы, положения органов и их взаимоотношений с учетом возрастных, половых и индивидуальных особенностей, а также выяснение закономерностей конструкции тела человека в целом и составляющих его частей.

Теперь уточним значение терминов в названии дисциплины. Термин «анатомия» происходит от греческого слова *anatemno*, что означает — рассекаю, расчленяю. Следовательно, в основу названия дисциплины положен один из основных ее методов исследования. Термин «нормальная» предусматривает понятие нормы. Норма — это одна из важнейших категорий медицины, включающая как методологический, так и философский аспекты. Под нормой следует понимать не среднестатистическое значение какого-либо параметра, характеризующего строение тела человека, а тот оптимальный интервал, в пределах которого организм остается здоровым и в полном объеме выполняет свои функции. Таким образом, строение выражается через функцию, и его следует рассматривать только в единстве с функцией. Норма имеет диапазон отклонений от среднестатистических показателей, но в определенных пределах, не связанных с нарушением функции. Отклонение в строении организма в пределах диапазона нормы носит название «вариант нормы» (вариант развития).

Следует отметить, что даже в одной возрастной группе строение, форма и положение органов имеют существенные индивидуальные различия. Они обусловлены особенностями внутриутробного развития организма или влиянием социальных (антропогенных) факторов.

Анатомию тела человека и составляющих его органов необходимо изучать с учетом функциональных особенностей, так как именно функция определяет принцип структурной организации. Многочисленными исследованиями убедительно доказано, что строение тела человека существенно зависит от функциональных нагрузок. В связи с этим вы узнаете об отличительных признаках строения костей, суставов, мышц внутренних органов и т. д. у людей различных профессий.

В ряду живых существ человек является наиболее сложно устроенным организмом. Понять отличительные особенности строения тела человека можно лишь путем сравнения одинаковых анатомических признаков у различных видов животных — от наиболее простых до человекообразных обезьян (приматов). Исследованиями такого рода занимается самостоятельная наука — сравнительная анатомия, которая позволяет понять историю происхождения человеческого организма как отдельного рода. Процесс эволюции животного мира носит название «филогенез» (гр. *phylon* — род или вид, *genesis* — развитие).

Процесс внутриутробного развития человека изучает особая наука — эмбриология, благодаря которой удалось вскрыть механизмы формирования органов и организма в целом. Индивидуальное развитие человеческого организма на протяжении всей его жизни — от момента зарождения до смерти — составляет понятие онтогенеза (гр. *ontos* — особь, или индивид). Рассмотрение вопросов онто- и филогенеза в курсе нормальной анатомии позволяет понять происхождение пороков и аномалий развития органов.

Порок развития (мальформация) — это стойкие морфологические и функциональные изменения органа или организма, возникающие в результате нарушений развития зародыша, плода или нарушений дальнейшего формирования органов после рождения ребенка. Порок развития, который приводит к обезображиванию части тела и обнаруживается при внешнем осмотре, называют уродством. Аномалия развития (малый порок) — это стойкое отклонение в строении органа или системы органов, не сопровождающееся функциональными нарушениями в обычных условиях, но нередко являющееся причиной косметических дефектов или заболеваний, особенно при воздействии на организм экстремальных факторов.

В зависимости от плана изложения изучаемого материала различают систематическую, регионально-топографическую и пластическую анатомию.

Систематическая анатомия дает представление о строении, форме, положении, топографии и развитии органов по системам. В систематическую анатомию входят: остеология — учение о костях; артросиндесмология — учение о соединениях костей; миология — учение о мышцах; спланхнология — учение о внутренностях; ангиология — учение о сосудах; неврология — учение о нервной системе; эстезиология — учение об органах чувств; эндокринология — учение об органах внутренней секреции.

Регионально-топографическая анатомия исследует взаимное расположение органов и тканей в каждой конкретной области послойно. При этом особое внимание обращается на пространственное расположение структур, формирование топографических образований (борозд, каналов, треугольников и т. д.) и их содержимое. Регионально-топографическую анатомию целесообразно изучать после систематической анатомии, т. е. на заключительном этапе.

Пластическая анатомия дает сведения о статике и динамике внешних форм тела человека. Сведения по пластической анатомии используются в изобразительном искусстве: живописи, скульптуре, графике и т. д.

Место анатомии в системе биологических и клинических дисциплин

Нормальная анатомия является составной частью биологических наук, которые занимаются изучением живых организмов. В разряде биологических наук можно выделить две группы дисциплин — морфологию и физиологию. К морфологическим наукам относятся анатомия, гистология, эмбриология, сравнительная анатомия. Эти науки занимаются изучением формы и строения живых организмов, закономерностей их развития и взаимодействия с окружающей средой. Следовательно, анатомия по своим задачам является биологической наукой, относящейся к разделу морфологии. Анатомия — это фундаментальная дисциплина в системе медицинского образования, так как она создает «фундамент» для последующего изучения клинических дисциплин.

Таким образом, анатомия как наука необходима не только врачу. Закономерности строения тела человека в зависимости от возраста, пола и воздействия факторов внешней среды используют также педагоги, спортсмены, художники, скульпторы, конструкторы, модельеры и т. д. В связи с вышеизложенным определение дисциплины в расширенном понимании может быть представлено следующим образом: **нормальная анатомия** — это наука о строении органов, систем органов и человеческого организма в целом, рассматриваемых с позиций развития, функциональных возможностей и постоянного взаимодействия с окружающей внешней средой.

Объект и методы анатомического исследования

Объектом изучения предмета «нормальная анатомия» является живой человек. Однако чтобы познать сложное строение отдельных его органов и систем, необходимо производить вскрытия и препарировать. Естественно, такие исследования на живом человеке производить нельзя, поэтому анатомы вынуждены проводить обучение на трупах и анатомических препаратах. В этом плане совершенно справедливым является латинское выражение «*mortui vivos dociunt*» — «мертвые учат живых».

Необходимо помнить, что все знания, полученные на неживых объектах, нужно интерпретировать по отношению к живому человеку и в первую очередь перенести их на себя. Например, прощупать все костные образования, мышцы, определить места прохождения сосудов и нервов, найти проекцию внутренних органов.

Для закрепления знаний, полученных визуальным способом, необходимо подкрепить их современными методами морфологических исследований, используемыми в клинической практике. К таковым относятся рентгенография, эхолокация, компьютерная и магнитно-резонансная томография, световая, контактная и электронная микроскопия. Указанные методики исследования позволяют оценить строение органов живого человека. В связи с этим можно перефразировать вышеприведенное латинское выражение «*vivos dociunt vivos*» — «живые учат живых». Сейчас изучать анатомию только на описательном макро-микроскопическом уровне нельзя. Строение тела человека нужно познавать в комплексе на всех уровнях: макро-, макро-микро- и микроскопическом. Следовательно, наша дисциплина может быть названа макро-микроскопической анатомией, как это и сделано во многих зарубежных вузах.

Для познания сложного человеческого организма в анатомии используются различные методики. Перечислим основные из них:

— вскрытие трупов по региональному принципу;
— бальзамирование отдельных органов и целых трупов;
— распилы частей тела (по Н. И. Пирогову) или разрезы органов;
— инъекция полых органов красящими массами;
— инъекция полых органов застывающими массами с последующим расплавлением тканей органа (метод изготовления коррозионных препаратов);
— препарирование;
— изготовление сухих препаратов по методике В. Л. Грубера и Б. А. Шора и т. д.;
— полимерное бальзамирование отдельных органов и целых трупов (пластинация);
— антропометрия;

– соматоскопия – осмотр и пальпация анатомических образований на живом человеке;
– рентгеноанатомия (рентгенография, томография, электрорентгенография);
– эхолокация (ультразвуковое сканирование органов);
– компьютерная томография;
– магнитно-резонансная томография;
– эндоскопия (визуальный осмотр просветов полых органов и полостей);
– гистотопография;
– световая и электронная микроскопия;
– контактная микроскопия;
– эксперименты на животных – осмотр и изучение функций внутренних органов.

Следует обратить внимание, что с появлением новых методик исследования анатомия как наука поднималась на вышестоящую ступень развития. Однако основным движущим фактором в развитии анатомии всегда являлись потребности медицины – запросы клинической практики.

Структурная организация человеческого организма

С морфологических позиций можно выделить следующие уровни организации строения тела человека:
1) организменный (организм человека как единое целое);
2) системоорганный (системы органов);
3) органный (органы);
4) тканевый (ткани);
5) клеточный (клетки);
6) субклеточный (клеточные органеллы и корпускулярно-фибриллярно-мембранные структуры).

Далее морфология приходит в соприкосновение с химией, термин «молекулярная морфология» следует рассматривать как границу компетенции «чистого» морфолога.

Следует отметить, что в представленной иерархической схеме структурной организации тела человека прослеживается четкая соподчиненность. Организменный, системоорганный и органный уровни строения тела человека являются анатомическими объектами исследования. Тканевый, клеточный и субмикроскопический – объектами гистологических, цитологических и ультраструктурных исследований.

Изучение структурной организации тела человека целесообразно начинать с простейшего морфологического уровня – клеточного, основным элементом которого является клетка. Тело взрослого человека состоит из огромного количества клеток (примерно 10^{12-14}). Только в центральной нервной системе их насчитывается свыше 14 млрд.

Клетка является элементарной структурной, функциональной и генетической единицей ткани. Форма и размеры клеток очень варьируют, однако существуют общие принципы их строения (рис. 1).

Любая клетка имеет клеточную мембрану – плазмолемму, которая отделяет ее от внеклеточной среды или окружающих клеток. Плазмолемма представляет собой биологическую мембрану, молекулярную основу которой составляют два слоя фосфолипидов со встроенными в них белками. Белки, погруженные в фос-

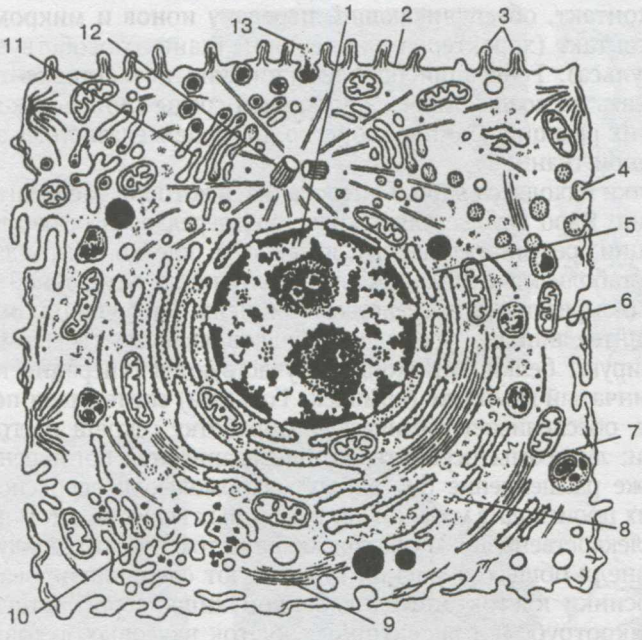

Рис. 1. Схема ультрамикроскопического строения клетки животных организмов:

1 — ядро; 2 — плазмолемма; 3 — микроворсинки; 4 — эндоцитозные вакуоли; 5 — гранулярная эндоплазматическая сеть; 6 — митохондрии; 7 — лизосомы; 8 — рибосомы; 9 — микрофиламенты; 10 — агранулярная эндоплазматическая сеть; 11 — комплекс Гольджи; 12 — центриоль и микротрубочки центросферы; 13 — выделение гранул секрета

фолипидный бислой, называются интегральными белками. Они выполняют каркасную и транспортную функции. Другие белки — периферические — прикреплены к поверхности мембраны. В функциональном отношении мембранные белки делят на 4 группы: переносчики («насосы», каналы), ферменты, рецепторы и структурные белки.

Важнейшие функции плазмолеммы — пограничная, биотрансформирующая, транспортная, рецепторная, образование межклеточных контактов и генерация биоэлектрических потенциалов.

Пограничная функция — отграничение цитоплазмы от окружающей среды и взаимодействие с ней. Биотрансформирующая функция — обеспечение биохимических превращений поступающих в клетку веществ, в том числе и лекарственных. Транспортная функция — перенос через мембрану веществ, необходимых для поддержания постоянства внутренней среды. Транспорт может быть пассивным (фильтрация, диффузия, осмос) и активным. Рецепторная функция — способность к избирательному взаимодействию с определенными химически активными веществами (гормоны, медиаторы и др.), в том числе и фармакологическими. Образование межклеточных контактов — это способ соединения и взаимодействия соседних клеток. Различают простой контакт (сближение клеток на расстояние 15—20 нм); плотный замыкающий контакт, непроницаемый для макромолекул и ионов (максимальное сближение участков плазмолеммы соседних клеток); десмосомный (участки уплотнения плазмолеммы с микрофиламентами контактирующих клеток, играющие роль механической связи);

щелевидный контакт, обеспечивающий передачу ионов и микромолекул, и синаптический контакт (характерен для нервной ткани, способствует проведению нервного импульса). Генерация биоэлектрических потенциалов — это способность реагировать на воздействия окружающей среды сложным комплексом физико-химических реакций. Данное свойство присуще железистому эпителию, мышечной и нервной ткани.

Внутри клетки находятся ядро и цитоплазма, в которой располагаются органеллы и включения. Ядро осуществляет хранение, передачу и реализацию генетической информации, регулирует жизнедеятельность клетки. Цитоплазма участвует в процессах метаболизма и поддержания постоянства внутренней среды клетки. Свои функции она реализует посредством органелл. Так, эндоплазматическая сеть обеспечивает синтез липидов, углеводов и белков, является главным депо Ca^{2+}; рибосомы синтезируют белки; митохондрии участвуют в генерации и аккумуляции энергии; пластинчатый комплекс (комплекс Гольджи) синтезирует полисахариды и гликопротеины, обеспечивает химическую доработку секрета и его транспорт за пределы клетки; лизосомы осуществляют переваривание поглощенных клетками веществ, а также расщепление биогенных макромолекул; пероксисомы содержат ферменты, в них происходит метаболизм различных веществ, в том числе чужеродных (включая лекарственные), и обезвреживание токсических продуктов обмена.

Кроме органелл общего значения существуют специализированные. Например, микроворсинки клеток эпителия тонкой кишки способствуют процессам всасывания; микротрубочки рецепторных клеток вкусовых луковиц языка участвуют в механизмах кодирования информации о свойствах пищевых веществ; мерцательные реснички клеток эпителия трахеи и бронхиального дерева обеспечивают дренажную функцию дыхательных путей.

Различают следующие включения клетки: трофические (питательные) — капли жира, гликоген; секреторные — гормоны, биологически активные вещества; экскреторные (подлежащие удалению) — мочевая кислота, мочевина; пигментные — меланин и др.

Клетки в организме не могут существовать изолированно, в совокупности с межклеточным веществом они формируют ткани.

Ткань — это интеграция различно дифференцированных клеток и межклеточного вещества, специализирующаяся на выполнении определенных функций. В ряде случаев клетки, составляющие ткань, характеризуются общностью происхождения и строения, т. е. они монодифференцированы. Различают четыре основные морфофункциональные группы тканей: эпителиальные, соединительные, мышечные и нейральные (рис. 2). Каждая группа тканей имеет в свою очередь разновидности. Основные из них представлены в табл. 1.

Эпителиальные ткани (эпителий) осуществляют пограничную, или покровную, и секреторную функции. Находясь на границе между тканями тела и внешней средой, они выполняют защитную, или барьерную, функцию. Через них происходит обмен веществ между организмом и внешней средой.

Эпителий покрывает поверхность тела, выстилает различные полости и полые органы, являясь составной частью слизистой оболочки пищеварительного тракта, дыхательных путей, мочеполовой системы и т. д. Эпителиальные ткани образуют многочисленные железы, которые выделяют различные секреты на поверхность тела, в полость тела или прямо в кровь. Они состоят из тесно сомкнутых друг с другом эпителиальных клеток определенной формы (плоских, кубических, призматических), располагающихся в один или несколько слоев на базальной мембране (пластинке).

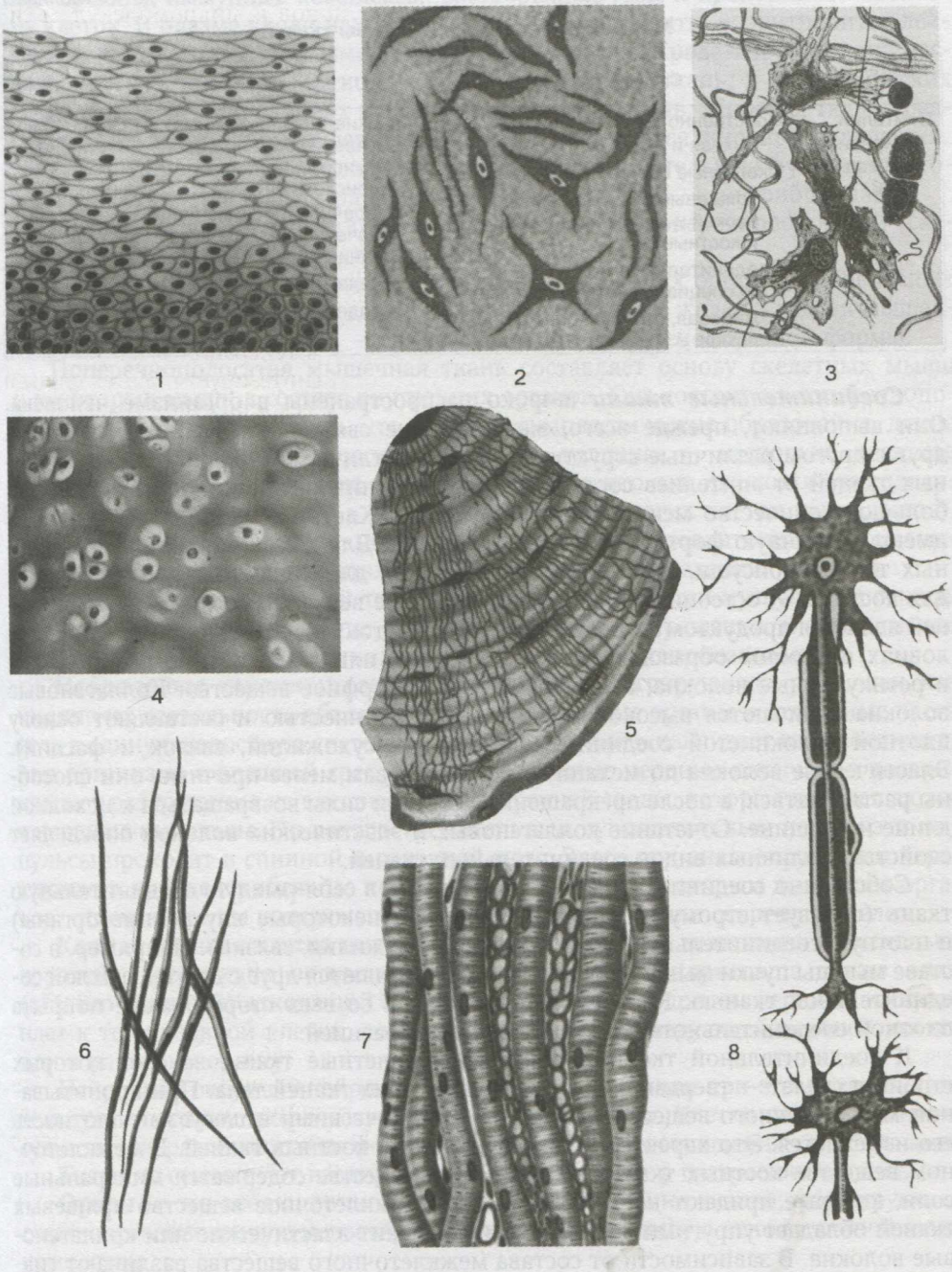

Рис. 2. Основные виды тканей:

1 — эпителий; 2 — рыхлая волокнистая оформленная соединительная ткань; 3 — рыхлая волокнистая неоформленная соединительная ткань; 4 — хрящевая ткань; 5 — костная ткань; 6 — гладкая мышечная ткань; 7 — скелетная мышечная ткань; 8 — нервная ткань

Таблица 1

Морфофункциональные группы тканей

Эпителиальные	Соединительные	Мышечные	Нейральные
Эпителий: покровный железистый	Собственно соединительные ткани: рыхлая и плотная Скелетные соединительные ткани: хрящевые (гиалиновый, эластический и волокнистый хрящи) и костные Соединительные ткани со специальными свойствами: жировая, ретикулярная, кровь, лимфа и кроветворные ткани	Гладкие (неисчерченные) мышечные ткани мезенхимного и нейрального происхождения Поперечнополосатые (исчерченные) мышечные ткани: скелетная сердечная	Собственно нервная ткань Нейроглия

Соединительные ткани широко распространены в организме человека. Они выполняют, прежде всего, механические связующие функции, соединяя друг с другом различные структуры. Главное отличие в строении соединительных тканей от эпителиев состоит в том, что у них между клетками находится большое количество межклеточного вещества. Клетки соединительных тканей имеют различную форму, строение и функции. Для волокнистых соединительных тканей присущи, например, фибробласты, для хрящевых — хондроциты, для костных — остеоциты и т. д. Межклеточное вещество соединительных тканей является продуктом жизнедеятельности клеток, которые в определенных условиях способны образовывать коллагеновые или клейдающие, эластические и ретикулярные волокна, а также основное аморфное вещество. Коллагеновые волокна отличаются высокой механической прочностью и составляют основу плотной волокнистой соединительной ткани (сухожилий, связок и фасций). Эластические волокна по механическим свойствам менее прочные, они способны растягиваться, а после прекращения действия силы возвращаться к исходной длине и толщине. Сочетание коллагеновых и эластических волокон определяет свойства различных видов соединительных тканей.

Собственно соединительная ткань включает в себя рыхлую соединительную ткань (образует строму и покрывает снаружи некоторые внутренние органы) и плотную соединительную ткань (фасции, сухожилия, связки). Например, в составе мышцы пучки мышечных волокон объединяются друг с другом рыхлой соединительной тканью. Кроме того, вся мышца со всех сторон также покрыта плотной соединительнотканной оболочкой — фасцией.

К соединительной ткани принадлежат скелетные ткани, за счет которых строится скелет — твердая основа для всех других тканей тела. При пропитывании межклеточного вещества различными химическими веществами плотность его изменяется. Это характерно для хрящевых и костных тканей. В межклеточном веществе костных тканей в большом количестве содержатся минеральные соли, которые придают костям прочность. Межклеточное вещество хрящевых тканей обладает упругими свойствами и содержит эластические или коллагеновые волокна. В зависимости от состава межклеточного вещества различают гиалиновую, эластическую и волокнистую хрящевые ткани.

Своеобразными формами соединительной ткани являются кровь и лимфа, кроветворная и жировая ткани. В составе крови и лимфы плазма представляет собой жидкое межклеточное вещество, содержащее питательные вещества, бел-

ки, гормоны, иммунные комплексы, растворенные газы и продукты метаболизма клеток. В плазме крови находятся форменные элементы — эритроциты, лейкоциты, тромбоциты; в плазме лимфы — лимфоциты. Кроветворные ткани располагаются: в красном костном мозге — миелоидная ткань; в лимфатических узлах, селезенке, миндалинах и т. д. — лимфоидная ткань. Жировая ткань представлена клетками, в цитоплазме которых накапливаются жировые включения.

Мышечные ткани выполняют в организме сократительную функцию, которая осуществляется благодаря специальным органеллам — миофибриллам.

Мышечные ткани существуют в форме гладкой и поперечнополосатой (скелетной и сердечной) мускулатуры.

Гладкая мускулатура находится в стенках внутренних органов, кровеносных и лимфатических сосудов, а также в составе некоторых желез. Гладкая мышечная ткань состоит из клеток — гладких миоцитов веретенообразной формы.

Поперечнополосатая мышечная ткань составляет основу скелетных мышц и некоторых мышц в составе внутренних органов. Она состоит из поперечнополосатых мышечных волокон. Это крупные симпластические образования, длина их в отдельных мышцах достигает 15 см, толщина — несколько десятков микрометров. Их своеобразие заключается в том, что они являются многоядерными, сформировавшимися в результате слияния многих клеток (миобластов). К симпластам примыкают камбиальные клетки (миосателлитоциты). Сокращение скелетных мышц осуществляется произвольно, по желанию человека.

Особая форма мышечной ткани — поперечнополосатая мускулатура сердца, имеющая клеточное строение (кардиомиоциты). Сокращения гладких мышц и сердечной мышцы не подчиняются воле человека (непроизвольные).

Нейральные ткани играют в организме интегрирующую роль, так как именно их деятельность объединяет многочисленные органы и отдельные части тела в единую целостную систему — организм — и устанавливает взаимоотношения организма с внешней средой. Чувствительные нервные окончания воспринимают раздражения из внешней или внутренней среды, которые превращаются в нервные импульсы. По центростремительным чувствительным нервам эти импульсы проходят в спинной и головной мозг. Здесь они анализируются и переключаются на центробежные нервные проводники, по которым достигают органов, отвечающих на раздражение сокращением мышц или секрецией желез.

Каждая нервная клетка имеет тело с ядром, особые включения и несколько коротких древовидно ветвящихся отростков, или дендритов, а также один (обычно длинный) отходящий от ее тела аксон. По дендритам нервный импульс идет к телу нервной клетки; по аксону — от тела к следующей нервной клетке или к рабочему органу.

Нейроглия окружает нейроны (нейроциты), выполняя при этом разграничительную, опорную, трофическую и защитную функции. Клетки нейроглии также существенно различаются по форме, размерам и взаимоотношениям с нейронами.

Ткани не существуют изолированно. Они участвуют в построении органов.

Орган — это эволюционно сложившаяся интеграция тканей, формирующая сложноорганизованную целостную структуру, обладающую относительной автономностью.

В анатомическом понимании орган — это часть человеческого тела, компонент определенной системы, имеющий только ему присущую форму, строение и положение в организме, характерную архитектонику сосудов и нервов, выполняющий определенную функцию или несколько функций.

С этой точки зрения можно рассмотреть любой орган (сердце, желудок, мышцу и т. д.).

Для изучения внешних характеристик органа применяют макроскопические методы морфологических исследований. Орган — это объект, доступный врачебному исследованию. Его можно рассматривать в качестве отдельного анатомического препарата, увидеть во время операции, прощупать на теле, оценить его внешнюю форму, положение в организме и изучить особенности строения. В клинической практике отдельные органы по показаниям можно удалять, производить на них различные манипуляции, в редких случаях трансплантировать (заменять поврежденный орган здоровым, взятым у донора).

В теле человека отдельных органов много. Исчерпывающую классификацию органов предложить трудно, так как они существенно отличаются друг от друга по своему положению, форме, внешнему и внутреннему строению.

Органы по расположению разделяют на внутренние и наружные. Можно сгруппировать органы по принадлежности к определенной системе (системе органов опоры и движения, пищеварительной системе и т. д.). По строению различают: полые, паренхиматозные и специфически устроенные органы. В процессе изучения каждого органа необходимо уяснить: названия (русское, латинское, греческое), форму, внешнее строение, внутреннюю конструкцию, топографию, особенности прижизненной визуализации, кровеносные и лимфатические сосуды, нервы, а также функции органа.

Таким образом, орган — это относительно обособленное анатомическое образование, структурный элемент, из которого складывается более высокий уровень организации — система органов.

Система органов — это интеграция различных органов, объединенных тесной анатомической связью друг с другом и выполнением общих функций. Различают следующие системы органов:

1. Органов опоры и движения.
2. Пищеварительная.
3. Дыхательная.
4. Сердечно-сосудистая система.
5. Мочеполовая.
6. Эндокринная.
7. Нервная.
8. Покровная.

Основные системы органов могут включать в себя подсистемы. Например, составными частями сердечно-сосудистой системы являются: сердце, артериальная, венозная, лимфатическая и микроциркуляторная системы.

Органы, входящие даже в одну систему, существенно различаются по своему строению. Например, в составе пищеварительной системы такие органы, как зубы, язык, пищевод и печень, совершенно различны по своей форме, положению, цвету, консистенции и внутреннему строению. Единство и целостность системы органов определяются прежде всего общей направленностью физиологических процессов.

Однако большинство органов в составе одной системы имеют единый план строения. Так, в составе пищеварительной системы глотка, пищевод, желудок, тонкая и толстая кишки имеют общие принципы строения стенки. Они включают слизистую, мышечную и серозную оболочки, хотя для каждой из них также характерны типичные особенности строения. Эти органы пищеварительной системы выполняют общую функцию — переваривание пищи и всасывание образовавшихся веществ.

Таким образом, система органов предусматривает прежде всего функциональное объединение органов.

Сходное строение могут иметь органы из различных систем, например полые органы пищеварительной и дыхательной систем.

В составе системы органов различают органы главные и вспомогательные. Так, в составе пищеварительной системы тонкая кишка, толстая кишка, печень, поджелудочная железа являются главными. Зубы, пищевод, желудок — вспомогательными. Главный орган из системы удалить нельзя, его можно только трансплантировать. Без вспомогательного органа система свою функцию может выполнять. Необходимо помнить, что среди главных органов есть жизненно важные органы, прекращение функции которых приводит к смерти буквально в течение нескольких минут. Жизненно важными органами являются головной мозг, сердце, легкие, печень и почки.

Высшей формой интеграции в строении тела человека является интеграция систем органов. Она обеспечивает наиболее высокий уровень организации — организм как единое целое.

Организм человека как живая биологическая система существует только благодаря непрерывному взаимодействию с окружающей средой.

Человеческому организму как живой целостной системе присущи биологические свойства. Основные из них следующие:

1. Обмен веществ.
2. Раздражимость.
3. Способность к росту.
4. Способность к размножению.
5. Подвижность.
6. Устойчивость (поддержание постоянства внутренней среды).
7. Пластичность.
8. Целостность.

Таким образом, живой целостный организм человека — это живая биологическая система, обладающая способностью к саморазвитию, самовоспроизведению, саморегуляции и отличающаяся высокой пластичностью, подвижностью и устойчивостью.

Появление указанных свойств стало возможным только в результате интеграции структур на всех уровнях организации человеческого организма. Понятие интеграция происходит от латинского термина *integratio* — возобновление. Таким образом, интеграция — это такое объединение, в результате которого рождается новое качество, более высокий уровень организации.

Различают четыре вида интеграции:

1) механическую;
2) гуморальную;
3) химическую;
4) нервную.

В качестве механических интеграторов на тканевом уровне выступают межклеточное вещество и межклеточные контакты; на органном уровне — соединительная ткань; на системном — вспомогательные органы.

Гуморальные интеграторы — это кровь и лимфа. Они выполняют интегративную роль на органном, системоорганном и организменном уровнях.

Химическая интеграция — это эндокринная регуляция, которая осуществляется биологически активными веществами — гормонами, выделяемыми железами внутренней секреции. Гормоны оказывают свое интегративное действие на всех уровнях — клеточном, тканевом, органном, системоорганном и организменном.

И, наконец, высшим уровнем является нервная интеграция. В процессе эволюции выделяется специальная система — нервная. Она обеспечивает координацию и регуляцию деятельности отдельных органов и систем организма и его приспособление к постоянно изменяющимся условиям внешней среды. Для нервной системы как интегратора характерны такие свойства, как быстрота и конкретность действия.

Человек занимает в ряду позвоночных высшее место, относится к типу хордовых, *chordata*, подтипу позвоночных, *vertebrata*, классу млекопитающих, *mammalia*, характеризующихся живорождением и питанием новорожденных молоком матери. В классе млекопитающих человек относится к подклассу рождающих, *theria*, имеющих плаценту и молочные железы, отряду приматов, *primates*, подотряду обезьян и человекообразных обезьян, *anthropoidea*, надсемейству человекоподобных, *hominoidea*, семейству человека, *hominide*, и виду человек мыслящий, *homo sapiens*.

Рассматривая организм человека как высший уровень структурной организации, необходимо дать характеристику внешней формы тела и отдельных его частей.

Такой интегральной характеристикой является морфологическое понятие — телосложение.

Телосложение (гр. *habitus*) — это совокупность особенностей строения, формы, величины и соотношения отдельных частей человеческого тела. Другими словами можно сказать так: под телосложением понимают форму тела, пропорциональность его отдельных частей и правильное их строение.

Еще со времен Гиппократа различают три основных формы телосложения (рис. 3):

1. Долихоморфный тип — характеризуется высоким ростом, слабо развитыми мускулатурой и скелетом, малым отложением жира.

2. Мезоморфный тип — характеризуется средним ростом, хорошо развитыми скелетом и мускулатурой, оптимальными пропорциями туловища, конечностей и головы, слабым отложением подкожного жира.

3. Брахиморфный тип — характеризуется средним или низким ростом, короткой шеей и большими размерами головы, короткими конечностями, широкой грудью и склонностью к отложению подкожного жира.

Для определения типа телосложения предложены следующие критерии:

1. Отношение вертикальных размеров тела к поперечным, т. е. роста к ширине плеч.

Для долихоморфного типа это отношение составляет больше 4,4; для брахиморфного типа — меньше 3,5; для мезоморфного типа 3,5—4,4.

2. Величина подгрудинного (надчревного) угла: у лиц долихоморфного типа он острый; брахиморфного — тупой; мезоморфного — равен примерно 90 градусов.

3. Индекс Пинье — это интегральная величина, получаемая следующим образом: из показателя роста (в см) вычитают окружность грудной клетки (в см) и массу тела (в кг).

Для лиц долихоморфного типа индекс Пинье составляет 30...50; брахиморфного — меньше 10; мезоморфного — 10...30.

Форма телосложения связана не только с различиями в строении органов (костей, мышц, подкожной жировой клетчатки, доступных наружному осмотру и прощупыванию), но и обусловливает различные положение, форму и размеры внутренних органов. Так, брахиморфному телосложению соответствуют такие признаки, как высокое стояние диафрагмы, горизонтальное положение сердца, косое высокое положение желудка, высокое положение слепой кишки, длинная тонкая кишка (6—8 м), короткая брыжейка тонкой, поперечной ободочной и сиг-

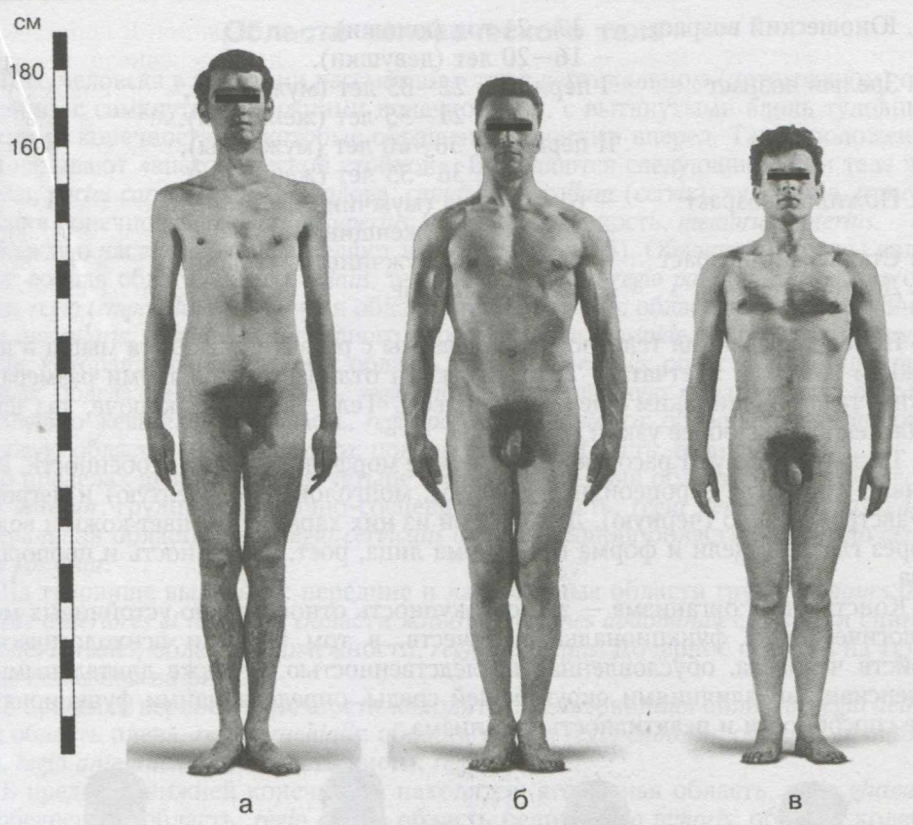

Рис. 3. Типы телосложения мужчин:
а — долихоморфный; б — мезоморфный; в — брахиморфный

мовидной кишок. Долихоморфному телосложению соответствуют такие признаки, как низкое стояние диафрагмы, вертикальное положение сердца, удлиненный желудок, низкое положение слепой кишки, длинная брыжейка тонкой, поперечной ободочной и сигмовидной кишок, короткая тонкая кишка (4—5 метров).

Телосложение имеет выраженные возрастные и половые особенности.

В процессе роста организма происходит относительное уменьшение размеров головы, туловища и увеличение длины шеи и конечностей. Определенное соотношение пропорций тела характерно для каждой возрастной группы, начиная с момента рождения и заканчивая старостью.

В медицинской практике принята следующая возрастная периодизация:

1. Новорожденный — 1—10 дней.
2. Грудной возраст — 10 дней—1 год.
3. Раннее детство — 1—3 года.
4. Первое детство — 4 года—7 лет.
5. Второе детство — 8—12 лет (мальчики),
   — 8—11 лет (девочки).
6. Подростковый возраст — 13—16 лет (мальчики),
   — 12—15 лет (девочки).

7. Юношеский возраст	– 17–21 год (юноши), – 16–20 лет (девушки).
8. Зрелый возраст	I период – 22–35 лет (мужчины), – 21–35 лет (женщины). II период – 36–60 лет (мужчины), – 36–55 лет (женщины).
9. Пожилой возраст	– 61–74 года (мужчины), – 56–74 года (женщины).
10. Старческий возраст	– 75–90 лет (мужчины и женщины).
11. Долгожители	– 90 лет и старше.

Половые различия телосложения связаны с развитием скелета мышц и подкожной жировой клетчатки. Тело у мужчин отличается большими размерами, узким тазом и широким плечевым поясом. Тело женщины короче, таз шире и плечевой пояс более узкий (рис. 4).

Также существуют расовые и этнические морфологические особенности. Различают три расы: европеоидную (белую), монголоидную (желтую) и негроидно-австралоидную (черную). Для каждой из них характерны цвет кожи и волос, разрез глазной щели и форма век, форма лица, рост, упитанность и пропорции тела.

Конституция организма – это совокупность относительно устойчивых морфологических и функциональных качеств, в том числе и психологических свойств человека, обусловленная наследственностью, а также длительными и интенсивными влияниями окружающей среды, определяющими функциональные способности и реактивность организма.

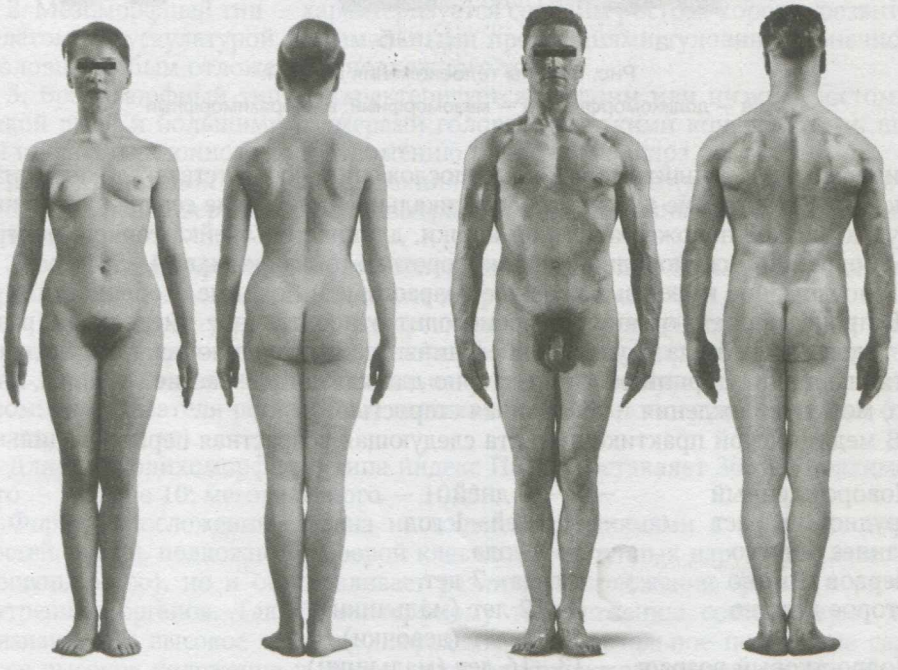

Рис. 4. Половые различия телосложения

Области человеческого тела

Тело человека в анатомии рассматривается в вертикальном (ортоградном) положении, с сомкнутыми нижними конечностями, с вытянутыми вдоль туловища верхними конечностями, которые обращены ладонями вперед. Такое положение тела называют «анатомической стойкой». Выделяются следующие части тела человека, *partes corporis humani*: голова, *caput*; шея, *collum* (*cervix*); туловище, *truncus*; верхняя конечность, *membrum superius*; нижняя конечность, *membrum inferius*.

Каждую часть тела подразделяют на области (рис. 5). Областями головы являются: лобная область, *regio frontalis*; теменная область, *regio parietalis*; височная область, *regio temporalis*; затылочная область, *regio occipitalis*; область ушной раковины, *regio auricularis*; область сосцевидного отростка, *regio mastoidea*; область лица, *regio facialis*, которая включает в себя: область носа, *regio nasalis*; область глазницы, *regio orbitalis*; подглазничную область, *regio infraorbitalis*; щечную область, *regio buccalis*; околоушно-жевательную область, *regio parotideomasseterica*; область рта, *regio oralis*; скуловую область, *regio zygomatica*; подбородочную область, *regio mentalis*.

В пределах шеи находятся четыре области: передняя область шеи, *regio cervicalis anterior*; грудино-ключично-сосцевидная область, *regio sternocleidomastoidea*; латеральная область шеи, *regio cervicalis lateralis*; задняя область шеи, *regio cervicalis posterior*.

На туловище выделяют: передние и латеральные области груди, *regiones thoracicae anteriores et laterales*; области живота, *regiones abdominales*; области спины, *regiones dorsales*; область промежности, *regio perinealis*. Дочерние области на туловище показаны на рис. 5.

В пределах верхней конечности находятся: дельтовидная область, *regio deltoidea*; область плеча, *regio brachialis*; область локтя, *regio cubitalis*; область предплечья, *regio antebrachialis*; область кисти, *regio manus*.

В пределах нижней конечности находятся: ягодичная область, *regio glutealis*; тазобедренная область, *regio coxae*; область бедра, *regio femoris*; область колена, *regio genus*; область голени, *regio cruris*; область стопы, *regio pedis*. Кисть, бедро, голень и стопа подразделяются на целый ряд дочерних областей, которые будут описаны в соответствующих разделах учебника.

Для клинической практики определенный интерес представляют данные о величине общей площади поверхности тела взрослого человека и отдельных его частей (табл. 2), а также средние размеры частей тела взрослого человека (табл. 3).

Таблица 2

Площадь поверхности областей тела у мужчины мезоморфного типа телосложения (при массе тела 70 кг)

Область тела	Площадь поверхности, $см^2$
Голова	850
Шея	450
Туловище	3000
Плечо	800
Предплечье	650
Кисть	550
Верхняя конечность	2000
Бедро	2050
Голень	1300
Стопа	700
Нижняя конечность с тазовой областью	5050
Общая площадь	18 400

TOSHKENT TIBBIYOT AKADEMIYASI KUTUBXONASI № 42924
ILMIY-TIBBIY ADABIYOTLAR

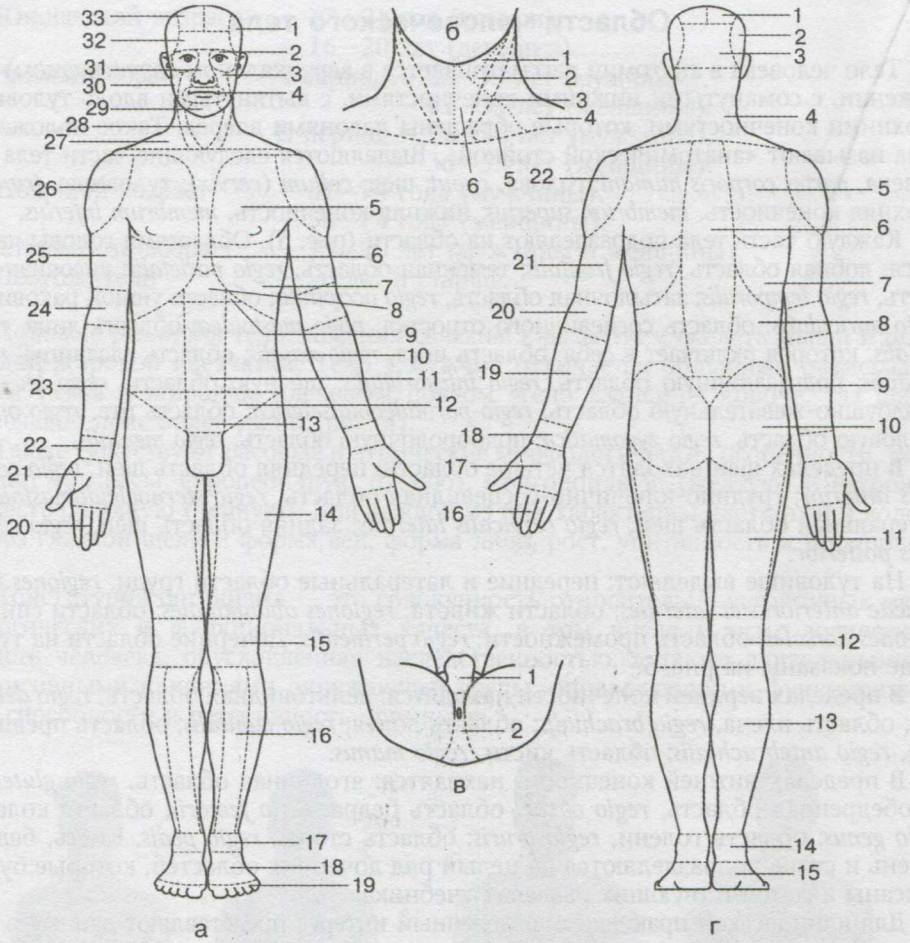

Рис. 5. Области тела человека:

а — вид спереди: 1 — *reg. temporalis*; 2 — *reg. orbitalis*; 3 — *reg. buccalis*; 4 — *reg. oralis*; 5 — *reg. mammaria*; 6 — *reg. presternalis*; 7 — *reg. inframammaria*; 8 — *reg. epigastrica*; 9 — *reg. hypochondriaca sinistra*; 10 — *reg. lateralis abdominis sinistra*; 11 — *reg. umbilicalis*; 12 — *reg. inguinalis sinistra*; 13 — *reg. pubica*; 14 — *reg. femoralis anterior*; 15 — *reg. genus anterior*; 16 — *reg. cruris anterior*; 17 — *reg. talocruralis anterior*; *18* — *reg. dorsalis pedis*; 19 — *digiti pedis*; 20 — *digiti manus*; 21 — *reg. palmaris (palma)*; 22 — *reg. carpalis anterior*; 23 — *reg. antebrachialis anterior*; 24 — *reg. cubitalis anterior*; 25 — *reg. brachialis anterior*; 26 — *reg. deltoidea*; 27 — *reg. cervicalis lateralis*; 28 — *reg. cervicalis anterior*; 29 — *reg. mentalis*; 30 — *reg. parotideomasseterica*; 31 — *reg. nasalis*; 32 — *reg. frontalis*; 33 — reg. parietalis;

б — область шеи: 1 — *trigonum submandibulare*; 2 — *trigonum caroticum*; 3 — *reg. sternocleidomastoidea*; 4 — *trigonum omotrapezoideum*; 5 — *trigonum omoclaviculare*; 6 — *trigonum omotracheale;*

в — область промежности: 1 — *reg. urogenitalis*; 2 — *reg. analis;*

г — вид сзади: 1 — *reg. parietalis*; 2 — *reg. temporalis*; 3 — *reg. occipitalis*; 4 — *reg. cervicalis posterior*; 5 — *reg. scapularis*; 6 — *reg. vertebralis*; 7 — *reg. infrascapularis*; 8 — *reg. lumbalis*; 9 — *reg. sacralis*; 10 — *reg. glutealis*; 11 — *reg. femoralis posterior*; 12 — *reg. genus posterior*; 13 — *reg. cruris posterior*; 14 — *reg. talocruralis posterior*; 15 — *reg. calcanea*; 16 — *digiti manus*; 17 — *reg. metacarpalis posterior*; 18 — *reg. carpalis posterior*; 19 — *reg. antebrachialis posterior*; 20 — *reg. cubitalis*; 21 — *reg. brachialis posterior*; 22 — *reg. deltoidea*

Таблица 3

Средние размеры частей тела взрослого человека мезоморфного типа телосложения, см

Размеры	Мужчина	Женщина
Рост	172	162
Длина туловища от темени до промежности	100	94
Высота головы	19	17
Длина шеи	25	24
Длина ноги (от гребня подвздошной кости до подошвы)	105	99
Длина руки (от большого бугорка плечевой кости до конца среднего пальца)	75	70
Ширина плеч	41	36
Ширина бедер	31	33
Длина плеча	32	30
Длина предплечья	26	24
Длина кисти	20	18
Длина ноги от большого вертела до подошвы	91	86
Длина бедра	43	41
Длина голени	41	39

Общая площадь поверхности тела у взрослого человека мезоморфного типа телосложения колеблется от 1,7 до 2,5 м^2 (25 000 см^2). Примерно 22 % от всей указанной площади приходится на долю нижней конечности с тазовой областью, на долю верхней конечности — около 9 %.

Плоскости, оси и основные ориентиры в анатомии

Тело человека построено по принципу двубоковой симметрии. Оно делится срединной плоскостью на две симметричные половины и характеризуется наличием осевого скелета и скелета конечностей. Принимая во внимание процесс развития, в теле человека можно выделить сегменты, или метамеры, которые представляют однородные участки, расположенные в последовательном порядке в направлении продольной оси тела. В составе каждого сегмента или метамера имеются кожа (дерматом), мышцы (миотом), костные образования и соответствующие сосуды и нервы.

Рассмотрение формы и строения тела человека в анатомии производится по отношению к его вертикальному положению. В связи с этим для описания частей и областей тела используют такие термины, как «верхний и нижний концы», «передняя (вентральная) и задняя (дорсальная) поверхности», «наружная и внутренняя поверхности».

Для определения топографии (местоположения) органов используют трехмерное пространство, позволяющее дать объемную характеристику. С этой целью через тело человека условно проводят три плоскости: горизонтальную, сагиттальную и фронтальную (рис. 6).

Горизонтальная плоскость делит тело на верхнюю и нижнюю части. Сагиттальная делит тело на правую и левую части. Сагиттальная плоскость, разделяющая тело человека на две симметричные половины, называется срединной.

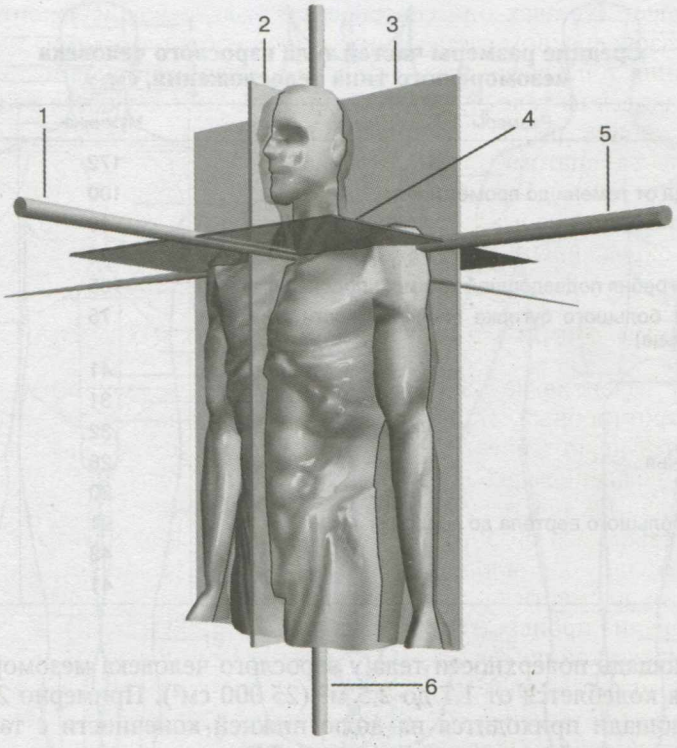

Рис. 6. Плоскости и оси тела человека:

1 — сагиттальная ось; 2 — срединная плоскость; 3 — фронтальная плоскость; 4 — горизонтальная плоскость; 5 — горизонтальная ось; 6 — вертикальная ось

Фронтальная плоскость проходит перпендикулярно по отношению к сагиттальной и делит тело на переднюю и заднюю части. Через любую точку на поверхности тела можно провести горизонтальную, сагиттальную и фронтальную плоскости, следовательно, их количество является произвольным.

Для обозначения частей тела по отношению к срединной плоскости (которая является единственной в теле человека) применяются термины медиально и латерально расположенный. Медиально расположенный — медиальный, *medialis*, — означает — находящийся ближе к срединной плоскости; латерально расположенный — латеральный, *lateralis*, — дальше от нее. Термины: правый, *dexter*; левый, *sinister*; поверхностный, *superficialis*; глубокий, *profundus* — в объяснении не нуждаются.

Для обозначения пространственных отношений на конечностях используют термины проксимальный, *proximalis*, т. е. находящийся ближе к месту прикрепления конечности к туловищу, и дистальный, *distalis*, — дальше от него.

Для определения направлений движений в суставах условно проводят оси: фронтальную, сагиттальную и вертикальную (свою собственную). Фронтальная и сагиттальная оси проходят в соответствующих фронтальной и сагиттальных плоскостях. Вертикальная ось проходит через тело человека в направлении сверху вниз. Движения в суставах осуществляются вокруг названных осей. В некоторых суставах движения возможны только вокруг одной оси. Например,

в межфаланговых суставах они совершаются только вокруг фронтальной оси. В плечевом, тазобедренном суставах они выполняются вокруг всех трех осей.

Для описания топографических взаимоотношений органов используют ориентиры, имеющиеся на теле человека. Чаще всего ими являются отдельные кости скелета (позвонки, ребра, ключица, лопатка, кости конечностей, кости черепа) или отдельные анатомические образования на костях (ости, бугры, линии, отростки, гребни и т. д.). Если костные образования в данной области выражены слабо или располагаются глубоко, в качестве ориентиров используются края напряженных (сокращенных) мышц или проходящие магистральные сосуды.

Краткий очерк развития человеческого организма

В процессе развития человеческого организма (онтогенеза) различают два периода: внутриутробный (пренатальный) и внеутробный (постнатальный). Внутриутробный период начинается от момента оплодотворения яйцеклетки и заканчивается рождением ребенка. Он состоит из двух фаз: эмбриональной, продолжающейся два месяца, и фетальной, продолжающейся с третьего до девятого месяца. Развивающийся организм в эмбриональную фазу называют эмбрионом человека, в фетальную — плодом. Постнатальный период продолжается от момента рождения до смерти индивидуума.

Оплодотворение происходит при слиянии мужской половой клетки — сперматозоида — и женской половой клетки — яйцеклетки. В результате оплодотворения возникает зигота — одноклеточный зародыш, который содержит диплоидный набор хромосом, полученный от отца и матери. Зигота на протяжении 6 суток подвергается дроблению. Первые 5—6 суток дробящийся зародыш продвигается по маточной трубе в матку. В результате дробления образуется множество мелких клеток — бластомеров (стадия бластулы). При этом часть бластомеров концентрируется у одного из полюсов бластулы, составляя эмбриобласт, другая часть бластомеров располагается по периферии и называется трофобластом. Между эмбриобластом и трофобластом формируется полость — бластоцель. Далее материал эмбриобласта дифференцируется на два слоя: эпибласт (первичная эктодерма) и гипобласт (первичная энтодерма). Затем часть клеток эпибласта мигрирует и врастает между первичной эктодермой и первичной энтодермой, являясь источником мезодермы — среднего зародышевого листка. Трофобласт содержит гистолитические ферменты, способные растворять ткани слизистой оболочки матки. В результате действия ферментов зародышевый пузырек (бластоциста) имплантируется в образующуюся нишу слизистой оболочки матки и начинает получать более интенсивное питание. Стадия образования из эмбриобласта зародышевых листков носит название «гаструляция».

В дальнейшем из зародышевых листков формируются эмбриональные зачатки тканей и органов тела эмбриона, трофобласт участвует в формировании плаценты (рис. 7).

В конце гаструляции в зародыше можно видеть осевой комплекс зачатков: нервную пластинку, преобразующуюся затем в нервную трубку, хорду, расположенную под нервной трубкой, и мезодерму, находящуюся по одну и другую сторону от них. Дорсальная часть мезодермы сегментируется на сомиты, разделяется на париетальный и висцеральный листки спланхнотома, между которыми образуется полость — целом. Между сомитами и спланхнотомом располагаются

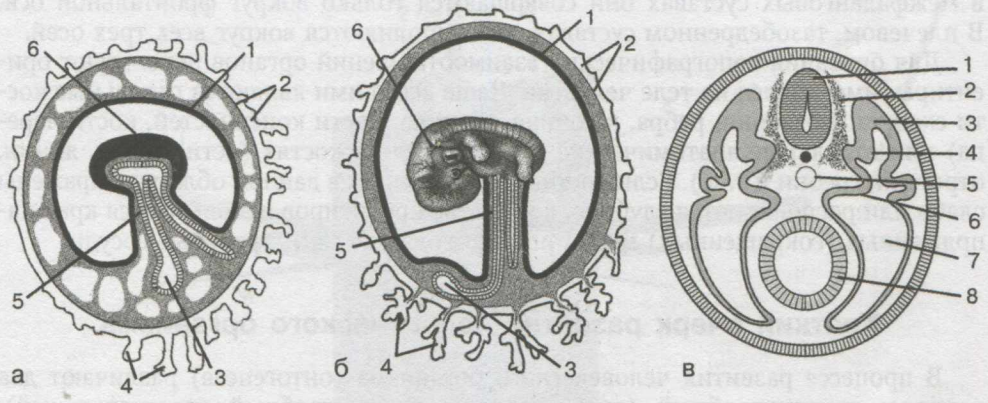

Рис. 7. Развитие зародыша человека:

а, б — сагиттальный разрез бластоцисты: 1 — амнион; 2 — хорион; 3 — желточный мешок; 4 — ворсинки хориона; 5 — аллантоис; 6 — зародыш;

в — поперечный разрез туловища зародыша: 1 — нервная трубка; 2 — мезенхимная закладка дорсальной дуги позвонка; 3 — дерматом; 4 — миотом; 5 — хорда; 6 — склеротом; 7 — целом; 8 — первичная кишка

сегментные ножки (нефротом). Под хордой на поперечном разрезе эмбриона локализуется первичная кишка, формирующаяся из кишечной энтодермы.

Следующая стадия развития — гисто- и органогенез. Из материала зародышевой эктодермы дифференцируются кожная эктодерма — будущий эпидермис кожи, а также нервная трубка, которая является эмбриональным источником развития головного и спинного мозга. От нервной трубки отделяется часть клеток в виде нервных гребней (ганглиозных пластинок), из которых развиваются спинномозговые и черепные нервы, а также вегетативные узлы и нервы.

Количество сегментированных участков дорсальной части мезодермы — сомитов — постепенно увеличивается и к концу 6 недели развития зародыша составляет 39 пар. Каждый сомит дифференцируется на 3 части: дорсолатеральную — дерматом, из которого дифференцируется дерма — соединительнотканная часть кожи; медиовентральную — склеротом, являющийся основой для развития костных и хрящевых тканей; среднюю — миотом, образующий скелетные мышцы.

Париетальный и висцеральный листки спланхнотома остаются несегментированными. В дальнейшем билатеральные целомические полости сливаются в одну общую, преобразующуюся в серозные полости тела — плевральные, перикардиальную и брюшинную. Из листков спланхнотома мигрируют клетки мезенхимы, которые в последующем являются источником развития кровеносных и лимфатических сосудов, крови, лимфы, лимфатических узлов и селезенки, гладкой мускулатуры и соединительных тканей. Из кишечной энтодермы развивается эпителий пищеварительной системы (эпителий слизистых оболочек, железы), из материала сегментных ножек — эпителий почек и гонад.

Сведения об органогенезе рассматриваются в частных разделах учебника. В процессе органогенеза отмечается дальнейшая дифференцировка тканей и усиленный рост органов.

Вопросы

1. Дайте определение анатомии как науки.
2. Перечислите методы анатомических исследований.
3. Что такое норма, порок развития и уродство?
4. Охарактеризуйте место анатомии в системе биологических и медицинских дисциплин.
5. Перечислите уровни организации человеческого организма.
6. Назовите основные функции клетки.
7. Перечислите органеллы и назовите их функции.
8. Назовите виды тканей.
9. Перечислите виды эпителия и назовите их функции.
10. Назовите виды соединительной ткани и их локализацию в организме человека.
11. Перечислите виды мышечной ткани, охарактеризуйте их функции.
12. Охарактеризуйте функциональное предназначение нервной ткани в организме.
13. Дайте определения органа и системы органов.
14. Назовите особенности строения полых и паренхиматозных органов.
15. Перечислите системы органов.
16. Какие вы знаете виды интеграции в человеческом организме?
17. Какие вы знаете формы телосложения? Охарактеризуйте каждую из них.
18. Назовите плоскости и оси, используемые в анатомии в качестве ориентиров.
19. Опишите процессы, происходящие в пренатальном и постнатальном периодах развития человеческого организма.

ИСТОРИЯ АНАТОМИИ

Первые сведения о строении человеческого организма

История анатомии своими корнями уходит в глубокую древность. Уже люди первобытного общества имели некоторое представление о назначении частей человеческого тела и его строении. По-видимому, зарождение познавательной деятельности человека связано с расчленением убитых животных и сопоставлением полученных сведений о форме и строении органов у животных и раненого человека.

Подтверждением этому служат найденные пещерные и наскальные рисунки в Испании и Китае (14000—2600 гг. до н. э.). На фоне контуров изображаемых животных правильно показаны местоположение и форма некоторых внутренних органов (сердца, органов дыхания, желудка, почек и т. д.). К сожалению, вера в сверхъестественную силу и раннее появление религии служили реальным препятствием для вскрытия трупов людей.

В четвертом—втором тысячелетии до н. э. центр науки и культуры формируется на Востоке, особенно в Древнем Египте, Древнем Вавилоне, Древней Палестине и т. д. В это время выделилась своеобразная каста врачей — жрецы, которые для лечения болезней стали широко применять воду, масла, настои трав и т. д. Слово «врач» в буквальном переводе означало «знающий воду» или «знающий масла». Естественно, врачевание предполагало изучение основ строения тела человека.

В государствах Древнего Востока получило распространение бальзамирование трупов, так как считалось, что после смерти душа человека переселяется в тело различных животных и возвращается в тело умершего лишь через 3000 лет, т. е. существовала вера в загробную жизнь и воскрешение умерших. Заупокойный культ требовал сохранить тело, которое в последующем должно было воскреснуть.

При бальзамировании производились небольшие разрезы тела, извлекались внутренние органы и мозг, которые укладывали в специальные сосуды (конопы). Тело умершего пропитывали солевыми растворами и смолистыми составами. Процесс бальзамирования также сопровождался накапливанием сведений о расположении, форме и внешнем строении внутренних органов, крупных сосудов, мозга и т. д. Однако анатомические сведения этого периода во многом были крайне фантастичны и неверны. В частности, органом мышления считалось сердце, через которое якобы проходят кровь, слизь, воздух, вода и моча. Это объяснялось тем, что сердце находится в центре тела и связано с многочисленными крупными сосудами. Нередко у тяжело раненного, но еще живого человека или животного оно продолжало сокращаться. Кровеносные сосуды у мертвого на разрезе были пустыми, поэтому предполагалось, что по ним проходит воздух.

Начиная с VIII в. до н. э. в Древней Индии был отменен строгий запрет на вскрытие трупов людей. В священных книгах индусов стали появляться первые сведения по анатомии человека. В частности, считалось, что человек состоит из 7 оболочек, 300 костей, 107 суставов, 400 сосудов, 900 связок, 90 жил, 9 ор-

ганов и 3 жидкостей. Описаны методы мацерации и примитивные представления о некоторых функциях организма. Весьма прогрессивным явилось учение о формировании зародыша путем соединения мужского и женского «воспроизводительного» вещества, а также учение об органах чувств и их значении для познания мира.

Сведения о целенаправленном (осознанном) изучении строения тела человека относятся к V—IV в. до н. э. и связаны с историей Древней Греции, которая к этому времени среди всех государств достигла наибольшего развития.

Анатомия Древней Греции

Основоположником древнегреческой анатомии и физиологии считается **Алкмеон Кротонский,** который в конце VI—начале V в. до н. э. написал трактат о строении тела животного. Основываясь на результатах вскрытий трупов животных, он впервые указал на то, что головной мозг является основным органом мироощущения и мышления. Он создал теорию ощущений и показал, что животные обладают ощущениями, а человек не только ощущает, но и мыслит. Алкмеон Кротонский впервые описал отдельные нервы и уяснил их значение для функции органов чувств.

Выдающимися представителями медицины античного мира были Гиппократ, Аристотель, Герофил, Эразистрат и др.

Гиппократ (ок. 460—377 гг. до н. э.) считается «отцом» медицины, так как его многочисленные научные труды по медицине явились основополагающими. Они были объединены через 100 лет после смерти автора в виде Гиппократова сборника и представляли собой свод медицинских знаний того периода жизни. Гиппократ был сыном врача (в те времена профессия передавалась по наследству), получил образование во врачебной школе на острове Кос и существенно его дополнил во время путешествий. Гиппократ был практическим врачом, материалистом, отвергавшим в возникновении и развитии болезни вмешательство сверхъестественных сил и признававшим наблюдение и опыт. Важное значение в развитии болезни он придавал внешним факторам, образу жизни больного и его возрасту, впервые обратил внимание на формы телосложения. Будучи прекрасным врачом, Гиппократ стремился познать строение тела человека.

Гиппократ (ок. 460—377 гг. до н. э.)

Большой интерес представляют его сочинения «О железах», «О кишечнике», «О природе ребенка», «О прорезы-

вании зубов» и т. д. Он описал некоторые кости черепа, образование аллантоиса, строение сердца. В частности, Гиппократ считал, что в сердце имеются предсердия, желудочки, клапаны и крупные сосуды. Представления о движении крови были ошибочными. Считалось, что вдыхаемый воздух служит для охлаждения сердца. В сборнике Гиппократа описано строение глаза, однако функциональное назначение отдельных структур понималось неправильно. Так, стекловидное тело принималось за «зрительную жидкость». Многие данные, приведенные в Гиппократовском сборнике, принадлежат другим авторам.

Аристотель (384—322 гг. до н. э.) — крупный ученый Древней Греции, воспитатель Александра Македонского, создатель огромного труда «История животных».

Из его 400 работ по различным областям знаний многие трактаты посвящены зоологии и ботанике. В них он рассмотрел процесс внутриутробного развития, систематизировал более 500 видов животных, подробно описал черепные нервы, сосуды плаценты, отличал сухожилия от нервов. Воззрения Аристотеля, являвшегося последователем философа-идеалиста Платона, колебались между материализмом и идеализмом и соответственно отразились на толковании функционального назначения органов.

Герофил (ок. 300—250 г. до н. э.) был первым врачом Древней Греции, который начал вскрывать трупы. Он был последователем идеалистической философии Платона и занялся анатомическими исследованиями, чтобы найти «душу», управляющую телом. В поисках «души» Герофил произвел анатомирование более 600 трупов и впервые обобщил данные по анатомии человека в работе «Anatomica». В связи с этим Герофила считают создателем анатомии как науки. Он детально описал внешнее строение головного мозга, его оболочки, синусы твердой мозговой оболочки и желудочки мозга, отличал артерии и вены, дал название легочным венам, описал предстательную железу, семенные пузырьки, двенадцатиперстную кишку, установил дыхательную функцию диафрагмы и т. д.

Книга Герофила «Anatomica» послужила стимулом для рождения целой науки, в основу названия которой был положен метод исследования (гр. *anatemno* — рассекаю, расчленяю).

Эразистрат (ок. 304—280 гг. до н. э.) был выдающимся хирургом, ученым-материалистом. Вскрывая трупы и проводя «живосечение» преступников, он пришел к мысли, что не «душа», а мозг руководит движениями человека. Он разделил нервы на двигательные и чувствительные, доказал, что передние корешки спинномозговых нервов являются двигательными и отвечают за работу мышц, а задние — чувствительными. Эразистрат описал клапаны сердца, изучил функции органов пищеварения, описал мозжечок и извилины полушарий головного мозга. Высказал мысль, что кровеносные сосуды достигают мельчайших размеров, невидимых невооруженным глазом.

Таким образом, работы древнегреческих ученых стояли у истоков анатомических исследований. Эти исследования были очень разрозненны, часто содержали ошибочные представления и нуждались в уточнении. В дальнейшем государства Древней Греции были завоеваны и присоединены к Римской империи.

Анатомия Древнего Рима

Своего кульминационного расцвета Римская империя достигла во II веке н. э. В это время отмечалось бурное развитие культуры, науки и медицины. Выдающимся врачом Древнего Рима был Клавдий Гален, который по своему величию и значению может сравниться только с Аристотелем.

Клавдий Гален (ок. 130—200 гг.)

Гален (ок. 130—200 гг.) был врачом богатых римлян и гладиаторов. Он создал своеобразную энциклопедию медицинских знаний того времени. Его главная заслуга как анатома заключалась в том, что он обобщил и систематизировал все анатомические факты, добытые в античный период. Его основные труды носят название «Об анатомии». Они представлены в виде 16 книг. Гален повторяет Герофила в названии своих трудов и тем самым закрепляет название предмета.

С именем Галена связано многое: классификация костей, описание мышц позвоночного столба, выделение трех оболочек артерии, описание блуждающего и лицевого нервов и т. д. Он подробно изучил строение мозговых оболочек и вен мозга, поэтому одна из вен мозга названа его именем.

Галена отличало и стремление к экспериментированию. Он ставил многочисленные опыты на свиньях по перевязке спинного мозга на разных уровнях, изучал строение головного мозга и пришел к убеждению, что именно мозг является центром мышления, произвольных движений и ощущений. Тем самым было опровергнуто существовавшее представление о том, что человек движется, мыслит, чувствует благодаря сердцу. Заслуга Галена заключается в том, что он первый провозгласил анатомию и эксперимент основой научных знаний.

В связи с тем что в Древнем Риме нельзя было анатомировать труп человека, многие данные получены Галеном на животных и перенесены на человека механически. В этом источник ошибок и неточностей в его сочинениях. Исправили их нескоро, только через 1400 лет, так как труды Галена были признаны средневековой церковью непогрешимыми и на протяжении 14 столетий служили пособиями для подготовки врачей. Главный труд Галена «О назначении частей человеческого тела» был переведен на русский язык в 1971 г.

Анатомия Средневековья

В 476 г. Римская империя пала, на ее развалины нагрянули племена варваров, и античная цивилизация погибла. После распада рабовладельческого общества наступил период феодализма, который продолжался до XI—XV вв. Он ха-

рактеризовался упадком науки и культуры, разрухой и господством религии. Анатомия находилась под гнетом инквизиции. В этот период не было сделано никаких существенных открытий. В схоластических средневековых школах Европы на первом месте были богословие и искаженная философия Аристотеля, много внимания уделялось комментариям трудов Гиппократа и Галена.

Из сочинений Галена использовалось только то, что церковь считала непогрешимым. Пропущенное через «цензуру» учение Галена было превращено в каноны. Выступать против Галена означало не соглашаться с религией, и при этом несогласие жестоко каралось. Вот почему учение Галена, превращенное в догму, задержало развитие науки в Европе на многие столетия, вплоть до эпохи Возрождения.

На мусульманском Востоке наука развивалась более свободно. В VII—VIII вв. арабы вторглись в Европу, и труды ученых Древней Греции и Рима были переведены на персидский язык. Одним из великих представителей ученых Востока в эпоху Средневековья был Абу Али Ибн-Сина (Авиценна).

Авиценна (980—1037) — великий таджикский ученый, философ и врач. Им написано более 100 произведений по астрономии, литературе и медицине. Наиболее значительными его трудами являются «Канон врачебной науки» и «Книга исцелений». «Канон врачебной науки» полностью переиздавался в разных странах мира более 40 раз, в России последнее издание было подготовлено к 1000-летию со дня рождения ученого в 1980 г. Этот труд состоит из пяти томов, объединяющих опыт и воззрения греческих, римских, индийских и арабских врачей. Первый том посвящен анатомии и физиологии. Ибн-Сина одним из первых обратил внимание на необходимость анатомических знаний для врача и в связи с этим требовал индивидуализировать лечение больных. Очень много сделал Авиценна в области диагностики и лечения различных заболеваний. «Канон врачебной науки» был переведен также на латинский язык и стал вплоть до XV в. настольной книгой многих врачей.



Абу Али Ибн-Сина (Авиценна) (980—1037)

В эпоху позднего Средневековья (XII—XV вв.) в связи с открытием новых медицинских школ в Италии и Франции интерес к анатомии возобновился. Ученые добивались разрешения на вскрытие трупов. Так, в Италии было разрешено одно вскрытие в 5 лет.

Одним из первых сделал некоторые отступления от анатомии Галена профессор Болонского университета Мондинус (1275—1327). Он издал учебник по анатомии, который на протяжении двух веков переиздавался 25 раз. Мондинус внес некоторые уточнения в исследования о строении человеческого тела, но в целом его труд явился лишь дополнением к анатомии Галена.

Анатомия эпохи Возрождения

Эпоха Возрождения (Ренессанса) знаменуется великими научными открытиями, пробуждением интереса к искусству и литературе. Было открыто много университетов и медицинских школ, библиотек и музеев. Выдающимися анатомами этого периода были Леонардо да Винчи, Якоб Сильвий, Андрей Везалий и др.

Леонардо да Винчи (Leonardo da Vinci) (1452—1519) — гениальный художник и ученый, занимавшийся анатомией, механикой и математикой. Как художник он интересовался пластической анатомией и сделал много точных анатомических рисунков с пояснительными заметками. Все это свидетельствует о том, что Леонардо да Винчи вскрывал трупы людей и изучал анатомию мышц, костей и внутренних органов не по книгам, а путем личного наблюдения.

Использовав законы механики, он описал изгибы позвоночного столба, создал классификацию мышц и впервые описал щитовидную железу. К сожалению, его анатомические труды стали известны только через 300 лет, поэтому они не оказали существенного влияния на современников и последующие поколения.

Якоб Сильвий (Jakobus Sylvius) (1478—1555) — прославленный врач и анатом Франции, один из сторонников учения Галена, учитель Андреаса Везалия. Он проводил публичные вскрытия трупов в анатомическом театре и препарировал в исследовательских целях. Сильвий впервые описал слуховые косточки, червеобразный отросток, борозды печени и т. д. Однако лекции Сильвия читались по учебнику Галена, осмотр внутренних органов производился поверхностно, без анализа, и это не способствовало развитию анатомии.

Андрей Везалий (Andreas Vesalius) (1514—1564) — профессор анатомии Падуанского университета, считается реформатором анатомии. Он вскрывал и препарировал трупы, делал зарисовки костей, мышц, внутренних органов, сосудов и нервов. В 1538 г. Везалий издал небольшой анатомический атлас — «Анатомические таблицы», в котором представил только собственные данные, точно установленные при вскрытии и препарировании трупов. Результатом многих лет напряженной работы явился его знаменитый труд «О строении тела человека», опубликованный в Базеле в 1543 г. (на русском языке он издан только в 1950—1954 гг.). Этим сочинением был нанесен сокрушительный удар по схоластической анатомии и определено направление развития анатомии на последующее столетие.

Труд Везалия состоял из 7 книг, в которых последовательно излагалась систематическая анатомия, созданная по материалам препарирования трупов и содержащая некоторые физиологические объяснения. Конечно, анатомия Везалия была неполной. Ряд мышц остался ему неизвестным, имелись неточности в описании сосудов, нервов и т. д. Великий русский физиолог И. П. Павлов так отозвался о труде Везалия: «Это первая анатомия человека в новейшей истории человечества, не повторяющая только указания и мнения древних авторитетов, а опирающаяся на работу свободного исследовательского ума». После издания книги многие современники, в том числе и учитель Везалия — Якоб Сильвий, объявили его еретиком и обрушили на него потоки обвинений. Везалий тяжело переносил это страшное гонение — он прекратил анатомические исследования, сжег рукописи и покинул университет. Затравленный церковнослужителями и придворными медиками, он отправился в Палестину замаливать свои грехи.

Андрей Везалий (1514—1564)

На обратном пути Везалий умер, по одним данным, в результате болезни, по другим — в результате кораблекрушения.

Труды Андрея Везалия разошлись по всему миру, в том числе были переведены священнослужителем Епифанием Славинецким и на русский язык. Анатомия впервые приобрела значение науки, так как Везалий освободил ее из плена многовековых заблуждений и религиозной мистики.

Работы Везалия явились основой современной анатомии. Они способствовали развитию физиологии, сравнительной анатомии и эмбриологии.

После Андрея Везалия многие ученые стали проводить исследования в области анатомии, накапливая научные факты, описывая ранее неизвестные органы и углубляя знания о строении человеческого организма.

Так, например, Г. Фаллопий (1523—1562) — ученик Везалия — впервые описал маточные трубы, канал лицевого нерва, развитие и строение костей. Ему принадлежит интересный труд «Анатомические наблюдения» (1561). Б. Евстахий (1510—1574) первый обнаружил и описал слуховую трубу, заслонку нижней полой вены, изучил развитие зубов, строение почек, описал непарную вену. Он заметил и исправил ошибки в труде Везалия. И. Фабриций (1537—1619) первый сравнил развитие зародыша у человека и животных, описал клапаны в венах.

С именами многих анатомов XVI—XVII столетий связаны названия открытых ими органов. Так, Л. Боталло (1530—1600) описал артериальный проток между легочным стволом и аортой; Дж. Аранци (1530—1589) — венозный проток, соединяющий пупочную и нижнюю полую вены; К. Варолий (1543—1575) — отдел ствола головного мозга — мост; К. Баугини (1560—1624) — илеоцекальный клапан; А. Спигелий (1578—1625) — хвостатую долю печени; Ф. Сильвий (1614—1672) — водопровод головного мозга, латеральную борозду полушарий мозга, центральное серое вещество мозга, средние мозговые артерии и вену; Н. Гаймор (1613—1685) — верхнечелюстную пазуху и средостение яичка; А. Пахиони (1665—1726) — грануляции паутинной оболочки головного мозга и их ямки на внутренней поверхности черепа; А. Вальсальва (1666—1723) — аортальные синусы; Г. Азелли (1581—1626) — лимфатические сосуды кишечника; И. Ван-Горн (1621—1670) — грудной лимфатический проток.

В 1628 г. В. Гарвей (1578—1657) опубликовал труд «Анатомические исследования о движении сердца и крови у животных», в котором были описаны большой и малый круги кровообращения и законы движения крови. Труд Гарвея положил начало функциональному направлению в анатомии.

В дальнейшем ученые расширили представление о кровообращении. М. Мальпиги (1628—1694) открыл кровеносные капилляры. В этом же веке ученые, пользуясь микроскопом, начали изучать внутреннее строение органов.

Особенно интенсивно развивалась анатомия во многих странах Западной Европы. Так, во Франции под руководством крупного анатома Ж. Риолана (1580—1657) в начале XVII в. был организован первый анатомический театр. С именами анатомов-французов связан ряд открытий и важных исследований: Дю Верне описал орган слуха, Риолан изучил строение кишечника и мозга, Вьессен уточнил детали строения периферической нервной и сосудистой систем, Биша исследовал топографию области лица и явился основателем учения о тканях.

Итальянец Д. Морганьи (1682—1771) описал анатомию ряда внутренних органов в норме и при патологических состояниях, тем самым явился одним из основоположников патологической анатомии.

Датчанин Н. Стенон (1638—1686), еще будучи студентом-медиком, открыл проток околоушной слюнной железы.

В середине XVII в. центром анатомических исследований стала Голландия. Под руководством Фредерика Рюйша (1638—1731) был организован анатомический музей, который современники называли «восьмым чудом света». Рюйш владел уникальной техникой бальзамирования трупов и инъекции сосудов органов различными красящими веществами. Петр I был очарован коллекцией препаратов Ф. Рюйша и купил ее за большую для того времени сумму — 30 000 гульденов. Большая часть коллекции препаратов Рюйша до сих пор хранится в Санкт-Петербурге в Кунсткамере, а меньшая часть — в фундаментальном музее кафедры нормальной анатомии Военно-медицинской академии.

В XVIII—начале XIX в. в Германии успешно работали такие ученые, как Г. Врисберг (1739—1808), И. Циглер, И. Меккель (1711—1756), И. Либеркюн (1711—1756), И. Гиртль (1811—1894) и др. Врисберг описал хрящи гортани. Циглер и Меккель изучали развитие эмбриона, создали оригинальный метод изготовления восковых моделей и описали ряд аномалий развития органов. Либеркюн проводил оригинальные исследования по изучению лимфатической и кровеносной систем. Гиртль достиг высочайших результатов в изготовлении коррозионных препаратов. Коллекции препаратов Либеркюна и Гиртля также хранятся в фундаментальном музее кафедры нормальной анатомии Военно-медицинской академии.

Раритетной коллекцией этого музея является также уникальное собрание анатомических инъекционных препаратов знаменитого английского анатома В. Крюикшенка.

К середине XIX в. развитие описательной анатомии в Западной Европе приостановилось, так как требовались новые подходы и методы исследования. К концу столетия они появились. В морфологические исследования стали широко внедряться микроскопические методы и наметились функционально-клинические подходы в изучении строения тела человека.

Развитие анатомии в России в XVII—XIX веках

До XVII столетия медицины как науки в России не существовало. Знатных больных лечили врачи-иностранцы, используя в качестве наставлений труды Гиппократа, Аристотеля и Галена, а бедняков лечили знахари и монахи. В XVIII в. медицина стала развиваться очень быстро. Многочисленные войны в период объе-

динения княжеств в единое русское государство, борьба за выход к берегам Балтийского и Черного морей требовали наличия врачей в сухопутных войсках и на флоте. Приглашение врачей-иностранцев обходилось для государства дорого. Кроме того, они плохо знали русский язык, не всегда имели достаточную подготовку и нередко отказывались участвовать в походах и боевых действиях. В связи с этим возникла необходимость в подготовке национальных кадров врачей.

В 1620 г. в Москве учреждается Аптекарский приказ, который регламентирует медицинское обслуживание и изготовление лекарств для армии. В 1654 г. при нем создается первая в России «Школа русских лекарей». В этой школе анатомия преподавалась по руководству Андрея Везалия «Эпитом», которое в этом же году было переведено на русский язык Епифанием Славенецким. Данная книга в одном экземпляре хранится в фундаментальной библиотеке Военно-медицинской академии.

Особая заслуга в организации подготовки отечественных лекарей принадлежит Петру I. По его указу в 1707 г. в Москве при госпитале была учреждена первая лекарская школа, которой руководил Николай Ламбертович Бидлоо, голландский врач, доктор медицины, закончивший Лейденскую академию. В школе Бидлоо, как ее называли современники и историки медицины, обучение велось по анатомии и хирургии. Содержание преподаваемых предметов было изложено в фундаментальном рукописном руководстве «Наставление для изучающих хирургию в анатомическом театре», составленном в 1710 г. Текст этой рукописи, написанной на латинском языке, долгие годы хранился в фундаментальной библиотеке Военно-медицинской академии, был переведен на русский язык и издан лишь в 1979 г. Для своего времени эта книга содержала весьма важные и обширные сведения по хирургии и подробную характеристику преподавания анатомии. Позже лекарские школы были открыты в Петербурге при сухопутном госпитале (1717), в Кронштадте при морском госпитале (1719), в Архангельске и Таврове (1733). Их стали называть госпитальными школами.

К концу XX в. в России функционировало 20 госпитальных школ, в которых было подготовлено более 2000 врачей, способных к самостоятельной хирургической деятельности. Преподавание в госпитальных школах было поставлено на высоком уровне. Главным предметом считалась анатомия, которая называлась «материя медика».

В госпитальных школах были подготовлены кадры выдающихся отечественных анатомов, внесших большой вклад в развитие отечественной медицины. Первостепенную роль в этом отношении сыграли Санкт-Петербургские госпитальные хирургические школы. Среди важнейших достижений этих школ следует назвать создание первых анатомических музеев, подготовку первых отечественных атласов и учебников по анатомии, создание русской анатомической номенклатуры.

Так, к середине XVIII в. в анатомическом музее при Санкт-Петербургском сухопутном госпитале числилось 125 препаратов. Среди них были кости и их распилы, суставы и связки, препараты мышц, внутренних органов и целые трупы с отпрепарированными сосудами и нервами, а также инъекционные препараты.

Заслуга в создании первого отечественного анатомического атласа принадлежит Мартыну Ильичу Шеину. Он закончил госпитальную школу при Санкт-Петербургском генеральном Адмиралтейском госпитале в звании подлекаря и был оставлен в качестве рисовального мастера. Сочетая в себе талант

художника и анатома, М. И. Шеин подготовил анатомический атлас под названием «Силабус, или Указатель всех частей человеческого тела». Атлас включал в себя 26 таблиц, иллюстрированных рисунками и сопровождающихся кратким описанием. Он был издан на латинском языке в Петербурге в количестве 1000 экземпляров и послужил первым руководством для практического изучения анатомии.

М. И. Шеину также принадлежит заслуга в переводе с латинского языка на русский учебника по анатомии Гейстера «Сокращенная анатомия, все дело анатомическое кратко в себе заключающая». Это был первый учебник, переведенный на русский язык, ставший основным пособием для обучения анатомии в госпитальных школах. В этом учебнике М. И. Шеин впервые ввел целый ряд русских анатомических терминов.

К 1760-м гг. относится деятельность одного из самых образованных и эрудированных русских врачей — Константина Ивановича Щепина. В 1758 г. он защитил в Лейденском университете докторскую диссертацию и, вернувшись на родину, посвятил себя обучению врачей вначале в Московской, а затем в Санкт-Петербургской госпитальных школах. Особой его заслугой является организация преподавания анатомии на русском языке. Для второй половины XVIII в. это было делом чрезвычайно трудным, так как русская анатомическая номенклатура только начинала создаваться, благодаря первому опыту М. И. Шеина.

В дальнейшем работу по развитию русской анатомической номенклатуры продолжил Нестор Максимович Максимович—Амбодик. В 1775 г. в Страсбургском университете он получил степень доктора медицины и, возвратившись в Россию, стал преподавателем Санкт-Петербургской госпитальной школы. Изданный им в 1783 г. «Анатомо-физиологический словарь», в котором сопоставлены термины по анатомии и физиологии на русском, латинском и французском языках, не потерял своего значения и до настоящего времени.

Среди преподавателей Санкт-Петербургской госпитальной хирургической школы следует отметить Мартына Матвеевича Тереховского. Это был блестящий лектор. О его широкой эрудиции свидетельствует тот факт, что он кроме анатомии преподавал фармакологию, ботанику и патологию.

Преподавателями анатомии русских медицинских школ в XVIII столетии были изданы важные научные труды. В 1777 г. профессор Московского университета С. Г. Забелин опубликовал «Слово о сложении тела человеческого». В своем труде он затронул важную проблему индивидуальности строения тела человека и ее значения для медицины.

А. М. Шумлянский в 1782 г. защитил диссертацию «О строении почек», в которой впервые правильно описал их внутреннее строение.

Первым русским академиком-анатомом стал А. П. Протасов (1724—1796).

В 1786 г. госпитальные хирургические школы были реорганизованы в медико-хирургические училища. В Санкт-Петербурге медико-хирургическое училище было сформировано из двух школ, которые находились при Сухопутном и Адмиралтейском генеральных госпиталях. Во вновь созданном училище была впервые учреждена кафедра «анатомии, физиологии и хирургии». Первым профессором этой кафедры стал Никон Карпович Карпинский. Он закончил госпитальную школу при Сухопутном госпитале, в Страсбургском университете защи-



Петр Андреевич Загорский
(1764—1846)

тил докторскую диссертацию, стал преподавателем анатомии Петербургской академии художеств и в последующем заведующим вновь учрежденной кафедры в медико-хирургическом училище. Основными трудами Н. К. Карпинского являются: «Анатомия — трупоразъятие» и «Хирургия».

Его лекции отличались ясностью изложения, клинической направленностью и сопровождались демонстрацией образований на трупе или препаратах. Гораздо богаче стал при профессоре Карпинском анатомический музей.

Преобразование Санкт-Петербургского медико-хирургического училища в Медико-хирургическую академию (1798) явилось событием чисто номинальным, так как к этому времени это было уже самостоятельное подразделение с научно обоснованной программой обучения.

Во второй половине XVIII века—начале XIX в. по примеру многих западных стран в крупных городах России наряду с Медико-хирургической академией открывается целая сеть университетов с медицинскими факультетами, в которых были подготовлены многие русские врачи и ученые-медики.

Илья Васильевич Буяльский
(1789—1866)

История кафедры анатомии Медико-хирургической (Военно-медицинской) академии

Кафедра нормальной анатомии является одной из старейших в Военно-медицинской академии, так как она была учреждена одной из первых. Ее история составляет более чем 210-летний период (18 декабря 2008 г. академия отпраздновала свое 210-летие). За время своего сущест-

вования название кафедры изменялось несколько раз. С момента организации Медико-хирургической академии до 1844 г. она называлась кафедрой физиологической анатомии. С 1846 по 1887 г. параллельно функционировало две кафедры – кафедра описательной анатомии и институт практической анатомии (кафедра практической анатомии).

В 1887 г. эти кафедры были объединены в единую кафедру нормальной анатомии (в 1881 г. Медико-хирургическая академия – МХА была переименована в Военно-медицинскую академию – ВМА).

Руководителями кафедры нормальной анатомии в Медико-хирургической (Военно-медицинской) академии были выдающиеся анатомы – П. А. Загорский, И. В. Буяльский, Н. И. Пирогов, В. Л. Грубер, А. И. Таренецкий, И. Э. Шавловский, В. Н. Тонков, Б. А. Долго-Сабуров, Е. А. Дыскин. Они внесли огромный вклад в развитие отечественной анатомии. Многие из них явились создателями анатомических научных школ или оригинальных научных направлений.

Петр Андреевич Загорский (1764–1846) – заслуженный профессор, академик Императорской академии наук и художеств, первый начальник кафедры физиологической анатомии МХА (1798–1833), основатель первой отечественной анатомической школы, автор первого оригинального учебника на русском языке «Сокращенная анатомия, или Руководство к познанию строения человеческого тела в пользу обучающихся врачебной науке» (1802).

Этот учебник имел практическую направленность и выдержал 5 изданий. Большой вклад П. А. Загорский внес в развитие русской анатомической номенклатуры. Он предложил заменить ряд латинских терминов русскими. Его научные труды посвящены изучению уродств (тератологии), аномалий и вариантов развития, а также сравнительно-анатомическим исследованиям. Он первым ввел обязательные занятия на трупах.

Илья Васильевич Буяльский (1789–1866) – профессор, академик Академии художеств, начальник кафедры физиологической анатомии МХА с 1833 по 1844 г., выдающийся хирург. Автор первого отечественного атласа по оперативной хирургии и топографической анатомии, названного «Анатомо-хирургические таблицы», состоящего из трех томов, в каждом из которых представлено два раздела – описание техники операции на русском и латинском языках и таблицы-рисунки. Рисунки сделаны в натуральную



Николай Иванович Пирогов (1810–1881)

величину с препаратов, изготовленных самим И. В. Буяльским. Автор руководства на русском языке «Краткая общая анатомия тела человеческого» (1844), в котором впервые были изложены общие закономерности строения тела человека.

Он первым в России применил методику изготовления коррозионных препаратов и описал результаты этих исследований в работе «Фотографические рисунки вытравленных артерий и вен почек человеческих, снятых с препаратов, с подробным описанием способа изготавливать такие препараты» (1863). И. В. Буяльский предложил оригинальный метод бальзамирования трупов и методику «ледяной» и «скульптурной» анатомии. Организовал уникальный домашний анатомический музей, который в 1864 г. подарил Военно-медицинской академии. Основная часть коллекции хранится в фундаментальном музее кафедры нормальной анатомии ВМА. Кроме анатомических препаратов он подарил богатейшую коллекцию хирургических инструментов, которая хранится на кафедре оперативной хирургии и топографической анатомии ВМА.

Научные исследования И. В. Буяльского посвящены вопросам описательной анатомии, хирургии и индивидуальной изменчивости организма.

Николай Иванович Пирогов (1810—1881) — член-корреспондент Российской академии наук, гениальный русский хирург, анатом и педагог, организатор и руководитель института практической анатомии МХА с 1846 по 1856 г., основоположник и создатель прикладного направления анатомии — топографической анатомии и оперативной хирургии.

Автор атласа «Хирургическая анатомия артериальных стволов и фасций» (1838), состоящего из 500 оригинальных рисунков. Этот выдающийся труд не потерял своего значения и в настоящее время.

Автор атласа с пояснительным текстом к рисункам «Полный курс прикладной анатомии человеческого тела» (1843—1848). В фундаментальной библиотеке ВМА хранится 48 рисунков-таблиц этого издания, которое академик Бэр назвал подвигом истинной труженической учености.

Автор атласа «Иллюстрированная топографическая анатомия распилов, проведенных в трех направлениях через замороженное человеческое тело» (1852—1859), состоящего из 216 таблиц и 4 тетрадей с пояснительным текстом на латинском языке. Для создания этого атласа Н. И. Пирогов использовал метод распилов замороженных трупов и метод скульптурной анатомии, при котором соответствующий орган высекался из замороженного объекта.

Автор атласа «Анатомические изображения наружного вида и положения органов, заключающихся в трех главных полостях человеческого тела, назначенные преимущественно для судебных врачей» (1846).

Н. И. Пирогов как выдающийся хирург разработал технику многих операций, явился создателем военно-полевой хирургии как науки, первым применил эфирный наркоз на поле боя и гипсовую повязку, разработал принципы врачебной этики. Его научные исследования явились основополагающими для экспериментального исследования проблемы коллатерального кровообращения. Еще в 22-летнем возрасте он защитил докторскую диссертацию на тему: «Является ли перевязка брюшной аорты при аневризме паховой области легко выполнимым и безопасным вмешательством?»

Венцеслав Леопольдович Грубер (1814—1890) — академик и заслуженный профессор ВМА, член-корреспондент Российской академии наук, директор института практической анатомии МХА (1856—1887).

Он лично вскрыл более 30 000 трупов, написал более 600 научных работ различной направленности, создал оригинальный анатомический музей, в котором экспонировалось более 5000 собственных анатомических препаратов. Коллекция черепов, скелетов, сухих и влажных анатомических препаратов В. Л. Грубера составляет основу фундаментального музея кафедры нормальной анатомии ВМА и в настоящее время.

Основными научными исследованиями В. Л. Грубера были:

1) изучение индивидуальной изменчивости, анатомических вариантов строения костной, мышечной, пищеварительной, дыхательной, сердечно-сосудистой и нервной систем;

2) врожденные пороки и аномалии развития;

3) сравнительная анатомия;

4) совершенствование научных методик анатомических исследований (бальзамирование, препарирование, инъекция).

В. Л. Грубер явился поборником женского образования в России. Он впервые открыл доступ женщинам в анатомический театр.

Нынешнее здание морфологического корпуса ВМА построено в 1871 г. по плану и под непосредственным руководством В. Л. Грубера. В связи с 40-летием деятельности В. Л. Грубера в России была выбита медаль с надписью: «Учителю 8 000 русских врачей».

Одним из учеников В. Л. Грубера был Петр Францевич Лесгафт (1837—1909) — выдающийся анатом, ученый и прекрасный педагог, основоположник теоретической анатомии и научной системы физического воспитания.

Полувековая деятельность П. Ф. Лесгафта в области анатомии связана с тремя высшими учебными заведениями: Медико-хирургической академией (1856—1868; 1871—1884), Казанским (1869—1871) и Петербургским (1885—1897) университетами. Он организовал Петербургскую биологическую лабораторию (1893) и открыл высшие научные курсы воспитательниц физического воспитания в Петербурге (1896).

П. Ф. Лесгафт впервые описал общие закономерности хода и ветвления крупных кровеносных сосудов, изучил строение костей, суставов и мышц, заложил основы научной биомеханики, установил причины, влияющие на форму и строение органов. Он считается одним из основоположников отечественной функциональной анатомии, сторонником женского образования в России.

Венцеслав Леопольдович Грубер (1814—1890)

Результаты своих многочисленных исследований П. Ф. Лесгафт обобщил в ряде работ: «Об отношении анатомии к физическому воспитанию» (1876), «Антропология и педагогика» (1889), «Основы теоретической анатомии» в двух частях (1892) и в учебнике «Анатомия человека» в двух томах (1895—1896).

Александр Иванович Таренецкий (1845—1905) — заслуженный профессор, начальник кафедры нормальной анатомии ВМА (1887—1901), основоположник антропологического направления в анатомии, основатель антропологического общества в ВМА, начальник ВМА (1901—1905). А. И. Таренецким были проведены следующие научные исследования:

1) топографо-анатомические;
2) тератологические и сравнительно-анатомические;
3) антропологические, в том числе анатомические исследования на живых людях.

Топографические исследования посвящены изучению подчревной области живота, изучению положения и строения слепой кишки и червеобразного отростка, оценке длины кишечника.

Среди тератологических работ наибольший интерес имеет «Анатомия и история развития циклопии у человека», а также «Описание аномалий развития артерий мозга».

В 1898 г. было учреждено Антропологическое общество, которое возглавил А. И. Таренецкий. Задачи этого общества сводились к изучению народонаселения Российской империи, собиранию антропологических коллекций и распространению антропологических знаний. А. И. Таренецкий предложил методику антропометрических измерений, впервые начал исследования на живых объектах. Он лично провел такие исследования на коренных жителях Сахалина, на жителях северных и средних губерний Европейской части России и других ее регионов.

Александр Иванович Таренецкий (1845—1905)

А. И. Таренецкий систематизировал громадную коллекцию анатомических препаратов, собранную В. Л. Грубером, и создал новый антропологический отдел в фундаментальном музее. Основная часть коллекции А. И. Таренецкого сохранилась и в настоящее время. Неоценимой заслугой А. И. Таренецкого явилось развитие исторического направления в анатомии. В 1895 г. вышла в свет его монография «Кафедра и музей нормальной анатомии при Императорской Военно-медицинской (бывшей Медико-хирургической) академии в Санкт-Петербурге за 100 лет».

Иван Эдуардович Шавловский (1856—1916)

Иван Эдуардович Шавловский (1856—1916) — заслуженный профессор, начальник кафедры нормальной анатомии ВМА (1901—1914), создатель первой микроскопической лаборатории на кафедре.

Научные исследования кафедры при профессоре И. Э. Шавловском были посвящены вопросам антропологии, сравнительной анатомии, гистологии и эмбриологии. В этот период на кафедре организуются вначале микроскопическая, а затем и фотографическая лаборатории.

Кафедра обогатилась ценным лабораторным оборудованием: микроскопом Цейса для проекции и фотографирования, ручными демонстрационными микроскопами Рейхерта, аппаратом для измерения емкости черепа. И. Э. Шавловский сам изготавливал гистологические и эмбриологические препараты и обучал этой технике своих учеников. Проводилась работа по совершенствованию анатомических методик исследования. И. Э. Шавловский впервые для бальзамирования мозга применил формальдегид, использовал металлическую массу для заполнения перепончатого лабиринта органа слуха и равновесия, разработал способ изготовления сухих препаратов мозга.

Основные работы И. Э. Шавловского посвящены описанию вариантов топографии и архитектоники сосудов, а также применению новых гистологических методик исследования.

Владимир Николаевич Тонков (1872—1954) — академик АМН СССР, заслуженный деятель науки, профессор, генерал-лейтенант медицинской службы, начальник кафедры нормальной анатомии ВМА (1915—1950), основоположник функционально-экспериментального направления в анатомии, руководитель анатомической школы по изучению коллатерального кровообращения, основатель учебных музеев кафедры нормальной анатомии ВМА, начальник (президент) ВМА (1917—1925).

Основные научные направления исследований В. Н. Тонкова: рентгеноанатомия, эмбриология, сравнительная анатомия, функциональная анатомия сосудистой системы, коллатеральное кровообращение.

В. Н. Тонков в 1896 г. одним из первых русских исследователей в анатомии применил лучи Рентгена для изучения роста и развития скелета. Впервые изучил развитие селезенки, артерий верхней конечности и костей черепа у птиц. Первым точно описал ангиоархитектонику лимфатических узлов, поджелудочной железы, изучил иннервацию сосудов, лимфатических узлов и тыла кисти. Разработал учение о коллатеральном кровообращении, в эксперименте на животных изучил потенциальные свойства артериального русла многих областей тела и отдельных органов.

Подготовил «Руководство по нормальной анатомии» (1915—1933), «Учебник нормальной анатомии человека» (1946—1962), выдержавший 6 изданий, и «По-

Владимир Николаевич Тонков
(1872—1954)



Борис Алексеевич Долго-Сабуров
(1900—1960)

собие к практическому изучению сосудов и нервов человека», также выдержавшее 6 изданий. Из научно-педагогической школы В. Н. Тонкова вышло 30 профессоров, многие из которых стали руководителями кафедр анатомии в ведущих вузах бывшего СССР. В. Н. Тонков был организатором и первым председателем Всесоюзного общества анатомов, гистологов и эмбриологов.

Борис Алексеевич Долго-Сабуров (1900—1960) — член-корреспондент АМН СССР, профессор, начальник кафедр нормальной анатомии Военно-морской медицинской академии (1940—1950) и Военно-медицинской академии (1950—1960), генерал-майор.

Б. А. Долго-Сабуров внес значительный вклад в развитие современной функциональной анатомии. Он продолжил и развил учение В. Н. Тонкова о коллатеральном кровообращении. В его школе впервые были изучены особенности развития коллатералей в венозной системе, применены функциональные методики в исследовании окольного кровообращения, выяснено влияние нервной системы на процесс формирования коллатерального кровообращения. Результаты разработки данной проблемы обобщены в монографии «Очерки функциональной анатомии кровеносных сосудов» (1961), а также в пособии «Анастомозы и пути окольного кровообращения у человека» (1956). Под руководством Б. А. Долго-Сабурова выполнены работы по изучению блуждающего нерва, по иннервации стенки сосудов. В 1958 г. им была издана монография «Иннервация вен», которая не потеряла своего научного значения до настоящего времени. Совершенно новым научным направлением исследований профессора Б. А. Долго-Сабурова следует считать изучение межнейронных и нейрососудистых отношений в центральной нервной системе. В период Великой Отечественной войны под его руководством

была создана уникальная современная краниологическая коллекция, насчитывающая свыше четырех тысяч черепов.

Ефим Анатольевич Дыскин (род. в 1923) — заслуженный деятель науки РФ, профессор, Герой Советского Союза, начальник кафедры нормальной анатомии (1968—1988), генерал-майор медицинской службы.

Научные исследования школы Е. А. Дыскина посвящены теоретическим и прикладным вопросам военной медицины. Основными из них являются: морфология огнестрельной раны, изучение воздействия на организм взрывных волн большой мощности, импульсных ускорений, гравитационных перегрузок и других экстремальных факторов.

Ефим Анатольевич Дыскин (род. в 1923 г.)

Второе направление научных исследований Е. А. Дыскина связано с изучением морфофункциональных особенностей строения илеоцекального отдела кишечника. Под руководством Е. А. Дыскина продолжала изучаться традиционная для кафедры проблема коллатерального кровообращения, которая получила совершенно новое направление — выяснение преобразований микроциркуляторного русла в условиях артериального окольного кровообращения, изучение процесса редукции коллатералей после восстановления кровотока по магистральному сосуду. Сотрудниками клинических кафедр широко проводились прикладные морфологические исследования в области хирургии, рентгенологии, оториноларингологии, стоматологии и др. На кафедре были организованы новые лаборатории (гравитационных перегрузок, контактной микроскопии, гистохимии), которые существенно обогатили методические возможности при проведении научных исследований.

История анатомии в России в советский период и в настоящее время

В советский период практически во всех союзных республиках были организованы высшие медицинские учебные заведения, открыты специализированные морфологические научно-исследовательские лаборатории. Все это способствовало расцвету анатомии. Успешно разрабатывались новые перспективные научные направления, внедрялись новые морфологические методы исследования. Анатомия как наука прочно закрепила за собой понятие функциональной анатомии. В экспериментальных работах стали широко использоваться микроскопические, рентгеновские, биометрические, биохимические и функциональные

методики исследования. Особую роль в развитии и становлении экспериментальной анатомии сыграл академик В. Н. Тонков, создавший многочисленную школу анатомов-функционалистов. Его ученики — Б. А. Долго-Сабуров, Г. Ф. Иванов, А. П. Любомудров, В. Ю. Первушин, Ф. П. Маркизов, В. В. Колесников, Н. П. Нелидов, М. С. Спиров, В. В. Кунцевич, А. П. Быстров, Ф. В. Судзиловский и другие возглавили кафедры анатомии многих ведущих вузов бывшего СССР.

Кроме В. Н. Тонкова, выдающимися представителями анатомии советского периода следует назвать П. И. Карузина, В. П. Воробьева, Г. М. Иосифова, Г. Ф. Иванова, Д. А. Жданова, М. Ф. Иваницкого, Р. Д. Синельникова, М. Г. Привеса, В. В. Куприянова, М. Р. Сапина и многих других.

Петр Иванович Карузин (1864—1939) — заслуженный деятель науки РСФСР, профессор, представитель Московской анатомической школы, один из первых русских исследователей, изучал морфологию проводящих путей центральной нервной системы. Большой вклад внес в совершенствование учебного процесса и создание отечественных руководств. Настольной книгой анатомов стал словарь П. И. Карузина «Словарь анатомических терминов» (1928), а также «Краткая грамматика латинского языка с хрестоматией и словарем» (1935). До сих пор не потеряло своего значения «Руководство по пластической анатомии», вышедшее в свет в 1921 г.

Гордей Максимович Иосифов (1870—1933) — профессор вначале Томского, а затем Воронежского медицинских институтов, руководитель большой школы советских лимфологов, основоположник сравнительной анатомии лимфатической системы. Он первым всесторонне описал пути оттока лимфы, установил закономерности архитектоники лимфатических сосудов. Г. М. Иосифов предложил новую массу для инъекции лимфатических сосудов и методику их выявления. Предложил способы бальзамирования с сохранением естественного цвета тканей, описал анатомию грудного лимфатического протока и лимфатическое русло органа зрения. Основной труд Г. М. Иосифова «Лимфатическая система с описанием аденоидов и органов движения лимфы» (1914).

Владимир Петрович Воробьев (1876—1937) — выдающийся представитель Харьковской школы анатомов, профессор, руководитель многочисленной анатомической школы. Он предложил оригинальный метод макро-микроскопического исследования анатомических объектов. Внес большой вклад в изучение периферической и особенно вегетативной нервной системы. Выдвинул гипотезу о сообщении лимфатической и венозной систем. Разработал и предложил метод трехмерного измерения — стереотопометрию. Предложил оригинальные способы бальзамирования органов и трупов. Внес значительный вклад в организацию учебного процесса. В частности, В. П. Воробьев первым создал пятитомный «Атлас анатомии человека» (1938—1946), написал учебник для стоматологов «Анатомия, гистология и эмбриология полости рта и зубов» (1936).

Георгий Федорович Иванов (1893—1955) — профессор 1-го Московского медицинского института им. И. М. Сеченова, руководитель советской анатомической школы. Являясь учеником В. Н. Тонкова, он разрабатывал проблему коллатерального кровообращения, изучал анатомию нервной системы. Значительная часть его работ посвящена иннервации сердечно-сосудистой системы, изуче-

нию рецепторов и параганглиев. Особого внимания заслуживают исследования морфологических основ циркуляции спинномозговой жидкости. Основные труды Г. Ф. Иванова: «Хромафинная и интерреналовая система человека» (1930); «Нервы и органы чувств сердечно-сосудистой системы» (1945); учебник «Основы нормальной анатомии человека» (1949).

Михаил Федорович Иваницкий (1895—1969) — заслуженный деятель науки РСФСР, профессор вначале 3-го, а затем 4-го Московских медицинских институтов, основоположник научной спортивной анатомии. Он впервые создал курс динамической анатомии и выпустил ряд монографий по данной тематике: «Записки по динамической анатомии» (1928); «О положении общего центра тяжести человеческого тела» (1930); «Движения человеческого тела» (1938).

М. Ф. Иваницкий разрабатывал вопросы функциональной анатомии опорно-двигательного аппарата. Написал оригинальные учебники «Анатомия человека для студентов института физической культуры» (1940, 1956); «Руководство по пластической анатомии головы и шеи» (1961).

Рафаил Давыдович Синельников (1896—1981) — профессор, представитель Харьковской анатомической школы, продолжатель идей В. П. Воробьева. Он внес значительный вклад в дальнейшее развитие макро-микроскопической анатомии опорно-двигательного аппарата, эндокринной, сосудистой и вегетативной систем. Подготовил и издал оригинальный «Атлас анатомии человека» в трех томах, который выдержал 6 изданий и является настольной книгой анатомов и в настоящее время.

Дмитрий Аркадьевич Жданов (1908—1971) — академик АМН СССР, заслуженный деятель науки РСФСР, руководитель крупнейшей школы советских морфологов, основоположник ультрамикроскопической анатомии лимфатической системы. В различные периоды заведовал кафедрами анатомии в Горьковском, Томском, Ленинградском санитарно-гигиеническом и 1-м Московском медицинском институтах. Он разработал методы полихромной инъекции лимфатических сосудов, впервые произвел инъекции лимфатических сосудов туловища на живом человеке (1936), описал взаимоотношения лимфатических и кровеносных капилляров в различных внутренних органах, изучил в эксперименте пути коллатерального лимфообращения. Автор монографий — «Функциональная анатомия лимфатической системы» (1940); «Общая анатомия и физиология лимфатической системы» (1952); «Хирургическая анатомия грудного протока и главных лимфатических коллекторов и узлов туловища» (1945).

Михаил Григорьевич Привес (1904—1999) — заслуженный деятель науки РСФСР, профессор, руководитель большой школы ленинградских анатомов.

Он внес значительный вклад в развитие рентгеноанатомии, разработал методику прижизненной рентгенолимфографии, одним из первых использовал в анатомии электрорентгенографию и ультразвуковую эхолокацию, заложил основы микрорентгенографии, разработал метод консервирования анатомических препаратов с сохранением их естественного цвета (1956).

Научные исследования М. Г. Привеса посвящены изучению воздействий на организм различных экстремальных факторов, выявлению путей коллатераль-

ного лимфообращения в норме, при патологии и различных воздействиях на нервную и сосудистую системы. М. Г. Привес редактор и соавтор учебника А. К. Лысенкова и В. И. Бушковича «Анатомия человека», выдержавшего 9 изданий и переведенного на иностранные языки. Автор монографий: «Кровоснабжение длинных трубчатых костей» (1938); «Рентгенография лимфатической системы» (1948); «Методы консервирования анатомических препаратов» (1956).

Василий Васильевич Куприянов (1912—2006) — академик РАМН, заслуженный деятель науки РСФСР, профессор, в различные периоды руководил кафедрами анатомии Кишиневского и 2-го Московского медицинских институтов, основоположник учения о структурных основах микроциркуляции, руководитель большой школы анатомов России и ближнего зарубежья.

Основные его труды посвящены изучению микроциркуляторного русла органов в норме, патологии и эксперименте. Он разработал безынъекционную методику выявления сосудов микроциркуляторного русла, сформулировал научное направление о транскапиллярном и юкстакапиллярном кровотоке на уровне микроциркуляторных систем. Кроме того, под руководством В. В. Куприянова широко проводились исследования по изучению периферической и в том числе вегетативной нервной системы.

В. В. Куприянов автор ряда ценных монографий: «Нервный аппарат сосудов малого круга кровообращения» (1959); «Пути микроциркуляции» (1969); «Микроциркуляторное русло» (1975); «Микролимфология» (с соавт., 1981); «Отечественная анатомия на этапах истории» (с соавт., 1981) и др.

Михаил Романович Сапин (род. в 1925) — академик РАМН, заслуженный деятель науки РСФСР, профессор, заведующий кафедрой анатомии человека Московской медицинской академии им. И. М. Сеченова, руководитель большой школы отечественных анатомов.

Круг его научных интересов связан с изучением лимфатической и иммунной систем организма, исследованием анатомо-функционального состояния кровеносной системы. М. Р. Сапин много сил и внимания уделяет вопросам организации и оптимизации учебного процесса на кафедрах анатомии человека. Основные труды М. Р. Сапина: «Сосуды надпочечных желез» (1974); учебник «Анатомия человека» (с соавт., 1986, в двух томах).

Лев Львович Колесников (род. в 1940 г.) — академик РАМН, заслуженный работник высшей школы, профессор, заведующий кафедрой анатомии человека Московского медико-стоматологического университета. Является президентом Всероссийского научного медицинского общества анатомов, гистологов и эмбриологов, председателем Координационного учебно-методического совета по анатомии и гистологии, председателем терминологической комиссии МЗ РФ, членом Международного федеративного комитета по анатомической терминологии.

Основные научные направления, разрабатываемые профессором Л. Л. Колесниковым, посвящены вопросам стоматологической анатомии, морфологии пищеварительного тракта и медицинской антропологии. Он является автором учебника «Анатомия человека» для стоматологических вузов, под его руководством созданы компьютерные программы «Стоматологическая анатомия», «Латинская терминология в стоматологической анатомии».

В заключение целесообразно представить периодизацию истории анатомии от момента ее зарождения до настоящего времени, предлагаемую академиком В. В. Куприяновым.

Вся история анатомии может быть разделена на два периода, в каждом из которых имеется три этапа.

I период — период древней анатомии или предыстория научной анатомии, характеризующийся накоплением эмпирических знаний:

I этап — донаучный (Древний Китай, Древняя Индия, Древний Египет);

II этап — примитивной научной анатомии, соответствующий рабовладельческому строю (Древняя Греция, Древний Рим);

III этап — схоластический, соответствующий эпохе Средневековья, т. е. феодальному строю (Италия, Франция, Восток).

II период — период научной анатомии, начинающийся с XVI в., со времен Андреаса Везалия, и продолжающийся до настоящего времени. Он совпадает с началом эпохи капитализма:

I этап — макроскопической анатомии (описательной), продолжавшийся до середины XIX в.;

II этап — микроскопической анатомии (эволюционно-функциональной), продолжавшийся до середины XX в.;

III этап — ультраструктурной анатомии (молекулярной), позволяющий проникнуть в субмикроскопическую и даже генетическую сферы структурной организации человеческого тела.

Перечисленные этапы прежде всего связаны с появлением в анатомии новых методов исследования, находящихся в зависимости от технических возможностей и общего уровня развития медицины.

Вопросы

1. Охарактеризуйте развитие анатомии в Древнем мире.
2. Опишите особенности развития анатомической науки в эпоху Средневековья.
3. Назовите ученых, которые внесли вклад в развитие анатомии в эпоху Возрождения.
4. Кого считают реформатором анатомии?
5. Опишите развитие анатомии в Военно-медицинской академии.
6. Назовите отечественных анатомов XVII–XX вв. и охарактеризуйте их вклад в развитие анатомии.
7. Назовите основные труды Н. И. Пирогова в области анатомии.
8. Назовите основные научные направления ведущих современных анатомов.
9. Приведите периоды развития анатомии и назовите видных анатомов современности.

Часть I

ОСТЕОЛОГИЯ

ОБЩАЯ ОСТЕОЛОГИЯ

Остеология — учение о костях. Точное число костей указать нельзя, так как их количество изменяется с возрастом. В течение жизни образуется более 800 отдельных костных элементов, из них 270 появляются во внутриутробном периоде, остальные — после рождения. Большая часть отдельных костных элементов срастается между собой, и в связи с этим скелет у взрослого человека содержит только 206 костей (рис. 8). Кроме постоянных костей в зрелом возрасте могут быть непостоянные (сесамовидные) кости, появление которых обусловлено индивидуальными особенностями строения и функции организма.

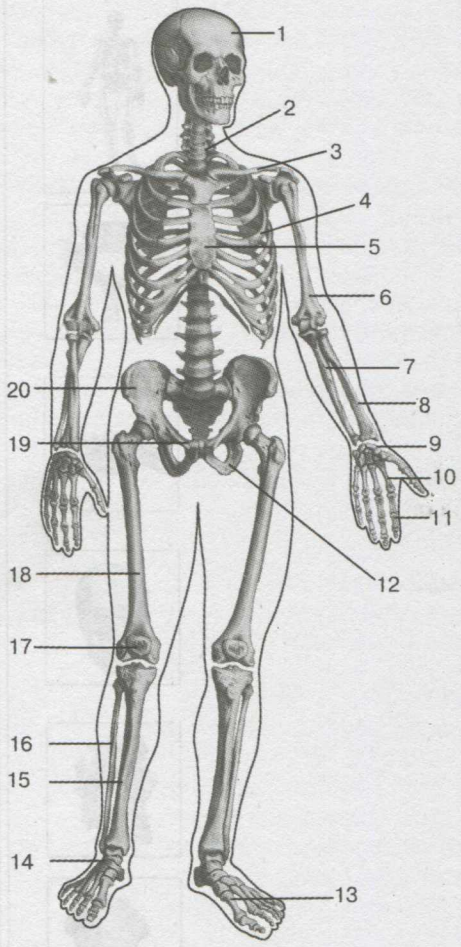

Рис. 8. Скелет человека (вид спереди):

1 — *cranium*; 2 — *columna vertebralis*; 3 — *clavicula*; 4 — *costa IV*; 5 — *sternum*; 6 — *humerus*; 7 — *ulna*; 8 — *radius*; 9 — *carpus*; 10 — *metacarpus*; 11 — *ossa digitorum manus*; 12 — *os ischii*; 13 — *metatarsus*; 14 — *tarsus*; 15 — *tibia*; 16 — *fibula*; 17 — *patella*; 18 — *femur*; 19 — *os pubis*; 20 — *os ilium*

Кости вместе с их соединениями в организме человека составляют скелет, который служит местом начала и прикрепления мышц, обеспечивает защиту внутренних органов, а также выполняет формообразующую и ряд других важнейших функций.

Функции скелета

Прежде всего кости туловища и нижних конечностей выполняют опорную функцию для мягких тканей (мышц, связок, фасций, внутренних органов). Большинство костей являются рычагами. К ним прикрепляются мышцы, которые обеспечивают локомоторную функцию (перемещение тела в пространстве). Обе указанные функции позволяют назвать скелет пассивной частью опорно-двигательного аппарата.

Скелет человека является антигравитационной конструкцией, которая противодействует силе земного притяжения. Под воздействием последней тело человека прижимается к земле, скелет при этом препятствует изменению формы тела.

Кости черепа, туловища и тазовые кости выполняют функцию защиты от возможных повреждений для жизненно важных органов, крупных сосудов и нервных стволов. Так, череп является вместилищем для головного мозга, органа зрения, органа слуха и равновесия.

В позвоночном канале располагается спинной мозг. Грудная клетка защищает сердце, легкие, крупные сосуды и нервные стволы. Тазовые кости предохраняют от повреждений такие органы, как прямая кишка, мочевой пузырь и внутренние половые органы.

Большинство костей содержат внутри красный костный мозг, который является органом кроветворения, а также органом иммунной системы. Кости при этом защищают красный костный мозг от повреждения, создают благоприятные условия для его трофики и созревания форменных элементов крови.

Кости принимают участие в минеральном обмене. В них депонируются многочисленные химические элементы, преимущественно соли кальция, фосфора. Так, при введении в организм радиоактивного кальция уже через сутки более половины этого вещества накапливается в костях.

Как указывает В. С. Сперанский, скелет человека — это совершенная динамическая конструкция, адаптированная к двигательной функции и образу жизни человека, чутко реагирующая на различные изменения, происходящие как в самом организме, так и в окружающей среде.

Кость как орган

Кость, *os*, — это орган, являющийся компонентом системы органов опоры и движения, имеющий типичную форму и строение, характерную архитектонику сосудов и нервов, построенный преимущественно из костной ткани, покрытый снаружи надкостницей и содержащий внутри костный мозг.

Каждая кость имеет определенную форму, величину и положение в теле человека. На формообразование костей существенное влияние оказывают условия, в которых кости развиваются, и функциональные нагрузки, которые кости испытывают в процессе жизнедеятельности организма. Каждой кости свойственно определенное число источников кровоснабжения (артерий), наличие определенных мест их локализации и характерная внутриорганная архитектоника сосудов. Указанные особенности распространяются и на нервы, иннервирующие данную кость.

Надкостница, *periosteum*, покрывает кость снаружи, за исключением тех мест, где располагается суставной хрящ и прикрепляются сухожилия мышц или связки (на буграх и бугристостях). Надкостница отграничивает кость от окружающих тканей. Она представляет собой тонкую, прочную пленку, построенную из плотной соединительной ткани, в которой располагаются кровеносные и лимфатические сосуды и нервы. Последние из надкостницы проникают в вещество кости.

Надкостница играет большую роль в развитии (росте в толщину) и питании кости. Ее внутренний остеогенный слой является местом образования костной ткани. Кость, лишенная надкостницы, становится нежизнеспособной, омертвевает. При оперативных вмешательствах на костях по поводу переломов необходимо сохранять надкостницу. Надкостница богато иннервирована, поэтому отличается высокой чувствительностью.

Практически у всех костей (за исключением большинства костей черепа) имеются суставные поверхности для сочленения с другими костями. Суставные поверхности покрыты не надкостницей, а суставным хрящом, *cartilago articularis*. Суставной хрящ по своему строению чаще является гиалиновым и реже — фиброзным.

Внутри большинства костей в ячейках между пластинками губчатого вещества или в костномозговой полости, *cavitas medullaris*, находится костный мозг. У плодов и новорожденных в костях содержится только красный (кроветворный) костный мозг, *medulla ossium rubra*. Он представляет собой однородную массу красного цвета, богатую кровеносными сосудами, форменными элементами крови и ретикулярной тканью. Общее количество красного костного мозга составляет около 1500 см^3. У взрослого человека красный костный мозг частично заменяется желтым, *medulla ossium flava*, который в основном представлен жировыми клетками. Замене подлежит только костный мозг, расположенный в пределах костномозговой полости. Следует отметить, что изнутри костномозговая полость выстлана специальной оболочкой, получившей название эндоста, *endosteum*.

Классификация костей

Следует признать, что до настоящего времени не существует исчерпывающей классификации костей. В большинстве учебников анатомии с этой целью используются неоднородные признаки, например вовсе упускаются принципы развития, строение и внешняя форма. На наш взгляд, каждый признак должен рассматриваться отдельно.

Так, с позиций филогенеза, принимая во внимание существование в процессе эволюции бесчерепных и черепных организмов, целесообразно разделить кости на две группы: 1 — кости туловища и конечностей; 2 — кости черепа. Эти кости различаются не только по развитию, но и по строению. Важное клиническое значение имеет такой признак, как строение костей, который определяет прочностные их характеристики и особенности лечения при повреждениях.

По форме и строению различают четыре вида костей туловища и конечностей: трубчатые, плоские, объемные и смешанные кости.

Трубчатые кости имеют полость в диафизе. По величине они могут быть разделены на длинные (плечевая, кости предплечья, бедренная, кости голени, ключица) и короткие (кости пясти, кости плюсны, кости пальцев).

У длинных трубчатых костей один размер преобладает над остальными. Средняя часть — диафиз, *diaphysis* (или тело, *corpus*), такой кости имеет цилиндрическую или треугольную форму и состоит из компактного вещества, *substantia compacta*; концы — эпифизы, *epiphysis*, — более или менее утолщены и соединяются с соседними костями. Внутри они состоят из губчатого вещества, *substantia spongiosa*, а снаружи находится тонкая пластинка компактного вещества. Кости этого типа представляют проксимальные и средние отделы скелета конечностей и играют роль рычагов, приводимых в движение мышцами.

Короткие трубчатые кости составляют дистальные отделы скелета конечностей и также состоят из средней части — тела и двух концов, названных основанием и головкой.

Плоские кости на распиле представлены преимущественно однородной массой губчатого вещества, покрытого снаружи тонким слоем компактного вещества. У плоских костей два размера (ширина и длина) преобладают над толщиной. Такие кости образуют стенки полостей, заключающих важные органы, или представляют собой обширные поверхности для прикрепления мускулатуры. К ним относят тазовые кости, грудину, лопатки, ребра.

Объемные кости имеют такое же строение, как и плоские, т. е. снаружи они представлены тонкой пластинкой компактного вещества, а внутри губчатым веществом. По форме они напоминают куб, у которого все размеры примерно одинаковы. К ним относят кости запястья и кости предплюсны. Эти кости находятся на границе средних и дистальных отделов конечностей, где необходима не только высокая прочность, но и высокая подвижность.

Смешанные кости отличаются специфичностью и сложностью своей формы. В их составе встречаются элементы строения объемных и плоских костей (позвонки, крестец, копчик). В теле этих костей находится губчатое вещество, а остальные части представлены преимущественно компактным веществом. Данные кости обладают особой прочностью при постоянных нагрузках.

Кости черепа различают по расположению, развитию и строению.

По расположению их делят на кости мозгового черепа и кости лицевого черепа. *По развитию*: на первичные (эндесмальные) — кости свода (крыши) черепа и лицевого черепа, а также вторичные (энхондральные) — кости основания черепа. Кости черепа имеют очень сложную внешнюю форму, поэтому целесообразно принимать во внимание их строение. *По строению* можно выделить три вида костей черепа: 1 — кости, имеющие в своем составе диплоическое вещество, — диплоические (теменная, затылочная, лобная кости, нижняя челюсть); 2 — кости, содержащие воздушные полости, — воздухоносные, или пневматизированные (височная, клиновидная, решетчатая, лобная кости и верхняя челюсть); 3 — кости, построенные преимущественно из компактного вещества, — компактные (слезная, скуловая, нёбная, носовая кости, нижняя носовая раковина, сошник, подъязычная кость).

Внутреннее строение костей

Внутреннее строение костей у плода и у ребенка после рождения существенно отличается. В связи с этим различают два вида костной ткани — ретикулофиброзную и пластинчатую. Ретикулофиброзная костная ткань составляет основу эмбрионального скелета человека. Костный матрикс у нее структурно не упорядочен, пучки коллагеновых волокон идут в разных направлениях и непосредственно связаны с соединительной тканью, окружающей кость.

После рождения ребенка ретикулофиброзная ткань заменяется пластинчатой, которая построена из костных пластинок толщиной 4,5—11 мкм. Между костными пластинками в мельчайших полостях (лакунах) находятся костные клетки — остеоциты. Коллагеновые волокна в костных пластинках ориентированы в строго определенном направлении и располагаются параллельно поверхности пластинок. Они теряют связь с окружающей кость соединительной тканью. Соединение их с надкостницей осуществляется только за счет прободающих (шарпеевских) волокон, направляющихся из надкостницы в поверхностные слои кости. Пластинчатая кость гораздо прочнее, чем ретикулофиброзная. Замена одной костной ткани на другую обусловлена влиянием функциональных нагрузок на скелет.

На распиле мацерированной кости, т. е. кости, лишенной мягких тканей, можно видеть два вида костного вещества: компактное и губчатое. Компактное вещество, *substantia compacta*, располагается снаружи и представлено сплошной

костной массой. Костные пластинки в компактном веществе располагаются очень близко друг к другу. Компактное вещество в виде тонкой пластинки покрывает эпифизы трубчатых и плоских костей. Полностью из компактного вещества построены диафизы трубчатых костей.

Губчатое вещество, *substantia spongiosa*, представлено редко расположенными костными пластинками, в ячейках между которыми содержится красный костный мозг. Из губчатого вещества построены расширенные концы трубчатых костей, тела позвонков, ребра, грудина, тазовые кости и ряд костей кисти и стопы. Компактное вещество у этих костей образует лишь поверхностный кортикальный слой.

Структурно-функциональной единицей компактного вещества кости является остеон, или гаверсова система. Остеоны можно рассмотреть на шлифах или гистологических препаратах. Остеон представлен концентрически расположенными костными пластинками (гаверсовыми), которые в виде цилиндров разного диаметра, вложенных друг в друга, окружают гаверсов канал. В последнем проходят кровеносные сосуды и нервы. Диаметр остеона составляет 200—400 мкм, а высота — 4,5—5 мм. Остеоны большей частью располагаются параллельно длиннику кости, фрагментарно, в виде «кирпичной кладки», соединяясь друг с другом соединительнотканными перемычками. Количество остеонов индивидуально для каждой кости, у бедренной кости оно составляет 1,8 на 1 мм^2. При этом на долю гаверсова канала приходится 0,2—0,3 мм^2. Между остеонами располагаются вставочные, или промежуточные, пластинки, которые идут во всех направлениях. Вставочные пластинки представляют собой оставшиеся части подвергшихся разрушению старых остеонов. В костях постоянно происходят процессы новообразования и разрушения остеонов.

На границе с костномозговой полостью в трубчатых костях находится слой внутренних окружающих пластинок. Они пронизаны многочисленными каналами, расширяющимися в ячейки. Снаружи кость окружают несколько слоев генеральных, или общих, пластинок. Через них проходят прободающие каналы (фолькмановские), которые содержат кровеносные сосуды того же названия.

В диафизах трубчатых костей имеются три вида костных пластинок: гаверсовы, вставочные и генеральные. Пластинки тесно прилежат друг к другу, располагаются параллельно длиннику кости и составляют хорошо выраженный слой только компактного вещества. Его толщина составляет 1,5—5 мм. Таким образом, диафиз трубчатой кости представляет собой полый цилиндр, стенками которого является компактное вещество. Полость цилиндра называется костномозговым каналом. Последний сообщается с ячейками губчатого вещества в эпифизах кости.

Эпифизы трубчатой кости представлены губчатым веществом, которое также формирует костные пластинки. Структура губчатого вещества может быть крупно- или мелкоячеистой. В ячейках находятся красный костный мозг и сосуды. Компактное вещество покрывает эпифизы только снаружи сравнительно тонким слоем. Аналогичное строение имеют широкие и объемные кости. Пластинки губчатого вещества в каждой кости располагаются строго упорядоченно. Они совпадают с направлением сил наибольшего сжатия и растяжения. Каждая кость имеет строение, соответствующее тем условиям, в которых она находится. При этом архитектоника перекладин такова, что они в нескольких смежных костях составляют одну общую систему. Такое строение костей обусловливает наиболь-

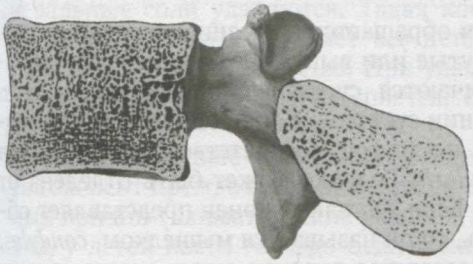

Рис. 9. Ориентация костных балок в теле позвонка (сагиттальный распил поясничного позвонка)

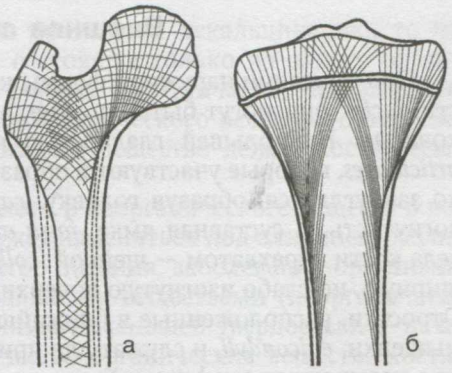

Рис. 10. Ориентация костных балок в проксимальных эпифизах трубчатых костей: а — бедренной; б — большеберцовой

шую прочность. В позвонках силы растяжения и сжатия направлены перпендикулярно верхней и нижней поверхности тела позвонка. Этому отвечает преимущественно вертикальное направление перекладин в губчатом веществе (рис. 9). В проксимальном эпифизе бедренной кости выражены дугообразные системы перекладин, которые передают давление с поверхности головки кости на стенки диафиза. Имеются также трабекулы, передающие силу тяги мышц, прикрепляющихся к большому вертелу (рис. 10). Для пяточной кости характерны радиально идущие перекладины, распределяющие нагрузки по поверхности пяточного бугра, на который опирается стопа (рис. 11).

В местах наибольшей концентрации силовых траекторий образуется компактное вещество. Это хорошо видно на распиле бедренной и пяточной костей, где компактное вещество утолщено в участках пересечения силовых линий с поверхностью кости. Исходя из этого, можно рассматривать компактное вещество как результат сжатия губчатого и, наоборот, губчатое вещество рассматривать как разреженное компактное. Следует отметить, что при изменении условий статики и динамики (усилении и ослаблении функциональных нагрузок) архитектоника губчатого вещества изменяется, часть перекладин рассасывается или развиваются новые системы костных балок. Особенно заметно меняется структура губчатой кости при переломах.

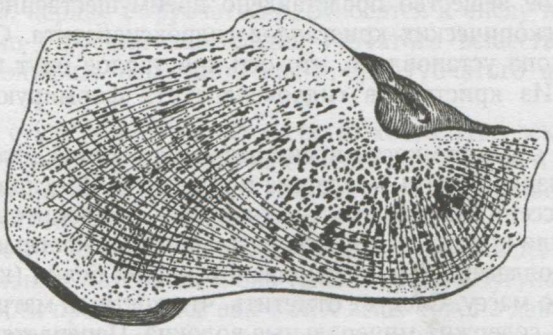

Рис. 11. Ориентация перекладин губчатого вещества в пяточной кости (сагиттальный распил пяточной кости)

Внешнее строение костей

При описании наружной формы кости обращается внимание на ее поверхности, *facies*; они могут быть плоские, вогнутые или выпуклые, гладкие или шероховатые. Наибольшей гладкостью отличаются суставные поверхности, *facies articulares*, которые участвуют в образовании суставов. Конец одной кости нередко закругляется, образуя головку, *caput*; на другой, соответственно, образуется вогнутость — суставная ямка, *fossa articularis*. Головка может быть отделена от тела кости перехватом — шейкой, *collum*. Если суставной конец представляет обширную, но слабо изогнутую поверхность, то он называется мыщелком, *condylus*. Отростки, расположенные в ближайшем соседстве над ним, носят название надмыщелки, *epicondyli*, и служат для прикрепления сухожилий мышц и связок (они еще называются апофизами).

В зависимости от положения у костей различают следующие поверхности: внутреннюю или наружную, медиальную или латеральную и т. д. Поверхности ограничиваются более или менее резко выраженными краями, *margo*. Края, в свою очередь, определяются как верхний или нижний, передний или задний, медиальный или латеральный. Они могут быть ровными или зазубренными, тупыми или острыми, иногда имеют вырезки, *incisurae*, различной величины.

На поверхности костей могут наблюдаться такие образования, как отростки, возвышения, углубления, отверстия и др. (отросток, *processus*; возвышение, *eminentia*; разлитое возвышение или бугристость, *tuberositas*; бугор, *tuber*; бугор с широким основанием — выступ, *protuberantia*; бугорок, *tuberculum*; острый отросток — ость, *spina*; гребень, *crista*; ямка, *fovea* (*fossa*); ямочка, *foveola*; борозда, *sulcus*; отверстие, *foramen*; канал, *canalis*; каналец, *canaliculus*; щель, *fissura*; полость, *cavitas*.

Химический состав кости и ее свойства

Химический состав кости зависит от состояния исследуемой кости, возрастных и индивидуальных особенностей. Свежая кость (не подвергавшаяся обработке) у взрослого человека содержит: 50 % — воды; 15,75 % — жира; 12,25 % — органических веществ и 22 % — неорганических веществ. Высушенная и обезжиренная кость содержит примерно две трети неорганического вещества и одну треть — органического.

Неорганическое вещество представлено преимущественно солями кальция в виде субмикроскопических кристаллов гидроксиапатита. С помощью электронного микроскопа установлено, что оси кристаллов идут параллельно костным волокнам. Из кристаллов гидроксиапатита формируются минеральные волокна.

Органическое вещество кости носит название оссеина. Это белок, представляющий собой разновидность коллагена и образующий основное вещество кости. Содержится оссеин в составе костных клеток — остеоцитов. В межклеточном веществе кости, или костном матриксе, располагаются костные волокна, построенные из белка коллагена. При вываривании костей белки (коллаген и оссеин) образуют клейкую массу. Следует отметить, что костный матрикс, кроме коллагеновых волокон, содержит минеральные волокна. Переплетение волокон органического и неорганического веществ придает костной ткани особые свойства: прочность и упругость.

Если обработать кость кислотой, т. е. произвести декальцинацию, то минеральные соли удаляются. Такая кость, состоящая только из одного органического вещества, сохраняет все детали формы, но отличается чрезвычайной гибкостью и эластичностью. При удалении органического вещества путем сжигания эластичность кости теряется, оставшееся вещество делает кость весьма хрупкой.

Количественное отношение органического и неорганического веществ в костях зависит прежде всего от возраста и может изменяться под влиянием различных причин (климатические условия, фактор питания, заболевания организма). Так, у детей кости гораздо беднее минеральными веществами (неорганическими), поэтому отличаются большей гибкостью и меньшей твердостью. У пожилых людей, наоборот, уменьшается количество органических веществ. Кости в этом возрасте становятся более хрупкими, при травмах в них часто возникают переломы.

Механические свойства кости

Кость является твердым телом, для которого основными свойствами являются прочность и упругость.

Прочность — это способность противостоять внешней разрушающей силе. Количественно прочность определяется пределом прочности и зависит от макро- и микроскопической конструкции и состава костной ткани. Что касается макроскопической конструкции, то каждая кость имеет специфическую форму, позволяющую выдерживать наибольшую нагрузку в определенной части скелета.

Внутренняя конструкция кости, как уже было показано ранее, также сложная. Остеон, или гаверсова система, — это полая цилиндрическая трубка, стенки которой построены из множества пластин. Известно, что в архитектурных сооружениях полые колонны (трубчатые) имеют большую прочность на единицу массы, чем цельные. Следовательно, уже только остеонная конструкция кости предусматривает высокую степень ее прочности.

Группы костных пластин, располагаясь по линиям наибольших нагрузок, формируют костные перекладины губчатого вещества и замыкательные пластинки компактного вещества. Необходимо учитывать, что в местах наибольших нагрузок костные перекладины располагаются дугообразно (арочно). Арочные системы, наряду с трубчатыми, относятся к числу наиболее прочных. Арочный принцип строения перекладин губчатого вещества характерен для проксимального эпифиза бедренной кости, для губчатого вещества пяточной кости и т. д.

На прочность существенно влияет и состав кости. При декальцинации существенно снижается предел прочности на сжатие, растяжение и скручивание, в результате чего кость легко изгибается, сжимается и скручивается. При повышении содержания кальция кость становится хрупкой.

Прочность кости у здорового взрослого человека больше, чем прочность некоторых строительных материалов, она такая же, как у чугуна. Исследования по изучению прочности проводились еще в XIX веке. Так, по данным П. Ф. Лесгафта, бедренная кость человека при растяжении выдерживала нагрузку 5500 Н/см^2, при сжатии — 7787 Н/см^2. Большеберцовая кость выдерживала нагрузку при сжатии 1650 Н/см^2, что может сравниться с грузом, равным массе тел

более чем 20 человек. Указанные цифры свидетельствуют о высокой степени резервных возможностей костей по отношению к различным нагрузкам. Изменение трубчатой структуры кости (как макро-, так и микроскопической) снижает ее механическую прочность. Например, после срастания переломов трубчатое строение нарушается, прочность костей существенно уменьшается.

Упругость — это свойство возвращать исходную форму после прекращения действия внешней среды. Упругость кости равна упругости твердых пород дерева. Она так же, как и прочность, зависит от макро-микроскопической конструкции и химического состава кости.

Таким образом, механические свойства кости — прочность и упругость — обусловлены оптимальной комбинацией содержащихся органических и неорганических веществ.

Развитие костей

Костная ткань появляется у человеческого зародыша в середине 2-го месяца внутриутробной жизни, когда уже сформировались все остальные ткани. Развитие костей может осуществляться двумя способами: на основе соединительной ткани и на основе хряща. Необходимо отметить, что никогда не происходит непосредственного превращения соединительной или хрящевой тканей в костную. Костная ткань способна развиваться аппозиционно (путем нарастания по поверхности соединительной ткани или хряща) или на месте резорбируемого хряща.

Кости, формирующиеся на основе соединительной ткани, называются первичными. К ним относят кости крыши черепа, кости лицевого черепа. Процесс окостенения первичных костей называется эндесмальным. Он осуществляется следующим образом. В центре соединительнотканной закладки появляется точка окостенения, *punctum ossificationis* (центр окостенения, *centrum ossificationis*), которая затем разрастается в глубину и по поверхности. От точки окостенения по радиусам образуются костные перекладины, последние между собой соединяются костными балками. В ячейках между балками находятся костный мозг и кровеносные сосуды. У большинства покровных костей закладывается не одна, а несколько точек окостенения, которые, постепенно разрастаясь, сливаются друг с другом. В конечном счете от первоначального соединительнотканного пласта неизменным остается лишь самый поверхностный слой. Он затем превращается в надкостницу.

Кости, развивающиеся на основе хряща, называют вторичными, так как они проходят соединительнотканную, хрящевую и, в последнюю очередь, костную стадии. Ко вторичным костям относят кости основания черепа, кости туловища и конечностей.

Рассмотрим развитие вторичной кости на примере длинной трубчатой кости. К концу 2-го месяца внутриутробного периода на месте будущей кости определяется хрящевая закладка, которая по форме напоминает конкретную кость. Хрящевая закладка покрыта надхрящницей. В области будущего диафиза кости надхрящница превращается в надкостницу. Хрящевая ткань под ней омелевает, т. е. в ней откладываются соли извести, и хрящевые клетки начинают погибать. На их место из надкостницы появляются костные клетки — остеобласты. Последние начинают производить органический матрикс костной ткани, который подвергается кальцификации. Остеобласты, замурованные в межклеточном веществе, превращаются в остеоциты. Таким образом, в области диафиза образу-

ется костный цилиндрик — периостальная, или перихондральная, кость. Этот этап окостенения вторичных костей называют перихондральным. В дальнейшем отмечается постепенное нарастание новых слоев кости со стороны надкостницы. Вокруг прорастающих из надкостницы сосудов формируются костные пластинки, т. е. развиваются гаверсовы системы, или остеоны. Прорастающие из надкостницы сосуды направляются в середину хрящевой болванки. Хрящ в центре диафиза омелотворяется, рассасывается, и на его месте строится губчатая костная ткань. Данный процесс носит название «энхондральное окостенение диафиза». Костномозгового канала вначале нет. Он формируется по мере преобразования губчатого вещества энхондральной кости внутри диафиза и развития в нем красного костного мозга.

В эпифизах окостенение начинается позже, у некоторых костей даже после рождения. Окостенение начинается из костной точки, появляющейся внутри хрящевой закладки эпифиза. Данный процесс окостенения называют энхондральным. Он осуществляется следующим образом. Вначале из надкостницы в глубь хряща по радиусам прорастают кровеносные сосуды. В самой середине эпифиза хрящ омелотворяется и рассасывается, а на его месте развивается костная ткань. Позже за счет надкостницы по краю хрящевой закладки эпифиза развивается периостальная кость (перихондральная). Последняя представлена тонкой пластинкой компактного вещества. Перихондральная пластинка отсутствует лишь в области будущих суставных поверхностей костей, там остается хорошо выраженный слой хряща. Хрящевая прослойка остается также между эпифизом и диафизом — это метаэпифизарный хрящ. Он является зоной роста кости в длину и исчезает лишь после прекращения роста кости.

У длинных трубчатых костей (бедренная кость, кости голени, плечевая кость, кости предплечья) обычно формируются отдельные точки окостенения в каждом эпифизе. Прирастание эпифизов к диафизу обычно происходит после рождения. Так, у большеберцовой кости нижний эпифиз прирастает к 22 годам, а верхний — к 24 годам. У коротких трубчатых костей (кости пясти, фаланги, кости плюсны), как правило, имеется точка окостенения только в одном эпифизе, а другой эпифиз окостеневает за счет диафиза. У некоторых трубчатых костей в эпифизе появляется одновременно несколько точек окостенения; так, например, в верхнем эпифизе плечевой кости — три точки, в нижнем — четыре.

Кости с объемной формой (кости запястья, кости предплюсны) окостеневают так же, как и эпифизы длинных трубчатых костей, т. е. энхондральное окостенение предшествует периостальному. В плоских костях процесс идет противоположно, т. е. периостальное окостенение предшествует энхондральному.

Следует обратить внимание на то, что кроме главных точек окостенения могут быть добавочные точки окостенения. Они появляются значительно позже, чем главные точки. С наступлением полового созревания метаэпифизарные хрящи истончаются и замещаются костной тканью. В скелете образуются синостозы. Первыми прирастают дистальный эпифиз плечевой кости и эпифизы пястных костей. Завершается образование синостозов к 24—25 годам. Рост кости заканчивается в тот момент, когда все главные и добавочные точки сливаются в одну массу, т. е. после того, как исчезают хрящевые прослойки, отделяющие части кости друг от друга.

Наблюдаются значительные индивидуальные различия в темпах окостенения. Процесс окостенения скелета у ребенка может ускоряться или замедляться,

что обусловлено генетическими, гормональными и средовыми факторами. Для оценки процесса развития скелета у ребенка введено понятие «костный возраст», о котором судят по числу имеющихся в костях точек окостенения и по срокам их слияния. Для суждения об окостенении обычно производят рентгеновские снимки кисти, так как в этой части тела особенно четко выявляется возрастная динамика появления точек окостенения и развития синостозов. Так, для костей запястья характерны следующие сроки появления точек окостенения: у новорожденного все запястье хрящевое; на 1-м году образуются точки окостенения в головчатой и крючковидной кости; на 3-м — в трехгранной; на 4-м — в полулунной; на 5-м — в ладьевидной; на 6—7-м — в кости трапеции и в трапециевидной кости; на 10—14-м — в гороховидной кости. Окостенение свободных отделов конечностей представлено на рис. 12.

В. С. Сперанский выделяет следующие закономерности процесса окостенения: 1) в перепончатой основе (соединительнотканной) окостенение начинается раньше, чем в хряще; 2) окостенение скелета происходит в краниокаудальном направлении; 3) в черепе окостенение распространяется от лицевого черепа к мозговому; 4) в свободных конечностях окостенение идет от проксимальных отделов к дистальным.

Костный возраст не всегда совпадает с паспортным. Так, у одних детей процесс окостенения завершается на 1—2 года раньше положенного срока, у других — на 1—2 года отстает. Начиная с 9 лет отчетливо выявляются половые различия окостенения, у девочек этот процесс происходит быстрее. Рост тела в длину у девушек завершается в 16—17 лет, у юношей — в 17—18 лет. После этого возраста прирост длины тела составляет не более 2 %.

При старении в различных частях скелета происходит разрежение кости — остеопороз. В трубчатых костях отмечается рассасывание кости на внутренней поверхности диафиза, в результате чего расширяется костномозговая полость.

Вместе с этим наблюдается отложение солей извести и развитие костной ткани на внешней поверхности костей, под надкостницей. Нередко в местах прикрепления связок и сухожилий, а также по краям суставных поверхностей формируются костные выросты — остеофиты. Прочность костей у пожилых людей значительно уменьшается, и сравнительно небольшие травмы могут приводить к переломам.

Старение скелета характеризуется индивидуальной изменчивостью. У одних людей признаки старения появляются уже в 35—40-летнем возрасте, у других — только после 70 лет. В целом признаки старения скелета у женщин выражены больше, чем у мужчин. Однако этот процесс существенно зависит от комплекса факторов: генетического, климатического, гормонального, алиментарного (фактор питания), функционального, экологического и т. д.

Аномалии развития костей:

1. Остеомаляция — нарушение обызвествления новообразованной костной ткани, обусловленное недостаточностью кальция или витамина D.

2. Остеопороз — нарушение образования костного матрикса в процессе формирования скелета (недостаточная компенсация резорбируемой кости). Также встречается в пожилом и старческом возрасте, обусловлен чрезмерной резорбцией костной ткани.

3. Эктопический остеогенез — оссификация мягких тканей в необычных местах (в стенках артерий, в почке и т. д.).

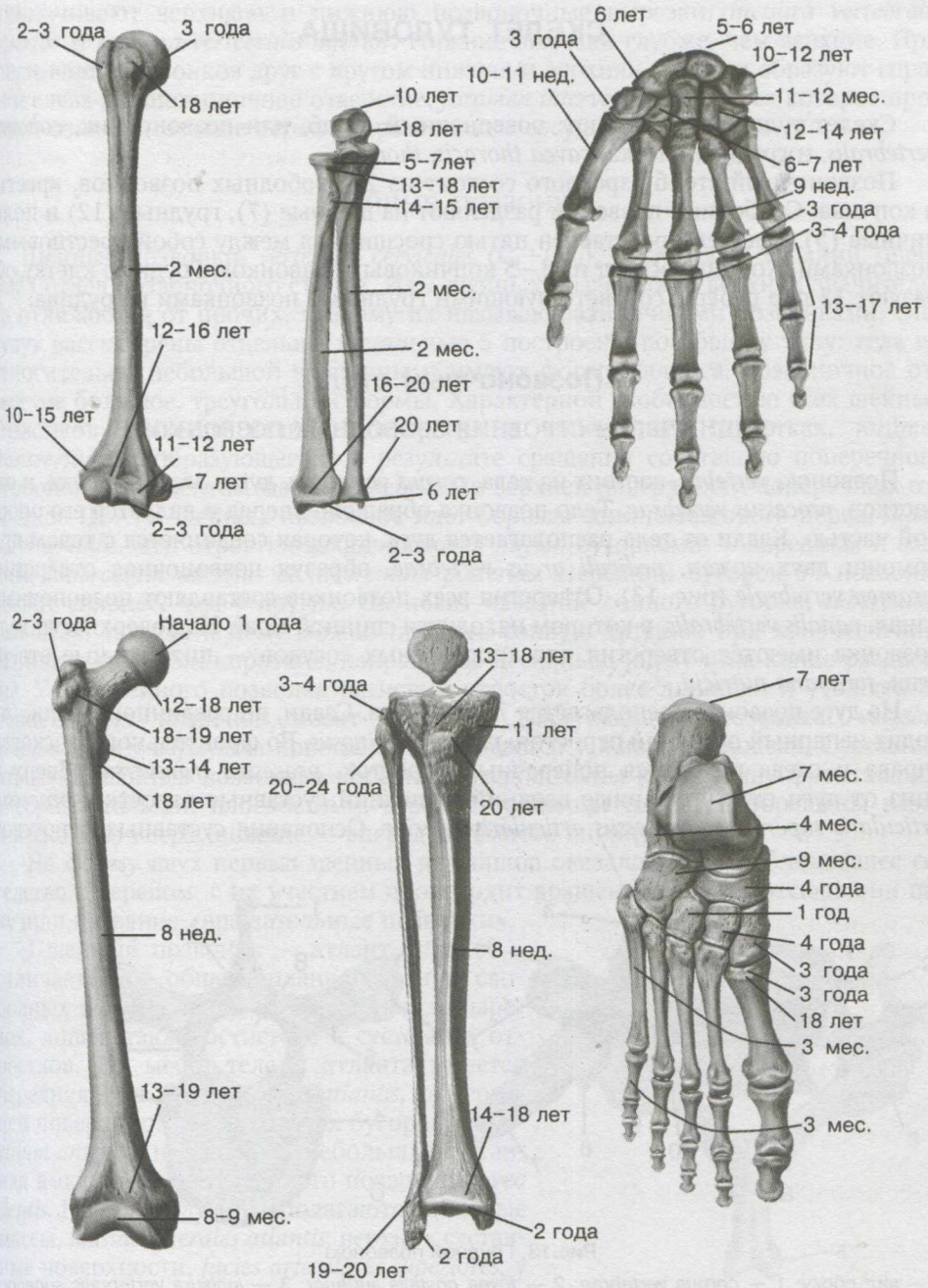

Рис. 12. Сроки окостенения и завершения синостозирования костей свободных отделов конечностей у лиц мужского пола (Алексина Л. А., 1985, 1998)

СКЕЛЕТ ТУЛОВИЩА

Скелет туловища образуют: позвоночный столб, или позвоночник, *columna vertebralis*, и грудная клетка, *cavea thoracis*, *thorax*.

Позвоночный столб взрослого состоит из 24 свободных позвонков, крестца и копчика. Свободные позвонки разделяют на шейные (7), грудные (12) и поясничные (5). Крестец представлен пятью сросшимися между собой крестцовыми позвонками. Копчик состоит из 3—5 копчиковых позвонков. Грудную клетку образуют 12 пар ребер с соответствующими грудными позвонками и грудина.

Позвоночный столб

ОБЩИЕ ЧЕРТЫ СТРОЕНИЯ СВОБОДНЫХ ПОЗВОНКОВ

Позвонок, *vertebra*, состоит из тела, *corpus vertebrae*, дуги, *arcus vertebrae*, и отростков, *processus vertebrae*. Тело позвонка обращено вперед и является его опорной частью. Кзади от тела располагается дуга, которая соединяется с телом при помощи двух ножек, *pediculi arcus vertebrae*, образуя позвоночное отверстие, *foramen vertebrale* (рис. 13). Отверстия всех позвонков составляют позвоночный канал, *canalis vertebralis*, в котором находится спинной мозг. На поверхности тела позвонка имеются отверстия для кровеносных сосудов — питательные отверстия, *foramina nutricia*.

На дуге позвонка располагается 7 отростков. Сзади, по срединной линии, отходит непарный остистый отросток, *processus spinosus*. Во фронтальной плоскости справа и слева находится поперечный отросток, *processus transversus*. Вверх и вниз от дуги отходят парные верхний и нижний суставные отростки, *processus articularis superior et processus articularis inferior*. Основания суставных отростков

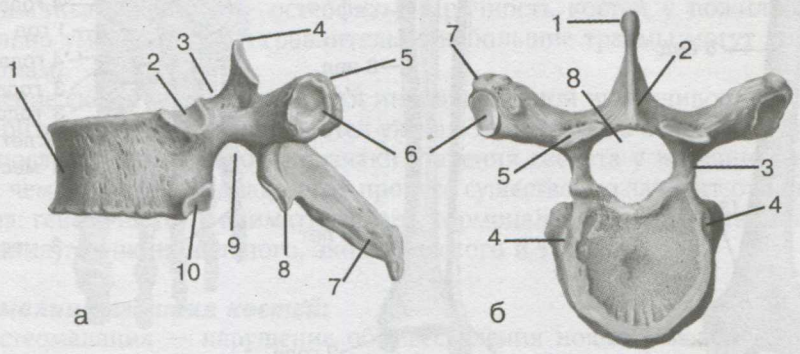

Рис.13. Грудной позвонок:

а — вид сбоку: 1 — *corpus vertebrae*; 2 — *fovea costalis superior*; 3 — *incisura vertebralis superior*; 4 — *processus articularis superior*; 5 — *processus transversus*; 6 — *fovea costalis processus transversi*; 7 — *processus spinosus*; 8 — *processus articularis inferior*; 9 — *incisura vertebralis inferior*; 10 — *fovea costalis inferior*;

б — вид сверху: 1 — *processus spinosus*; 2 — *arcus vertebrae*; 3 — *pediculus arcus vertebrae*; 4 — *fovea costalis superior*; 5 — *processus articularis superior*; 6 — *fovea costalis processus transversi*; 7 — *processus transversus*; 8 — *foramen vertebrale*

ограничивают верхнюю и нижнюю позвоночные вырезки, *incisura vertebralis superior et incisura vertebralis inferior*. Нижние вырезки глубже, чем верхние. При соединении позвонков друг с другом нижняя и верхняя вырезки образуют справа и слева межпозвоночное отверстие, *foramen intervertebrale*, через которое проходят спинномозговые нервы и кровеносные сосуды.

ШЕЙНЫЕ ПОЗВОНКИ

Шейные позвонки, *vertebrae cervicales* (C_I—C_{VII}), составляют верхний (шейный) отдел позвоночного столба. Из 7 шейных позвонков 2 верхних значительно отличаются от прочих, поэтому их называют атипичными позвонками. Они будут рассмотрены отдельно. Остальные 5 построены по общему типу: тела их относительно небольшой величины и имеют форму эллипса, позвоночное отверстие большое, треугольной формы. Характерной особенностью всех шейных позвонков является наличие отверстия в поперечных отростках, *foramen transversarium*, образующегося в результате сращения собственно поперечного отростка с рудиментом шейного ребра. По верхней поверхности поперечных отростков III—VII шейных позвонков идет борозда спинномозгового нерва, *sulcus nervi spinalis*. Эти отростки заканчиваются двумя бугорками — передним и задним, *tuberculum anterius et tuberculum posterius*. Передний бугорок VI позвонка развит сильнее, чем у других. Он носит название сонного бугорка, *tuberculum caroticum*, так как к нему можно прижать сонную артерию при кровотечении. Остистые отростки короткие, направлены несколько книзу и на конце раздвоены. У VII шейного позвонка остистый отросток более длинный и утолщен на конце. Этот позвонок носит название выступающего позвонка, *vertebra prominens*; его верхушка хорошо прощупывается у живого человека. Суставные отростки шейных позвонков короткие, расположены косо между фронтальной и горизонтальной плоскостями, верхние суставные отростки обращены назад и несколько вверх, нижние — вперед и немного вниз (рис. 14).

На форму двух первых шейных позвонков оказало влияние ближайшее соседство с черепом, с их участием происходит вращение головы, отсюда они получили название «вращательные позвонки».

I шейный позвонок — атлант, *atlas* (C_I), отличается от общего плана строения свободных позвонков: он не имеет тела и вырезок, лишен также остистого и суставных отростков. На месте тела у атланта имеется передняя дуга, *arcus anterior atlantis*, на передней поверхности ее находится бугорок, *tuberculum anterius*, на задней — небольшая суставная ямка для зуба II шейного позвонка, *fovea dentis*. По бокам дуги располагаются боковые массы, *massae laterales atlantis*; верхние суставные поверхности, *facies articulares superiores*, у них представлены суставными ямками, эллипсовидной формы для сочленения с мыщелками затылочной кости; нижние суставные поверхности, *facies articulares inferiores*, образуют слегка вогнутые округлые суста-

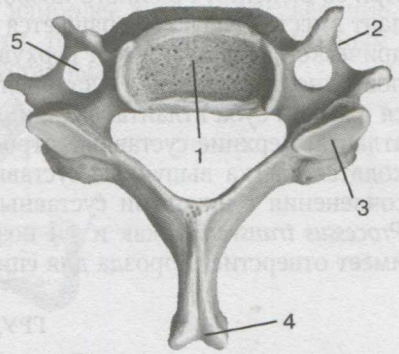

Рис. 14. Типичный шейный позвонок (вид сверху):

1 — *corpus vertebrae*; 2 — *processus transversus*; 3 — *processus articularis superior*; 4 — *processus spinosus*; 5 — *foramen transversarium*

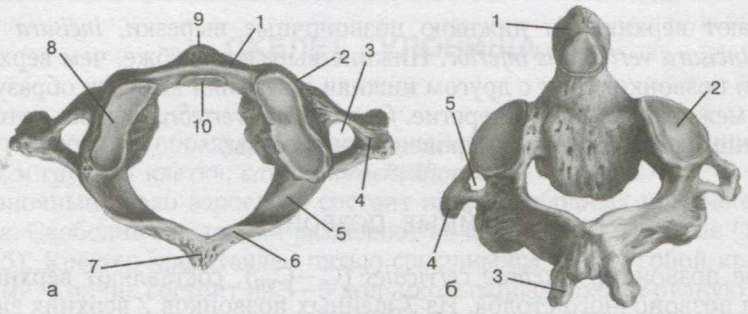

Рис. 15. Атипичные шейные позвонки:

а — атлант (вид сверху): 1 — *arcus anterior atlantis*; 2 — *massa lateralis atlantis*; 3 — *foramen transversarium*; 4 — *processus transversus*; 5 — *sulcus a. vertebralis*; 6 — *arcus posterior*; 7 — *tuberculum posterius*; 8 — *facies articularis superior*; 9 — *tuberculum anterius*; 10 — *fovea dentis*;

б — осевой позвонок (вид сзади): 1 — *dens axis*; 2 — *facies articularis superior*; 3 — *processus spinosus*; 4 — *processus transversus*; 5 — *foramen transversarium*

ные площадки, сочленяющиеся со II шейным позвонком. Задняя дуга атланта, *arcus posterior atlantis*, соответствует дуге типичного позвонка и на задней своей поверхности имеет редуцированный остистый отросток в виде небольшого бугорка, *tuberculum posterius*. На верхней поверхности дуги кзади от *massa lateralis* идет борозда позвоночной артерии, *sulcus arteriae vertebralis*. Позвоночное отверстие, ограниченное передней, задней дугой и боковыми массами, очень велико по сравнению с отверстиями других позвонков и соответствует ему только своей задней половиной; в передней его половине, суженной с боков посредством *massae laterales*, помещается зуб II позвонка. *Processus transversus*, как у прочих шейных позвонков, имеет отверстие — *foramen transversarium* для кровеносных сосудов, но передний и задний бугорки у него отсутствуют, равно как и борозда спинномозгового нерва (рис. 15).

II шейный позвонок — осевой, *axis* (C_{II}), резко отличается от типичных шейных позвонков тем, что его тело на верхней поверхности несет зубовидный отросток, или зуб, *dens axis*, который по развитию представляет собой тело атланта. При сочленении I шейного позвонка со II зуб играет роль оси, вокруг которой атлант вместе с черепом вращается вправо и влево. Зуб II шейного позвонка цилиндрической формы и имеет верхушку зуба, *apex dentis*, а спереди и сзади суставные поверхности. Передняя суставная поверхность, *facies articularis anterior*, сочленяется с ямкой зуба атланта, задняя, *facies articularis posterior*, — с поперечной связкой атланта. Верхние суставные отростки отсутствуют, вместо них по бокам зуба находятся слегка выпуклые суставные поверхности, *facies articulares superiores*, для сочленения с нижними суставными поверхностями на боковых массах атланта. *Processus transversus*, как и у I позвонка, заканчивается утолщением, у основания имеет отверстие. Борозда для спинномозгового нерва отсутствует.

ГРУДНЫЕ ПОЗВОНКИ

Грудные позвонки, *vertebrae thoracicae* (Th_I—Th_{XII}), значительно крупнее шейных (см. рис. 13). Высота тел грудных позвонков от I до XII постепенно возрастает. Поперечный размер их также увеличивается. Характерным для грудных позвонков является наличие суставных углублений (ямок или полуямок) для ребер, расположенных на боковых поверхностях тела, тотчас впереди от ножки

дуги. На большинстве позвонков имеется с той и с другой стороны по две реберные ямки, одна у верхнего края, другая — у нижнего, *fovea costalis superior et fovea costalis inferior*. Каждая такая ямка, точнее полуямка, соединяясь с ближайшей полуямкой соседнего позвонка, образует суставную площадку для головки ребра. Исключение представляет I позвонок (на нем имеется полная ямка для I ребра и полуямка для II), X (только верхняя полуямка для X ребра), XI и XII (на каждом по одной полной ямке для соответствующего ребра). Суставные отростки грудных позвонков стоят фронтально, суставная поверхность верхних из них обращена назад, нижних — вперед. Поперечные отростки обращены латерально и назад, от I до IX длина их нарастает, затем они становятся меньше. Концы поперечных отростков утолщены, и для сочленения с бугорком ребра имеют суставную ямку — реберную ямку поперечного отростка, *fovea costalis processus transversi*. Она отсутствует только на XI и XII позвонках. Остистые отростки грудных позвонков длиннее, чем у шейных, наклонены книзу и черепицеобразно накладываются друг на друга.

ПОЯСНИЧНЫЕ ПОЗВОНКИ

Поясничные позвонки, *vertebrae lumbales* (L_I—L_V), имеют массивное тело, что отличает их от позвонков других отделов. Тело поясничного позвонка — бобовидной формы, поперечный размер его больше переднезаднего. Высота и ширина тела постепенно увеличиваются от I до V позвонка. Позвоночное отверстие большое, треугольной формы, с закругленными углами. Суставные отростки хорошо выражены, их суставные поверхности расположены в сагиттальной плоскости, у верхних отростков они направлены медиально, у нижних — латерально. Поперечные отростки поясничных позвонков являются результатом слияния рудимента ребра и поперечного отростка позвонка. Они расположены во фронтальной плоскости, концы их отклонены кзади. Остистые отростки короткие, плоские, с утолщенными краями, направлены назад и располагаются почти на одном уровне с телом позвонка (рис. 16).

Несмотря на особенности позвонков в различных отделах позвоночного столба, изменение их строения совершается постепенно. Это особенно хорошо видно на грудных позвонках: средние являются наиболее типичными, верхние принимают сходство с шейными, нижние почти тождественны поясничным (форма тела и остистого отростка, ориентация суставных отростков).

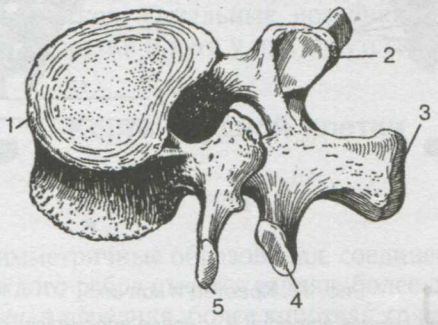

Рис. 16. Поясничный позвонок:

1 — *corpus vertebrae*; 2 — *processus articularis superior*; 3 — *processus spinosus*; 4 — *processus articularis inferior*; 5 — *processus transversus*

КРЕСТЕЦ

Крестец, *os sacrum* (S_I—S_V), состоит из пяти крестцовых позвонков, *vertebrae sacrales*, которые у взрослого человека срастаются в одну кость. В крестце различают верхний широкий отдел — основание, *basis ossis sacri*; верхушку, *apex ossis sacri*; переднюю вогнутую — тазовую поверхность, *facies pelvica*; заднюю выпуклую, шероховатую — дорсальную поверхность, *facies dorsalis*. Основание крестца имеет верхние суставные отростки, *processus articulares superiores*, которые сочленяются с нижними суставными отростками V поясничного позвонка. Место соединения крестца с этим позвонком образует выступ, направленный вперед — мыс, *promontorium*.

На тазовой поверхности крестца видны идущие в горизонтальном направлении четыре поперечные линии, *lineae transversae*, являющиеся следами сращений тел крестцовых позвонков. На концах этих линий справа и слева открываются передние крестцовые отверстия, *foramina sacralia anteriora* (рис. 17).

На дорсальной поверхности крестца имеются пять продольных гребней: непарный срединный крестцовый гребень, *crista sacralis mediana*, образованный сращением остистых отростков. По сторонам от него расположен парный промежуточный крестцовый гребень, *crista sacralis intermedia*, возникший в результате слияния суставных отростков крестцовых позвонков. Рядом с промежуточными гребнями имеются задние крестцовые отверстия, *foramina sacralia posteriora*. Латеральнее от этих отверстий лежит парный латеральный крестцовый гребень, *crista sacralis lateralis*, возникший вследствие сращения поперечных отростков и рудиментов ребер. Кнаружи от задних крестцовых отверстий расположены парные латеральные части, *partes laterales*, на которых имеются суставные ушковидные поверхности, *facies auriculares*. С ними соединяются такие же поверхности тазовой кости. Кзади от этих суставных поверхностей располагается неровная

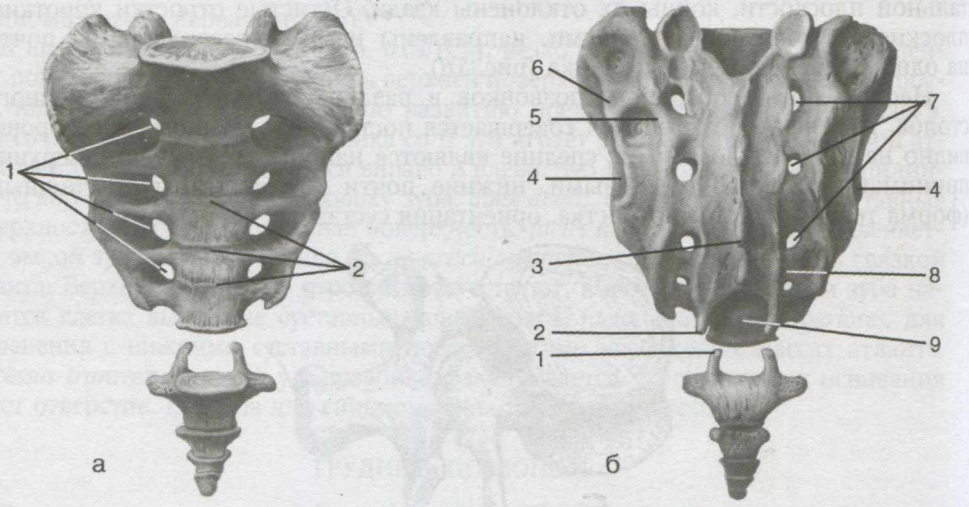

Рис. 17. Крестец и копчик:

а — вид спереди: 1 — *foramina sacralia anteriora*; 2 — *lineae transversae*;

б — вид сзади: 1 — *cornu coccygeum*; 2 — *cornu sacrale*; 3 — *crista sacralis mediana*; 4 — *facies auricularis*; 5 — *crista sacralis lateralis*; 6 — *tuberositas ossis sacri*; 7 — *foramina sacralia posteriora*; 8 — *crista sacralis intermedia*; 9 — *hiatus sacralis*

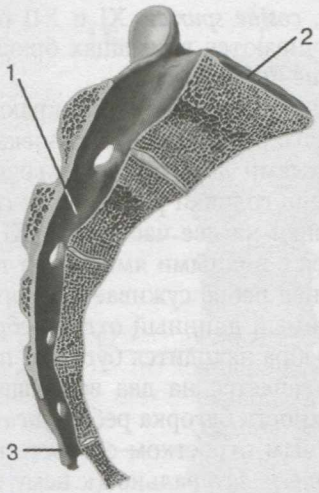

Рис. 18. Сагиттальный распил крестца:
1 — *canalis sacralis*; 2 — *basis ossis sacri*; 3 — *cornu sacrale*

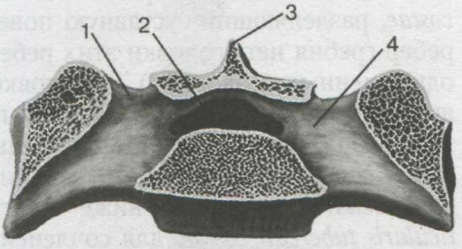

Рис. 19. Горизонтальный распил крестца:
1 — *foramen sacrale posterius*; 2 — *canalis sacralis*; 3 — *crista sacralis mediana*; 4 — *foramen intervertebrale*

поверхность — бугристость крестца, *tuberositas ossis sacri*. Она соединяется связками с бугристостью на тазовой кости. При срастании крестцовых позвонков в единую кость позвоночные отверстия образуют крестцовый канал, *canalis sacralis*, заканчивающийся крестцовой щелью, *hiatus sacralis* (рис. 18). С каждой стороны щели находится крестцовый рог, *cornu sacrale*, — рудимент суставных отростков. Передние и задние крестцовые отверстия соединяются с крестцовым каналом межпозвоночными отверстиями, *foramina intervertebralia* (рис. 19).

КОПЧИК

Копчик, *os coccygis* (Co_I—Co_{III}), у взрослого человека состоит из 3—5 рудиментарных позвонков. Только у I позвонка, кроме тела, сохраняются рудименты верхних суставных отростков — копчиковые рога, *cornua coccygea*, соединяющиеся посредством связок с крестцовыми рогами, и боковые выросты — рудименты поперечных отростков. Остальные позвонки имеют округлую форму и маленькие размеры. Отростки и дуга у них отсутствуют.

Кости грудной клетки

РЕБРА

Ребра, *costae*, — симметричные образования, соединенные попарно с грудными позвонками. У каждого ребра имеется задняя, более длинная костная часть — собственно ребро, *costa*, и передняя, более короткая хрящевая — реберный хрящ, *cartilago costalis*. Всех ребер 12 пар. Семь пар верхних ребер (I—VII) хрящевыми частями соединяются с грудиной. Эти ребра называют истинными, *costae verae*. Хрящи VIII—X пар ребер соединяются с хрящом вышележащего ребра.

VIII—X ребра получили название ложных ребер, *costae spuriae*. XI и XII ребра имеют короткие хрящевые части, которые заканчиваются в мышцах брюшной стенки, эти ребра называют колеблющимися, *costae fluctuantes*.

Каждое ребро представляет собой узкую, длинную, изогнутую по краю или по поверхности пластинку. На заднем конце каждого ребра имеется головка, *caput costae*, которая сочленяется у II—X ребер с телами двух смежных грудных позвонков. Поэтому ребра от II до X имеют гребень головки ребра, *crista capitis costae*, разделяющий суставную поверхность головки на две части. У I, XI, XII ребер гребня нет (головки этих ребер сочленяются с полными ямками на телах одноименных позвонков). За головкой задний конец ребра суживается, образуя шейку ребра, *collum costae*, которая переходит в самый длинный отдел ребра — тело ребра, *corpus costae*. Между шейкой и телом ребра находится бугорок, *tuberculum costae*, который на 10 верхних ребрах разделяется на два возвышения: одно лежит медиально и ниже — суставная поверхность бугорка ребра, *facies articularis tuberculi costae*, для сочленения с поперечным отростком соответствующего грудного позвонка; другое расположено выше и латерально (к нему прикрепляются связки). На бугорках XI и XII ребер суставных поверхностей нет, также могут отсутствовать и сами бугорки.

Тело II—XII ребер имеет внутреннюю и наружную поверхности, верхний и нижний края, слегка скручено вокруг продольной оси и вблизи бугорка изогнуто кпереди (рис. 20). Это место носит название «угол ребра», *angulus costae*. По внутренней поверхности тела, у нижнего его края идет борозда ребра, *sulcus costae*, для сосудов и нервов. Передний конец ребра имеет ямку с шероховатой поверхностью, которая служит для соединения с реберным хрящом.

I ребро, *costa prima*, в отличие от остальных, имеет верхнюю и нижнюю поверхности, медиальный и латеральный края. На его верхней поверхности находится бугорок передней лестничной мышцы, *tuberculum musculi scaleni anterioris*. Сзади бугорка проходит борозда подключичной артерии, *sulcus arteriae subclaviae*. Впереди бугорка находится борозда подключичной вены, *sulcus venae subclaviae*.

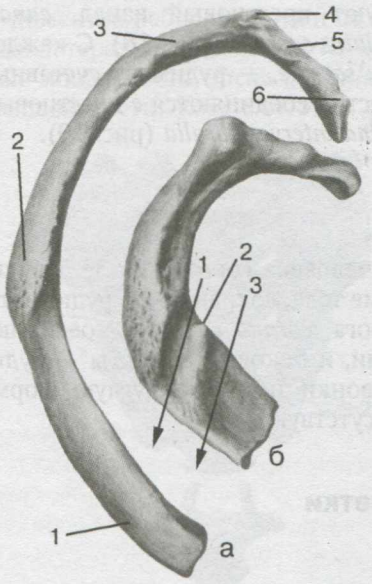

Рис. 20. Ребра:

а — II правое ребро: 1 — *extremitas anterior*; 2 — *corpus costae*; 3 — *extremitas posterior*; 4 — *tuberculum costae*; 5 — *collum costae*; 6 — *caput costae*;

б — I правое ребро: 1 — *sulcus a. subclaviae*; 2 — *tuberculum m. scaleni anterioris*; 3 — *sulcus v. subclaviae*

ГРУДИНА

Грудина, *sternum*, представляет собой плоскую кость, расположенную почти во фронтальной плоскости. Она состоит из трех отдельных частей, соединенных друг с другом прослойками хряща. Верхняя часть — рукоятка грудины, *manubrium sterni*; средняя часть — тело грудины, *corpus sterni*; ниж-

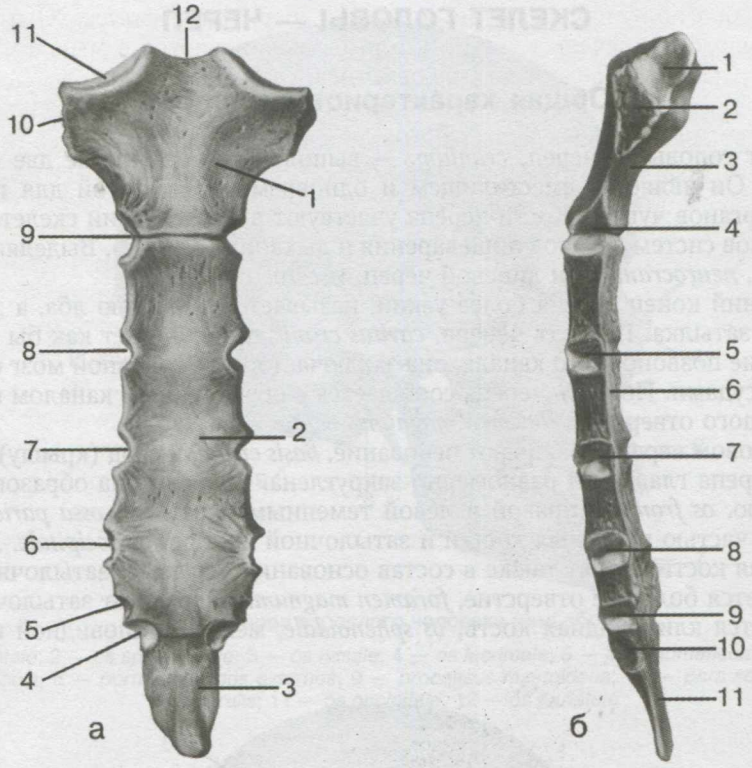

Рис. 21. Грудина:

а — вид спереди: 1 — *manubrium sterni*; 2 — *corpus sterni*; 3 — *processus xiphoideus*; 4 — *incisura costalis* VII; 5 — *incisura costalis* VI; 6 — *incisura costalis V*; 7 — *incisura costalis IV*; 8 — *incisura costalis III*; 9 — *incisura costalis II*; 10 — *incisura costalis I*; 11 — *incisura clavicularis*; 12 — *incisura jugularis*;

б — вид сбоку: 1 — *incisura clavicularis*; 2 — *incisura costalis I*; 3 — *manubrium sterni*; 4 — *incisura costalis II*; 5 — *incisura costalis III*; 6 — *corpus sterni*; 7 — *incisura costalis IV*; 8 — *incisura costalis V*; 9 — *incisura costalis VI*; 10 — *incisura costalis VII*; 11 — *processus xiphoideus*

ня — мечевидный отросток, *processus xiphoideus*. У взрослых людей эти три части обычно срастаются в одну кость (рис. 21).

Рукоятка — самая толстая и широкая часть грудины. На ее верхнем крае имеются три вырезки: посредине — яремная вырезка, *incisura jugularis*, с боков — парные ключичные вырезки, *incisurae claviculares*, для сочленения с ключицами. Ниже последней вырезки на боковом крае находится шероховатое углубление для хряща I ребра, *incisura costalis I*. У нижнего края рукоятки — половина вырезки для хряща II ребра, *incisura costalis II*, которая соединяется с такой же половиной, находящейся на боковом крае тела грудины у его соединения с рукояткой. Тело грудины по краям имеет вырезки для хрящей III—VII ребер, *incisurae costales*. Вырезка для VII ребра расположена на границе тела с мечевидным отростком. Мечевидный отросток значительно уже и тоньше тела, форма его весьма различна. Книзу он обычно заостряется, иногда имеет сквозное отверстие.

СКЕЛЕТ ГОЛОВЫ — ЧЕРЕП

Общая характеристика черепа

Скелет головы — череп, *cranium*, — выполняет в организме две основные функции. Он является вместилищем и одновременно защитой для головного мозга и органов чувств. Кости черепа участвуют в образовании скелета начальных отделов систем органов пищеварения и дыхания (рис. 22). Выделяют мозговой череп, *neurocranium*, и лицевой череп, *viscerocranium*.

Передний конец черепа более узкий, называется областью лба, а задний — областью затылка. Полость черепа, *cavitas cranii*, представляет как бы конечное расширение позвоночного канала, она заключает в себе головной мозг с оболочками и сосудами. Полость черепа сообщается с позвоночным каналом посредством большого отверстия, *foramen magnum*.

В мозговом черепе различают основание, *basis cranii*, и свод (крышу), *calvaria*. Крыша черепа гладкая и равномерно закруглена. Спереди она образована лобной костью, *os frontale*, правой и левой теменными костями, *ossa parietalia*, чешуйчатой частью височных костей и затылочной костью, *os occipitale*. Лобная и затылочная кости входят также в состав основания черепа. В затылочной кости располагается большое отверстие, *foramen magnum*. Кпереди от затылочной кости находится клиновидная кость, *os sphenoidale*, между клиновидной и лобной

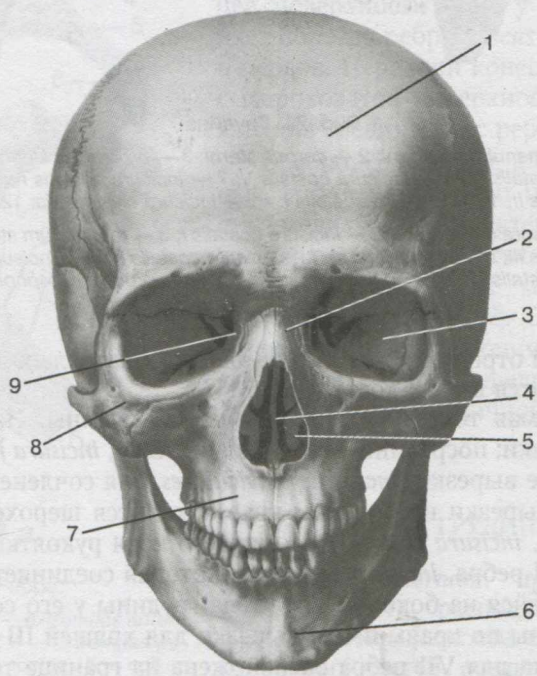

Рис. 22. Череп взрослого человека (вид спереди):

1 — *os frontale*; 2 — *os nasale*; 3 — *os sphenoidale*; 4 — *septum nasi osseum*; 5 — *concha nasalis inferior*; 6 — *mandibula*; 7 — *maxilla*; 8 — *os zygomaticum*; 9 — *os lacrimale*

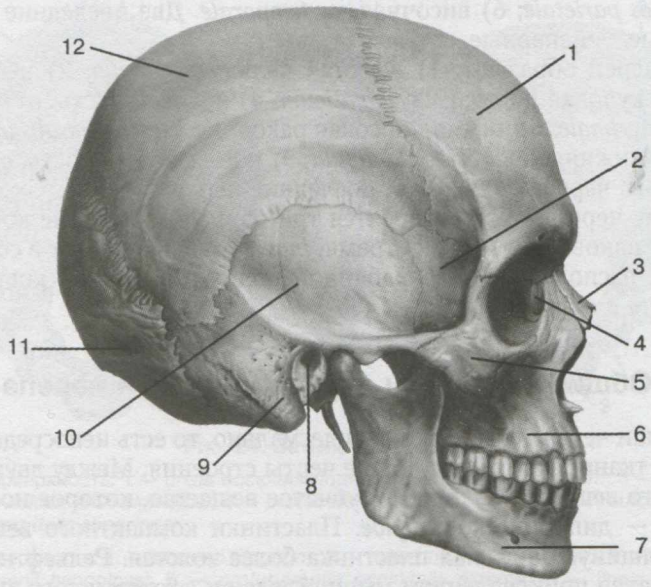

Рис. 23. Череп взрослого человека (вид сбоку):

1 — *os frontale*; 2 — *os sphenoidale*; 3 — *os nasale*; 4 — *os lacrimale*; 5 — *os zygomaticum*; 6 — *maxilla*; 7 — *mandibula*; 8 — *porus acusticus externus*; 9 — *processus mastoideus*; 10 — *pars squamosa ossis temporalis*; 11 — *os occipitale*; 12 — *os parietale*

костями помещается решетчатая кость, *os ethmoidale*. Между затылочной и клиновидной костями с обеих сторон входит парная височная кость, *os temporale*.

Лицевая, или висцеральная, часть черепа находится кпереди и снизу от мозгового черепа (рис. 23). Помимо участия в образовании скелета для начальных отделов пищеварительных и дыхательных путей, кости лицевого черепа образуют также скелет для некоторых органов чувств.

Основную часть лицевого черепа составляют нижняя и верхняя (парная) челюсти с зубами. Остальные кости более изящные и хрупкие, они дополняют скелет лица с различных сторон.

При рассмотрении лицевого черепа спереди обращают на себя внимание большие парные полости — глазницы, *orbitae*. Несколько ниже по срединной линии расположена грушевидная апертура, *apertura piriformis*, которая ведет в костную носовую полость, *cavitas nasalis ossea*.

Рельеф лица в значительной мере определяют скуловые кости, *ossa zygomatica*, прилежащие снаружи к верхним челюстям и образующие части нижней и латеральной стенок глазницы. Выступающую вперед часть лицевого черепа сверху ограничивают носовые кости. На неразобранном черепе некоторые кости видны плохо, так как закрываются другими костями.

По происхождению к костям черепа относится также небольшая, имеющая форму дуги подъязычная кость, *os hyoideum*, расположенная под корнем языка. Она связана с черепом при помощи связок.

Завершая краткий обзор скелета головы, следует еще раз подчеркнуть, что к мозговому черепу относятся следующие кости: 1) затылочная, *os occipitale*; 2) клиновидная, *os sphenoidale*; 3) лобная, *os frontale*; 4) решетчатая, *os ethmoidale*;

5) теменная, *os parietale*; 6) височная, *os temporale*. Две последние кости — парные, остальные — непарные.

Лицевой череп образуют: 1) верхняя челюсть, *maxilla*; 2) нёбная кость, *os palatinum*; 3) скуловая кость, *os zygomaticum*; 4) носовая кость, *os nasale*; 5) слезная кость, *os lacrimale*; 6) нижняя носовая раковина, *concha nasalis inferior*; 7) сошник, *vomer*; 8) нижняя челюсть, *mandibula*; 9) подъязычная кость, *os hyoideum*. Из костей лицевого черепа только три последние непарные.

К лицевому черепу также относятся три парные маленькие косточки: молоточек, *malleus*; наковальня, *stapes*; стремя, *incus*, которые входят в состав слухового аппарата и расположены в барабанной полости височной кости. Они будут описаны вместе с органом слуха.

Общие принципы строения костей черепа

Кости крыши черепа развиваются эндесмально, то есть непосредственно из соединительной ткани. Они имеют общие черты строения. Между двумя пластинками компактного вещества находится губчатое вещество, которое носит специальное название — диплоическое, *diploe*. Пластинки компактного вещества имеют различную толщину. Наружная пластинка более толстая. Рельеф наружной пластинки обусловлен прикреплением мышц, связок и сухожильного шлема. Указанные образования на костях формируют бугры, линии, ямки и т. д. Внутренняя пластинка тонкая, поэтому старые анатомы называли ее стекловидной. На внутренней пластинке формируется рельеф прилежащих структур головного мозга. Небольшие углубления, похожие на отпечатки пальцев, — вдавления извилин или пальцевидные вдавления, *impressiones gyrorum seu digitatae*, чередуются с мозговыми возвышениями, *juga cerebralia*; первые соответствуют извилинам мозга, вторые — его бороздам. Ближе к боковым сторонам основания черепа встречаются узкие древовидно разветвляющиеся артериальные борозды, *sulci arteriosi*, по которым проходят артерии. С ними не надо смешивать широкие, плоские венозные борозды, *sulci venosi*, выраженные больше в заднем отделе основания. В определенных местах венозные борозды имеют небольшие сквозные отверстия — выпускники, *emissaria*, через которые венозная кровь отводится наружу. Наконец, на внутренней поверхности черепа (главным образом на крыше, ближе к срединной линии) наблюдаются непостоянные ямочки грануляций, *foveolae granulares*. Иногда они довольно глубокие, располагаются обыкновенно группами, в них помещаются венозные сплетения мозговых оболочек.

Кости мозгового черепа

ЗАТЫЛОЧНАЯ КОСТЬ

Затылочная кость, *os occipitale* (рис. 24), непарная, образует задний отдел мозгового черепа, преимущественно его основание, отчасти входит в состав крыши. Она соединяется с теменными, височными и клиновидной костями. Отличительной особенностью затылочной кости служит большое отверстие, *foramen magnum*, которое сообщает полость черепа с позвоночным каналом. У затылочной кости различают 4 части. Спереди от большого отверстия располагается базилярная часть, *pars basilaris*; по бокам от нее — парные латеральные части, *partes laterales*; сзади — затылочная чешуя, *squama occipitalis*, наибольшая по величине.

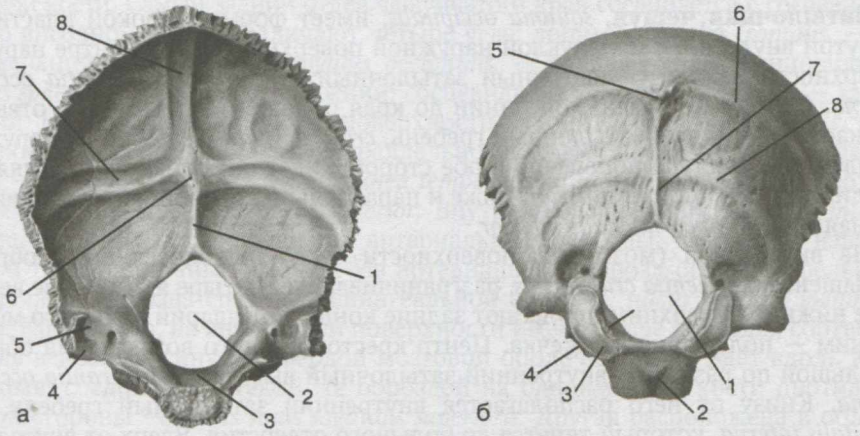

Рис. 24. Затылочная кость:

а — внутренняя поверхность: 1 — *crista occipitalis interna*; 2 — *foramen magnum*; 3 — *clivus*; 4 — *incisura jugularis*; 5 — *sulcus sinus sigmoidei*; 6 — *protuberantia occipitalis interna*; 7 — *sulcus sinus transversi*; 8 — *sulcus sinus sagittalis superioris*;

б — наружная поверхность: 1 — *foramen magnum*; 2 — *tuberculum pharyngeum*; 3 — *condylus occipitalis*; 4 — *canalis nervi hypoglossi*; 5 — *protuberantia occipitalis externa*; 6 — *linea nuchalis superior*; 7 — *crista occipitalis externa*; 8 — *linea nuchalis inferior*

Базилярная часть, *pars basilaris* (тело затылочной кости), кпереди постепенно утолщается и заканчивается шероховатой поверхностью, которая до 18–20 лет соединяется с телом клиновидной кости при помощи хряща. После указанного возраста происходит сращение обеих костей. Верхняя поверхность базилярной части затылочной кости, *pars basilaris*, вместе с телом клиновидной кости образует скат, *clivus*. Ее нижняя поверхность, обращенная кнаружи, неровная и по середине имеет невысокий глоточный бугорок, *tuberculum pharyngeum*. Он является местом прикрепления свода глотки. Латеральные шероховатые края тела соединяются хрящом с пирамидами височных костей.

Латеральные части, *partes laterales*, охватывая спереди и с боков большое отверстие, постепенно переходят в чешую. На нижней их поверхности имеются мыщелки, *condyli occipitales*, которые своими выпуклыми эллипсовидными поверхностями сочленяются с верхними суставными ямками атланта. Позади суставных мыщелков располагается ямка, *fossa condylaris*, на дне которой открывается непостоянный мыщелковый канал, *canalis condylaris*, который относится к венозным выпускникам, *emissaria*. Примерно над серединой *condylus occipitalis* кость пронизана коротким каналом подъязычного нерва, *canalis n. hypoglossi*, который содержит одноименный нерв — *n. hypoglossus* (XII пара черепных нервов). На латеральном крае *pars lateralis* имеется яремная вырезка, *incisura jugularis*, образующая вместе с яремной ямкой височной кости яремное отверстие, *foramen jugulare*, для одноименной вены и IX, X, XI пар черепных нервов. Сзади яремная вырезка ограничена выступающим кверху отростком, *processus jugularis*. Рядом с последним на внутренней поверхности боковой части проходит широкая борозда сигмовидного синуса, *sulcus sinus sigmoidei*. Над внутренним отверстием канала подъязычного нерва расположен небольших размеров яремный бугорок, *tuberculum jugulare*.

Затылочная чешуя, *squama occipitalis*, имеет форму широкой пластинки с вогнутой внутренней и выпуклой наружной поверхностями. В центре наружной поверхности находится наружный затылочный выступ, *protuberantia occipitalis externa*. От него по срединной линии до края большого затылочного отверстия спускается наружный затылочный гребень, *crista occipitalis externa*. От наружного затылочного выступа поперечно в обе стороны идет шероховатая верхняя выйная линия, *linea nuchalis superior*, ниже и параллельно которой находится нижняя выйная линия, *linea nuchalis inferior*.

На внутренней (мозговой) поверхности чешуи находится крестообразное возвышение, *eminentia cruciformis*, разграничивающее четыре ямки — две верхние и две нижние. К верхним прилегают задние концы полушарий большого мозга, к нижним — полушария мозжечка. Центр крестообразного возвышения образует небольшой по размерам внутренний затылочный выступ, *protuberantia occipitalis interna*. Книзу от него располагается внутренний затылочный гребень, *crista occipitalis interna*, который тянется до большого отверстия. Вверх от внутреннего затылочного выступа идет борозда верхнего сагиттального синуса, *sulcus sinus sagittalis superioris*, направо и налево — борозда поперечного синуса, *sulcus sinus transversi*. Борозда верхнего сагиттального синуса в большинстве случаев продолжается в борозду правого поперечного синуса. Ламбдовидный край чешуи сильно зазубрен, он соединяется с теменной костью.

ТЕМЕННАЯ КОСТЬ

Теменная кость, *os parietale*, — парная (рис. 25), по форме напоминает изогнутую четырехугольную пластинку, которая участвует в образовании крыши черепа. Она имеет четыре края, три из которых зазубрены, четвертый (нижний) — острый. Расположенный вверху сагиттальный край, *margo sagittalis*, соединяется с таким же краем противоположной кости по срединной линии. Передний край — лобный, *margo frontalis*, сходится с сагиттальным под прямым углом и соединяется с чешуей лобной кости. Затылочный край, *margo occipitalis*, образует с сагиттальным краем тупой угол, к нему присоединяется чешуя затылочной кости. Чешуйчатый край, *margo squamosus*, в самом переднем отделе прикрывается большим крылом клиновидной кости, а в средней части — чешуей

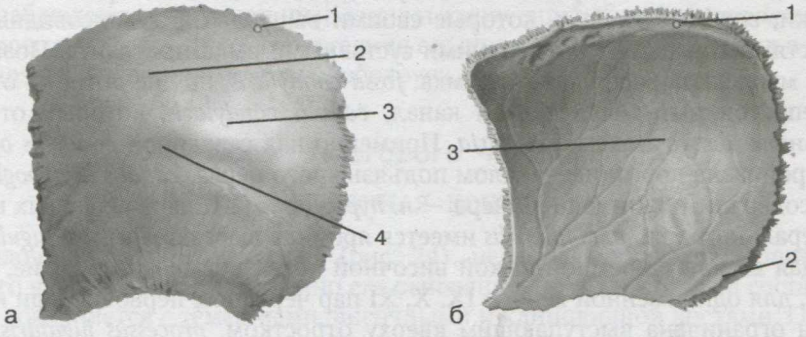

Рис. 25. Теменная кость:

а — наружная поверхность левой кости: 1 — *foramen parietale*; 2 — *facies externa*; 3 — *tuber parietale*; 4 — *linea temporalis superior*;

б — внутренняя поверхность правой кости: 1 — *sulcus sinus sagittalis superioris*; 2 — *sulcus sinus sigmoidei*; 3 — *facies interna*

височной кости. Самый задний отдел чешуйчатого края соединяется с сосцевидной частью височной кости. Различают четыре угла: лобный, *angulus frontalis*, — передневерхний; затылочный, *angulus occipitalis*, — задневерхний; клиновидный, *angulus sphenoidalis*, — передненижний; сосцевидный, *angulus mastoideus*, — заднежний. На наружной выпуклой поверхности находится возвышенное место — теменной бугор, *tuber parietale*. Параллельно нижнему краю идет шероховатая линия — нижняя височная линия, *linea temporalis inferior*, а выше нее — верхняя височная линия, *linea temporalis superior*. Внутренняя поверхность, *facies interna*, вогнута, на ней отчетливо видны артериальные борозды, отпечатки извилин мозга и грануляционные ямочки. Из артериальных борозд особенно рельефно представлена борозда средней менингеальной артерии, *sulcus arteriae meningeae mediae*. Кроме того, на внутренней поверхности имеются две борозды, соответствующие венозным синусам твердой мозговой оболочки. Одна идет вдоль верхнего края, соединяясь с такой же бороздой на одноименной кости противоположной стороны — *sulcus sinus sagittalis superioris*. Другая расположена в области сосцевидного угла — *sulcus sinus sigmoidei*. Вблизи сагиттального края находится непостоянное отверстие типа выпускника, *emissaria*, которое называется теменным отверстием, *foramen parietale*.

ЛОБНАЯ КОСТЬ

Лобная кость, *os frontale* (рис. 26), непарная, замыкает полость черепа спереди, входя в его крышу и основание. Участвует в образовании височной ямки, полости носа и глазницы. Она разделяется на лобную чешую, *squama frontalis*, отходящие от нее почти под прямым углом глазничные части, *partes orbitales*, и носовую часть, *pars nasalis*.

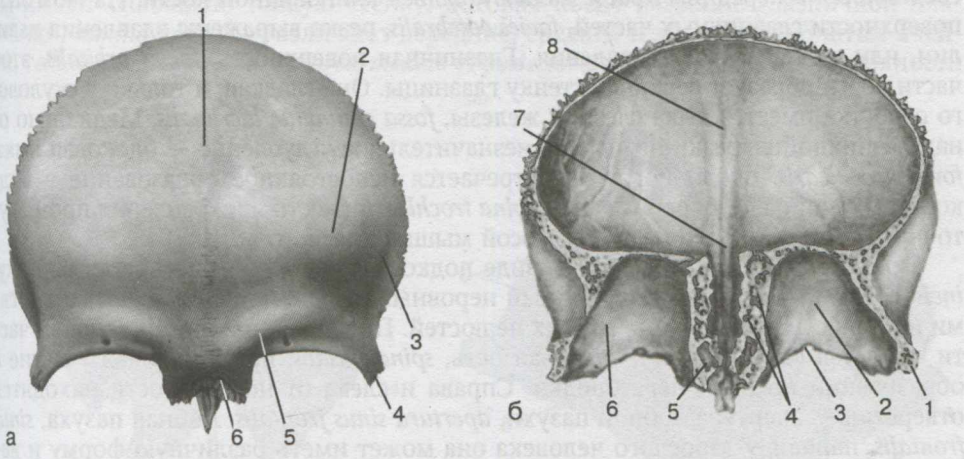

Рис. 26. Лобная кость:

а — наружная поверхность: 1 — *squama frontalis*; 2 — *tuber frontale*; 3 — *linea temporalis*; 4 — *processus zygomaticus*; 5 — *arcus superciliaris*; 6 — *pars nasalis*;

б — внутренняя поверхность: 1 — *processus zygomaticus*; 2 — *pars orbitalis*; 3 — *incisura supraorbitalis*; 4 — *foveolae ethmoidales*; 5 — *apertura sinus frontalis*; 6 — *fossa glandulae lacrimalis*; 7 — *crista frontalis*; 8 — *sulcus sinus sagittalis superioris*

Чешуя лобной кости, *squama frontalis*, образует выпуклую часть лба, занимает приблизительно треть всей крыши черепа. Внутренняя поверхность ее, обращенная к мозгу, *facies interna*, вогнутая; наружная, *facies externa*, — выпуклая. Последняя отделена от глазничных частей парным надглазничным краем, *margo supraorbitalis*, который латерально переходит в скуловой отросток. Ближе к медиальному концу надглазничного края находится небольшая вырезка, *incisura supraorbitalis* (иногда она превращается в надглазничное отверстие, *foramen supraorbitale*), через которую идут одноименные сосуды и нервы. Кверху от скулового отростка идет шероховатая линия — височная линия, *linea temporalis*, которая ограничивает сверху височную поверхность, *facies temporalis*. Над медиальной половиной *margo supraorbitalis* лежит валикообразное возвышение — надбровная дуга, *arcus superciliaris*, а еще выше — лобный бугор, *tuber frontale*. Между правой и левой надбровными дугами расположено углубление — переносье (глабелла), *glabella*. Внутренняя поверхность чешуи внизу переходит постепенно в глазничные части, *partes orbitales*. По срединной линии располагается борозда верхнего сагиттального синуса, *sulcus sinus sagittalis superioris*. Края этой борозды книзу постепенно возвышаются и, соединяясь друг с другом, образуют непарный лобный гребень, *crista frontalis*. У нижнего конца последнего находится слепое отверстие, *foramen caecum*. Кроме того, на внутренней поверхности чешуи имеются артериальные борозды, ямочки грануляций, а ближе к нижнему краю — и отпечатки мозговых извилин. Зазубренный край чешуи на большей части своего протяжения соединяется с теменными костями, а внизу — с большим крылом клиновидной кости.

Глазничные части, *partes orbitales*, входят в состав верхней стенки глазницы и представляют собой пластинки трапециевидной формы. В направлении к мозговому черепу их средняя часть выпуклая, а боковые — слегка загнуты вниз. Медиальный острый край пластинки идет сагиттально, задний край своими зубцами соединяется с передним краем малых крыльев клиновидной кости. На мозговой поверхности глазничных частей, *facies cerebralis*, резко выражены вдавления извилин, или пальцевидные вдавления. Глазничная поверхность, *facies orbitalis*, этой части кости образует верхнюю стенку глазницы. Она гладкая, и только у скулового отростка имеется ямка слезной железы, *fossa glandulae lacrimalis*. Медиально от надглазничной вырезки находится незначительное углубление — блоковая ямка, *fovea trochlearis*, около которого встречается непостоянное образование в виде костного шипика — блоковая ость, *spina trochlearis* (место прикрепления промежуточной части сухожилия верхней косой мышцы глазного яблока).

Носовая часть, *pars nasalis*, в виде подковы окружает решетчатую вырезку, *incisura ethmoidalis*. Передний ее край неровный, соединяется с носовыми костями и лобными отростками верхних челюстей. По срединной линии носовой части выдается острый шип — носовая ость, *spina nasalis*, принимающая участие в образовании носовой перегородки. Справа и слева от носовой ости находятся отверстия — апертура лобной пазухи, *apertura sinus frontalis*. Лобная пазуха, *sinus frontalis*, парная; у взрослого человека она может иметь различную форму и величину (пневматизацию). В сагиттальной плоскости между правой и левой пазухами всегда имеется перегородка лобных пазух, *septum sinuum frontalium*. Иногда правая и левая лобные пазухи несимметричны или отсутствуют вообще.

В заднем отделе носовой части лобной кости имеется ряд углублений, прикрывающих верхние ячейки лабиринта решетчатой кости. Эти углубления получили названия решетчатых ямочек, *foveolae ethmoidales*.

РЕШЕТЧАТАЯ КОСТЬ

Решетчатая кость, *os ethmoidale* (рис. 27), непарная, относится к костям мозгового черепа. Она располагается между костями лицевого черепа, поэтому на целом черепе видна плохо. Решетчатая кость имеет форму неправильного куба. По строению состоит исключительно из тонких пластинок компактного вещества, ограничивающих небольшие воздушные полости, наличие которых делает кость очень легкой.

Решетчатая кость имеет три части: вертикально расположенную перпендикулярную пластинку, *lamina perpendicularis*; горизонтальную продырявленную решетчатую пластинку, *lamina cribrosa*, и решетчатые лабиринты, *labyrinthi ethmoidales*.

Перпендикулярная пластинка, *lamina perpendicularis*, составляет часть костной перегородки носа и свободными краями соединяется с носовыми костями, сошником и клиновидным гребнем, а также с хрящевой перегородкой носа.

Решетчатая пластинка, *lamina cribrosa*, имеет четырехугольную форму и располагается в решетчатой вырезке лобной кости. Она входит в состав переднего отдела мозгового черепа и в то же время участвует в образовании крыши полости носа. Над продырявленной пластинкой возвышается петушиный гребень, *crista galli*. Он кпереди становится выше и толще, заканчивается двумя отростками — крыльями петушиного гребня, *alae cristae galli*. Последние вместе с лобной костью образуют слепое отверстие, *foramen caecum* (иногда оно лежит целиком в лобной кости). По бокам от петушиного гребня имеются многочисленные решетчатые отверстия, *foramina cribrosa*, через которые в полость черепа проникают из полости носа обонятельные нервы, *nn. olfactorii*.

Решетчатый лабиринт, *labyrinthus ethmoidalis*, — парное образование, состоящее из тонких плоских пластинок, которые, соединяясь между собой, образуют полости различных размеров. Это ячейки решетчатой кости, *cellulae ethmoidales*, они сообщаются с полостью носа. С латеральной стороны лабиринты имеют сплошную тонкую стенку, которая носит название глазничной пластинки, *lamina orbitalis*. Различают передние, средние и задние решетчатые ячейки, *cellulae ethmoidales anteriores, mediae et posteriores*. На медиальной поверхности

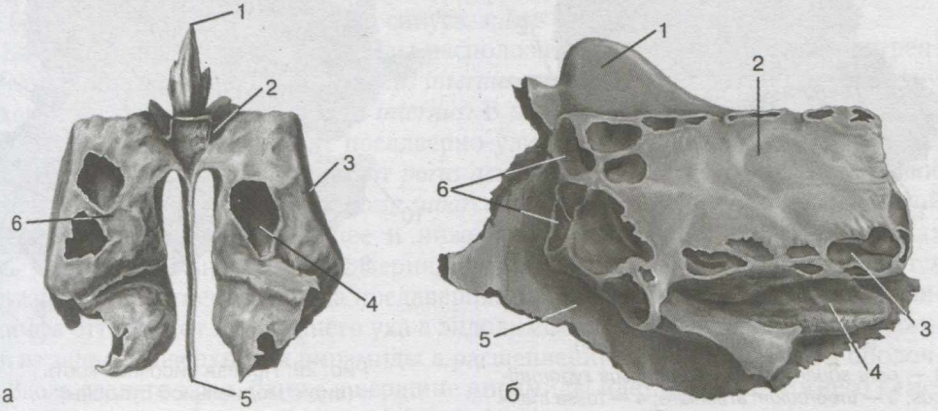

Рис. 27. Решетчатая кость:

а — вид сзади: 1 — *crista galli*; 2 — *lamina cribrosa*; 3 — *lamina orbitalis*; 4 — *cellulae ethmoidales posteriores*; 5 — *lamina perpendicularis*; 6 — *labyrinthus ethmoidalis*;

б — вид слева: 1 — *crista galli*; 2 — *lamina orbitalis*; 3 — *cellulae ethmoidales posteriores*; 4 — *concha nasalis media*; 5 — *lamina perpendicularis*; 6 — *cellulae ethmoidales anteriores*

каждого лабиринта имеются две тонкие изогнутые пластинки — верхняя и средняя носовые раковины. Верхняя носовая раковина, *concha nasalis superior*, небольшая; средняя, *concha nasalis media*, — длиннее, располагается под верхней носовой раковиной.

Средняя носовая раковина на своем переднем конце имеет изогнутый книзу крючковидный отросток, *processus uncinatus*, который соединяется с решетчатым отростком нижней носовой раковины. Кзади от крючковидного отростка выступает решетчатый пузырек, *bulla ethmoidalis*, — одна из самых крупных ячеек решетчатой кости. Впереди решетчатого пузырька находится полулунная расщелина, *hiatus semilunaris*, которая с прилежащими к ней костями (нижней носовой раковиной и верхней челюстью) образует решетчатую воронку, *infundibulum ethmoidale*. Посредством этой воронки лобная пазуха сообщается со средним носовым ходом.

ВИСОЧНАЯ КОСТЬ

Височная кость, *os temporale* (рис. 28—30), — парная, располагается между затылочной и клиновидными костями, входит в состав как основания, так и крыши черепа, участвует в образовании височно-нижнечелюстного сустава и соединяется со скуловой костью. В ней помещается орган слуха и равновесия (преддверно-улитковый орган), через нее проходят важнейшие сосуды и нервы. По своему устройству и происхождению — это самая сложная кость. Она состоит из 4 частей: каменистой, *pars petrosa*; барабанной, *pars tympanica*; сосцевидной, *pars mastoidea*, и чешуйчатой, *pars squamosa seu squama*.

Каменистая часть, *pars petrosa*, имеет форму трехсторонней пирамиды, поэтому ее также называют пирамидой, *pyramis*. Основание пирамиды сращено

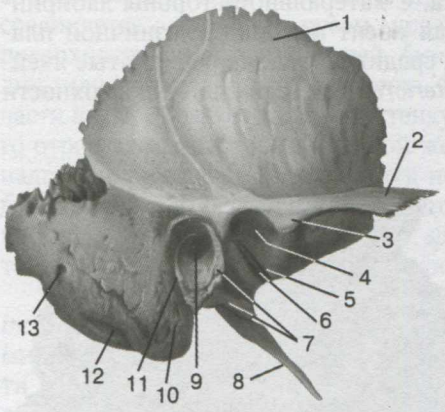

Рис. 28. Правая височная кость (вид с латеральной стороны):

1 — *pars squamosa*; 2 — *processus zygomaticus*; 3 — *tuberculum articulare*; 4 — *fossa mandibularis*; 5 — *fissura petrosquamosa*; 6 — *fissura petrotympanica*; 7 — *pars tympanica*; 8 — *processus styloideus*; 9 — *porus acusticus externus*; 10 — *processus mastoideus*; 11 — *fissura tympanomastoidea*; 12 — *incisura mastoidea*; 13 — *foramen mastoideum*

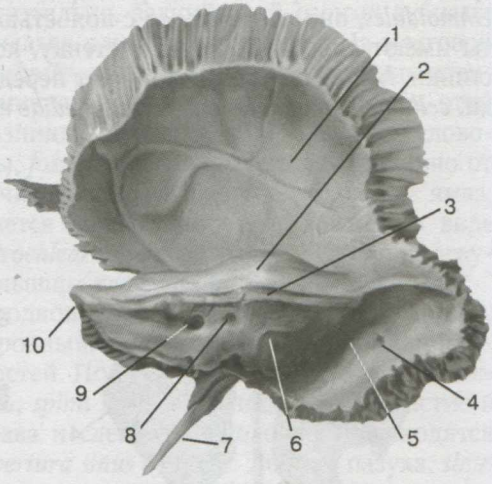

Рис. 29. Правая височная кость (вид с медиальной стороны):

1 — *facies cerebralis*; 2 — *eminentia arcuata*; 3 — *sulcus sinus petrosi superioris*; 4 — *foramen mastoideum*; 5 — *sulcus sinus sigmoidei*; 6 — *apertura canaliculi vestibuli*; 7 — *processus styloideus*; 8 — *fossa subarcuata*; 9 — *porus acusticus internus*; 10 — *apex partis petrosae*

с сосцевидной частью и чешуей, а вершина обращена вперед и медиально. В пирамиде различают три поверхности и три края. В полость черепа обращены передняя и задняя поверхности, а наружу – нижняя поверхность. Из трех краев (передний, задний и верхний) только последний обращен в полость черепа.

Передняя поверхность пирамиды отделена от чешуи чешуйчато-каменистой щелью, *fissura petrosquamosa*. У ее вершины имеется вдавление узла тройничного нерва (тройничное вдавление), *impressio trigeminalis*. Кзади и латерально от этого углубления находятся два маленьких отверстия – расщелина канала большого каменистого нерва и расщелина канала малого каменистого нерва, *hiatus canalis n. petrosi majoris et hiatus canalis n. petrosi minoris*. Через эти отверстия в полость черепа выходят соответственно большой и малый каменистые нервы. Посередине передней поверхности имеется дугообразное возвышение, *eminentia arcuata*, соответствующее находящемуся внутри пирамиды переднему полукружному каналу лабиринта внутреннего уха. Часть передней поверхности между *eminentia arcuata* и *fissura petrosquamosa* называется крышей барабанной полости, *tegmen tympani*. Передняя поверхность от задней поверхности пирамиды отделена верхним краем, по которому идет незначительная борозда верхнего каменистого синуса, *sulcus sinus petrosi superioris*.

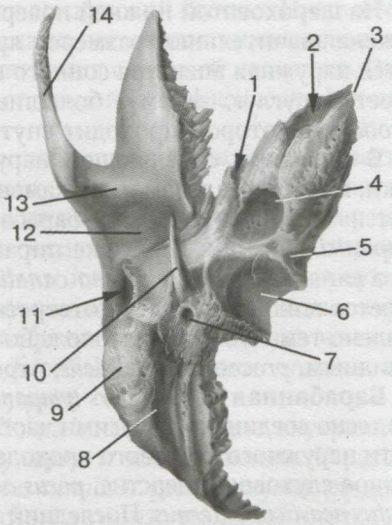

Рис. 30. Правая височная кость (вид снизу):

1 — *canalis musculotubarius*; 2 — *apertura interna canalis carotici*; 3 — *apex partis petrosae*; 4 — *apertura externa canalis carotici*; 5 — *apertura canaliculi cochleae*; 6 — *fossa jugularis*; 7 — *foramen stylomastoideum*; 8 — *incisura mastoidea*; 9 — *processus mastoideus*; 10 — *processus styloideus*; 11 — *porus acusticus externus*; 12 — *fossa mandibularis*; 13 — *tuberculum articulare*; 14 — *processus zygomaticus*

На задней поверхности пирамиды расположено довольно большое внутреннее слуховое отверстие, *porus acusticus internus*, оно ведет в короткий внутренний слуховой проход, *meatus acusticus internus*. В этот проход входит лицевой нерв, *n. facialis* (VII пара), а выходит преддверно-улитковый нерв, *n. vestibulocochlearis* (VIII пара). Выше и латеральнее от *porus acusticus internus* находится небольшое углубление – поддуговая ямка, *fossa subarcuata*. В нее заходит отросток твердой мозговой оболочки. Латеральнее и ниже этого углубления видна маленькая щель – апертура канальца преддверия, *apertura canaliculi vestibuli*. Она является наружным отверстием канальца преддверия, *canaliculus vestibuli*, по которому эндолимфа оттекает от внутреннего уха в эндолимфатический мешок, расположенный на задней поверхности пирамиды в расщеплении твердой мозговой оболочки. Вдоль заднего края, ближе к вершине пирамиды идет борозда нижнего каменистого синуса, *sulcus sinus petrosi inferioris*. У латерального конца последней расположено углубление – апертура канальца улитки, *apertura canaliculi cochleae*. Она является наружным отверстием канальца улитки, *canaliculus cochleae*, по которому перилимфа оттекает от внутреннего уха в межоболочечное (субарахноидальное) пространство.

На шероховатой нижней поверхности пирамиды, ближе к основанию, расположена значительных размеров яремная ямка, *fossa jugularis*. Впереди нее находится наружная апертура сонного канала, *apertura externa canalis carotici*, которая имеет округлую форму, большие размеры и ведет в сонный канал, *canalis caroticus*, в котором проходит внутренняя сонная артерия.

В гребешке, отделяющем наружную апертуру сонного канала от яремной ямки, имеется малозаметная каменистая ямочка, *fossula petrosa*. На ее дне открывается нижняя апертура барабанного канальца, *apertura inferior canaliculi tympanici*. Ближе к верхушке пирамиды расположена внутренняя апертура сонного канала, *apertura interna canalis carotici*. Кзади и латерально от *fossa jugularis* имеется шилососцевидное отверстие, *foramen stylomastoideum*. Его название обусловлено тем, что оно расположено между шиловидным, *processus styloideus*, и сосцевидным, *processus mastoideus*, отростками.

Барабанная часть, *pars tympanica*, представлена изогнутой пластинкой, которая тесно соединена с другими частями височной кости и образует стенку костной части наружного слухового прохода. Она ограничивает спереди, снизу и сзади наружное слуховое отверстие, *porus acusticus externus*, и наружный слуховой проход, *meatus acusticus externus*. Последний ведет в барабанную полость. *Pars tympanica* отделена от *pars mastoidea* посредством барабанно-сосцевидной щели, *fissura tympanomastoidea*, а от чешуи — барабанно-чешуйчатой щелью, *fissura tympanosquamosa*. В барабанно-чешуйчатую щель вклинивается край крыши барабанной полости, *tegmen tympani*, в связи с чем *fissura tympanosquamosa* почти на всем протяжении разделяется на каменисто-чешуйчатую щель, *fissura petrosquamosa*, и каменисто-барабанную, *fissura petrotympanica*. Через последнюю из барабанной полости выходит ветвь лицевого нерва — барабанная струна, *chorda tympani*.

Сосцевидная часть, *pars mastoidea*, занимает большую часть наружной поверхности височной кости, располагаясь сзади от наружного слухового прохода. Ее основу составляет сосцевидный отросток, *processus mastoideus*. От чешуи сосцевидная часть отделяется вырезкой, куда заходит сосцевидный угол теменной кости. Сзади от *pars mastoidea* находится чешуя затылочной кости. Наружная поверхность сосцевидного отростка шероховатая, что обусловлено прикреплением мышц. Медиально от *processus mastoideus* видна глубокая сосцевидная вырезка, *incisura mastoidea*. Между нею и краем сосцевидной части располагается борозда затылочной артерии, *sulcus arteriae occipitalis*. На задней поверхности сосцевидного отростка нередко встречается сосцевидное отверстие, *foramen mastoideum*. Оно, как правило, открывается в борозду сигмовидного синуса, *sulcus sinus sigmoidei*, и выполняет функцию венозного выпускника, *emissaria*. На распилах сосцевидного отростка можно увидеть полости — сосцевидные ячейки, *cellulae mastoideae*. Кпереди ячейки теряют разделяющие их костные перегородки, в результате чего образуется полость значительных размеров — сосцевидная пещера, *antrum mastoideum*, которая сообщается с барабанной полостью.

Чешуйчатая часть, *pars squamosa*, полукруглая вертикальная пластинка, почти целиком входит в состав крыши черепа. Ее свободный край — острый, он прикрывает соответствующие края теменной кости и большого крыла клиновидной кости. Внизу чешуя соединяется с пирамидой и сосцевидной частью, а также с краем барабанной части (см. выше). В чешуе выделяют две поверхности: внутреннюю — мозговую, *facies cerebralis*, и наружную — височную, *facies temporalis*. На мозговой поверхности видны отпечатки мозговых извилин и артериальные бороздки. Височная поверхность, наоборот, гладкая, участвует в образовании височной ямки. Внизу от нее отходит скуловой отросток, *processus zygomaticus*, кото-

рый направляется кверху и кпереди, соединяется со скуловой костью. Ниже места отхождения скулового отростка, между его ножками, находится нижнечелюстная ямка, *fossa mandibularis*, которая служит для сочленения с нижней челюстью. Впереди ямки имеется небольшое возвышение — суставной бугорок, *tuberculum articulare*.

Пирамида височной кости пронизана каналами, которые являются вместилищами, главным образом, для сосудов и нервов.

Сонный канал, *canalis caroticus*, начинается на нижней поверхности пирамиды височной кости наружной апертурой сонного канала. Канал в толще пирамиды делает поворот примерно под прямым углом и направляется к ее верхушке, где заканчивается внутренней апертурой сонного канала. В нем проходит внутренняя сонная артерия. Вблизи наружного отверстия в стенке канала имеются два маленьких отверстия, от которых идут в барабанную полость тонкие сонно-барабанные канальцы, *canaliculi caroticotympanici*.

Канал лицевого нерва, *canalis nervi facialis*, начинается на дне внутреннего слухового прохода и направляется перпендикулярно к оси пирамиды. У расщелины канала большого каменистого нерва, *hiatus canalis n. petrosi majoris*, он делает поворот назад и латерально под прямым углом в горизонтальной плоскости. Этот первый поворот называется коленцем канала лицевого канала, *geniculum canalis nervi facialis*. Топографически положение горизонтальной части канала соответствует границе между крышей барабанной полости и ее лабиринтной стенкой. У задней стенки барабанной полости канал делает поворот с переходом из горизонтальной в вертикальную плоскость и заканчивается на нижней поверхности пирамиды височной кости шилососцевидным отверстием. От канала отходят два ответвления, которые сами рассматриваются в качестве каналов.

Канал большого каменистого нерва, *canalis n. petrosi majoris*, отходит от канала лицевого нерва в области его коленца и заканчивается расщелиной, *hiatus canalis n. petrosi majoris*, на передней поверхности пирамиды височной кости.

Каналец барабанной струны, *canaliculus chordae tympani*, отходит от канала лицевого нерва перед самым выходом его из пирамиды. Проходит через барабанную полость и открывается в каменисто-барабанную щель, *fissura petrotympanica*.

Мышечно-трубный канал, *canalis musculotubarius*, находится в месте соединения пирамиды и чешуи височной кости. Он состоит из двух полуканалов. Полуканал слуховой трубы, *semicanalis tubae auditivae*, является частью слуховой трубы, сообщающей барабанную полость с носоглоткой. Выше него находится полуканал мышцы, напрягающей барабанную перепонку, *semicanalis m. tensoris tympani*, содержащий одноименную мышцу. Оба полуканала разобщены тонкой пластинкой костного вещества — *septum canalis musculotubarii*.

Барабанный каналец, *canaliculus tympanicus*, очень узкий, начинается в *fossula petrosa* (располагается в гребешке, отделяющем *apertura externa canalis carotici* от *fossa jugularis*) и заканчивается на передней поверхности пирамиды расщелиной канала малого каменистого нерва, *hiatus canalis n. petrosi minoris*.

Сосцевидный каналец, *canaliculus mastoideus*, начинается маленьким отверстием в передней части *fossa jugularis*, направляется к *fissura tympanomastoidea*, в которой заканчивается отверстием сосцевидного канальца, *foramen canaliculi mastoidei*.

КЛИНОВИДНАЯ КОСТЬ

Клиновидная кость, *os sphenoidale* (рис. 31 и 32), непарная, лежит посередине основания черепа, соединяется со всеми его костями и принимает участие в об-

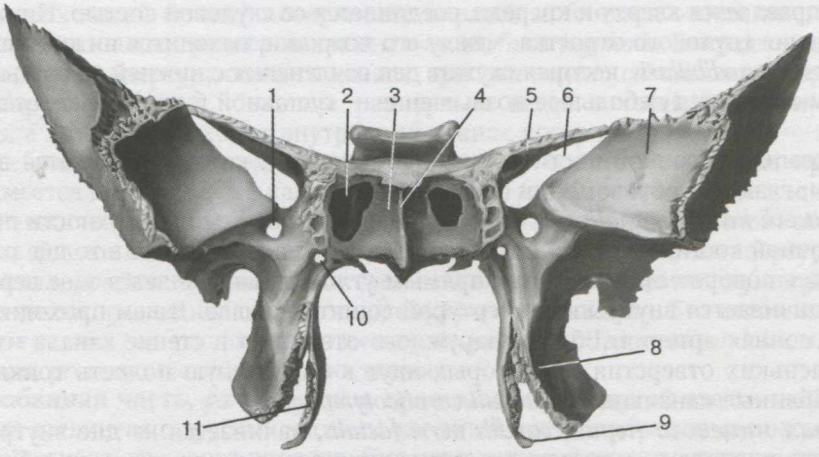

Рис. 31. Клиновидная кость (вид спереди):

1 — *foramen rotundum*; 2 — *apertura sinus sphenoidalis*; 3 — *concha sphenoidalis*; 4 — *crista sphenoidalis*; 5 — *ala minor*; 6 — *fissura orbitalis superior*; 7 — *ala major*; 8 — *lamina lateralis processus pterygoidei*; 9 — *hamulus pterygoideus*; 10 — *canalis pterygoideus*; 11 — *lamina medialis processus pterygoidei*

разовании большей части полостей и ямок лицевого черепа. Она имеет сложную форму, состоит из тела, *corpus*, и трех пар отростков. Книзу направлены крыловидные отростки, в стороны отходят малые и большие крылья. Малые крылья отделяются от больших верхней глазничной щелью, *fissura orbitalis superior*, через которую проходят из полости черепа в глазницу III, IV и VI пары черепных нервов и первая ветвь V пары.

Тело клиновидной кости, *corpus ossis sphenoidalis,* имеет неправильную форму, напоминающую куб. В нем различают шесть сторон. Задняя соединяется (в молодом возрасте хрящом, а впоследствии — костной тканью) с передней по-

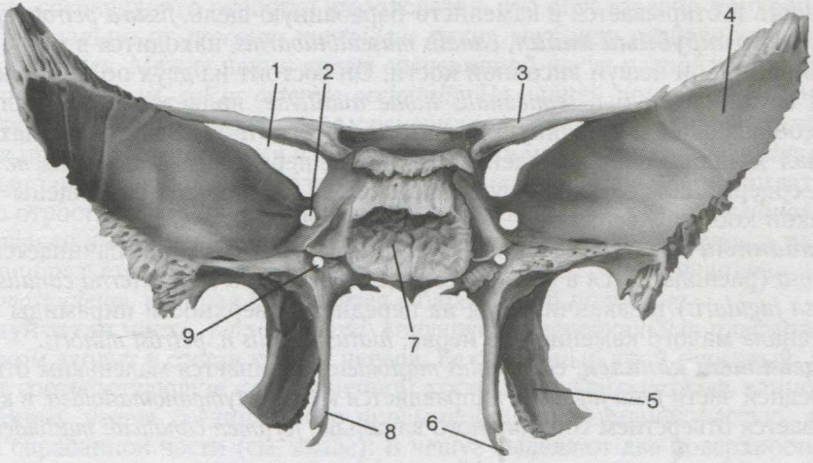

Рис. 32. Клиновидная кость (вид сзади):

1 — *fissura orbitalis superior*; 2 — *foramen rotundum*; 3 — *ala minor*; 4 — *ala major*; 5 — *lamina lateralis processus pterygoidei*; 6 — *hamulus pterygoideus*; 7 — *corpus*; 8 — *lamina medialis processus pterygoidei*; 9 — *canalis pterygoideus*

верхностью тела затылочной кости. Верхняя поверхность обращена в полость черепа, по форме напоминает седло, отсюда она получила название турецкого седла, *sella turcica*. В центре его находится углубление — гипофизарная ямка, *fossa hypophysialis*. В ямке помещается придаток мозга — гипофиз. Сзади гипофизарная ямка ограничена высоким гребнем — спинкой турецкого седла, *dorsum sellae*, а спереди — бугорком седла, *tuberculum sellae*.

Впереди бугорка в поперечном направлении располагается предперекрестная борозда, *sulcus prechiasmaticus*, — место перекреста зрительных нервов. Боковые поверхности тела почти целиком заняты отходящими от них большими и малыми крыльями. У основания спинки седла располагается ограниченная с латеральной стороны острым гребешком сонная борозда, *sulcus caroticus*, в которой проходит внутренняя сонная артерия.

Передняя поверхность тела обращена в полость носа. На ней по срединной линии расположен клиновидный гребень, *crista sphenoidalis*, который на нижней поверхности тела кости переходит в киль, *rostrum sphenoidale*. По бокам от гребня располагаются клиновидные раковины, *conchae sphenoidales*. Они ограничивают своим верхним краем парное отверстие — апертуру клиновидной пазухи, *apertura sinus sphenoidalis*, которое ведет в пазуху клиновидной кости, *sinus sphenoidalis*. Правая и левая клиновидные пазухи всегда разделены между собой перегородкой клиновидных пазух, *septum sinuum sphenoidalium*, которая часто отклоняется от срединной линии в ту или другую сторону.

Малое крыло, *ala minor*, отходит от тела двумя корнями, между которыми заключен зрительный канал, *canalis opticus*. Верхняя поверхность крыла обращена в полость черепа, нижняя — в глазницу. Передний зубчатый край соединяется с лобной костью, задний гладкий свободно выступает в полость черепа.

Большое крыло, *ala major*, начинается от боковой поверхности тела широким основанием, в котором находятся три отверстия: круглое, *foramen rotundum*, овальное, *foramen ovale*, и остистое, *foramen spinosum*. Через два первых отверстия из полости черепа выходят соответственно вторая и третья ветви V пары черепных нервов (*n. trigeminus*), а через остистое отверстие проходит средняя менингеальная артерия.

Большое крыло имеет пять поверхностей. Мозговая поверхность, *facies cerebralis*, вогнута и обращена в полость черепа. На ней видны отпечатки мозга в виде пальцевидных вдавлений, которые чередуются с мозговыми возвышениями. Глазничная поверхность, *facies orbitalis*, в виде четырехугольной гладкой площадки, обращена вперед и медиально, входит в состав латеральной стенки глазницы. Височная поверхность, *facies temporalis*, обширная, стоит почти вертикально и участвует в образовании височной ямки. Внизу она отделена подвисочным гребнем, *crista infratemporalis*, от подвисочной поверхности, *facies infratemporalis*, которая располагается горизонтально и составляет одну из стенок подвисочной ямки. Верхнечелюстная поверхность, *facies maxillaris*, направлена в сторону бугра верхней челюсти.

Задний край большого крыла (чешуйчатый, *margo squamosus*) соединяется с чешуей височной кости. Передний край значительно короче предыдущего, отделяет височную поверхность от глазничной. Он соединяется со скуловой костью и носит название скуловой, *margo zygomaticus*. Передняя часть верхнего края соединяется с лобной костью, а задняя — с теменной костью. Соответственно этим частям в нем выделяют: лобный край, *margo frontalis*, и теменной край, *margo parietalis*.

Крыловидные отростки, *processus pterygoidei*, отходят от тела вертикально книзу в месте начала больших крыльев. В своем основании каждый отросток

пронизан горизонтально идущим крыловидным каналом, *canalis pterygoideus*. Крыловидный отросток, *processus pterygoideus*, состоит из двух пластинок: медиальной и латеральной, *lamina medialis et lamina lateralis processus pterygoidei*. Спереди пластинки сращены, а кзади расходятся и ограничивают крыловидную ямку, *fossa pterygoidea*. Медиальная пластинка заканчивается внизу отростком, загнутым в виде крючка, *hamulus pterygoideus*. По переднему краю крыловидного отростка вниз идет борозда, *sulcus palatinus major*. Медиальная поверхность крыловидного отростка обращена в полость носа, латеральная — в подвисочную ямку.

Кости лицевого черепа

ВЕРХНЯЯ ЧЕЛЮСТЬ

Верхняя челюсть, *maxilla* (рис. 33, 34), парная, занимает значительную часть лицевого черепа. Она принимает участие в образовании стенок полости носа, глазниц, полости рта, подвисочной и крыловидно-нёбной ямок. В ней различают тело, *corpus maxillae*, и четыре отростка: лобный, *processus frontalis*, скуловой, *processus zygomaticus*, альвеолярный, *processus alveolaris*, и нёбный, *processus palatinus*.

Тело верхней челюсти, *corpus maxillae*, содержит полость — верхнечелюстную пазуху, *sinus maxillaris* (*Highmori*, гайморова пазуха). На теле выделяют че-

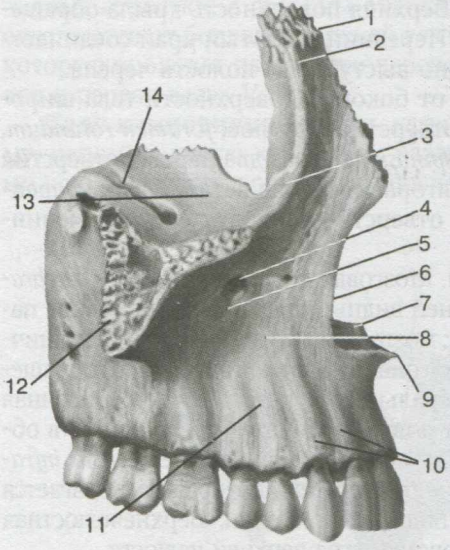

Рис. 33. Правая верхняя челюсть (вид сбоку):

1 — *processus frontalis*; 2 — *crista lacrimalis anterior*; 3 — *margo infraorbitalis*; 4 — *foramen infraorbitale*; 5 — *fossa canina*; 6 — *incisura nasalis*; 7 — *processus palatinus*; 8 — *facies anterior*; 9 — *spina nasalis anterior*; 10 — *juga alveolaria*; 11 — *processus alveolaris*; 12 — *processus zygomaticus*; 13 — *facies orbitalis*; 14 — *sulcus infraorbitalis*

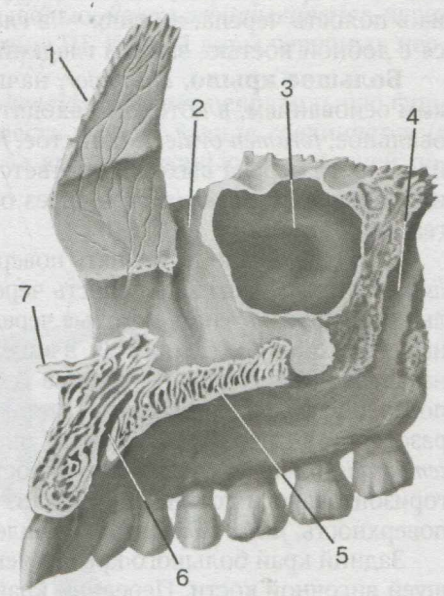

Рис. 34. Верхняя челюсть и нёбная кость (вид со стороны полости носа):

1 — *processus frontalis*; 2 — *sulcus lacrimalis*; 3 — *hiatus maxillaris*; 4 — *sulcus palatinus major*; 5 — *processus palatinus*; 6 — *canalis incisivus*; 7 — *spina nasalis anterior*

тыре поверхности: переднюю, *facies anterior*, подвисочную, *facies infratemporalis*, глазничную, *facies orbitalis*, и носовую, *facies nasalis*.

Передняя (лицевая) поверхность отделена от подвисочной скуловым отростком, от глазничной — подглазничным краем, *margo infraorbitalis*, ниже которого помещается подглазничное отверстие, *foramen infraorbitale*, для сосудов и нерва. На передней поверхности находится выраженное углубление — клыковая ямка, *fossa canina*, обусловливающая вогнутость кости спереди. Медиальный край на границе между передней и носовой поверхностями также вогнут благодаря наличию здесь носовой вырезки, *incisura nasalis*, которая принимает участие в образовании грушевидной апертуры, *apertura piriformis*.

Подвисочная поверхность, в отличие от передней, выпуклая из-за наличия обращенного кзади бугра верхней челюсти, *tuber maxillae*. На нем находится несколько маленьких альвеолярных отверстий, *foramina alveolaria*, через которые входят сосуды и нервы для задних верхних зубов.

Глазничная поверхность представляет собой гладкую треугольную площадку, являющуюся составной частью нижней стенки глазницы. Ее медиальный край соединяется со слезной костью и глазничной пластинкой решетчатой кости. Передним краем она граничит с передней поверхностью. От заднего края начинается подглазничная борозда, *sulcus infraorbitalis*, которая кпереди переходит в одноименный канал, *canalis infraorbitalis*. Он открывается на передней поверхности тела верхней челюсти подглазничным отверстием. От канала к средним и передним верхним зубам направляются узкие альвеолярные каналы, *canales alveolares*, содержащие нервы и сосуды. Эти каналы проходят внутри передне-боковой стенки тела верхней челюсти.

Носовая поверхность участвует в образовании латеральной стенки полости носа. На ней видно большое отверстие неправильной формы — верхнечелюстная расщелина, *hiatus maxillaris*, которая ведет в гайморову пазуху. На неразобранном черепе это отверстие частично прикрыто нёбной и решетчатой костями и нижней носовой раковиной. Между передним краем верхнечелюстной расщелины и задним краем лобного отростка спускается слезная борозда, *sulcus lacrimalis*. Спереди от нее почти горизонтально расположен раковинный гребень, *crista conchalis*, для прикрепления переднего конца нижней носовой раковины.

Лобный отросток, *processus frontalis*, поднимается вертикально от угла, где сходятся передняя, носовая и глазничная поверхности тела верхней челюсти. Верхним концом он достигает носовой части лобной кости. По латеральной поверхности отростка, переходя в надглазничный край, спускается передний слезный гребень, *crista lacrimalis anterior*, который вместе с задним краем отростка ограничивает слезную борозду.

Скуловой отросток, *processus zygomaticus*, начинается от места соединения глазничной, передней и подвисочной поверхностей тела челюсти. Он широкий и короткий, имеет зазубренную поверхность для сочленения со скуловой костью.

Альвеолярный отросток, *processus alveolaris*, является продолжением тела верхней челюсти книзу. Свободный нижний край отростка ограничен альвеолярной дугой, *arcus alveolaris*, состоящей из зубных альвеол, *alveoli dentales*, разделенных между собой костными межальвеолярными перегородками, *septa interalveolaria*. На наружной поверхности отростка имеются альвеолярные возвышения, *juga alveolaria*, соответствующие отдельным альвеолам.

Нёбный отросток, *processus palatinus*, отходит в виде горизонтальной пластинки от носовой поверхности тела там, где она переходит в альвеолярный от-

росток. Правый и левый нёбные отростки, соединяясь между собой, участвуют в образовании костного нёба. Задние края отростков соединяются с горизонтальными пластинками нёбных костей.

НЁБНАЯ КОСТЬ

Нёбная кость, *os palatinum* (рис. 35), парная, принимает участие в образовании полости носа, полости рта, глазницы и крыловидно-нёбной ямки. Она состоит из двух пластинок, соединенных друг с другом под прямым углом.

Горизонтальная пластинка, *lamina horizontalis*, имеет форму четырехугольника, передним краем соединяется с задним краем *processus palatinus* верхней челюсти. Горизонтальные пластинки противоположных сторон участвуют в образовании твердого нёба.

Перпендикулярная пластинка, *lamina perpendicularis*, более узкая и длинная по сравнению с горизонтальной. В ней различают носовую и верхнечелюстную поверхности, *facies nasalis et facies maxillaris*. Носовая поверхность является составной частью латеральной стенки полости носа. По заднему краю перпендикулярной пластинки проходит большая нёбная борозда, *sulcus palatinus major*, которая участвует в формировании одноименного канала. На носовой поверхности видны два гребня: раковинный гребень, *crista conchalis*, — место соединения с нёбной костью нижней носовой раковины — и решетчатый гребень, *crista ethmoidalis*, к которому присоединяется средняя носовая раковина.

Нёбная кость имеет три отростка: пирамидальный, глазничный и клиновидный.

Пирамидальный отросток, *processus pyramidalis*, отходит вниз и латерально от места соединения перпендикулярной и горизонтальной пластинок, а затем входит между двумя пластинками крыловидного отростка клиновидной кости. Два других отростка отходят от верхнего края перпендикулярной пластинки. Передний — глазничный отросток, *processus orbitalis*, направлен латерально, присоеди-

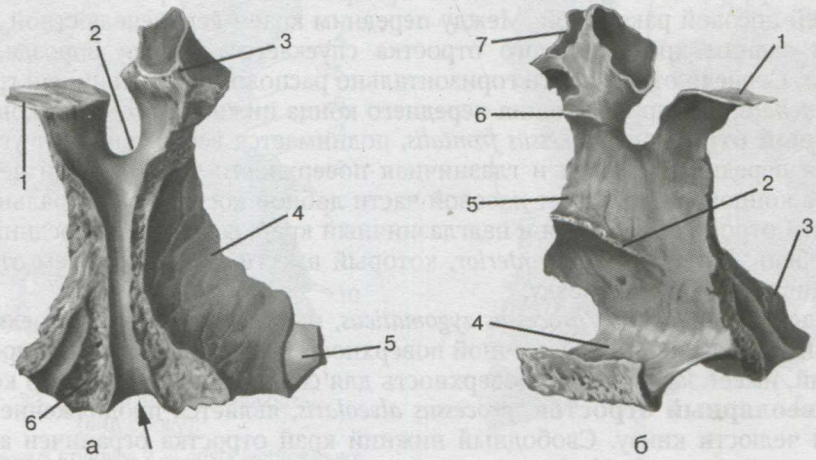

Рис. 35. Правая нёбная кость:

а — вид снаружи: 1 — *processus sphenoidalis*; 2 — *incisura sphenopalatina*; 3 — *processus orbitalis*; 4 — *lamina perpendicularis*; 5 — *lamina horizontalis*; 6 — *processus pyramidalis*; стрелкой показана *sulcus palatinus major;*

б — вид изнутри: 1 — *processus sphenoidalis*; 2 — *crista conchalis*; 3 — *processus pyramidalis*; 4 — *lamina horizontalis*; 5 — *lamina perpendicularis*; 6 — *crista ethmoidalis*; 7 — *processus orbitalis*

няясь к *facies orbitalis maxillae*, участвует в построении нижней стенки глазницы. Задний отросток — клиновидный отросток, *processus sphenoidalis*, прилегает к нижней поверхности тела клиновидной кости. Между обоими отростками находится клиновидно-нёбная вырезка, *incisura sphenopalatina*, образующая при соединении с клиновидной костью одноименное отверстие — *foramen sphenopalatinum*.

СКУЛОВАЯ КОСТЬ

Скуловая кость, *os zygomaticum* (рис. 36, а), парная, соединяет верхнюю челюсть с височной костью, образуя при этом скуловую дугу, *arcus zygomaticus*. Она входит в состав стенок глазницы, височной и подвисочной ямок, играет существенную роль в прочном сцеплении лицевого черепа с мозговым. При этом она соединяет в горизонтальном направлении верхнюю челюсть с височной костью, в вертикальном — лобную и клиновидную кости. В связи с этим по форме она представляет две соединяющихся под углом пластинки — щечную и глазничную.

Пластинки кпереди сходятся под углом, острый край которого составляет большую часть подглазничного края, *margo infraorbitalis*. Щечная пластинка гораздо больше по размерам, имеет четырехугольную форму. На ней выделяют две поверхности: латеральную, *facies lateralis*, обращенную вперед и латерально, и височную, *facies temporalis*, направленную в сторону височной и подвисочной ямок. В передне-нижней части латеральной поверхности кости находится краевой бугорок, *tuberculum marginale*. Глазничная пластинка входит в состав нижней и латеральной стенок глазницы и имеет выраженную вогнутую глазничную поверхность, *facies orbitalis*. На ней находится маленькое скулоглазничное отверстие, *foramen zygomaticoorbitale*, которое ведет в канал, раздваивающийся в толще кости. Канал открывается на латеральной поверхности скулолицевым отверстием, *foramen zygomaticofaciale*, и на височной поверхности — скуловисочным отверстием, *foramen zygomaticotemporale*.

Скуловая кость имеет два отростка — височный, *processus temporalis*, который соединяется со скуловым отростком височной кости, и лобный, *processus frontalis*, который достигает скулового отростка лобной кости. Кроме того, своей широкой зазубренной поверхностью скуловая кость соединяется со скуловым отростком верхней челюсти.

НОСОВАЯ КОСТЬ

Носовая кость, *os nasale* (рис. 36, б), парная, участвует в образовании спинки носа, соединяясь между собой медиальными краями по срединной линии. Носовая кость представляет собой четырехугольную пластинку. Своим латеральным краем она соединяется с лобным отростком верхней челюсти, верхним — с носовой частью лобной кости. Нижним краем вместе с носовой вырезкой верхней челюсти она ограничивает грушевидную апертуру. Носовую кость пронизывает небольшое отверстие, *foramen nasale*, через которое проходят сосуды.

СЛЕЗНАЯ КОСТЬ

Слезная кость, *os lacrimale*, парная, самая маленькая четырехугольная косточка черепа (рис. 36, в). Она граничит спереди с лобным отростком верхней челюсти, сзади — с глазничной пластинкой решетчатой кости, сверху — с глазничной ча-

стью лобной кости и снизу — с глазничной поверхностью верхней челюсти. Ее медиальная поверхность закрывает часть ячеек решетчатой кости, а латеральная — обращена в глазницу. По этой поверхности в вертикальном направлении проходит задний слезный гребень, *crista lacrimalis posterior*, заканчивающийся внизу крючком, *hamulus lacrimalis*. Впереди от гребешка имеется слезная бороздка, *sulcus lacrimalis*. Она вместе с одноименной бороздкой верхней челюсти составляет ямку слезного мешка, *fossa sacci lacrimalis*.

НИЖНЯЯ НОСОВАЯ РАКОВИНА

Нижняя носовая раковина, *concha nasalis inferior* (рис. 36, г), парная, отдельная кость, представляет собой тонкую продолговатую пластинку. Медиальная поверхность ее выпуклая, латеральная — вогнутая. Верхним краем она прикрепляется к *crista conchalis* верхней челюсти и нёбной кости.

Нижняя носовая раковина имеет три отростка: слезный отросток, *processus lacrimalis*, обращен кверху и достигает нижнего края слезной кости; верхнечелюстной отросток, *processus maxillaris*, направлен вниз и закрывает часть входа в верхнечелюстную пазуху; решетчатый отросток, *processus ethmoidalis*, соединяется с крючковидным отростком решетчатой кости.

СОШНИК

Сошник, *vomer* (рис. 36, д), — непарная тонкая четырехугольная пластинка, участвует в образовании перегородки полости носа. Верхний край сошника расходится на два крыла, *alae vomeris*, которые прилегают к нижней поверхности тела

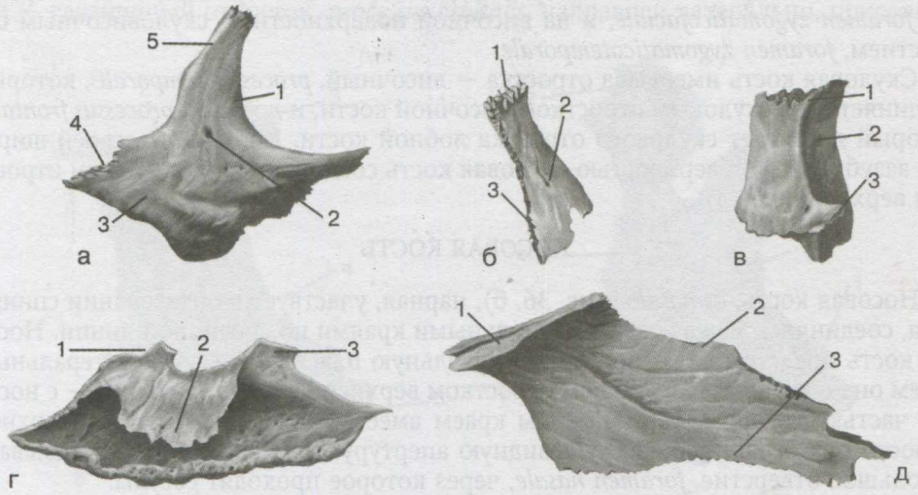

Рис. 36. Мелкие кости лицевого черепа:

а — *os zygomaticum*: 1 — *facies infraorbitalis*; 2 — *foramen zygomaticofaciale*; 3 — *facies lateralis*; 4 — *processus temporalis*; 5 — *processus frontalis*;

б — *os nasale*: 1 — *margo superior*; 2 — *foramen nasale*; 3 — *margo lateralis*;

в — *os lacrimale*: 1 — *crista lacrimalis posterior*; 2 — *sulcus lacrimalis*; 3 — *hamulus lacrimalis*;

г — *concha nasalis inferior*: 1 — *processus ethmoidalis*; 2 — *processus maxillaris*; 3 — *processus lacrimalis*;

д — *vomer*: 1 — *alae vomeris*; 2 — *margo anterior*; 3 — *margo inferior*

клиновидной кости, охватывая *rostrum sphenoidale*. Задний край сошника свободный, разграничивает выходное отверстие носовой полости на правую и левую хоаны. Нижний край прикрепляется к носовому гребню верхней челюсти и нёбной кости. Самый длинный — передний край вверху соединяется с перпендикулярной пластинкой решетчатой кости, а внизу — с хрящом перегородки носа.

НИЖНЯЯ ЧЕЛЮСТЬ

Нижняя челюсть, *mandibula* (рис. 37), — крупная непарная кость. Она соединяется с височными костями парным височно-нижнечелюстным суставом. В ней различают тело, *corpus mandibulae*, и две ветви, *rami mandibulae*.

Тело, *corpus mandibulae*, имеет подковообразную форму, в нем различают внутреннюю и наружную поверхности, а также два края. Нижний край, закругленный и утолщенный, называется основанием нижней челюсти, *basis mandibulae*. Верхний край образует альвеолярную дугу, *arcus alveolaris*. На ней видны углубления — зубные альвеолы, *alveoli dentales*, для 16 зубов, разделенные межальвеолярными перегородками, *septa interalveolaria*.

На наружной поверхности посредине между правой и левой половинами имеется подбородочный выступ, *protuberantia mentalis*, который книзу постепенно расширяется и заканчивается парным подбородочным бугорком, *tuberculum mentale*. Кзади от подбородочного бугорка на уровне второго малого коренного зуба видно подбородочное отверстие, *foramen mentale*, через которое выходят одноименные сосуды и нерв. В месте изгиба тела на внутренней поверхности выдается подбородочная ость, *spina mentalis*. По бокам от нее ближе к зубным альвеолам имеется парное углубление — подъязычная ямка, *fovea sublingualis*, в кото-

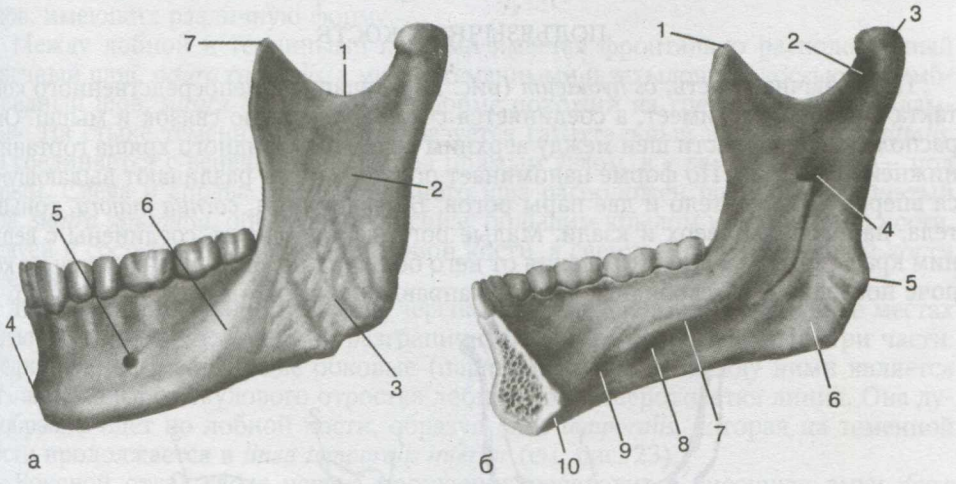

Рис. 37. Нижняя челюсть:

а — вид снаружи: 1 — *incisura mandibulae*; 2 — *ramus mandibulae*; 3 — *tuberositas masseterica*; 4 — *protuberantia mentalis*; 5 — *foramen mentale*; 6 — *corpus mandibulae*; 7 — *processus coronoideus*;

б — вид изнутри: 1 — *processus coronoideus*; 2 — *fovea pterygoidea*; 3 — *processus condylaris*; 4 — *foramen mandibulae*; 5 — *angulus mandibulae*; 6 — *tuberositas pterygoidea*; 7 — *linea mylohyoidea*; 8 — *fovea submandibularis*; 9 — *fovea sublingualis*; 10 — *fossa digastrica*

рой расположена одноименная слюнная железа. У нижнего края тела челюсти с обеих сторон от срединной линии располагается слабо выраженная двубрюшная ямка, *fossa digastrica*. На внутренней поверхности находится челюстно-подъязычная линия, *linea mylohyoidea*, к которой прикрепляется одноименная мышца. Под этой линией на уровне коренных зубов имеется поднижнечелюстная ямка, *fovea submandibularis*. Это место прилегания поднижнечелюстной слюнной железы.

Ветви нижней челюсти, *rami mandibulae*, отходят от тела под тупым углом. У них различают наружную и внутреннюю поверхности, а также передний и задний края. Место перехода заднего края ветви нижней челюсти в основание тела называется углом нижней челюсти, *angulus mandibulae*. На наружной поверхности угла выражена жевательная бугристость, *tuberositas masseterica*, на внутренней — крыловидная бугристость, *tuberositas pterygoidea*. На внутренней поверхности ветви находится отверстие нижней челюсти, *foramen mandibulae*, которое с медиальной стороны ограничено язычком нижней челюсти, *lingula mandibulae*. Это отверстие ведет в канал нижней челюсти, *canalis mandibulae*, пронизывающий тело кости на всем протяжении вплоть до подбородочного отверстия. Вверху ветвь нижней челюсти заканчивается венечным и мыщелковым (суставным) отростками, между которыми располагается вырезка нижней челюсти, *incisura mandibulae*.

Венечный отросток, *processus coronoideus*, имеет заостренную верхушку. С внутренней стороны от его основания к последнему большому коренному зубу направляется щечный гребешок, *crista buccinatoria*.

Мыщелковый отросток, *processus condylaris*, заканчивается головкой нижней челюсти, *caput mandibulae*, которая является непосредственным продолжением шейки нижней челюсти, *collum mandibulae*. На передней поверхности шейки видна крыловидная ямка, *fovea pterygoidea*, к которой прикрепляется латеральная крыловидная мышца.

ПОДЪЯЗЫЧНАЯ КОСТЬ

Подъязычная кость, *os hyoideum* (рис. 38), непарная, непосредственного контакта с черепом не имеет, а соединяется с ним с помощью связок и мышц. Она расположена в области шеи между верхним краем щитовидного хряща гортани и нижней челюстью. По форме напоминает подкову, в ней различают выдающуюся вперед часть — тело и две пары рогов. Большие рога, *cornua majora*, тоньше тела, направлены вверх и кзади. Малые рога, *cornua minora*, соединены с верхним краем тела в месте отхождения от него больших рогов. Они значительно короче последних, их свободные концы направлены вверх, назад и латерально.

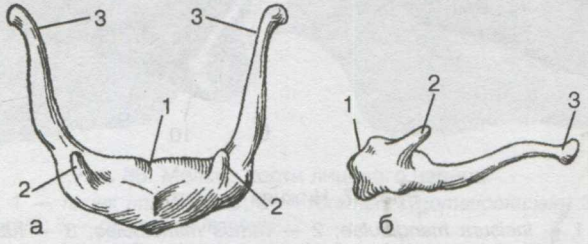

Рис. 38. Подъязычная кость:
а — вид сверху; б — вид сбоку
1 — *corpus*; 2 — *cornua minora*; 3 — *cornua majora*

Череп в целом

Соединения костей в мозговом и лицевом черепе дают новые анатомические образования, которые отсутствуют в любой отдельно взятой кости. В связи с этим череп в целом рассматривают с различных позиций: сверху (*norma superior*) — свод, или крышу черепа; снизу (*norma inferior*) — основание черепа; спереди (*norma facialis*) — лицевой череп; сзади (*norma occipitalis*) — затылочную часть мозгового черепа и с боков (*norma lateralis*) — ряд углублений (ямок). Основными образованиями в мозговом черепе являются свод, наружное основание, внутреннее основание; в лицевом черепе — глазница, костная носовая полость, костный остов полости рта, височная ямка, подвисочная ямка и крыловидно-нёбная ямка.

МОЗГОВОЙ ЧЕРЕП

В мозговом черепе принято отделять свод (крышу), *calvaria*, от основания, *basis*, условной границей. Она начинается сзади от *protuberantia occipitalis externa*, идет по *linea nuchalis superior* до основания *processus mastoideus*, продолжается по верхнему краю *porus acusticus externus*, вдоль начала *processus zygomaticus* височной кости и по *crista infratemporalis* большого крыла клиновидной кости. Затем она поднимается вдоль соединения большого крыла клиновидной кости со скуловой костью до скулового отростка лобной кости и по верхнеглазничному краю достигает носолобного шва. Проведенная граница позволяет более точно определить, какие кости полностью или частично входят в состав свода черепа. Таким образом, свод черепа образован чешуей лобной кости, височной поверхностью больших крыльев клиновидной кости, теменными костями и чешуей обеих височных и затылочной костей. Перечисленные кости соединяются с помощью швов, имеющих различную форму.

Между лобной и теменными костями имеется фронтально расположенный венечный шов, *sutura coronalis*, а между теменными и затылочной костью — ламбдовидный шов, *sutura lambdoidea*, по форме похожий на греческую букву «ламбда». На стыке теменных костей образуется сагиттальный шов, *sutura sagittalis*. Он соединяется с венечным швом под прямым углом, а с ламбдовидным — под тупым. Слева и справа от сагиттального шва расположен парный чешуйчатый шов, *sutura squamosa*, образованный снизу большим крылом клиновидной кости, чешуей и сосцевидной частью височной кости, а сверху — чешуей лобной кости и теменной костью.

Наружная поверхность крыши черепа гладкая, лишь в отдельных ее местах имеются шероховатые линии, разграничивающие ее поверхность на три части: среднюю (непарную) и две боковые (парные). Границей между ними является начинающаяся от скулового отростка лобной кости шероховатая линия. Она дугообразно идет по лобной кости, образуя *linea temporalis*, которая на теменной кости продолжается в *linea temporalis inferior* (см. рис. 23).

Боковой отдел свода черепа постепенно переходит в височную ямку, *fossa temporalis*, которая от основания черепа отделена скуловым отростком височной кости и подвисочным гребнем большого крыла клиновидной кости. С латеральной стороны височная ямка ограничена скуловой дугой, спереди — височной поверхностью скуловой кости. Боковой отдел свода черепа и височная ямка заняты височной мышцей. К анатомическим образованиям в непарной части крыши следует отнести *tubera frontalia*, *arcus superciliares*, *glabella*, а сбоку — *tubera parietalia*.

Внутренняя поверхность крыши вогнута. Вдоль ее срединной линии идет борозда верхнего сагиттального синуса, *sulcus sinus sagittalis superioris*, которая впереди заканчивается лобным гребнем, *crista frontalis*. Артериальные борозды, *sulci arteriosi*, особенно хорошо выражены в боковых отделах крыши, а вдоль сагиттального шва лучше видны ямочки грануляций и пальцевидные вдавления. Четкой границы между крышей и основанием черепа на внутренней поверхности нет. Лишь сзади она обозначена бороздой поперечного синуса, *sulcus sinus transversi*, и внутренним затылочным выступом, *protuberantia occipitalis interna*.

В черепе различают наружное основание, *basis cranii externa* (рис. 39), и внутреннее основание, *basis cranii interna* (рис. 40).

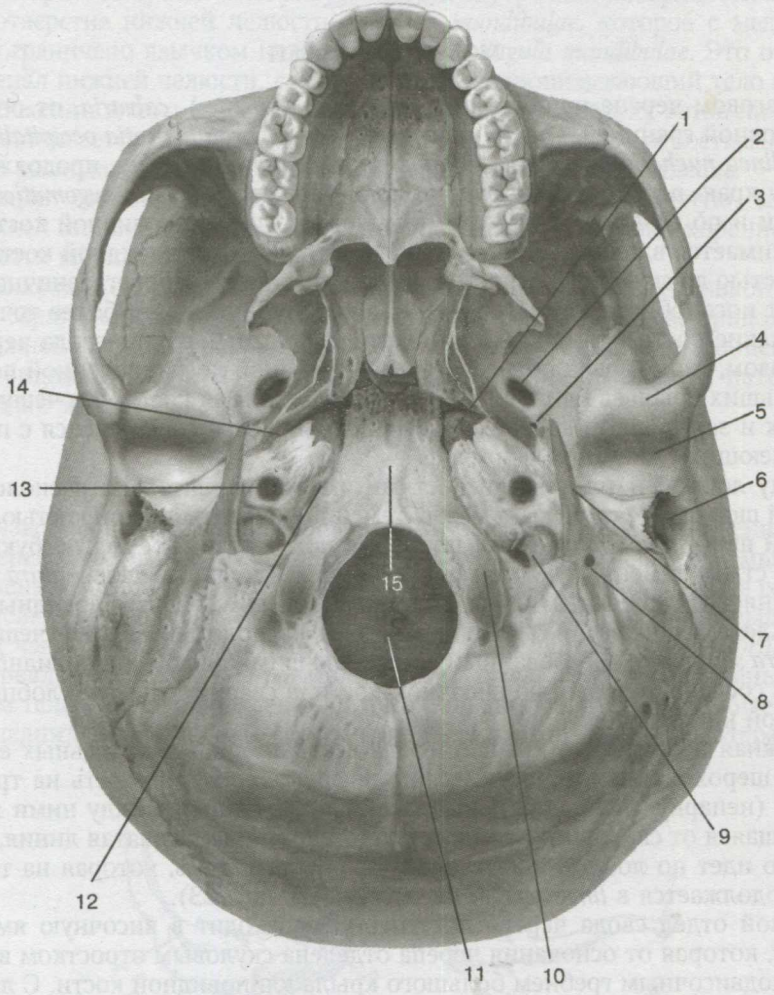

Рис. 39. Наружная поверхность основания черепа:

1 — *foramen lacerum*; 2 — *foramen ovale*; 3 — *foramen spinosum*; 4 — *tuberculum articulare*; 5 — *fossa mandibularis*; 6 — *porus acusticus externus*; 7 — *processus styloideus*; 8 — *foramen stylomastoideum*; 9 — *foramen jugulare*; 10 — *condylus occipitalis*; 11 — *foramen magnum*; 12 — *fissura petrooccipitalis*; 13 — *apertura externa canalis carotici*; 14 — *fissura sphenopetrosa*; 15 — *tuberculum pharyngeum*

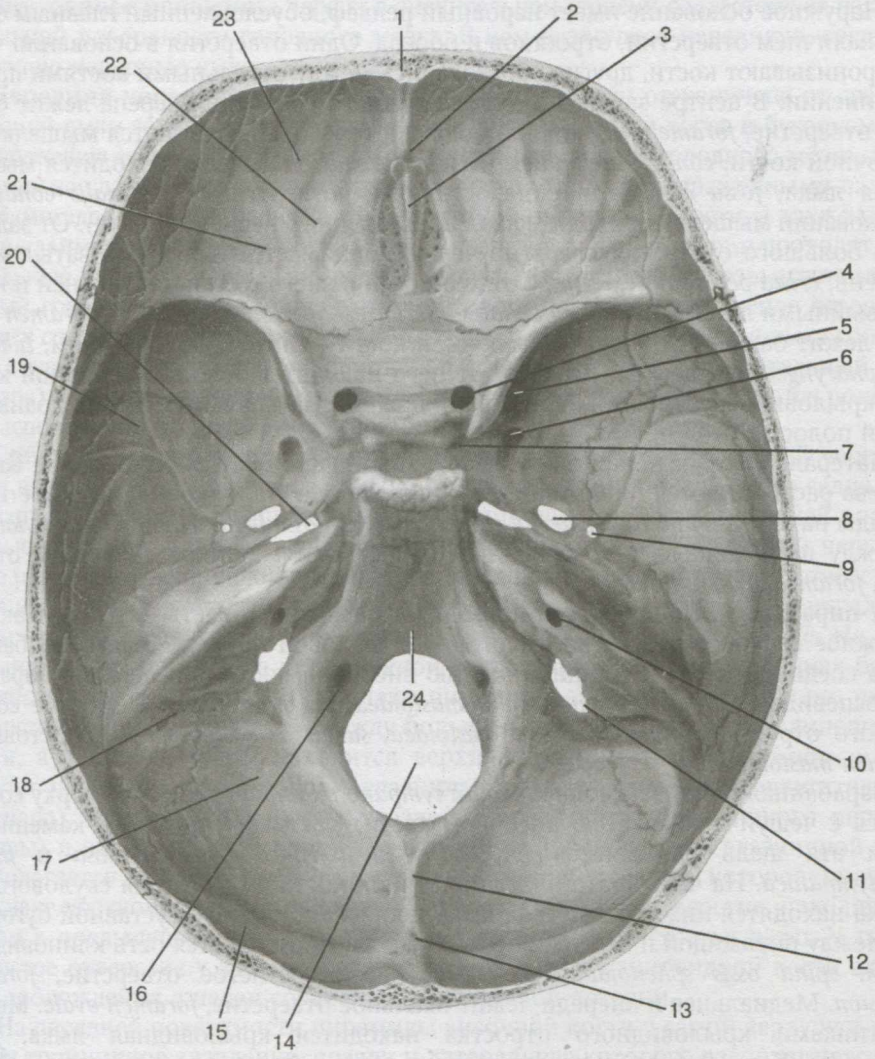

Рис. 40. Внутренняя поверхность основания черепа:

1 — *crista frontalis*; 2 — *foramen caecum*; 3 — *crista galli*; 4 — *canalis opticus*; 5 — *fissura orbitalis superior*; 6 — *foramen rotundum*; 7 — *sulcus caroticus*; 8 — *foramen ovale*; 9 — *foramen spinosum*; 10 — *porus acusticus internus*; 11 — *foramen jugulare*; 12 — *crista occipitalis interna*; 13 — *protuberantia occipitalis interna*; 14 — *foramen magnum*; 15 — *sulcus sinus transversi*; 16 — *canalis nervi hypoglossi*; 17 — *fossa cranii posterior*; 18 — *sulcus sinus sigmoidei*; 19 — *fossa cranii media*; 20 — *foramen lacerum*; 21 — *fossa cranii anterior*; 22 — *impressiones digitatae*; 23 — *pars orbitalis ossis frontalis*; 24 — *clivus*

Наружное основание спереди прикрыто костями лицевого черепа. Остальную, свободную для осмотра часть наружного основания образуют клиновидная кость (часть тела и больших крыльев и крыловидные отростки), парная височная кость (пирамида, сосцевидная и барабанная части, нижний отдел чешуи) и затылочная кость (базилярная и латеральные части, часть чешуи). Задней границей наружного основания черепа являются наружный затылочный выступ и верхняя выйная линия.

Наружное основание имеет неровный рельеф, обусловленный главным образом наличием отверстий, отростков и борозд. Одни отверстия в основании черепа пронизывают кости, другие образовались между отдельными костями при их соединении. В центре заднего отдела наружного основания черепа лежит большое отверстие, *foramen magnum*, по бокам которого располагаются мыщелки затылочной кости, *condyli occipitales*. Позади каждого мыщелка находится мыщелковая ямка, *fossa condylaris*, с непостоянным отверстием — *canalis condylaris*. В основании мыщелка проходит канал подъязычного нерва (XII пара). От заднего края большого отверстия вверх по чешуе поднимается наружный затылочный гребень, *crista occipitalis externa*, с отходящими от него в стороны нижней и верхней выйными линиями, *lineae nuchales inferior et superior*. Кпереди от *foramen magnum* лежит базилярная часть затылочной кости с глоточным бугорком, *tuberculum pharyngeum*, в центре. Кпереди от него находится тело клиновидной кости и ее крыловидные отростки. Они ограничивают с латеральных сторон хоаны носовой полости.

Латерально от базилярной и латеральных частей затылочной кости справа и слева располагаются пирамиды височных костей. На нижней поверхности пирамиды находятся *apertura externa canalis carotici*, *fossa jugularis*, *processus styloideus*, а между шиловидным и сосцевидным отростками — шилососцевидное отверстие, *foramen stylomastoideum*.

К пирамиде височной кости примыкает барабанная часть, ограничивающая наружное слуховое отверстие и наружный слуховой проход. Сзади барабанная часть соединяется с сосцевидной частью височной кости при помощи барабанно-сосцевидной щели, *fissura tympanomastoidea*. На *pars mastoidea*, кроме сосцевидного отростка, видны *incisura mastoidea*, *sulcus a. occipitalis* и непостоянное *foramen mastoideum*.

Барабанная часть с помощью *fissura tympanosquamosa* спереди и сверху соединяется с чешуйчатой частью височной кости. Костным отростком каменистой части эта щель разделяется на две щели: *fissura petrosquamosa* и *fissura petrotympanica*. На чешуйчатой части височной кости у основания скулового отростка находятся нижнечелюстная ямка и кпереди от нее — суставной бугорок.

Между пирамидой и чешуей височной кости вклинивается ость клиновидной кости, *spina ossis sphenoidalis*. Ее пронизывает остистое отверстие, *foramen spinosum*. Медиальнее и кпереди лежит овальное отверстие, *foramen ovale*. Между пластинками крыловидного отростка находится крыловидная ямка, *fossa pterygoidea*. У основания крыловидного отростка открывается крыловидный канал, *canalis pterygoideus*.

В месте соединения верхушки пирамиды с телом клиновидной кости и с базилярной частью затылочной кости образуется отверстие неправильной формы с неровными зазубренными краями — рваное отверстие, *foramen lacerum*. В область рваного отверстия открываются внутреннее отверстие сонного канала, мышечно-трубный и крыловидный каналы.

Между *fossa jugularis* пирамиды височной кости и *incisura jugularis* затылочной кости формируется яремное отверстие, *foramen jugulare*, через которое выходят из черепа внутренняя яремная вена, языкоглоточный (IX пара), блуждающий (X пара) и добавочный (XI пара) нервы.

Пирамида височной кости отделяется от затылочной кости каменисто-затылочной щелью, *fissura petrooccipitalis*, а от большого крыла клиновидной кости – клиновидно-каменистой щелью, *fissura sphenopetrosa*.

Внутреннее основание черепа в значительной степени соответствует рельефу базальной поверхности головного мозга. В нем различают переднюю, среднюю и заднюю черепные ямки.

Передняя черепная ямка, *fossa cranii anterior*, сзади отграничена от средней черепной ямки задним краем малых крыльев клиновидной кости и бугорком седла, *tuberculum sellae*. В ней лежат лобные доли полушарий головного мозга. Ямка образована глазничными частями лобной кости, с хорошо выраженными пальцевидными вдавлениями, решетчатой пластинкой решетчатой кости, а также малыми крыльями клиновидной кости. Через отверстия в *lamina cribrosa* проходят обонятельные нервы (I пара). Посередине решетчатой пластинки возвышается петушиный гребень, *crista galli*, впереди от которого располагается слепое отверстие, *foramen caecum*, и лобный гребень, *crista frontalis*. Передняя черепная ямка сообщается с глазницей через зрительный канал, в котором проходят зрительный нерв (II пара) и глазная артерия. Отверстия зрительных каналов соединяются поперечно расположенной предперекрестной бороздой, *sulcus prechiasmaticus*.

Средняя черепная ямка, *fossa cranii media*, отделяется от задней черепной ямки верхним краем пирамиды височной кости и спинкой турецкого седла. Она образована телом и большими крыльями клиновидной кости, передней поверхностью пирамид, а также чешуей обеих височных костей. В средней черепной ямке различают непарную центральную (среднюю) часть, которая соответствует турецкому седлу, а также правую и левую латеральные части. В центральной части расположено углубление — гипофизарная ямка, *fossa hypophysialis*. На латеральной поверхности тела клиновидной кости хорошо выражена сонная борозда, *sulcus caroticus*, а вблизи верхушки пирамиды височной кости видно рваное отверстие, закрытое хрящом. Между большим и малым крыльями клиновидной кости, а также ее телом находится верхняя глазничная щель, *fissura orbitalis superior*, через которую в полость глазницы проходят нервы: глазодвигательный (III пара), блоковый (IV пара), глазной (первая ветвь тройничного нерва — V пары) и отводящий (VI пара). Позади и чуть ниже верхней глазничной щели располагается круглое отверстие, *foramen rotundum*, через которое проходит верхнечелюстной нерв (вторая ветвь V пары). Овальное отверстие, находящееся рядом с предыдущим, содержит нижнечелюстной нерв (третья ветвь V пары). Остистое отверстие у заднего края большого крыла клиновидной кости служит для прохождения в череп средней менингеальной артерии.

На передней поверхности пирамиды височной кости у самой верхушки находится тройничное вдавление, позади и латеральнее которого располагаются расщелины каналов большого и малого каменистых нервов, а также их борозды, дугообразное возвышение и крыша барабанной полости.

Задняя черепная ямка, *fossa cranii posterior*, имеет большую глубину по сравнению со средней и, особенно, с передней черепными ямками. Основу ее составляет затылочная кость. Кроме того, в состав задней черепной ямки входят задние поверхности пирамид и сосцевидные части височных костей, задняя часть тела клиновидной кости, сосцевидный угол теменной кости.

В центре ямки находится большое отверстие, впереди от которого располагается скат, *clivus*, образованный сращением затылочной и клиновидной костей. На скате лежат продолговатый мозг и мост. От заднего края большого отверстия к крестообразному возвышению, *eminentia cruciformis*, поднимается внутренний затылочный гребень. Отходящая вправо и влево от крестообразного возвышения борозда поперечного синуса, *sulcus sinus transversi*, продолжается в борозду

сигмовидного синуса, *sulcus sinus sigmoidei*. Последняя располагается на внутренней поверхности сосцевидного угла теменной кости и сосцевидной части височной кости. Борозда сигмовидного синуса доходит до яремной вырезки на боковой части затылочной кости и заканчивается в области яремного отверстия.

Медиальнее яремного отверстия находится отверстие канала подъязычного нерва, *canalis nervi hypoglossi*, через который выходит одноименный нерв (XII пара). С каждой стороны на задней поверхности пирамид в заднюю черепную ямку открывается внутреннее слуховое отверстие, *porus acusticus internus*, ведущее во внутренний слуховой проход. В глубине его берет начало канал лицевого нерва (лицевой нерв — VII пара). Из внутреннего слухового отверстия в заднюю черепную ямку выходит преддверно-улитковый нерв (VIII пара).

ЛИЦЕВОЙ ЧЕРЕП

В лицевом черепе при обзоре спереди (*norma facialis*) принято рассматривать стенки и сообщения глазницы, полости носа и полости рта, а при обзоре сбоку (*norma lateralis*) изучаются крыловидно-нёбная и подвисочная ямки.

ГЛАЗНИЦА

Глазница, *orbita* (рис. 41), — парная полость, по форме напоминает четырехгранную пирамиду, основанием направленную кпереди, а вершиной кзади и медиально. Основание пирамиды представлено входом в глазницу, *aditus orbitalis*. В вершине глазницы проходит зрительный канал.

В глазнице находятся глазное яблоко, его мышцы, слезная железа и другие вспомогательные аппараты органа зрения. Вход в глазницу ограничен: сверху — надглазничным краем лобной кости; снизу — подглазничным краем верхней челюсти и отчасти скуловой костью; медиально — лобным отростком верхней челюсти; латерально — скуловой костью.

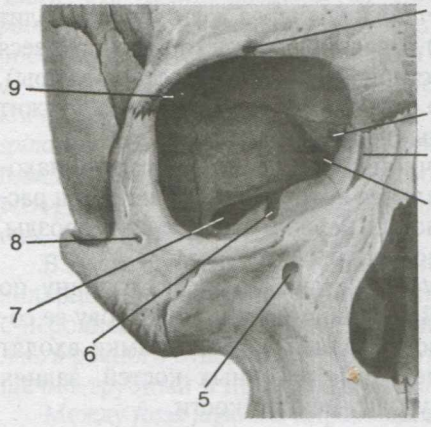

Рис. 41. Глазница:

1 — *incisura supraorbitalis*; 2 — *canalis opticus*; 3 — *fossa sacci lacrimalis*; 4 — *fissura orbitalis superior*; 5 — *foramen infraorbitale*; 6 — *sulcus infraorbitalis*; 7 — *fissura orbitalis inferior*; 8 — *foramen zygomaticofaciale*; 9 — *fossa glandulae lacrimalis*

Различают четыре стенки глазницы: верхнюю, медиальную, латеральную и нижнюю.

Верхняя стенка, *paries superior*, гладкая, слегка вогнутая, лежит почти горизонтально. Она образована глазничной частью лобной кости, к которой сзади примыкает малое крыло клиновидной кости. В латеральном отделе верхней стенки глазницы имеется неглубокая ямка слезной железы, *fossa glandulae lacrimalis*. У медиального края верхней стенки вблизи лобной вырезки находится малозаметное углубление — блоковая ямка, *fovea trochlearis*, рядом с которой иногда выступает незначительной величины шип — блоковая ость, *spina trochlearis*. Здесь прикрепляется хрящевой блок

для сухожилия верхней косой мышцы глазного яблока. На надглазничном крае, кроме медиально расположенной лобной вырезки, чуть латеральнее от нее имеется надглазничная вырезка, *incisura supraorbitalis*, изредка она превращается в одноименное отверстие для прохождения сосудов и нервов.

Медиальная стенка, *paries medialis*, расположена сагиттально (рис. 42). В образовании ее последовательно спереди назад участвуют лобный отросток верхней челюсти, слезная кость, глазничная пластинка решетчатой кости, тело клиновидной кости (сзади) и самый медиальный участок глазничной части лобной кости (вверху). В переднем отделе этой стенки имеется ямка слезного мешка, *fossa sacci lacrimalis*, которая ограничена передним и задним слезными гребнями. Книзу ямка переходит в носослезный канал, *canalis nasolacrimalis*, который открывается в полость носа — в нижний носовой ход.

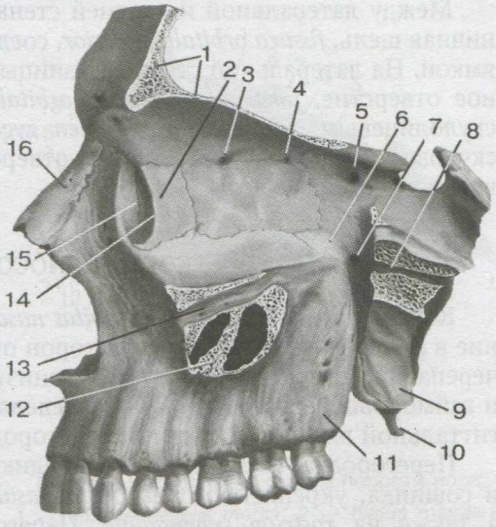

Рис. 42. Медиальная стенка глазницы:

1 — *os frontale*; 2 — *os lacrimale*; 3 — *foramen ethmoidale anterius*; 4 — *foramen ethmoidale posterius*; 5 — *canalis opticus*; 6 — *processus orbitalis ossis palatini*; 7 — *foramen sphenopalatinum*; 8 — *canalis pterygoideus*; 9 — *lamina medialis processus pterygoidei*; 10 — *hamulus pterygoideus*; 11 — *tuber maxillae*; 12 — *processus zygomaticus maxillae*; 13 — *canalis infraorbitalis*; 14 — *crista lacrimalis posterior*; 15 — *fossa sacci lacrimalis*; 16 — *os nasale*

Стенки канала образованы слезной бороздой верхней челюсти, слезной костью и слезным отростком нижней носовой раковины. В шве между глазничной пластинкой решетчатой кости и лобной костью расположены два решетчатых отверстия — переднее, *foramen ethmoidale anterius*, и заднее, *foramen ethmoidale posterius*. Через эти отверстия одноименные сосуды и нервы покидают глазницу и проникают к ячейкам лабиринта решетчатой кости.

Нижняя стенка глазницы, *paries inferior*, образована преимущественно глазничной поверхностью тела верхней челюсти. Сзади к ней присоединяется глазничный отросток нёбной кости, а впереди — скуловая кость. В нижней стенке глазницы проходит подглазничная борозда, которая продолжается в подглазничный канал, *canalis infraorbitalis*. Последний открывается на передней поверхности верхней челюсти одноименным отверстием — *foramen infraorbitale*.

Латеральная стенка глазницы, *paries lateralis*, образована глазничными поверхностями большого крыла клиновидной кости, лобного отростка скуловой кости и скулового отростка лобной кости. Она стоит косо, отделена от верхней и нижней стенок глазницы щелями. В месте перехода латеральной стенки в нижнюю расположена нижняя глазничная щель, *fissura orbitalis inferior*. Она ограничена задним краем глазничной поверхности тела верхней челюсти и глазничным отростком нёбной кости с одной стороны и нижним краем глазничной поверхности большого крыла клиновидной кости с другой. Эта щель сообщает полость глазницы с подвисочной и крыловидно-нёбной ямками.

Между латеральной и верхней стенками глазницы находится верхняя глазничная щель, *fissura orbitalis superior*, соединяющая глазницу со средней черепной ямкой. На латеральной стенке глазницы расположено небольшое скулоглазничное отверстие, *foramen zygomaticoorbitale*. Оно ведет в канал, открывающийся скулолицевым отверстием, *foramen zygomaticofaciale*, на лицевой поверхности скуловой кости, и скуловисочным отверстием, *foramen zygomaticotemporale*, на ее височной поверхности.

КОСТНАЯ НОСОВАЯ ПОЛОСТЬ

Костная носовая полость, *cavitas nasalis ossea*, занимает центральное положение в лицевом черепе и со всех сторон ограничена полостями: вверху — полость черепа (передняя черепная ямка), внизу — полость рта, по бокам — глазницы и гайморовы пазухи. Полость разделена на две половины расположенной в сагиттальной плоскости костной перегородкой, *septum nasi osseum* (рис. 43).

Перегородка состоит из перпендикулярной пластинки решетчатой кости и сошника, укрепленного на *crista nasalis* верхних челюстей и нёбных костей, а также на *rostrum sphenoidale*. Перегородка редко совпадает со срединной плоскостью, обычно она искривлена в ту или другую сторону. Впереди к ней присоединяется хрящ, и потому на мацерированном черепе переднее отверстие полости носа, имеющее грушевидную форму — *apertura piriformis*, не разделено. Грушевидная апертура ограничена носовыми вырезками верхних челюстей и нижними краями носовых костей. Внизу по срединной линии выступает вперед передняя носовая ость, *spina nasalis anterior*.

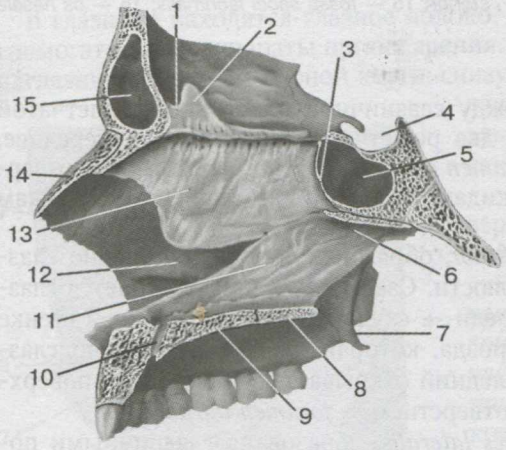

Рис. 43. Костная перегородка полости носа (вид слева):

1 — *foramen caecum*; 2 — *crista galli*; 3 — *crista sphenoidalis*; 4 — *fossa hypophysialis*; 5 — *sinus sphenoidalis*; 6 — *ala vomeris*; 7 — *processus pterygoideus*; 8 — *lamina horizontalis ossis palatini*; 9 — *processus palatinus maxillae*; 10 — *canalis incisivus*; 11 — *vomer*; 12 — *concha nasalis inferior*; 13 — *lamina perpendicularis ossis ethmoidalis*; 14 — *os nasale*; 15 — *sinus frontalis*

Сзади полость носа сообщается с носоглоткой парным отверстием — левой и правой хоанами, *choanae*. Хоана с латеральной стороны ограничена медиальной пластинкой крыловидного отростка, с медиальной — сошником, сверху — телом клиновидной кости, снизу — горизонтальной пластинкой нёбной кости (см. рис. 39).

Полость носа имеет четыре стенки: верхнюю, нижнюю и две латеральные. Верхнюю стенку, начиная спереди, образуют носовые кости, носовая часть лобной, решетчатая пластинка решетчатой и тело клиновидной костей.

Нижнюю стенку полости носа составляют нёбные отростки верхних челюстей и горизонтальные пластинки нёбных костей. По срединной линии указанные кости образуют носовой гребень, *crista nasalis*. У переднего конца носового гребня расположено отверстие, ведущее в резцовый канал, *canalis incisivus*.

Латеральная стенка полости носа (рис. 44) имеет наиболее сложное строение. В состав ее входят шесть костей: верхняя челюсть (носовая поверхность тела и лобный отросток, *facies nasalis et processus frontalis maxillae*), слезная кость, лабиринт решетчатой кости, нёбная кость (перпендикулярная пластинка, *lamina perpendicularis*), клиновидная кость (медиальная пластинка крыловидного отростка, *lamina medialis processus pterygoidei*) и нижняя носовая раковина. На латеральной стенке полости носа выступают три носовые раковины, расположенные одна под другой. Верхняя носовая раковина, *concha nasalis superior*, и средняя носовая раковина, *concha nasalis media*, принадлежат решетчатому лабиринту. Нижняя носовая раковина, *concha nasalis inferior*, является самостоятельной костью.

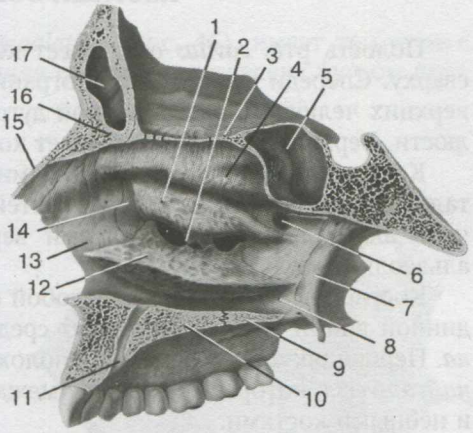

Рис. 44. Латеральная стенка полости носа:

1 — *concha nasalis media*; 2 — *hiatus maxillaris*; 3 — *lamina cribrosa*; 4 — *concha nasalis superior*; 5 — *sinus sphenoidalis*; 6 — *foramen sphenopalatinum*; 7 — *lamina medialis processus pterygoidei*; 8 — *lamina perpendicularis ossis palatini*; 9 — *lamina horizontalis ossis palatini*; 10 — *processus palatinus maxillae*; 11 — *canalis incisivus*; 12 — *concha nasalis inferior*; 13 — *processus frontalis maxillae*; 14 — *os lacrimale*; 15 — *os nasale*; 16 — *pars nasalis ossis frontalis*; 17 — *sinus frontalis*

Благодаря носовым раковинам боковой отдел полости носа подразделяется на три носовых хода: верхний, средний и нижний.

Верхний носовой ход, *meatus nasi superior*, ограничен сверху верхней носовой раковиной, а снизу — средней носовой раковиной. Этот носовой ход — самый короткий из всех ходов, слабо развит, расположен в задней части полости носа. В него открываются задние ячейки решетчатой кости, а у заднего конца верхней носовой раковины — апертура клиновидной пазухи, *apertura sinus sphenoidalis*.

Средний носовой ход, *meatus nasi medius*, расположен между средней и нижней носовыми раковинами. Он длиннее и шире верхнего носового хода. В средний носовой ход открываются передние и средние ячейки решетчатой кости, *cellulae ethmoidales anteriores et medii*, апертура лобной пазухи, *apertura sinus frontalis*, и гайморова пазуха с помощью *hiatus maxillaris*. Находящееся позади средней носовой раковины клиновидно-нёбное отверстие, *foramen sphenopalatinum*, сообщает средний носовой ход с крыловидно-нёбной ямкой.

Нижний носовой ход, *meatus nasi inferior*, самый длинный и широкий, представляет собой пространство между нижней носовой раковиной и нижней стенкой полости носа. В передний отдел нижнего носового хода открывается носослезный канал, *canalis nasolacrimalis*, начинающийся в глазнице.

Узкая, сагиттально расположенная щель между перегородкой полости носа с медиальной стороны и носовыми раковинами с латеральной стороны составляет общий носовой ход, *meatus nasi communis*. Передние отделы полости носа и полости рта сообщает резцовый канал, *canalis incisivus*, который располагается по срединной линии и содержит сосуды и нервы.

КОСТНЫЙ ОСТОВ ПОЛОСТИ РТА

Полость рта, *cavitas oris*, имеет костные стенки только спереди, с боков и сверху. Спереди и с боков она ограничена зубами, альвеолярными отростками верхних челюстей, альвеолярной дугой и отчасти телом и ветвями нижней челюсти. Верхнюю стенку составляет костное нёбо, *palatum osseum*.

Костное нёбо образовано нёбными отростками верхних челюстей и горизонтальными пластинками нёбных костей. Спереди и с боков костное нёбо ограничено альвеолярными отростками верхних челюстей, составляющими вместе альвеолярную дугу.

Костное нёбо представляет собой слабо изогнутую вверх пластинку, по срединной линии которой проходит срединный нёбный шов, *sutura palatina mediana*. Перпендикулярно к нему расположен поперечный нёбный шов, *sutura palatina transversa*, который находится между нёбными отростками верхних челюстей и нёбными костями.

У переднего конца срединного шва находится непарное отверстие резцового канала, *canalis incisivus*. В горизонтальной пластинке нёбной кости вблизи ее заднего края с каждой стороны располагаются отверстие большого нёбного канала и 2—3 малых нёбных отверстия, сообщающих полость рта с крыловидно-нёбной ямкой.

ВИСОЧНАЯ ЯМКА

Височная ямка, *fossa temporalis*, располагается на боковой поверхности мозгового черепа (см. рис. 23). Эта поверхность черепа в пределах *fossa temporalis* носит название *planum temporale*. Височная ямка имеет медиальную, переднюю и латеральную стенки. Медиальная стенка образована теменной, лобной костями, чешуей височной кости и большим крылом клиновидной кости. Передняя стенка представлена височной поверхностью скуловой кости. Латеральная стенка образована скуловой дугой.

В височной ямке располагается височная мышца, *m. temporalis*. Книзу височная ямка переходит в подвисочную ямку. Границей между ними является подвисочный гребень, *crista infratemporalis*.

ПОДВИСОЧНАЯ ЯМКА

На границе лицевого и мозгового черепа позади верхней челюсти находится подвисочная ямка, *fossa infratemporalis* (см. рис. 39). От расположенной вверху височной ямки она отграничена подвисочным гребнем большого крыла клиновидной кости. Подвисочная ямка лишь частично ограничена костями. Верхней стенкой служат височная кость и большое крыло клиновидной кости. Медиальную стенку образует латеральная пластинка крыловидного отростка клиновидной кости, переднюю — бугор верхней челюсти и отчасти скуловая кость, латеральную — скуловая дуга и ветвь нижней челюсти.

Спереди подвисочная ямка сообщается с полостью глазницы посредством нижней глазничной щели, а медиально через крыловидно-верхнечелюстную щель, *fissura pterygomaxillaris*, продолжается в крыловидно-нёбную ямку.

КРЫЛОВИДНО-НЁБНАЯ ЯМКА

Крыловидно-нёбная ямка, *fossa pterygopalatina* (рис. 45), имеет три стенки: переднюю, заднюю и медиальную. Передняя стенка представлена бугром верхней челюсти; задняя — крыловидным отростком клиновидной кости; медиальная — перпендикулярной пластинкой нёбной кости. С латеральной стороны крыловидно-нёбная ямка костной стенки не имеет и открывается в подвисочную ямку.

Крыловидно-нёбная ямка книзу постепенно суживается и продолжается в большой нёбный канал, *canalis palatinus major*, который вверху имеет те же стенки, что и ямка, а внизу его ограничивают верхняя челюсть и нёбная кость. Крыловидно-нёбная ямка имеет пять сообщений с соседними полостями и ямками:

1) с глазницей — через нижнюю глазничную щель, *fissura orbitalis inferior*;

2) с полостью носа — посредством клиновидно-нёбного отверстия, *foramen sphenopalatinum;*

3) с полостью рта — через большой нёбный канал, *canalis palatinus major;*

4) со средней черепной ямкой — посредством круглого отверстия, *foramen rotundum;*

5) с наружным основанием черепа — через крыловидный канал, *canalis pterygoideus* (см. рис. 42).

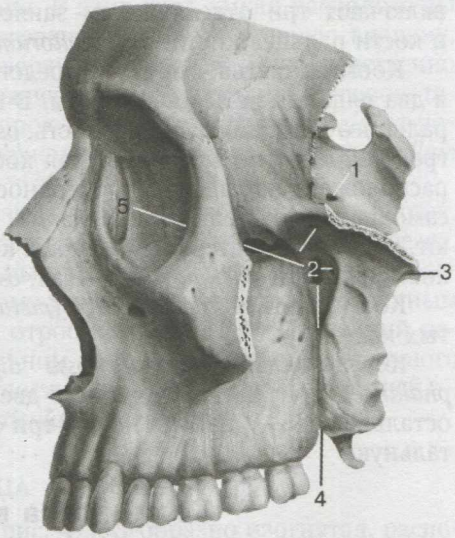

Рис. 45. Крыловидно-нёбная ямка. Скуловая кость и большое крыло клиновидной кости частично удалены:

1 — *foramen rotundum*; 2 — *foramen sphenopalatinum*; 3 — *canalis pterygoideus*; 4 — *canalis palatinus major*; 5 — *fissura orbitalis inferior*

КОСТИ ВЕРХНЕЙ КОНЕЧНОСТИ

В составе верхней конечности выделяют пояс верхней конечности (плечевой пояс), *cingulum membri superioris*, и свободную верхнюю конечность, *membrum superioris libera*, которая в свою очередь состоит из трех отделов: проксимального, среднего и дистального. Проксимальный отдел носит название плечо, *brachium*; средний — предплечье, *antebrachium*, и дистальный — кисть, *manus*. Кисть включает также три отдела — запястье, *carpus*, которое располагается ближе к предплечью; пясть, *metacarpus*, и пальцы кисти, *digiti manus*. Соответственно названным отделам кости верхней конечности, *ossa membri superioris*, разделяют на кости пояса верхней конечности и кости свободной верхней конечности.

Кости пояса верхней конечности, *ossa cinguli membri superioris*, представлены ключицей и лопаткой. Ключица, *clavicula*, — трубчатая кость, расположена спереди, одним концом сочленяется с грудиной, другим — с лопаткой. Лопатка, *scapula*, — плоская кость, прилежит к задней поверхности грудной клетки. Суставная ямка лопатки сочленяется с плечевой костью.

Кости свободной верхней конечности, *ossa membri superioris liberi*, представлены плечевой костью, *humerus*; костями предплечья, *ossa antebrachii*, в частности лучевой костью, *radius*, расположенной со стороны большого пальца (латерально по отношению к анатомической стойке), и локтевой костью, *ulna*, лежащей медиально; костями кисти, *ossa manus*, которые, в свою очередь, включают три отдела: кости запястья, *ossa carpi*, кости пясти, *ossa metacarpi*, и кости пальцев кисти, *ossa digitorum manus*.

Кости запястья, *ossa carpi*, представляют 8 объемных костей, расположенных в два ряда, по четыре в каждом. В проксимальном ряду лежат, считая от латерального края: ладьевидная кость, *os scaphoideum*, полулунная, *os lunatum*, и трехгранная, *os triquetrum*. Четвертая кость этого ряда — гороховидная, *os pisiforme*, расположена на ладонной поверхности трехгранной и относится к категории сесамовидных костей, *ossa sesamoidea*. Дистальный ряд костей запястья составляют, начиная от латерального края: кость-трапеция, *os trapezium*, трапециевидная кость, *os trapezoideum*, головчатая, *os capitatum*, и крючковидная, *os hamatum*.

Кости пясти, *ossa metacarpi (metacarpalia)*, представляют 5 коротких трубчатых костей.

Кости пальцев кисти, *ossa digitorum manus*, представлены фалангами, *phalanges*, причем I палец имеет две фаланги — проксимальную и дистальную, остальные (II—V пальцы) — по три фаланги — проксимальную, среднюю и дистальную.

Кости пояса верхней конечности

ЛОПАТКА

Лопатка, *scapula* (рис. 46), плоская, треугольной формы кость, расположенная с латерально-задней стороны грудной клетки на уровне II—VII ребер. У нее различают три угла: нижний, *angulus inferior*, верхний, расположенный медиально, *angulus superior*, и латеральный, *angulus lateralis*. На лопатке выделяют три края: медиальный (обращенный к позвоночнику), *margo medialis*, латеральный (направленный к подмышечной ямке), *margo lateralis*, и верхний, *margo superior*, самый короткий.

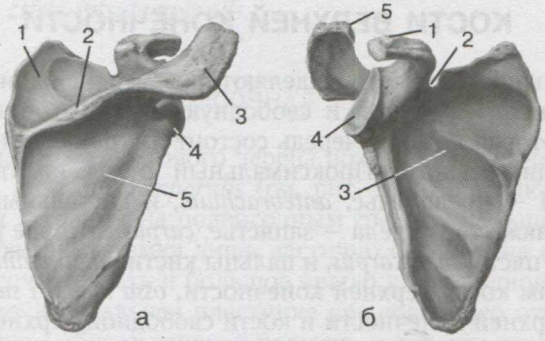

Рис. 46. Лопатка (правая):

а — вид сзади: 1 — *fossa supraspinata*; 2 — *spina scapulae*; 3 — *acromion*; 4 — *collum scapulae*; 5 — *fossa infraspinata*;

б — вид спереди: 1 — *processus coracoideus*; 2 — *incisura scapulae*; 3 — *fossa subscapularis*; 4 — *cavitas glenoidalis*; 5 — *facies articularis clavicularis*

У лопатки имеются две поверхности — передняя и задняя. Передняя поверхность (реберная), *facies anterior seu costalis*, прилежит к ребрам; она имеет слабо выраженную вогнутость — подлопаточную ямку, *fossa subscapularis*. Задняя поверхность лопатки, *facies posterior*, разделяется высоким гребнем или остью, *spina scapulae*, на две ямки: верхнюю меньшую — надостную, *fossa supraspinata*, и нижнюю большую — подостную, *fossa infraspinata*. В этих трех ямках расположены одноименные мышцы. Латеральный угол утолщен и имеет суставную впадину, *cavitas glenoidalis*; она слегка вогнута и кверху суживается. Непосредственно выше и ниже ее находятся небольшие возвышения — надсуставной бугорок, *tuberculum supraglenoidale*, и подсуставной бугорок, *tuberculum infraglenoidale*, от которых начинаются мышцы. За суставным краем следует шейка лопатки, *collum scapulae*.

Над суставной впадиной лопатки возвышается клювовидный отросток, *processus coracoideus*. Медиальнее его в области верхнего края имеется вырезка, *incisura scapulae*. Ость лопатки — значительных размеров, идет, постепенно возвышаясь, от медиального края к латеральному углу и заканчивается сдавленным в направлении сверху вниз акромиальным отростком, *acromion*. Последний нависает над суставной впадиной. На медиальном крае верхушки акромиального отростка имеется плоская суставная поверхность, сочленяющаяся с ключицей, — ключичная суставная поверхность, *facies articularis clavicularis*.

КЛЮЧИЦА

Ключица, *clavicula*, — трубчатая кость (рис. 47), S-образно изогнутая, располагается горизонтально от ключичной вырезки грудины до акромиального отростка лопатки. В ней различают среднюю часть, или тело, *corpus claviculae*, и два конца — грудинный, *extremitas sternalis*, и акромиальный, *extrimitas acromialis*. Медиальная часть ключицы (у грудинного конца) изогнута кпереди, латеральная — выпуклостью обращена назад.

Грудинный конец ключицы утолщен и имеет седловидную суставную поверхность, сочленяющуюся с грудиной, — *facies articularis sternalis*. Акромиальный конец уплощен в вертикальном направлении, имеет небольшую плоскую акромиальную суставную поверхность, *facies articularis acromialis*, для сочленения с соответствующей суставной поверхностью акромиона.

Верхняя поверхность ключицы гладкая. На нижней поверхности в области грудинного конца имеется вдавление реберно-ключичной связки, *impressio ligamenti costoclavicularis*. Это след прикрепления связки, соединяющей ключицу с хрящом I ребра. На акромиальном конце хорошо выражены две шероховатости: конусовидный бугорок, *tuberculum conoideum*, и трапециевидная линия, *linea trapezoidea*. Вместе они формируют бугристость клювовидно-ключичной связки, *tuberositas ligamenti coracoclavicularis*, к которой прикрепляется связка, идущая от клювовидного отростка лопатки.

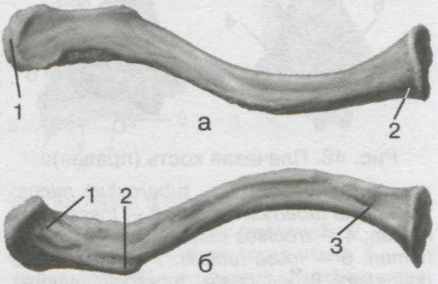

Рис. 47. Ключица (правая):

а — вид сверху: 1 — *extremitas acromialis*; 2 — *extremitas sternalis*

б — вид снизу: 1 — *linea trapezoidea*; 2 — *tuberculum conoideum*; 3 — *impressio ligamenti costoclavicularis*

Кости свободной верхней конечности

ПЛЕЧЕВАЯ КОСТЬ

Плечевая кость, *humerus* (рис. 48), относится к числу типичных длинных трубчатых костей. В ней различают диафиз — тело, *corpus humeri*, и два утолщенных конца — эпифизы: верхний — проксимальный и нижний — дистальный. На верхнем эпифизе находится головка плечевой кости, *caput humeri*. Головка шарообразная, обращена медиально и немного назад, отделена незначительной бороздкой — анатомической шейкой, *collum anatomicum*, от двух шероховатых бугорков. Один из них — малый бугорок, *tuberculum minus*, расположен ближе кпереди. Другой — большой бугорок, *tuberculum majus*, лежит латерально, имеет три площадки для прикрепления мышц. От каждого из бугорков идут к телу кости шероховатые одноименные гребни — *crista tuberculi majoris* и *crista tuberculi minoris*. Бугорки и их гребни разделены межбугорковой бороздой, *sulcus intertubercularis*, в которой проходит сухожилие длинной головки двуглавой мышцы плеча. Суженное место ниже бугорков, отделяющее верхний эпифиз от тела, называется хирургической шейкой, *collum chirurgicum*. В этом месте чаще всего происходят переломы плечевой кости, и тогда приходится оказывать хирургическую помощь.

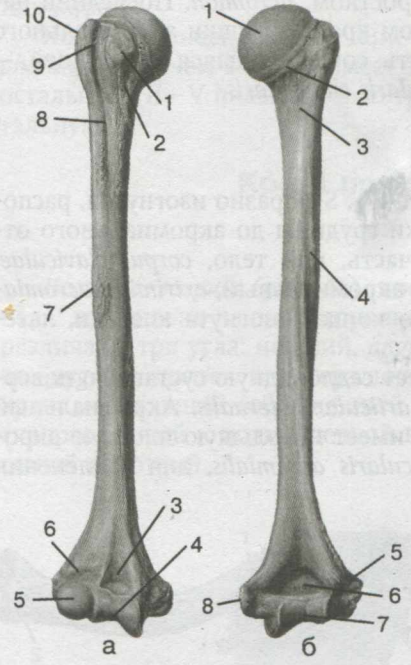

Рис. 48. Плечевая кость (правая):

а — вид спереди: 1 — *tuberculum minus*; 2 — *crista tuberculi minoris*; 3 — *fossa coronoidea*; 4 — *trochlea humeri*; 5 — *capitulum humeri*; 6 — *fossa radialis*; 7 — *tuberositas deltoidea*; 8 — *crista tuberculi majoris*; 9 — *sulcus intertubercularis*; 10 — *tuberculum majus*;

б — вид сзади: 1 — *caput humeri*; 2 — *collum anatomicum*; 3 — *collum chirurgicum*; 4 — *sulcus n. radialis*; 5 — *epicondylus lateralis*; 6 — *fossa olecrani*; 7 — *trochlea humeri*; 8 — *epicondylus medialis*

Тело плечевой кости, *corpus humeri*, в верхнем отделе имеет форму цилиндра, в нижнем становится трехгранным. На этом уровне различают заднюю поверхность, *facies posterior*, переднемедиальную поверхность, *facies anteromedialis*, и переднелатеральную поверхность, *facies anterolateralis*.

Выше середины тела плечевой кости, дистально от гребня большого бугорка, находится дельтовидная бугристость, *tuberositas deltoidea*, к которой прикрепляется дельтовидная мышца. Ниже дельтовидной бугристости, по задней поверхности плечевой кости, проходит спиральная борозда лучевого нерва, *sulcus nervi radialis (sulcus spiralis)*. Она начинается на медиальной поверхности кости, огибает ее сзади и заканчивается на границе средней и нижней трети диафиза плечевой кости у латерального края.

Нижний эпифиз — мыщелок плечевой кости, *condylus humeri*, уплощен спереди назад. Он сочленяется с обеими костями предплечья: на нем медиально располагается большая по площади блоковидная поверхность — блок плечевой кости, *trochlea humeri*, который служит для сочленения с локте-

вой костью; латеральнее блока находится головка мыщелка плечевой кости, *capitulum humeri*, — для сочленения с лучевой костью.

Спереди над блоком плечевой кости располагается венечная ямка, *fossa coronoidea*, куда при сгибании в локтевом суставе входит венечный отросток локтевой кости. Над *capitulum humeri* имеется меньшего размера лучевая ямка, *fossa radialis*, соответствующая головке лучевой кости. Позади над блоком плечевой кости видна объемистая ямка локтевого отростка, *fossa olecrani*. С обеих сторон от мыщелка плечевой кости видны возвышения — надмыщелки: медиальный надмыщелок, *epicondylus medialis*, и латеральный надмыщелок, *epicondylus lateralis*. Медиальный надмыщелок развит сильнее, на его задней поверхности проходит борозда локтевого нерва, *sulcus nervi ulnaris*. Каждый из надмыщелков кверху переходит в соответствующий надмыщелковый гребень, *crista supracondylaris medialis et crista supracondylaris lateralis*.

КОСТИ ПРЕДПЛЕЧЬЯ

Кости предплечья, *ossa antebrachii*, — длинные трубчатые кости. Они представлены локтевой костью, *ulna*, и лучевой костью, *radius* (рис. 49). Эти кости изогнуты таким образом, что, располагаясь рядом, сходятся друг с другом только своими концами, на остальном протяжении они разделены межкостным пространством предплечья, *spatium interosseum antebrachii*. Каждая кость состоит из диафиза (тела) и двух эпифизов (концов).

Проксимальные эпифизы этих костей заняты суставными поверхностями для сочленения с плечевой костью. Дистальный эпифиз лучевой кости содержит суставную поверхность для сочленения с костями запястья. Тела обеих костей на большом протяжении имеют трехгранную форму. У них различают три поверхности и три края. Одна из этих поверхностей обращена назад, *facies posterior*, другая — вперед, *facies anterior*, третья — у лучевой кости располагается латерально, *facies lateralis*, у локтевой — медиально, *facies medialis*. У обеих костей из трех краев один острый — межкостный край, *margo interosseus*. Он отделяет переднюю поверхность от задней и обращен в сторону соседней кости. Также у каждой кости различают передний и задний края, *margo anterior et margo posterior*. Лучевая и локтевая кости кроме общих признаков имеют характерные особенности.

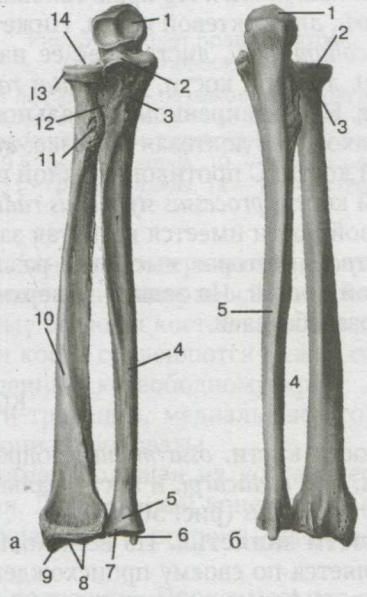

Рис. 49. Локтевая и лучевая кости (правые):

а — вид спереди: 1 — *incisura trochlearis*; 2 — *processus coronoideus*; 3 — *tuberositas ulnae*; 4 — *ulna*; 5 — *caput ulnae*; 6 — *processus styloideus ulnae*; 7 — *circumferentia articularis ulnae*; 8 — *facies articularis carpalis*; 9 — *processus styloideus radii*; 10 — *radius*; 11 — *tuberositas radii*; 12 — *crista m. supinatoris*; 13 — *caput radii*; 14 — *fovea articularis*

б — вид сзади: 1 — *olecranon*; 2 — *circumferentia articularis radii*; 3 — *collum radii*; 4 — *spatium interosseum*; 5 — *ulna*

Локтевая кость, *ulna*, в положении анатомической стойки располагается медиально. Ее верхний (проксимальный) эпифиз сочленяется с *trochlea humeri* посредством блоковидной вырезки, *incisura trochlearis*. Вырезка обращена вперед и ограничена двумя отростками: снизу и спереди — венечным, *processus coronoideus*, сзади и сверху более массивным — локтевым, *olecranon*. С латеральной стороны венечного отростка находится небольшая вырезка — суставная поверхность для головки лучевой кости — лучевая вырезка, *incisura radialis*. От нее тянется вниз гребень супинатора, *crista m. supinatoris*. Ниже венечного отростка впереди располагается бугристость локтевой кости, *tuberositas ulnae*. На передней поверхности тела кости, примерно в средней ее части, имеется крупное питательное отверстие, *foramen nutricium*. Дистальный эпифиз тоньше проксимального, образует головку локтевой кости, *caput ulnae*. Головка имеет суставную окружность, *circumferentia articularis*, для сочленения с лучевой костью. Нижняя поверхность головки плоская. От медиального края головки отходит небольшой шиловидный отросток локтевой кости, *processus styloideus ulnae*.

Лучевая кость, *radius*, располагается с латеральной стороны предплечья. Ее нижний (дистальный) эпифиз более массивный. На верхнем (проксимальном) эпифизе находится головка лучевой кости, *caput radii*, с небольшим углублением в центре — суставной ямкой, *fovea articularis*. Эта ямка служит для сочленения с *capitulum humeri*. По краю головки идет суставная окружность, *circumferentia articularis*, для локтевой кости. Ниже головки хорошо выражена шейка лучевой кости, *collum radii*, дистальнее ее на передней поверхности располагается бугристость лучевой кости, *tuberositas radii*, — место прикрепления двуглавой мышцы плеча. На расширенном дистальном эпифизе лучевой кости с медиальной стороны находится локтевая вырезка, *incisura ulnaris*, в которую заходит головка локтевой кости. С противоположной стороны идет книзу шиловидный отросток лучевой кости, *processus styloideus radii*. На нижней поверхности дистального конца лучевой кости имеется вогнутая запястная суставная поверхность, *facies articularis carpalis*, которая выступом разделена на две части для ладьевидной и полулунной костей. На задней поверхности видно несколько бороздок для сухожилий разгибателей.

КОСТИ КИСТИ

Кости кисти, *ossa manus*, подразделяют на кости запястья, *ossa carpi*, кости пясти, *ossa metacarpi*, и кости пальцев кисти — фаланги пальцев кисти, *phalanges digitorum manus* (рис. 50, 51).

Кости запястья. Из всех костей запястья гороховидная кость, *os pisiforme*, выделяется по своему происхождению и положению. Она самая маленькая, округлая по форме и имеет только одну суставную поверхность, которой сочленяется с ладонной стороной трехгранной кости, *os triquetrum*. Выступая над общим уровнем костей запястья, она прощупывается под кожей.

У остальных 7 костей запястья можно различить следующие поверхности: ладонную, *facies palmaris*, тыльную, *facies dorsalis*, проксимальную, дистальную, латеральную (или лучевую) и медиальную (или локтевую). Тыльная и ладонная поверхности костей всегда шероховаты. Дистальные и проксимальные стороны заняты суставными площадками. При этом три кости первого (проксимального) ряда своими проксимальными поверхностями обращены к предплечью и в целом образуют как бы одну суставную головку эллипсовидной формы. Дистальные

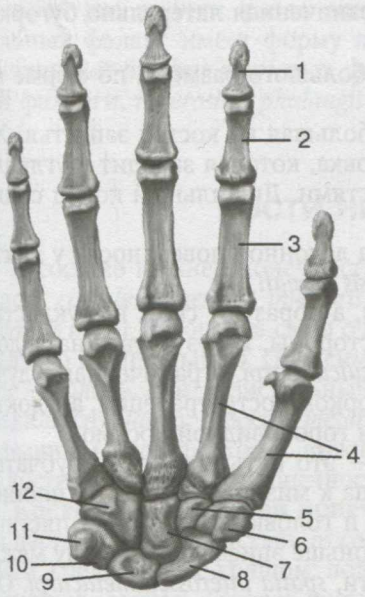

Рис. 50. Скелет правой кисти (ладонная поверхность):

1 — *phalanx distalis*; 2 — *phalanx media*; 3 — *phalanx proximalis*; 4 — *ossa metacarpi*; 5 — *os trapezoideum*; 6 — *os trapezium*; 7 — *os capitatum*; 8 — *os scaphoideum*; 9 — *os lunatum*; 10 — *os triquetrum*; 11 — *os pisiforme*; 12 — *os hamatum*

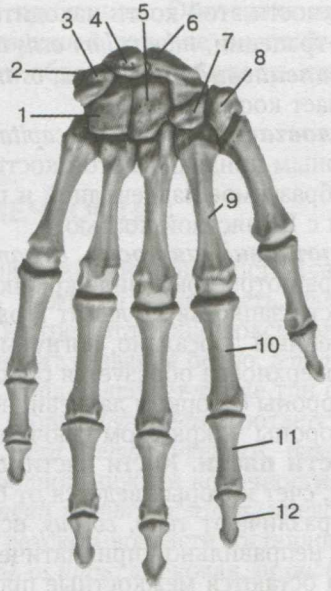

Рис. 51. Скелет правой кисти (тыльная поверхность):

1 — *os hamatum*; 2 — *os pisiforme*; 3 — *os triquetrum*; 4 — *os lunatum*; 5 — *os capitatum*; 6 — *os scaphoideum*; 7 — *os trapezoideum*; 8 — *os trapezium*; 9 — *os metacarpale*; 10 — *phalanx proximalis*; 11 — *phalanx media*; 12 — *phalanx distalis*

ные поверхности их сочленяются с проксимальными поверхностями четырех костей второго ряда. Последние своими дистальными поверхностями соединяются с основаниями пяти костей пясти. Боковые стороны костей запястья также заняты суставными поверхностями, которыми кости сочленяются между собой. Исключение составляют поверхности, обращенные к свободному краю: латеральные стороны ладьевидной кости и кости-трапеции, медиальные стороны трехгранной кости и крючковидной кости — они шероховаты.

Ладьевидная кость, *os scaphoideum*, — самая большая из костей первого ряда. Ее проксимальная поверхность выпуклая. Латеральный конец кости образует бугорок, *tuberculum ossis scaphoidei*, выступающий в сторону ладонной поверхности.

Полулунная кость, *os lunatum*, имеет вид полулуния. Проксимальная ее поверхность выпуклая, дистальная — вогнутая, охватывает вместе с ладьевидной костью головку головчатой кости.

Трехгранная кость, *os triquetrum*, имеет небольшую плоскую суставную поверхность для сочленения с гороховидной костью.

Гороховидная кость, *os pisiforme*, по форме напоминает горошину. Она находится в толще сухожилия локтевого сгибателя запястья и является сесамовидной костью.

Кость-трапеция, *os trapezium*, отличается от других большой седловидной поверхностью для сочленения с основанием I пястной кости. На ладонной

поверхности этой кости находится борозда, ограниченная латерально бугорком кости-трапеции, *tuberculum ossis trapezii.*

Трапециевидная кость, *os trapezoideum*, небольшого размера, по форме напоминает кость-трапецию.

Головчатая кость, *os capitatum*, — самая большая из костей запястья. Характерным признаком этой кости является головка, которая заходит в углубление, образуемое ладьевидной и полулунной костями. Дистальный конец сочленяется с III пястной костью.

Крючковидная кость, *os hamatum*, имеет на ладонной поверхности у локтевого края отросток в виде крючка — *hamulus ossis hamati.*

Кости запястья не лежат в одной плоскости, а образуют свод, выпуклостью обращенный дорсально, вогнутый с ладонной стороны. В результате на ладонной поверхности образуется борозда запястья, *sulcus carpi*, ограниченная с лучевой стороны бугорком ладьевидной кости и бугорком кости-трапеции, а с локтевой стороны — крючком крючковидной кости и гороховидной костью.

Кости пясти. Кости пясти, *ossa metacarpi*, — это пять коротких трубчатых костей, счет которых ведется от большого пальца к мизинцу. У каждой пястной кости различают тело, *corpus*, основание, *basis*, и головку, *caput.* Тело пястных костей неправильной призматической формы, тоньше эпифизов, поэтому между телами остаются межкостные пространства пясти, *spatia interossea metacarpi.* Основания пястных костей также неправильной формы, их проксимальные эпифизы заняты суставными поверхностями для костей запястья. На обращенных друг к другу боковых поверхностях II—V пястных костей есть суставные площадки, которыми они сочленяются друг с другом.

I пястная кость, *os metacarpale I*, короче и шире остальных, на ее основании находится седловидная поверхность для сочленения с *os trapezium*, головка имеет эллипсоидную форму. II пястная кость, *os metacarpale* II, — самая длинная; затем по направлению к V пальцу длина костей постепенно уменьшается. Основания *os metacarpale* II, III и IV — плоские, причем у II оно разделено выемкой на 2 части, у III — с латеральной стороны продолжается в шиловидный отросток, *processus styloideus*, у V — основание со слабо выраженной седловидной поверхностью, с медиальной стороны на нем имеется бугорок. Головки II—V пястных костей имеют полушаровидную форму и заканчиваются выпуклой суставной поверхностью для соединения с проксимальными фалангами пальцев.

Фаланги пальцев кисти. На кисти различают большой палец, *pollex (digitus primus)* — самый короткий и толстый; затем следуют указательный палец, *index (digitus secundus)*, средний палец, *digitus medius (tertius)*, самый длинный; безымянный палец, *digitus anonimus (quartus)*; мизинец, *digitus minimus (quintus)*. Фаланги пальцев, *phalanges digitorum*, представлены короткими трубчатыми костями. У каждого пальца, кроме I (большого), имеются три фаланги: проксимальная, *phalanx proximalis*, средняя, *phalanx media*, и дистальная, *phalanx distalis*. Большой палец имеет только две фаланги — проксимальную и дистальную. Проксимальные (основные) фаланги самые длинные, дистальные (концевые, ногтевые) — самые короткие. Наиболее длинные фаланги принадлежат среднему пальцу.

Различают основание фаланги, *basis phalangis*, тело фаланги, *corpus phalangis*, и головку фаланги, *caput phalangis*. Тела проксимальных и средних фаланг с тыльной стороны выпуклые, с ладонной — слабо вогнуты. Головки этих фаланг имеют блоковидную суставную поверхность, которой соответствует форма основания средних и дистальных фаланг. Блоковидная поверхность представля-

ет собой две ямочки, разделенные посередине гребешком. Основание проксимальных фаланг имеет форму ямки, соответствующей головке пястной кости. Дистальный эпифиз ногтевых фаланг расширен, образует бугристость дистальной фаланги, *tuberositas phalangis distalis*.

КОСТИ НИЖНЕЙ КОНЕЧНОСТИ

В составе нижней конечности выделяют пояс нижней конечности (тазовый пояс), *cingulum membri inferioris*, и свободную нижнюю конечность, *membrum inferioris libera*, которая, в свою очередь, состоит из трех отделов: проксимального, среднего и дистального. Проксимальный отдел носит название бедро, *femur*; средний — голень, *crus*, и дистальный — стопа, *pes*. Стопа включает также три отдела: предплюсну, *tarsus*; плюсну, *metatarsus*, и пальцы стопы, *digiti pedis*. Соответственно названным отделам кости нижней конечности, *ossa membri inferioris*, разделяют на кости пояса нижней конечности и кости свободной нижней конечности.

Кости пояса нижней конечности, *ossa cinguli membri inferioris*, представлены парной тазовой костью, *os coxae*, которую в детском возрасте составляют три кости, соединенные хрящом: подвздошная кость, *os ilium*; лобковая, *os pubis*, и седалищная, *os ischii*. Тазовая кость сочленяется с крестцом и с ближайшей костью свободной нижней конечности — бедренной.

Кости свободной нижней конечности, *ossa membri inferioris liberi*, представлены бедренной костью, *os femoris*; костями голени, *ossa cruris*, — большеберцовой костью, *tibia*, расположенной со стороны большого пальца (медиально), и малоберцовой костью, *fibula*, лежащей латерально; и костями стопы, *ossa pedis*. В области колена находится большая сесамовидная кость — надколенник, *patella*. Расположенная ближе к голени предплюсна состоит из 7 костей; две из них образуют проксимальный ряд: таранная кость, *talus*, и пяточная, *calcaneus*. Четыре кости составляют дистальный ряд, считая от медиального края (от большого пальца): медиальная клиновидная, *os cuneiforme mediale*, промежуточная клиновидная, *os cuneiforme intermedium*, латеральная клиновидная, *os cuneiforme laterale*, и кубовидная, *os cuboideum*. Седьмая кость, ладьевидная, *os naviculare*, занимает промежуточное положение: она лежит между таранной костью сзади и клиновидными костями спереди. Плюсна состоит из 5 коротких трубчатых костей, *ossa metatarsi (metatarsalia)*. Кости пальцев стопы представлены фалангами, *phalanges*, причем I палец имеет две фаланги, остальные — по три.

Кости пояса нижней конечности

ТАЗОВАЯ КОСТЬ

Тазовая кость, *os coxae* (рис. 52, 53), у взрослого человека состоит из трех сросшихся костей — подвздошной, *os ilium*, седалищной, *os ischii*, и лобковой, или лонной, *os pubis*. До периода половой зрелости между этими костями имеются четкие границы в виде хрящевых прослоек, соединяющих три кости в одну, в дальнейшем хрящи окостеневают и границы обозначаются условно. Тела всех трех костей соединяются в области вертлужной впадины, *acetabulum*, которая располагается на наружной поверхности тазовой кости.

Подвздошная кость, *os ilium* (см. рис. 52, 53), составляет верхний, расширенный отдел тазовой кости. В ней различают тело, *corpus ossis ilii*, и крыло, *ala ossis ilii*. Тело — это нижняя утолщенная часть кости, принимающая участие в образовании вертлужной впадины; крыло — верхняя, истонченная ее часть. На внутренней поверхности между телом и крылом имеется отчетливая граница в виде выпуклой дугообразной линии, *linea arcuata*. Верхний утолщенный край крыла называется подвздошным гребнем, *crista iliaca*. Вдоль него тянутся три параллельные шероховатые линии, обусловленные прикреплением мышц: наружная губа, *labium externum*, внутренняя губа, *labium internum*, и промежуточная линия, *linea intermedia*, — расположенная между ними. Спереди и сзади гребень заканчивается выступами, называемыми соответственно — передняя верхняя подвздошная ость, *spina iliaca anterior superior*, и задняя верхняя подвздошная ость, *spina iliaca posterior superior*. Ниже от этих выступов, отделенные вырезками, располагаются передняя и задняя нижние подвздошные ости, *spina iliaca anterior inferior et spina iliaca posterior inferior*.

На наружной поверхности крыла подвздошной кости также имеются три шероховатые линии, обусловленные начинающимися здесь мышцами. Задняя ягодичная линия, *linea glutea posterior*, находится в задней части крыла и имеет вертикальное направление; нижняя ягодичная линия, *linea glutea inferior*, — короткая дугообразная, располагается тотчас над вертлужной впадиной; передняя ягодичная линия, *linea glutea anterior*, — длинная дугообразная, проходит выше предыдущей почти посередине крыла.

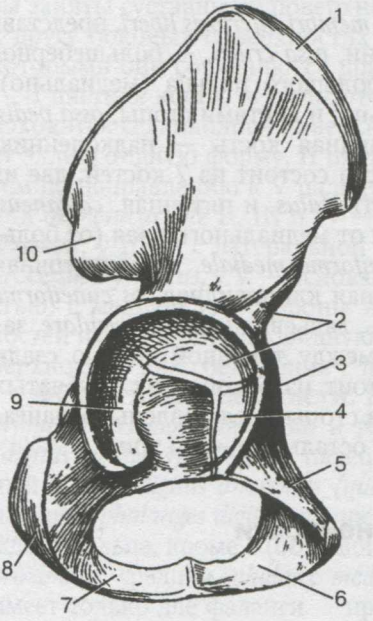

Рис. 52. Тазовая кость ребенка правая (вид сбоку):

1 — *crista iliaca*; 2 — *corpus ossis ilii*; 3 — *eminentia iliopubica*; 4 — *corpus ossis pubis*; 5 — *ramus superior ossis pubis*; 6 — *ramus inferior ossis pubis*; 7 — *ramus ossis ischii*; 8 — *tuber ischiadicum*; 9 — *corpus ossis ischii*; 10 — *ala ossis ilii*

Внутренняя поверхность крыла подвздошной кости несколько вогнута и называется подвздошной ямкой, *fossa iliaca*. Кзади от нее находится ушковидная поверхность, *facies auricularis*, для сочленения с крестцом. Выше и сзади последней имеется подвздошная бугристость, *tuberositas iliaca*, обусловленная прикреплением мощных связок.

Седалищная кость, *os ischii* (см. рис. 52, 53), имеет тело и ветвь. Тело седалищной кости, *corpus ossis ischii*, это та часть кости, которая участвует в образовании вертлужной впадины. Ветвь седалищной кости, *ramus ossis ischii*, соединяется с нижней ветвью лобковой кости, ограничивая неправильной формы запирательное отверстие, *foramen obturatum*. В месте соединения тела с ветвью имеется больших размеров седалищный бугор, *tuber ischiadicum*; выше последнего находится заостренный выступ — седалищная ость, *spina ischiadica*. Этот выступ разделяет две седалищные вырезки, большую и малую. Большая седалищная вырезка, *incisura ischiadica*

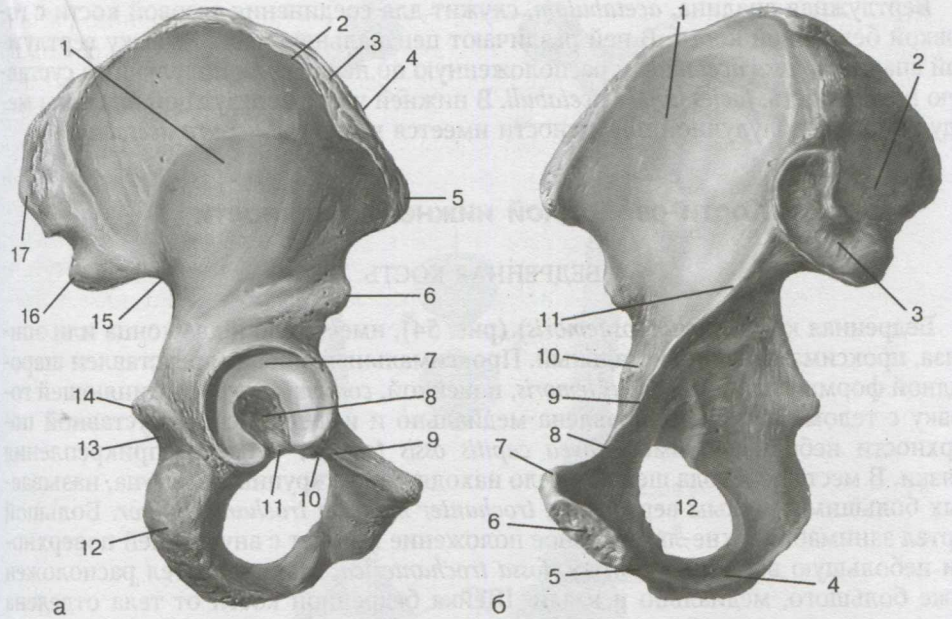

Рис. 53. Тазовая кость взрослого человека (правая):

а — наружная поверхность: 1 — *os ilium*; 2 — *labium externum*; 3 — *linea intermedia*; 4 — *labium internum*; 5 — *spina iliaca anterior superior*; 6 — *spina iliaca anterior inferior*; 7 — *facies lunata*; 8 — *fossa acetabuli*; 9 — *crista obturatoria*; 10 — *sulcus obturatorius*; 11 — *incisura acetabuli*; 12 — *tuber ischiadicum*; 13 — *incisura ischiadica minor*; 14 — *spina ischiadica*; 15 — *incisura ischiadica major*; 16 — *spina iliaca posterior inferior*; 17 — *spina iliaca posterior superior*;

б — внутренняя поверхность: 1 — *fossa iliaca*; 2 — *tuberositas iliaca*; 3 — *facies auricularis*; 4 — *ramus ossis ischii*; 5 — *ramus inferior ossis pubis*; 6 — *facies symphysialis*; 7 — *tuberculum pubicum*; 8 — *ramus superior ossis pubis*; 9 — *pecten ossis pubis*; 10 — *eminentia iliopubica*; 11 — *linea arcuata*; 12 — *foramen obturatum*

major, находится между задней нижней подвздошной остью и седалищной остью. Малая седалищная вырезка, *incisura ischiadica minor*, расположена между седалищной остью и седалищным бугром.

Лобковая кость, *os pubis* (см. рис. 52, 53), состоит из тела, *corpus ossis pubis*, входящего в состав вертлужной впадины, и двух ветвей: верхней и нижней, *ramus superior et ramus inferior ossis pubis*, ограничивающих запирательное отверстие. Ветви лобковой кости соединяются между собой под углом, в области которого находится шероховатая симфизиальная поверхность, *facies symphysialis*. Она имеет овальную форму и участвует в образовании лобкового соединения. На внутренней поверхности тазовой кости в том месте, где срастаются подвздошная и лобковая кости, находится подвздошно-лобковое возвышение, *eminentia iliopubica*. Отсюда тянется гребень лобковой кости, *pecten ossis pubis*, который является продолжением дугообразной линии подвздошной кости и заканчивается лобковым бугорком, *tuberculum pubicum*. *Linea arcuata* вместе с *pecten ossis pubis* образуют пограничную линию, *linea terminalis*, являющуюся границей между большим и малым тазом. В месте отхождения верхней ветви лобковой кости от ее тела находится хорошо выраженная запирательная борозда, *sulcus obturatorius*, в которой располагается одноименный сосудисто-нервный пучок.

Вертлужная впадина, *acetabulum*, служит для соединения тазовой кости с головкой бедренной кости. В ней различают центральную часть — ямку вертлужной впадины, *fossa acetabuli*, и расположенную по периферии полулунную суставную поверхность, *facies lunata acetabuli*. В нижней части вертлужной впадины между концами полулунной поверхности имеется вырезка, *incisura acetabuli*.

Кости свободной нижней конечности

БЕДРЕННАЯ КОСТЬ

Бедренная кость, *femur* (*os femoris*) (рис. 54), имеет тело и два конца или эпифиза, проксимальный и дистальный. Проксимальный эпифиз представлен шаровидной формы головкой, *caput femoris*, и шейкой, *collum femoris*, соединяющей головку с телом. Головка направлена медиально и имеет на своей суставной поверхности небольшую ямку, *fovea capitis ossis femoris*, — место прикрепления связки. В месте перехода шейки в тело находятся два крупных выступа, называемых большим и малым вертелами, *trochanter major et trochanter minor*. Большой вертел занимает верхне-латеральное положение и имеет с внутренней поверхности небольшую вертельную ямку, *fossa trochanterica*. Малый вертел расположен ниже большого, медиально и кзади. Шейка бедренной кости от тела отделена спереди межвертельной линией, *linea intertrochanterica*, соединяющей вертелы, а сзади — межвертельным гребнем, *crista intertrochanterica*.

Тело бедренной кости несколько выпукло кпереди и постепенно расширяется книзу. Спереди и с боков оно гладкое, а на задней поверхности вдоль кости проходит шероховатая линия, *linea aspera*, состоящая, в сущности, из двух линий, или губ, — *labium laterale et labium mediale*. Вверху и внизу губы расходятся. Вблизи проксимального эпифиза медиальная губа продолжается в гребенчатую линию, *linea pectinea*, а латеральная доходит до бугристости, обусловленной прикреплением большой ягодичной мышцы, *tuberositas glutea*. Вблизи дистального эпифиза обе губы расходятся и ограничивают треугольной формы подколенную поверхность, *facies poplitea*.

Дистальный эпифиз представлен двумя выпуклыми (латеральным и медиальным) мыщелками, *condylus lateralis et condylus medialis*, разделенными углублением — межмыщелковой ямкой, *fossa intercondylaris*. Спереди суставные поверхности мыщелков сливаются вместе, образуя надколенниковую поверхность, *facies patellaris*. Сбоку, над суставными поверхностями каждого из мыщелков, расположены небольшие бугорки — латеральный и медиальный надмыщелки, *epicondylus lateralis et epicondylus medialis*.

НАДКОЛЕННИК

Надколенник, *patella* (рис. 54), — это самая большая сесамовидная кость, сращенная наружной поверхностью с сухожилием четырехглавой мышцы бедра. Верхний расширенный край называется основанием надколенника, *basis patellae*, а боковые края внизу сходятся и образуют заостренную верхушку надколенника, *apex patellae*. Кость имеет две поверхности — наружную или переднюю, *facies anterior*, и внутреннюю, которая является суставной, *facies articularis*. Она делится небольшим выступом на меньшую медиальную и большую латеральную части.

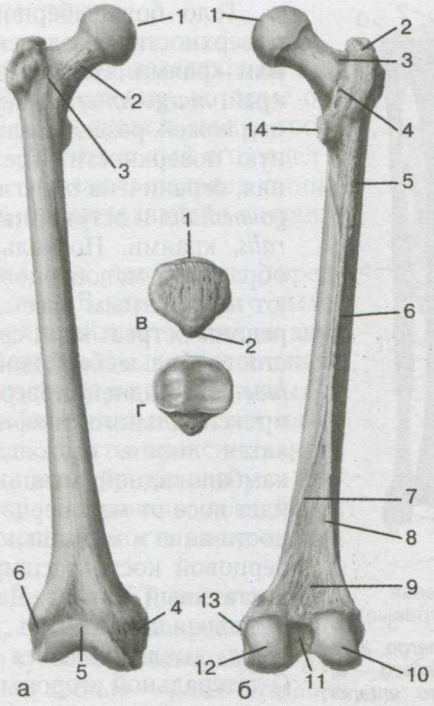

Рис. 54. Бедренная кость и надколенник (правые):
а, в — вид спереди; б, г — вид сзади

а: 1 — *fovea capitis femoris*; 2 — *collum femoris*; 3 — *linea intertrochanterica*; 4 — *epicondylus medialis*; 5 — *facies patellaris*; 6 — *epicondylus lateralis*;

б: 1 — *caput femoris*; 2 — *trochanter major*; 3 — *fossa trochanterica*; 4 — *crista intertrochanterica*; 5 — *tuberositas glutea*; 6 — *linea aspera*; 7 — *labium mediale*; 8 — *labium laterale*; 9 — *facies poplitea*; 10 — *condylus lateralis*; 11 — *fossa intercondylaris*; 12 — *condylus medialis*; 13 — *epicondylus medialis*; 14 — *trochanter minor*;

в: 1 — *basis patellae*; 2 — *apex patellae*

КОСТИ ГОЛЕНИ

Кости голени, *ossa cruris*, — длинные трубчатые кости. Скелет голени состоит из большеберцовой кости, *tibia*, занимающей медиальное положение, и малоберцовой, *fibula*, занимающей латеральное положение.

Большеберцовая кость, *tibia* (рис. 55), имеет проксимальный и дистальный эпифизы и тело. На массивном проксимальном эпифизе находятся два выступа — латеральный и медиальный мыщелки, *condylus lateralis et condylus medialis*. Суставная поверхность мыщелков, обращенная к бедренной кости, называется верхней суставной поверхностью, *facies articularis superior*. В центре ее имеется межмыщелковое возвышение, *eminentia intercondylaris*, разделяющее вогнутые суставные поверхности мыщелков. Спереди и сзади от возвышения располагаются углубления, называемые передним и задним межмыщелковыми полями, *areae intercondylares anterior et posterior*. Верхняя суставная поверхность окаймляется шероховатым краем, *margo infraglenoidalis*. Под ним на латеральном мыщелке находится небольшая плоская суставная поверхность, *facies articularis fibularis*, для сочленения с головкой малоберцовой кости.

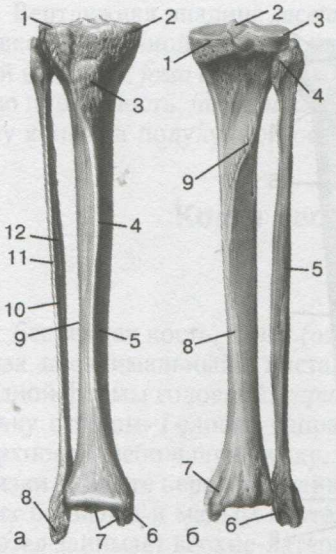

Рис. 55. Большеберцовая и малоберцовая кости (правые):

а — вид спереди: 1 — *margo infraglenoidalis*; 2 — *condylus medialis*; 3 — *tuberositas tibiae*; 4 — *margo anterior*; 5 — *tibia*; 6 — *malleolus medialis*; 7 — *facies articularis inferior et facies articularis malleoli medialis*; 8 — *malleolus lateralis*; 9 — *margo interosseus tibiae*; 10 — *fibula*; 11 — *margo anterior fibulae*; 12 — *margo interosseus fibulae*

б — вид сзади: 1 — *condylus medialis*; 2 — *eminentia intercondylaris*; 3 — *condylus lateralis*; 4 — *caput fibulae*; 5 — *fibula*; 6 — *facies articularis malleoli lateralis*; 7 — *sulcus malleolaris*; 8 — *tibia*; 9 — *linea m. solei*

Тело большеберцовой кости имеет три поверхности, разделенные тремя гранями или краями. Наиболее острый — передний край, *margo anterior*, хорошо контурирующий под кожей, разделяет латеральную и медиальную поверхности. Третья поверхность, задняя, ограничена округлым медиальным, *margo medialis*, и острым латеральным, *margo lateralis*, краями. Поскольку латеральный край обращен к малоберцовой кости, его называют межкостным краем, *margo interosseus*. Передний острый край сверху достигает бугристости большеберцовой кости, *tuberositas tibiae*. На задней поверхности кости вблизи проксимального эпифиза проходит шероховатая линия, служащая местом фиксации камбаловидной мышцы, *linea m. solei*. Она идет косо от малоберцовой суставной поверхности вниз и медиально. Книзу тело большеберцовой кости расширяется и переходит в дистальный эпифиз. На нем имеется нижняя суставная поверхность, *facies articularis inferior tibiae*, сочленяющаяся с таранной костью. С латеральной стороны дистального эпифиза имеется вырезка, к которой прилежит малоберцовая кость, поэтому эта вырезка называется малоберцовой, *incisura fibularis*. С медиальной стороны этого эпифиза находится заостренный книзу выступ — медиальная или внутренняя лодыжка, *malleolus medialis*. Она имеет суставную поверхность медиальной лодыжки, *facies articularis malleoli medialis*, сливающуюся с нижней суставной поверхностью большеберцовой кости.

Малоберцовая кость, *fibula seu perone* (рис. 55), имеет подобно большеберцовой кости тело, проксимальный и дистальный эпифизы. Она расположена латеральнее *tibia* и параллельно ей. Проксимальный эпифиз представляет собой головку малоберцовой кости, *caput fibulae*, с заостренной кверху верхушкой, *apex capitis fibulae*. На ее внутренней стороне имеется суставная поверхность головки малоберцовой кости, *facies articularis capitis fibulae*, для сочленения с большеберцовой костью. Она обращена вверх и медиально.

На теле различают три края: передний, *margo anterior*, задний, *margo posterior*, и наиболее острый межкостный край, *margo interosseus*, расположенный медиально. Они разграничивают медиальную, латеральную и заднюю поверхности.

Дистальный эпифиз называется наружной, или латеральной, лодыжкой, *malleolus lateralis*. На ее внутренней стороне находится гладкая суставная поверхность латеральной лодыжки, *facies articularis malleoli lateralis*, которая, в отличие от таковой на головке, лежит в сагиттальной плоскости. Позади этой суставной поверхности расположена ямка латеральной лодыжки, *fossa malleoli lateralis*, в которой проходят сухожилия мышц.

КОСТИ СТОПЫ

Кости стопы, *ossa pedis*, подразделяют на три отдела: кости предплюсны, *ossa tarsi*, которые образуют проксимальный отдел скелета стопы; кости плюсны, *ossa metatarsi*, — центральный его отдел и кости пальцев стопы — фаланги пальцев стопы, *phalanges digitorum pedis*, представляющие дистальный отдел (рис. 56).

Кости предплюсны, *ossa tarsi.* Скелет предплюсны включает 7 костей. В нем принято выделять два ряда: проксимальный, состоящий из двух костей (таранной и пяточной), и дистальный, включающий четыре кости (три клиновидных и кубовидную). Между этими рядами костей находится ладьевидная кость. Кости проксимального ряда расположены одна над другой: внизу — пяточная, *calcaneus*; вверху — таранная, *talus*. Из-за такого расположения таранная кость носит второе название — надпяточная.

Таранная кость, *talus* (рис. 57), имеет головку, шейку и тело. Головка, *caput tali*, направлена вперед, имеет шаровидную суставную поверхность для сочленения с ладьевидной костью — *facies articularis navicularis*. От головки отходит короткая суженная часть кости — шейка, *collum tali*, соединяющая головку с телом. Выступающая вверх часть тела с тремя суставными поверхностями называется блоком, *trochlea tali*. Из этих трех суставных поверхностей верхняя, facies superior, служит для сочленения с большеберцовой костью. Две боковые поверхности являются лодыжковыми, *facies malleolares medialis* et *lateralis*. Сбоку от последней находится латеральный отросток, *processus lateralis tali*. Сзади от блока таранной кости выпячивается шероховатый задний отросток, *processus posterior tali*. Он делится бороздой сухожилия длинного сгибателя большого пальца стопы, *sulcus tendinis m. flexoris hallucis longi*, на два бугорка. На нижней поверхности тела имеются суставные поверхности для соединения с пяточной костью.

Передняя пяточная суставная поверхность, *facies articularis calcanea anterior*, расположена на нижней поверхности тела, ближе к головке таранной

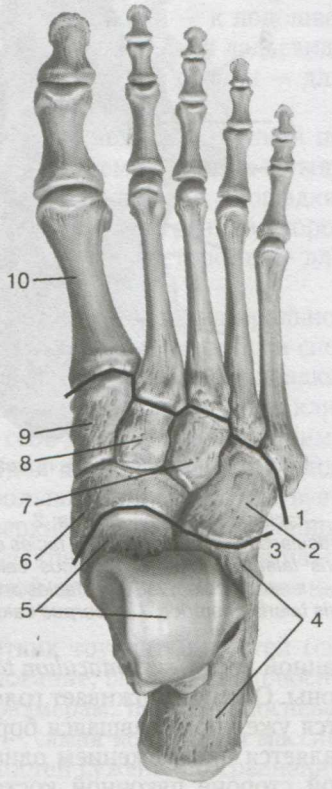

Рис. 56. Кости правой стопы. (вид сверху):

1 — линия Лисфранкова сустава; 2 — *os cuboideum*; 3 — линия Шопарова сустава; 4 — *calcaneus*; 5 — *talus*; 6 — *os naviculare*; 7 — *os cuneiforme laterale*; 8 — *os cuneiforme intermedium*; 9 — *os cuneiforme mediale*; 10 — *os metatarsale I*

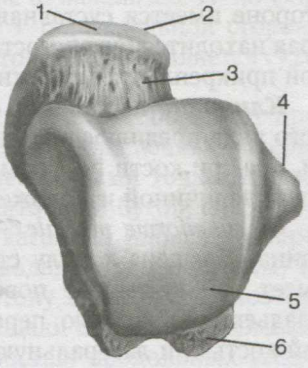

Рис. 57. Таранная кость правая (вид сверху):

1 — *caput tali*; 2 — *facies articularis navicularis*; 3 — *collum tali*; 4 — *processus lateralis tali*; 5 — *trochlea tali*; 6 — *processus posterior tali*

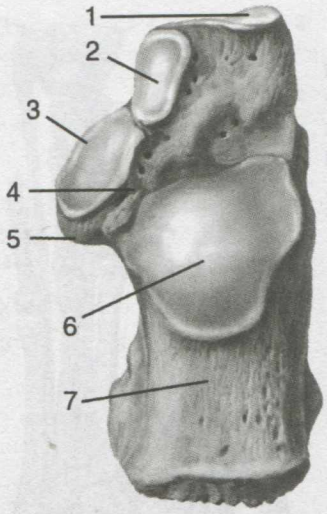

Рис. 58. Пяточная кость правая (вид сверху):

1 — *facies articularis cuboidea*; 2 — *facies articularis talaris anterior*; 3 — *facies articularis talaris media*; 4 — *sulcus calcanei*; 5 — *sustentaculum tali*; 6 — *facies articularis talaris posterior*; 7 — *corpus calcanei*

кости. Средняя и задняя пяточные суставные поверхности, *facies articulares calcanea media et posterior*, разделены широкой бороздой таранной кости, *sulcus tali*. Указанные поверхности прилежат к аналогичным поверхностям на пяточной кости.

Пяточная кость, *calcaneus* (рис. 58), — самая массивная из костей стопы. В ней различают тело, *corpus calcanei*, заканчивающееся сзади пяточным бугром, *tuber calcanei*. С медиальной стороны тела имеется выступ — опора таранной кости, *sustentaculum tali*. На верхней поверхности тела находятся суставные поверхности, соответствующие таковым на таранной кости, — *facies articulares talares posterior, media et anterior*. При этом средняя суставная поверхность распространяется на опору таранной кости. Средняя и задняя суставные поверхности разделяются широкой шероховатой бороздой пяточной кости, *sulcus calcanei*. Эта борозда вместе с бороздой таранной кости образует углубление — пазуху предплюсны, *sinus tarsi*, которая открывается на теле кости с латеральной стороны. Опора таранной кости, *sustentaculum tali*, отходит от тела пяточной кости с медиальной стороны. Она поддерживает головку таранной кости. На ее нижней поверхности имеется уже упоминавшаяся борозда — *sulcus tendinis m. flexoris hallucis longi*, которая является продолжением одноименной борозды на таранной кости. На латеральной стороне пяточной кости находится небольшой отросток — малоберцовый блок, *trochlea peronealis*. Под ним проходит борозда сухожилий малоберцовых мышц, *sulcus tendinis mm. peronei*. На переднем конце тела имеется еще одна суставная площадка для сочленения с кубовидной костью — *facies articularis cuboidea*.

Ладьевидная кость, *os naviculare* (см. рис. 56), названа так потому, что по форме напоминает лодку, вогнутость которой обращена к головке таранной кости. Вогнутость занята суставной поверхностью для *talus*. Выпуклой стороной она направлена к трем клиновидным костям. Эта поверхность разделена гребнями на три неравные суставные площадки для названных костей. На латеральной стороне имеется суставная поверхность для кубовидной кости. У медиального края находится бугристость ладьевидной кости, *tuberositas ossis navicularis*, к которой прикрепляется сухожилие задней большеберцовой мышцы.

Клиновидные кости, *ossa cuneiformia* (см. рис. 56), входят в состав дистального ряда предплюсны и лежат, как было указано, кпереди от ладьевидной кости. Все три кости по форме оправдывают свое название, но отличаются друг от друга величиной и положением.

Os cuneiforme mediale — самая крупная из трех названных костей, острием клина обращена к тылу стопы, а расширенным основанием — к подошве. Она имеет три суставные поверхности: заднюю (вдавленную) — для сочленения с ладьевидной костью, переднюю (плоскую) — для сочленения с первой плюсневой костью, и латеральную — для сочленения с клиновидной костью.

Os cuneiforme intermedium — по размерам самая маленькая из трех клиновидных костей, а по форме наиболее соответствующая клину. В отличие от предыдущей кости ее основание обращено к тылу стопы, а острый край — к подошве. Она имеет суставные площадки для окружающих костей: сзади — для ладьевидной, спереди — для второй плюсневой, с наружной и внутренней сторон — для соседних клиновидных.

Os cuneiforme laterale — по сравнению с предыдущими является средней по величине, имеет правильную клиновидную форму, основанием обращена к тылу стопы, а вершиной — к подошве. Она имеет следующие суставные площадки: сзади — для *os naviculare*, спереди — для *os metatarsale III*, с внутренней стороны — для *os cuneiforme intermedium* и *os metatarsale II*, с наружной стороны — для *os cuboideum*.

Кубовидная кость, *os cuboideum* (см. рис. 56), располагается по латеральному краю стопы между пяточной костью сзади, IV и V плюсневыми костями спереди, поэтому на передней ее поверхности имеются две суставные площадки, а на задней — одна. Внутренняя поверхность соприкасается с латеральной клиновидной и ладьевидной костями, поэтому несет на себе для сочленения с ними две суставные поверхности. Причем первая из них (для латеральной клиновидной кости) — большая по размерам, а задняя — небольшая, иногда отсутствует. Латеральный край кости свободен от суставных поверхностей. На подошвенной стороне имеется бугристость — *tuberositas ossis cuboidei*, кпереди от которой находится борозда для прохождения сухожилия длинной малоберцовой мышцы, *sulcus tendinis musculi peronei longi*.

Кости плюсны, *ossa metatarsi*, — это пять коротких трубчатых костей (см. рис. 56), имеющих тело, *corpus*, головку, *caput*, и основание, *basis*. Кости плюсны сходны по форме и строению, но различаются по размерам: первая плюсневая кость (располагается со стороны большого пальца) — самая короткая и массивная, вторая — самая длинная. Головки плюсневых костей сужены по сравнению с костями пясти, значительно сдавлены с боков. Тела призматической формы, изогнуты в сагиттальной плоскости, выпуклостью обращены к тылу. Основания плюсневых костей сочленяются с костями дистального ряда предплюсны и снабжены характерными суставными поверхностями. Головка *os metatarsale I* с подошвенной стороны разделена выступом на две площадки для сочленения с сесамовидными костями. На основании этой кости имеется вогнутая поверхность для сочленения с *os cuneiforme mediale*. Со стороны подошвы на основании находится бугристость, *tuberositas ossis metatarsi I*. Основания *os metatarsale II* и *III* напоминают клин, острием обращенный вниз. Основание *os metatarsale IV* по форме приближается к кубу. На основании *os metatarsale V* с латеральной стороны находится бугристость, *tuberositas ossis metatarsi V*, к которой прикрепляется сухожилие короткой малоберцовой мышцы.

Кости плюсны и предплюсны не лежат в одной плоскости, а образуют продольные своды, *arcus pedis longitudinales*, выпуклостью обращенные кверху. Вследствие этого стопа опирается на землю только некоторыми точками своей нижней поверхности: сзади точкой опоры является пяточный бугор, спереди — головки плюсневых костей. Фаланги пальцев лишь касаются площади опоры. Соответственно костям плюсны различают пять продольных сводов стопы. Из них не касаются плоскости опоры при нагрузке на стопу I—III своды, поэтому они являются рессорными; IV и V — прилежат к площади опоры, их называют опорными. В связи с различными формой и выпуклостью продольных сводов

латеральный край стопы (IV–V своды) опускается к площади опоры, медиальный край (I–III своды) имеет четко выраженную арочную форму.

Кроме продольных сводов различают два поперечных свода, *arcus pedis transversus*, – проксимальный (предплюсневый) и дистальный (плюсневый), расположенные во фронтальной плоскости, выпуклостью обращенные кверху. Предплюсневый свод находится в области дистального отдела предплюсны; плюсневый – в области головок плюсневых костей. Причем в плюсневом своде плоскости опоры касаются головки только первой и пятой плюсневых костей.

Своды стопы обеспечивают амортизационную функцию при статических нагрузках и ходьбе, а также препятствуют сдавлению мягких тканей во время движения и создают благоприятные условия для нормального кровообращения.

Фаланги пальцев стопы. Скелет пальцев стопы (см. рис. 56) аналогичен скелету пальцев кисти, то есть состоит из фаланг, *phalanges digitorum pedis*, количество, форма и названия которых такие же, как и на кисти (I палец стопы, *hallux*, также имеет только две фаланги). Фаланги I пальца толще, у остальных пальцев их размеры гораздо меньше, особенно короткие фаланги – у IV и V пальцев. У мизинца средняя и дистальная (ногтевая) фаланги нередко срастаются. Тело проксимальных фаланг значительно тоньше по сравнению со средними и дистальными, и по форме приближается к цилиндру.

На стопе, как и на кисти, имеются сесамовидные кости. Они располагаются постоянно в области плюснефаланговых суставов большого пальца и мизинца, и в межфаланговом суставе большого пальца. Кроме названных сесамовидных костей, наблюдаются еще непостоянные косточки в сухожилиях *m. peroneus long*us et m. tibialis posterior.

Вопросы

1. Какие функции выполняет скелет?
2. Назовите виды и перечислите функции костного мозга.
3. Какие принципы классификации костей вам известны?
4. Дайте характеристику первичных и вторичных костей.
5. Какие органические и неорганические вещества входят в состав кости? В каком соотношении?
6. Каким соединительнотканным образованием покрыта кость снаружи? Какова его функция?
7. Что является структурной единицей костной ткани? Назовите виды костных клеток.
8. Какие отделы позвоночного столба Вам известны?
9. Назовите отличительные особенности шейных, грудных и поясничных позвонков.
10. Какие кости образованы сросшимися позвонками?
11. Как классифицируют ребра? Назовите части ребра.
12. Какие части различают у грудины?
13. Перечислите кости мозгового черепа и назовите их составные части.
14. Перечислите кости лицевого черепа и назовите их составные части.
15. Какие кости черепа развиваются на основе соединительной ткани?
16. Какие кости черепа развиваются на основе хряща?
17. Какие каналы расположены в височной кости? Опишите их ход.
18. Перечислите воздухоносные кости.

19. Назовите топографические образования внутреннего основания черепа. Какие кости их образуют?
20. Перечислите топографические образования лицевого черепа.
21. Назовите отличия черепа новорожденного.
22. Какие отверстия (каналы) расположены на наружном основании черепа?
23. Какими костями образованы стенки глазницы?
24. Какими костными образованиями ограничена крыловидно-нёбная ямка? С какими полостями она сообщается?
25. Какими костными структурами образованы стенки полости носа?
26. Назовите кости верхней конечности и перечислите основные образования на них.
27. Какие суставные поверхности костей верхней конечности вы знаете?
28. Назовите кости нижней конечности и укажите основные образования на них.
29. Какие суставные поверхности костей нижней конечности вы знаете?
30. Перечислите костные образования, служащие местами начала и прикрепления мышц.

Часть II

АРТРОСИНДЕСМОЛОГИЯ

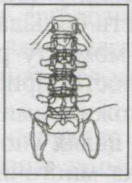

ОБЩАЯ АРТРОСИНДЕСМОЛОГИЯ

Дословный перевод термина «артросиндесмология» означает учение о суставах и связках (греч. *arthros* — сустав, *desmos* — связка, *logos* — учение). В обобщенном представлении артросиндесмология — это наука о соединениях костей. В теле человека насчитывается множество различных соединений костей (более 230 суставов, около 1000 связок и т. д.), понять функциональное назначение и причины появления которых можно только с позиций фило- и онтогенеза костей скелета.

Как известно, кости скелета в процессе филогенеза проходят три стадии развития: соединительнотканную, хрящевую и костную. Соответственно и соединения этих костей могут быть соединительнотканными, хрящевыми, костными, или же формируются прерывные соединения (синовиальные соединения, или суставы). Исключения составляют кости крыши черепа и кости лицевого черепа, которые проходят только две стадии развития — соединительнотканную и костную. Следовательно, между ними не может быть хрящевых соединений и тем более синовиальных, а остаются только соединения с помощью соединительной ткани или костные соединения.

В онтогенезе развитие соединений костей отражает филогенетический процесс. На 1—2-м месяце внутриутробного развития зачатки скелета соединены между собой прослойками мезенхимы, которая затем превращается в соединительную ткань или хрящ. В зависимости от функционального назначения соединения костей могут формироваться посредством соединительной ткани (фиброзной или эластической), хряща, костной ткани или сустава.

Особый интерес представляет развитие суставов. Уже на втором месяце внутриутробной жизни наблюдается уплотнение мезенхимы в хрящевой модели кости — это стадия предхрящевой концентрации мезенхимы. Затем следует стадия формирования хрящевых диафизов в трубчатых костях, эпифизы остаются мезенхимальными, а в области будущего сустава наблюдается разрыхление мезенхимы — образуется суставная щель.

Вначале она занимает только центральную часть мезенхимального скопления. На 3—4-м месяце диафизы костей окостеневают, в них формируется костномозговой канал, а эпифизы становятся хрящевыми. Внутри сустава развиваются вспомогательные аппараты (внутрисуставные связки, диски, мениски и складки). Одновременно из окружающей мезенхимы формируются капсула сустава, внутрисуставные связки и синовиальная оболочка.

Форма суставных поверхностей не складывается даже к моменту рождения, так как у плода и новорожденного отсутствует влияние формообразующей функции. У плода суставные поверхности плоские или шаровидные, суставная полость большая, вспомогательные аппараты окончательно формируются только к моменту рождения. В дальнейшем под влиянием функции суставные поверхности приобретают необходимую форму, капсула укрепляется связками и сухожилиями окружающих мышц.

В целях упорядочения и облегчения усвоения знаний имеющиеся в теле человека многочисленные соединения костей целесообразно представить в виде классификации (табл. 4). В соответствии с данной классификацией существуют два основных вида соединений костей — непрерывные и прерывные, каждый из которых в свою очередь подразделяют на несколько групп.

Таблица 4

Виды соединений костей

<table>
<tr><th>Непрерывные соединения (синартрозы), synarthrosis</th><th colspan="3">Прерывные соединения (диартрозы), diarthrosis (синовиальные соединения, или суставы, juncturae synoviales)</th></tr>
<tr><td rowspan="2">I. Фиброзные соединения, juncturae fibrosae (соединения с помощью соединительной ткани, или синдесмозы, syndesmosis):
связки, ligamenta
мембраны, membranae
роднички, fonticuli
швы, suturae
вколачивания, gomphosis
II. Хрящевые соединения, juncturae cartilagineae (соединения с помощью хряща, или синхондрозы, synchondrosis):
с помощью гиалинового хряща (временные)
с помощью фиброзного хряща (постоянные)
III. Костные соединения, juncturae osseae (соединения с помощью костной ткани, или синостозы)</td><td colspan="3">I. Классификация суставов по осям вращения и форме суставных поверхностей:</td></tr>
<tr><td>1. Одноосные:
цилиндрический, art. cylindrica:
а) вращательный art. trochoidea;
б) блоковидный, ginglymus, разновидность — улитковый, art. cochlearis, или винтообразный, art. trochlearis</td><td>2. Двуосные:
а) эллипсовидный, art. ellipsoidea;
б) седловидный, art. sellaris;
в) мыщелковый, art. bicondylaris</td><td>3. Многоосные:
а) шаровидный, art. spheroidea, разновидность — чашеобразный, art. cotylica, или ореховидный, art. enarthrosis;
б) плоский, art. plana</td></tr>
<tr><td colspan="3">II. По количеству суставных поверхностей:
простой, art. simplex;
сложный, art. composita
III. По одномоментной совместной функции:
комбинированный, art. combinatoria</td></tr>
</table>

Следует отметить, что рельеф костей нередко отражает конкретный вид соединения. Для непрерывных соединений на костях характерны бугристости, гребни, линии, ямки и шероховатости, а для прерывных — суставные поверхности различной формы.

Непрерывные соединения

Различают три группы непрерывных соединений костей — фиброзные, хрящевые и костные (рис. 59).

Фиброзные соединения — синдесмозы, *juncturae fibrosae seu syndesmosis,* — соединения с помощью соединительной ткани. К ним относятся связки, мембраны, роднички, швы и вколачивания.

Связки*, ligamenta,* — это соединения с помощью соединительной ткани, имеющие вид пучков коллагеновых и эластических волокон. По своему строению связки с преобладанием коллагеновых волокон называют фиброзными, а связки, содержащие преимущественно эластические волокна, — эластическими. В отличие от фиброзных, эластические связки способны укорачиваться и возвращаться к исходной форме после прекращения нагрузки.

По длине волокон связки могут быть длинными (задняя и передняя продольные связки позвоночного столба, надостистая связка), соединяющими несколько костей на большом протяжении, и короткими, соединяющими соседние кости (межостистые, межпоперечные связки и большинство связок костей конечностей).

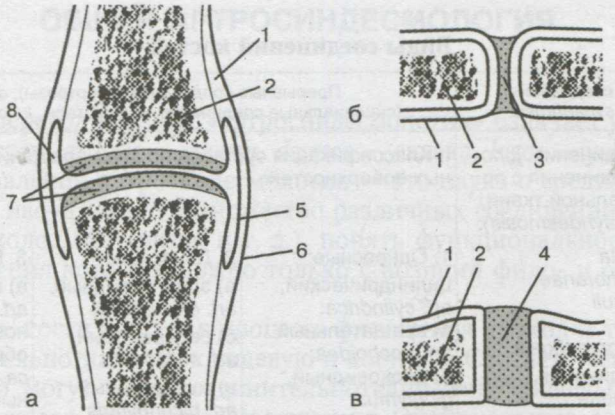

Рис. 59. Типы соединений костей (схемы):

а — сустав; б — синдесмоз; в — синхондроз

1 — надкостница; 2 — кость; 3 — фиброзная ткань; 4 — хрящ; 5 — синовиальная оболочка; 6 — фиброзный слой капсулы; 7 — суставной хрящ; 8 — полость сустава

По отношению к капсуле сустава различают внутрисуставные и внесуставные связки. Последние в свою очередь рассматривают как внекапсулярные и капсулярные. Связки как самостоятельный вид соединения костей могут выполнять:

— удерживающую или фиксирующую роль (крестцово-бугорная, крестцово-остистая, межостистые, межпоперечные связки и т. д.);

— роль мягкого скелета, являясь местом начала и прикрепления мышц (большинство связок конечностей, связок позвоночного столба и т. д.);

— формообразующую роль, когда они вместе с костями формируют своды или отверстия для прохождения сосудов и нервов (верхняя поперечная связка лопатки, связки таза и т. д.).

Мембраны, *membranae,* — это соединения с помощью соединительной ткани, имеющие вид межкостной перепонки, заполняющей, в отличие от связок, обширные промежутки между костями. Соединительнотканные волокна в составе мембран преимущественно коллагеновые, но располагаются в таком направлении, которое не препятствует движению. Роль их во многом сходна со связками. Они также удерживают кости относительно друг друга (межреберные мембраны, межкостные мембраны предплечья и голени), служат местом для начала мышц (эти же мембраны) и формируют отверстия для прохождения сосудов и нервов (запирательная мембрана).

Роднички, *fonticuli,* — это соединительнотканные образования с большим количеством промежуточного вещества и редко расположенными коллагеновыми волокнами. Роднички создают условия для смещения костей черепа в процессе родов и способствуют интенсивному росту костей после рождения. Наибольших размеров достигает передний родничок (30 × 25 мм). Он закрывается на втором году жизни. Задний родничок имеет размер 10 × 10 мм и полностью исчезает к концу второго месяца после рождения. Еще меньшие размеры имеют парные клиновидные и сосцевидные роднички. Они зарастают до рождения или в первые две недели после рождения. Роднички ликвидируются за счет разрастания костей черепа и формирования между ними шовной соединительной ткани.

Швы, *suturae,* — это тонкие прослойки соединительной ткани с содержанием большого количества коллагеновых волокон, располагающиеся между костями

черепа. По форме швы бывают зубчатые, чешуйчатые и плоские. Швы служат зоной роста костей черепа и оказывают амортизирующее действие при движениях, предохраняя головной мозг, орган зрения, орган слуха и равновесия от повреждений.

Вколачивания, *gomphosis,* — соединения зубов с ячейками альвеолярных отростков челюстей с помощью плотной соединительной ткани, имеющей специальное название — периодонт. Хотя это очень прочное соединение, оно обладает еще и выраженными амортизационными свойствами при нагрузке на зуб. Толщина периодонта составляет 0,14—0,28 мм. Состоит он из коллагеновых и эластических волокон, ориентированных на всем протяжении перпендикулярно от стенок альвеолы к корню зуба. Между волокнами залегает рыхлая соединительная ткань, содержащая большое количество сосудов и нервных волокон. При сильном сжимании челюстей за счет давления зуба-антагониста периодонт сильно сдавливается, и зуб погружается в ячейку до 0,2 мм.

С возрастом количество эластических волокон уменьшается, и при нагрузке периодонт повреждается, нарушаются его кровоснабжение и иннервация, зубы расшатываются и выпадают.

Хрящевые соединения — синхондрозы, *juncturae cartilagineae seu synchondrosis.* Эти соединения представлены гиалиновым или фиброзным хрящом. Сравнивая названные хрящи друг с другом, можно отметить, что гиалиновый хрящ отличается большей упругостью, но меньшей прочностью. С помощью гиалинового хряща соединяются метафизы и эпифизы трубчатых костей и отдельные части тазовой кости. Фиброзный хрящ в основном состоит из коллагеновых волокон, поэтому отличается большей прочностью и меньшей упругостью. Таким хрящом соединяются тела позвонков. Прочность хрящевых соединений повышается также за счет того, что надкостница с одной кости переходит на другую, не прерываясь. В области хряща она превращается в надхрящницу, которая в свою очередь прочно срастается с хрящом и подкрепляется связками.

По длительности существования синхондрозы могут быть постоянными и временными, т. е. существующими до определенного возраста, а затем заменяющимися костной тканью. В нормальных физиологических условиях временными являются метаэпифизарные хрящи, хрящи между отдельными частями плоских костей, хрящ между базилярной частью затылочной и телом клиновидной костей. Эти соединения в основном представлены гиалиновым хрящом. Постоянные хрящи — это хрящи, образующие межпозвоночные диски; хрящи, расположенные между костями основания черепа (клиновидно-каменистый и каменисто-затылочный), и передние хрящевые концы ребер. Указанные соединения представлены в основном фиброзным хрящом.

Главное назначение синхондрозов — смягчение толчков и напряжений при сильных нагрузках на кость (амортизация) и обеспечение прочного соединения костей. Хрящевые соединения в то же время обладают и большой подвижностью. Объем движений зависит от толщины хрящевой прослойки: чем она больше, тем больше и объем движений. В качестве примера можно отметить разнообразные движения в позвоночном столбе: наклоны вперед, назад, в стороны, скручивание, пружинящие движения, которые особенно развиты у гимнастов, акробатов и пловцов.

Разновидностью хрящевых соединений являются симфизы, *symphysis,* или полусуставы, *hemiarthrosis,* для которых характерно наличие небольшой полости

внутри хряща. Последняя при определенных условиях может увеличиваться за счет продукции межклеточного вещества хряща.

Соединения с помощью костной ткани — синостозы, *juncturae osseae seu synostosis.* Это самые прочные соединения из группы непрерывных, но полностью утратившие упругость и амортизационные свойства. В нормальных условиях синостозированию подвергаются временные синхондрозы. При некоторых заболеваниях (болезнь Бехтерева, остеохондроз и т. д.) окостенение может происходить не только во всех синхондрозах, но и во всех синдесмозах.

Прерывные соединения

Прерывными соединениями являются суставы, или синовиальные соединения. **Сустав,** *articulatio,* — это прерывное полостное соединение, образованное сочленяющимися суставными поверхностями, покрытыми хрящом, заключенными в суставную сумку (капсулу), внутри которой содержится синовиальная жидкость.

Сустав должен обязательно включать в себя три основных элемента: суставные поверхности, покрытые хрящом; суставную капсулу и суставную полость.

Суставные поверхности, *facies articulares,* — это участки кости, покрытые суставным хрящом. У длинных трубчатых костей они находятся на эпифизах, у коротких — на головках и основаниях, у плоских — на отростках и теле. Формы суставных поверхностей строго детерминированы, чаще на одной кости имеется головка, на другой — ямка, реже они плоские. Суставные поверхности на сочленяющихся костях по форме должны соответствовать друг другу, т. е. быть конгруэнтными. Чаще суставные поверхности выстланы гиалиновым (стекловидным) хрящом. Фиброзным хрящом покрыты, например, суставные поверхности височно-нижнечелюстного сустава. Толщина хряща на суставных поверхностях составляет 0,2—0,5 см, причем в суставной ямке он толще по краю, на суставной головке толще в ее центре.

Суставной хрящ, *cartilago articularis,* прочно связан с костью. Глубокий слой хряща пропитан солями извести, поэтому его называют омелотворенным или пропитанным карбонатом кальция. Хондроциты (хрящевые клетки) в этом слое окружены соединительнотканными волокнами, расположенными перпендикулярно к поверхности, то есть рядами или столбцами. Они приспособлены к сопротивлению силам давления на суставную поверхность. В поверхностном слое хряща преобладают соединительнотканные волокна в виде дуг, начинающихся и заканчивающихся в глубоком слое. Эти волокна ориентированы параллельно поверхности хряща. Кроме того, в этом слое имеется большое количество промежуточного вещества, поэтому поверхность хряща гладкая, отполированная. Поверхностный слой хряща приспособлен к сопротивлению силам трения (тангенциальным силам). С возрастом хрящ подвергается омелотворению, толщина его уменьшается, он становится менее гладким.

Роль суставного хряща сводится к тому, что он сглаживает неровности и шероховатости суставной поверхности кости, придавая ей бóльшую конгруэнтность. В силу своей эластичности он смягчает толчки и сотрясения, поэтому в суставах, несущих большую нагрузку, суставной хрящ толще.

Суставная капсула, *capsula articularis,* — это сумка, герметически окружающая суставную полость, прирастающая по краю суставных поверхностей или

на незначительном удалении от них. Она состоит из наружной — фиброзной мембраны и внутренней — синовиальной.

Фиброзная мембрана, в свою очередь, состоит из двух слоев плотной соединительной ткани — наружного продольного и внутреннего кругового, в которых располагаются кровеносные сосуды. Она укреплена внесуставными связками, которые образуют локальные утолщения и располагаются в местах наибольшей нагрузки. Связки обычно тесно связаны с капсулой, и отделить их можно только искусственно. Редко встречаются обособленные от капсулы сустава связки, например коллатеральная малоберцовая связка. В малоподвижных суставах фиброзная мембрана утолщена. В подвижных суставах она тонкая, слабо натянутая, а в некоторых местах настолько сильно истончена, что наружу даже выпячивается синовиальная мембрана. Так образуются синовиальные выворотки (синовиальные сумки), обычно располагающиеся под сухожилиями.

Синовиальная мембрана обращена в полость сустава, богато кровоснабжается, изнутри выстлана синовиоцитами, способными выделять синовиальную жидкость. Синовиальная мембрана покрывает изнутри всю полость сустава, переходит на кости и внутрисуставные связки. Свободными от нее остаются только поверхности, представленные хрящом. Синовиальная мембрана гладкая, блестящая, может образовывать многочисленные отростки — ворсинки. Иногда эти ворсинки отрываются и, как инородное тело, попадая между суставными поверхностями, вызывают кратковременную боль, препятствуя движению. Данное состояние называют «суставной мышью». Синовиальная мембрана может лежать непосредственно на фиброзной мембране или отделяться от нее подсиновиальным слоем или жировой прослойкой, поэтому различают фиброзную, ареолярную и жировую синовиальные мембраны.

Синовиальная жидкость по составу и характеру образования представляет собой транссудат — выпот плазмы крови и лимфы из капилляров, прилежащих к синовиальной мембране. В полости сустава эта жидкость смешивается с детритом отторгающихся клеток синовиоцитов и стирающегося хряща. Кроме того, в состав синовиальной жидкости входят муцин, мукополисахариды и гиалуроновая кислота, которые придают ей вязкость. Количество жидкости зависит от величины сустава и составляет от 5 мм^3 до 5 см^3. Синовиальная жидкость выполняет следующую роль:

— смазывает суставные поверхности (уменьшает трение при движениях, увеличивает скольжение);
— сцепляет суставные поверхности, удерживает их относительно друг друга;
— смягчает нагрузку;
— питает суставной хрящ;
— участвует в обмене веществ.

Суставная полость, *cavitas articularis,* — это герметически закрытое пространство, ограниченное суставными поверхностями и капсулой, заполненное синовиальной жидкостью. Выделить полость сустава на неповрежденном суставе можно только условно, так как пустоты между суставными поверхностями и капсулой нет, она заполнена синовиальной жидкостью. Форма и объем полости зависят от формы суставных поверхностей и строения капсулы. В малоподвижных суставах она небольшая, в сильноподвижных — большая и может иметь выворотки, распространяющиеся между костями, мышцами и сухожилиями. В полости сустава давление отрицательное. При повреждении капсулы в полость проникает воздух и суставные поверхности расходятся.

Кроме основных, в суставах могут встречаться и вспомогательные элементы, которые обеспечивают оптимальную функцию сустава. Основными из них являются: внутрисуставные связки, внутрисуставные хрящи, суставная губа, синовиальные складки, сесамовидные кости и синовиальные сумки.

Внутрисуставные связки, *ligamenta intraarticularia,* — это фиброзные связки, покрытые синовиальной мембраной, связывающие суставные поверхности в коленном суставе, в суставе головки ребра и в тазобедренном суставе. Они удерживают суставные поверхности относительно друг друга. Эта функция особенно четко видна на примере крестообразных связок коленного сустава. При их разрыве наблюдается симптом «выдвижного ящика», когда при сгибании в коленном суставе голень смещается по отношению к бедру кпереди и кзади на 2—3 см. Связка головки бедренной кости служит проводником сосудов, питающих суставную головку.

Внутрисуставные хрящи, *cartilagines intraarticulares,* — это фиброзные хрящи, располагающиеся между суставными поверхностями в виде пластинок. Пластинка, полностью разделяющая сустав на два этажа, называется суставным диском, *discus articularis.* При этом образуются две разделенные полости, как, например, в височно-нижнечелюстном суставе. Если полость сустава пластинками хряща разделяется только частично, т. е. пластинки имеют форму полулуния и краями сращены с капсулой, — это мениски. Мениски, *menisci,* представлены в коленном суставе. Внутрисуставные хрящи обеспечивают конгруэнтность суставных поверхностей, увеличивая тем самым объем движений и их разнообразие, способствуют смягчению толчков, уменьшению давления на подлежащие суставные поверхности.

Суставная губа, *labrum articulare,* — это кольцевой формы фиброзный хрящ, дополняющий по краю суставную ямку, при этом одним краем губа сращена с капсулой сустава, а другим переходит в суставную поверхность. Суставная губа встречается в двух суставах: плечевом и тазобедренном (*labrum glenoidale et labrum acetabuli*). Она увеличивает площадь суставной поверхности, делает ее глубже, ограничивая тем самым объем движений.

Синовиальные складки, *plicae synoviales,* — это богатые сосудами соединительнотканные образования, покрытые синовиальной оболочкой. Если внутри них скапливается жировая клетчатка, то образуются жировые складки. Складки заполняют свободные пространства полости сустава, имеющей большие размеры. Способствуя уменьшению полости сустава, складки косвенно увеличивают сцепление сочленяющихся поверхностей и тем самым увеличивают объем движений.

Сесамовидные кости, *ossa sesamoidea,* — это вставочные кости, тесно связанные с капсулой сустава и окружающими сустав сухожилиями мышц. Одна из поверхностей у них покрыта гиалиновым хрящом и обращена в полость сустава. Вставочные кости способствуют уменьшению полости сустава и косвенно увеличивают объем движений в данном суставе. Они также являются блоками для сухожилий мышц, действующих на сустав. Самая большая сесамовидная кость — это надколенник. Мелкие сесамовидные кости часто встречаются в суставах кисти, стопы, например в межфаланговых, запястно-пястном суставе 1-го пальца и др.

Синовиальные сумки, *bursae synoviales,* — это небольшие полости, выстланные синовиальной мембраной, часто сообщающиеся с полостью сустава. Величина их составляет от 0,5 до 5 $см^3$. Большое количество их встречается в суставах конечностей. Внутри них скапливается синовиальная жидкость, которая смазывает рядом расположенные сухожилия.

Прежде чем приступить к рассмотрению классификации суставов, необходимо уяснить оси вращения и виды движений в суставах.

Движения в суставах могут осуществляться только вокруг трех осей вращения:

– фронтальной (ось, соответствующая фронтальной плоскости, разделяющей тело на переднюю и заднюю поверхности);

– сагиттальной (ось, соответствующая сагиттальной плоскости, разделяющей тело на правую и левую половины);

– вертикальной или своей собственной оси.

Для верхней конечности вертикальная ось проходит через центр головки плечевой кости, головку мыщелка плечевой кости, головку лучевой и головку локтевой костей. Для нижней конечности – по прямой линии, соединяющей переднюю верхнюю ость подвздошной кости, внутренний край надколенника и большой палец.

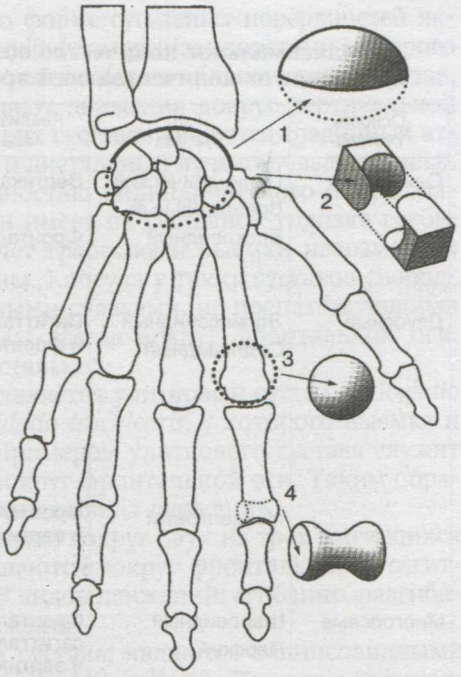

Рис. 60. Различные типы суставов (схема):
1 — эллипсовидный; 2 — седловидный; 3 — шаровидный; 4 — блоковидный

Суставная поверхность одной из сочленяющихся костей, имеющая форму головки, может быть представлена в виде шара, эллипса, седла, цилиндра или блока. Этим поверхностям соответствуют и суставные ямки. Следует отметить, что суставная поверхность может быть образована несколькими костями, придающими ей в совокупности определенную форму, например суставная поверхность, сформированная костями проксимального ряда запястья (рис. 60).

Движения в суставах вокруг осей вращения определяются геометрической формой суставной поверхности. Например, цилиндр и блок вращаются только вокруг одной оси; эллипс, овал, седло – вокруг двух осей; шар или плоская поверхность – вокруг трех.

Количество и возможные виды движений вокруг существующих осей вращения представлены в табл. 5 и 6. Так, вокруг фронтальной оси имеется два вида движений – сгибание и разгибание, *flexio et extensio*; вокруг сагиттальной оси

Таблица 5

Оси вращения, количество и виды возможных движений

Ось вращения, вокруг которой совершаются движения	Количество возможных движений	Вид возможных движений
Фронтальная	2	Сгибание, разгибание
Сагиттальная	2	Приведение, отведение
Фронтальная и сагиттальная (переход с одной оси на другую)	1	Круговое движение (коническое)
Вертикальная	1	Вращение (подвиды вращения: внутрь, наружу; пронация, супинация)

Таблица 6

Максимальное количество возможных видов движений в суставах, зависящее от количества осей вращения и формы суставной поверхности

Осность сустава	Тип сустава	Реализуемая ось вращения	Количество движений	Вид возможных движений
Одноосные	Цилиндрический Вращательный	Вертикальная	1	Вращение
	Блоковидный	Фронтальная	2	Сгибание Разгибание
Двуосные	Эллипсовидный Седловидный	Сагиттальная и фронтальная	5	Сгибание Разгибание Отведение Приведение Круговое движение
	Мыщелковый	Фронтальная и вертикальная	3	Сгибание Разгибание Вращение
Многоосные	Шаровидный Плоский	Фронтальная, сагиттальная и вертикальная	6	Сгибание Разгибание Отведение Приведение Круговое движение Вращение

также два вида движений — приведение и отведение, *abductio et adductio*; при переходе с одной оси на другую возникает еще одно движение — круговое или коническое, *circumductio*; вокруг вертикальной оси — одно движение — вращение, *rotatio*, но у него могут быть подвиды: вращение внутрь и наружу, или супинация и пронация, *supinatio et pronatio*.

Таким образом, всего существует 6 видов движений. Возможны и дополнительные движения, такие как скользящие, пружинящие (удаление и сближение суставных поверхностей при сжатии и растяжении) и скручивание. Эти движения относятся не к отдельным суставам, а к группе комбинированных, например межпозвоночных.

ПРИНЦИПЫ КЛАССИФИКАЦИИ СУСТАВОВ

Классификация суставов человеческого организма производится с учетом их соответствующих характеристик.

I. Классификация суставов по осям вращения и форме суставных поверхностей.

Одноосные суставы — это суставы, в которых совершаются движения только вокруг какой-либо одной оси. Практически такой осью является либо фронтальная, либо вертикальная ось. Если ось фронтальная, то в этих суставах совершаются движения в виде сгибания и разгибания. Если же ось вертикальная, то возможно только одно движение — вращение.

Представителями одноосных суставов по форме суставных поверхностей являются: цилиндрический сустав, *articulatio cylindrica*, разновидностями которого являются вращательный сустав, *articulatio trochoidea*, и блоковидный сустав, *ginglymus*. Вращательные суставы осуществляют движения вокруг вертикальной оси, т. е. совершают вращение. Примером таких суставов являются срединный атлантоосевой сустав, а также проксимальный и дистальный лучелоктевые суставы.

Блоковидный сустав является разновидностью цилиндрического и располагается не вертикально, а горизонтально; он имеет на суставной головке гребешок, а на суставной ямке — выемку. За счет гребешка и выемки невозможны смещения суставных поверхностей в стороны. Капсула у таких суставов свободна спереди и сзади, всегда укреплена боковыми связками, не препятствующими движениям. Работают блоковидные суставы всегда вокруг фронтальной оси. Примером их являются межфаланговые суставы.

Разновидностью блоковидного сустава является улитковый сустав, *articulatio cochlearis*, или винтообразный сустав, *articulatio trochlearis*, у которого выемка и гребешок скошены, имеют винтовой ход. Примером улиткового сустава служит плечелоктевой сустав, работающий также вокруг фронтальной оси. Таким образом, у одноосных суставов имеется один или два вида движения.

Двуосные суставы — суставы, работающие вокруг двух из трех имеющихся осей вращения. Так, если движения совершаются вокруг фронтальной и сагиттальной осей, то такие суставы реализуют 5 видов движений: сгибание, разгибание, приведение, отведение и круговое движение.

По форме суставных поверхностей эти суставы являются эллипсовидными или седловидными (*articulacio ellipsoidea et articulatio sellaris*). Примеры эллипсовидного сустава: атлантозатылочный и лучезапястный суставы; седловидного: запястно-пястный сустав первого пальца. Если движения осуществляются вокруг фронтальной и вертикальной осей, то возможно реализовать только три вида движений — сгибание, разгибание и вращение. По форме это мыщелковый сустав, *articulacio bicondylaris*. Примером являются коленный и височно-нижнечелюстной суставы.

Мыщелковый сустав — это переходная форма между одноосными и двуосными суставами. Основной осью вращения в них является фронтальная. В отличие от одноосных суставов в них больше разность площадей суставных поверхностей, а в связи с этим и объем движений увеличивается.

Многоосные суставы — это суставы, движения в которых осуществляются вокруг всех трех осей вращения, совершающие максимально возможное количество движений — 6 видов.

По форме это шаровидный сустав, *articulatio spheroidea*, или ореховидный, *articulatio enarthrosis*, например плечевой. Разновидностью шаровидного сустава является чашеобразный, *articulatio cotylica* (например, тазобедренный). Для него характерна глубокая суставная ямка, прочная капсула, укрепленная связками, объем движений в нем меньше. Если поверхность шара имеет очень большой радиус кривизны, то она приближается к плоской поверхности. Сустав с такой поверхностью называют плоским, *articulatio plana*. Для плоских суставов характерна небольшая разность площадей суставных поверхностей, крепкие связки, движения в них резко ограничены или вообще отсутствуют (например, в крестцово-подвздошном суставе). В связи с этим данные суставы называют малоподвижными (амфиартрозами).

II. Классификация суставов по количеству суставных поверхностей.

Простой сустав, *articulatio simplex*, — это сустав, имеющий только две суставные поверхности, каждая из которых может быть образована одной или

несколькими костями. Например, суставные поверхности межфаланговых суставов образованы только двумя костями, а одна из суставных поверхностей в лучезапястном суставе образована тремя костями проксимального ряда запястья.

Сложный сустав, *articulatio composita*, — это сустав, в одной капсуле которого находится несколько суставных поверхностей, следовательно, несколько простых суставов, способных функционировать как вместе, так и отдельно. Примером сложного сустава является локтевой сустав, имеющий 6 отдельных суставных поверхностей, образующих 3 простых сустава: плечелучевой, плечелоктевой, проксимальный лучелоктевой. Некоторые авторы к сложным суставам относят и коленный сустав. Учитывая суставные поверхности на менисках и надколеннике, они выделяют такие простые суставы, как бедренно-менисковый, мениско-большеберцовый и бедренно-надколенниковый. Мы считаем коленный сустав простым, так как мениски и надколенник являются вспомогательными элементами.

III. Классификация суставов по одномоментной совместной функции.

Комбинированные суставы, *articulatio combinatoria*, — это суставы, анатомически разобщенные, т. е. находящиеся в различных суставных капсулах, но функционирующие только вместе. Например, височно-нижнечелюстной сустав, проксимальный и дистальный лучелоктевые суставы. Следует подчеркнуть, что в истинных комбинированных суставах нельзя совершить движение только в одном из них, например только в одном височно-нижнечелюстном суставе. При комбинации суставов с различными формами суставных поверхностей движения реализуются по суставу, имеющему меньшее число осей вращения.

ФАКТОРЫ, ОПРЕДЕЛЯЮЩИЕ ОБЪЕМ ДВИЖЕНИЙ В СУСТАВАХ

Объем движений в каждом суставе зависит от целого ряда факторов.

1. Главный фактор — разность площадей сочленяющихся суставных поверхностей. Из всех суставов наибольшая разность площадей суставных поверхностей в плечевом суставе (площадь головки плечевой кости в 4 раза больше площади суставной впадины на лопатке), поэтому в плечевом суставе самый большой объем движений. В крестцово-подвздошном сочленении суставные поверхности по площади равны, поэтому движения в нем практически отсутствуют.

2. Наличие вспомогательных элементов. Например, мениски и диски, увеличивая конгруэнтность суставных поверхностей, увеличивают объем движений. Суставные губы, увеличивая площадь суставной поверхности, способствуют ограничению движений. Внутрисуставные связки ограничивают движения только в определенном направлении (крестообразные связки коленного сустава не препятствуют сгибанию, но противодействуют чрезмерному разгибанию).

3. Комбинация суставов. У комбинированных суставов движения определяются по суставу, имеющему меньшее число осей вращения. Хотя многие суставы, исходя из формы суставных поверхностей, способны выполнять больший объем движений, но он у них ограничен из-за комбинации. Например, по форме суставных поверхностей латеральные атлантоосевые суставы — плоские, но в результате комбинации со срединным атлантоосевым суставом они работают как вращательные. Это же относится к суставам ребер, некоторым суставам стопы и др.

4. Состояние капсулы сустава. При тонкой, эластичной капсуле движения совершаются в большем объеме. Даже неравномерная толщина капсулы в одном и том же суставе сказывается на его работе. Например, в височно-нижнечелюстном суставе капсула тоньше спереди, чем сзади и сбоку, поэтому наибольшая подвижность в нем именно кпереди.

5. Укрепление капсулы сустава связками. Связки оказывают тормозящее и направляющее действие, так как коллагеновые волокна обладают не только большой прочностью, но и малой растяжимостью. В тазобедренном суставе подвздошно-бедренная связка препятствует разгибанию и повороту конечности кнутри, лобково-бедренная связка — отведению и вращению наружу. Самые мощные связки находятся в крестцово-подвздошном суставе, поэтому движений в нем практически нет.

6. Мышцы, окружающие сустав. Обладая постоянным тонусом, они скрепляют, сближают и фиксируют сочленяющиеся кости. Сила мышечной тяги составляет до 10 кг на 1 см поперечника мышцы. Если удалить мышцы, оставить связки и капсулу, то объем движений резко возрастает. Кроме непосредственного тормозящего действия на движения в суставах, мышцы оказывают и косвенное — через связки, от которых они начинаются. Мышцы при своем сокращении делают связки неподатливыми, упругими.

7. Синовиальная жидкость. Она оказывает сцепляющее воздействие и смазывает суставные поверхности. При артрозоартритах, когда нарушается выделение синовиальной жидкости, в суставах появляются боль, хруст, объем движений уменьшается.

8. Винтовое отклонение. Имеется только в плечелоктевом суставе и оказывает тормозящее воздействие при движениях.

9. Атмосферное давление. Оно способствует соприкосновению суставных поверхностей с силой 1 кг на 1 см^2, оказывает равномерное стягивающее воздействие, следовательно, умеренно ограничивает движения.

10. Состояние кожи и подкожной жировой клетчатки. У тучных людей объем движений всегда меньше из-за обильной подкожной жировой клетчатки. У стройных, подтянутых, у спортсменов движения совершаются в большем объеме. При заболеваниях кожи, когда теряется эластичность, движения резко уменьшаются, а нередко после тяжелых ожогов, ранений образуются контрактуры, значительно препятствующие движениям.

Для определения объема движений в суставах существует несколько методик. Травматологи определяют его с помощью угломера. Для каждого сустава определены свои исходные положения. Исходным положением для плечевого сустава является положение руки, свободно свисающей вдоль туловища. Для локтевого сустава — полное разгибание (180°). Пронацию и супинацию определяют при согнутом под прямым углом локтевом суставе и при установке кисти в сагиттальной плоскости.

В анатомических исследованиях величину угла подвижности можно рассчитать по разности дуг вращения на каждой из сочленяющихся суставных поверхностей. Величина угла подвижности зависит от ряда моментов: пола, возраста, степени тренировки, индивидуальных особенностей.

ПРИНЦИПЫ ЧТЕНИЯ РЕНТГЕНОГРАММ КОСТЕЙ И СУСТАВОВ

Для изучения строения суставов по рентгенограммам применяют стандартные укладки в двух взаимно перпендикулярных проекциях — прямую (фасную) и боковую (профильную), реже — косые проекции. Для каждого сустава в соответствующей проекции разработаны схемы рентгенограмм, на которых отмечены контуры теней сочленяющихся костей, места их наслоения, зоны метаэпифизарных хрящей, формы и размеры суставной щели и т. д.

На рентгенограмме сустава оцениваются следующие параметры:

— положение костей (соответствуют ли друг другу суставные поверхности, так как при вывихах, переломах возможны их смещения);

— форма костей и особенности суставных поверхностей (при заболеваниях могут наблюдаться искривление, деформация);

— костная структура компактного и губчатого вещества (компактное вещество в норме должно иметь определенную толщину, ровные края, а пластинки губчатого вещества у каждой кости имеют свое направление);

— рентгеновская суставная щель (в норме она должна быть равномерной и для каждого сустава в определенной проекции иметь установленные размеры; ее ограничивают замыкательные пластинки на эпифизах); при гипертрофии суставного хряща суставная щель расширяется, при атрофии хряща — суживается, при подвывихах — форма ее становится неровной, а при срастании суставных поверхностей (анкилоз) она полностью исчезает;

— состояние надкостницы в области эпифизов сочленяющихся костей (при периоститах возможно ее окостенение, утолщение или отслоение).

При изучении рентгенограмм ребенка необходимо обратить внимание на состояние зон роста и центров (точек) окостенения, сроки их появления и симметричность, сроки синостозирования отдельных частей кости.

В системе органов опоры и движения соединения костей выполняют роль связующего звена между костями и мышцами. Они обеспечивают объединение отдельных костей в скелет, рост скелета, перемещение частей тела относительно друг друга, передвижение тела в пространстве, сохранение определенного положения тела и его устойчивости, предупреждение преждевременного изнашивания опорных структур, амортизирующее (рессорное) воздействие при движениях.

Соединения отдельных костей скелета можно сгруппировать следующим образом (табл. 7—12).

Таблица 7

Соединения свободных позвонков

Короткие соединения (соседних позвонков)	Длинные соединения (на протяжении позвоночного столба)
Тел (межпозвоночный диск) Дуг (желтая связка) Отростков: — остистых (межостистые связки); — поперечных (межпоперечные связки); — суставных (межпозвоночные — дугоотростчатые суставы)	Передняя продольная связка Задняя продольная связка Надостистые связки Выйная связка

Таблица 8

Соединения крестца и копчика (в сопоставлении с соединениями свободных позвонков)

Соединения свободных позвонков	Соединения крестца и копчика
Межпозвоночный диск	Крестцово-копчиковый симфиз
Межпозвоночный сустав	Крестцово-копчиковый синдесмоз
Межпоперечная связка	Латеральная крестцово-копчиковая связка
Передняя продольная связка	Вентральная крестцово-копчиковая связка
Желтая и надостистая связки	Поверхностная задняя крестцово-копчиковая связка
Задняя продольная связка	Глубокая задняя крестцово-копчиковая связка

Таблица 9

Соединения ребер

Соединения			
с позвонками		с грудиной	между собой
С телами: Сустав головки ребра Лучистая связка головки ребра	*С поперечным отростком:* Реберно-поперечный сустав Реберно-поперечная связка	*I ребро — синхондроз* *II—VII ребро* (грудинореберный сустав) Лучистые грудинореберные связки	*Межреберные мембраны:* наружная внутренняя Ложные ребра соединяются с помощью межхрящевых суставов или синхондрозов

Таблица 10

Соединение костей черепа

Соединения		
между собой	с нижней челюстью	с I шейным позвонком
I. *Синдесмозы*: *Роднички*: передний; задний; клиновидный; сосцевидный *Швы*: сагиттальный; венечный; ламбдовидный по названиям соединяющихся костей, например клиновидно-лобный шов и т. д.; по форме (зубчатый, чешуйчатый и плоский) *Связки*: крыловидно-остистая; шилоподъязычная *Вколачивание* (зубоальвеолярное соединение) II. *Синхондрозы*: *Временные*: клиновидно-затылочный; передний и задний внутризатылочные *Постоянные*: клиновидно-каменистый; каменисто-затылочный; клиновидно-решетчатый	Височно-нижнечелюстной сустав Клиновидно-нижнечелюстная связка Шилонижнечелюстная связка	Атлантозатылочный сустав Передняя и задняя атлантозатылочные мембраны Латеральная атлантозатылочная связка

Таблица 11

Соединения костей верхней конечности

Соединения	
костей пояса	костей свободного отдела
Собственные соединения лопатки: клювовидно-акромиальная связка; верхняя поперечная связка лопатки Соединения между лопаткой и ключицей: акромиально-ключичный сустав; акромиально-ключичная связка; клювовидно-ключичная связка Соединения костей пояса и костей туловища: грудино-ключичный сустав; передние и задние грудино-ключичные связки; межключичная связка; реберно-ключичная связка Соединения лопатки со свободным отделом: плечевой сустав	Соединение плечевой кости с костями предплечья: локтевой сустав Соединения костей предплечья: проксимальный и дистальный лучелоктевые суставы; межкостная перепонка предплечья Соединение лучевой кости с костями проксимального ряда запястья: лучезапястный сустав Соединения костей кисти: соединения костей запястья; соединения костей запястья и костей пясти; соединения костей пясти и проксимальных фаланг; межфаланговые соединения

Таблица 12

Соединения костей нижней конечности

Соединения	
костей пояса	костей свободного отдела
Собственные соединения тазовой кости: синхондроз или синостоз между частями тазовой кости; запирательная мембрана Соединения тазовых костей между собой: лобковый симфиз; верхняя лобковая связка; нижняя лобковая связка (дугообразная) Соединения тазовой кости с V поясничным позвонком: подвздошно-поясничная связка Соединения тазовой кости с крестцом: крестцово-подвздошный сустав; межкостные крестцово-подвздошные связки; вентральные и дорсальные крестцово-подвздошные связки; крестцово-бугорная связка; крестцово-остистая связка Соединения тазовой кости со свободным отделом: тазобедренный сустав ; подвздошно-бедренная связка; лобково-бедренная связка; седалищно-бедренная; круговая зона	Соединения бедренной кости с костями голени и надколенником: коленный сустав; большеберцовая коллатеральная связка; малоберцовая коллатеральная связка; косая подколенная связка; связка надколенника; медиальная и латеральная поддерживающие связки надколенника Соединения костей голени: межберцовый сустав; передняя и задняя связки головки малоберцовой кости; межкостная перепонка голени; межберцовый синдесмоз Соединения костей голени и костей предплюсны: голеностопный сустав; медиальная коллатеральная связка (дельтовидная); латеральная коллатеральная связка Соединения костей стопы: соединения костей предплюсны; соединения костей предплюсны и костей плюсны; соединения костей плюсны и проксимальных фаланг; межфаланговые соединения

СОЕДИНЕНИЯ КОСТЕЙ ТУЛОВИЩА

К соединениям костей туловища относят соединения позвонков, ребер и грудины.

Соединения свободных позвонков

У свободных типичных позвонков различают соединения тел, дуг и отростков.

Тела двух соседних позвонков соединяются при помощи межпозвоночного диска, *discus intervertebralis* (рис. 61). Общее их число — 23. Такой диск отсутствует только между I и II шейными позвонками. Суммарная высота всех межпозвоночных дисков составляет приблизительно четверть длины позвоночного столба.

Диск построен преимущественно из волокнистого хряща и состоит из двух частей, переходящих постепенно друг в друга. По периферии располагается фиброзное кольцо, *anulus fibrosus*, состоящее из концентрических пластинок. Пучки волокон в пластинках идут косо, при этом в соседних слоях они ориентированы в противоположных направлениях. Центральную часть диска составляет студенистое ядро, *nucleus pulposus*. Оно состоит из аморфного вещества хряща. Студенистое ядро диска смещено несколько кзади, сдавлено телами двух соседних позвонков и является амортизатором, т. е. играет роль эластической подушки.

Площадь диска больше, чем площади тел соседних позвонков, поэтому в норме межпозвоночные диски выступают в виде валиков за пределы краев тел позвонков. Толщина дисков (высота) существенно различается на протяжении позвоночного столба. Наибольшая высота отдельных дисков в шейном отделе составляет 5—6 мм, в грудном — 3—4 мм, в поясничном — 10—12 мм. Толщина диска меняется в переднезаднем направлении: так, между грудными позвонками диск тоньше спереди, между шейными и поясничными позвонками, наоборот, — тоньше сзади.

Спереди и сзади тела позвонков соединены двумя продольными связками (рис. 61). Передняя продольная связка, *ligamentum longitudinale anterius*, идет по передней поверхности тел позвонков и дисков от глоточного бугорка затылочной кости и переднего бугорка атланта до первого крестцового позвонка. Связка прочно соединена с дисками и надкостницей позвонков, препятствует чрезмерному разгибанию позвоночного столба.

Задняя продольная связка, *ligamentum longitudinale posterius*, идет по задней поверхности тел позвонков от ската затылочной кости и заканчивается в крестцовом канале. По сравнению с передней продольной связкой она более узкая и расширяет-

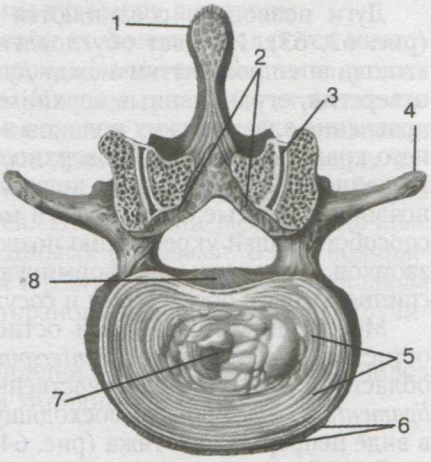

Рис. 61. Соединения соседних свободных позвонков. Горизонтальный разрез между II и III поясничными позвонками:

1 — *processus spinosus*; 2 — *ligamentum flavum*; 3 — *articulatio intervertebralis*; 4 — *processus transversus*; 5 — *anulus fibrosus*; 6 — *ligamentum longitudinale anterius*; 7 — *nucleus pulposus*; 8 — *ligamentum longitudinale posterius*

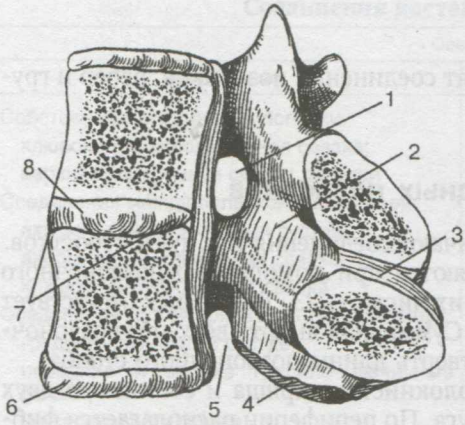

Рис. 62. Срединный распил позвоночника на уровне грудных позвонков:

1 — *foramen intervertebrale*; 2, 4 — *ligamentum flavum*; 3 — *ligamentum interspinale*; 5 — *incisura vertebralis inferior*; 6 — *discus intervertebralis*; 7 — *anulus fibrosus*; 8 — *nucleus pulposus*

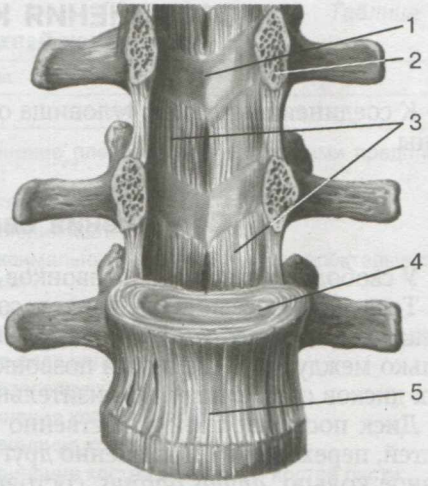

Рис. 63. Фронтальный распил через позвоночный канал на уровне I—II поясничных позвонков (вид спереди):

1 — *arcus vertebrae*; 2 — *pediculus arcus vertebrae*; 3 — *ligamenta flava*; 4 — *discus intervertebralis*; 5 — *ligamentum longitudinale anterius*

ся в области межпозвоночных дисков. С телами позвонков соединяется рыхло и прочно срастается с межпозвоночными дисками. Задняя продольная связка является антагонистом передней, препятствует чрезмерному сгибанию позвоночного столба.

Дуги позвонков соединяются при помощи желтых связок, *ligamenta flava* (рис. 62, 63). Их цвет обусловлен преобладанием эластических волокон. Они выполняют промежутки между дугами, оставляя свободными межпозвоночные отверстия, ограниченные верхними и нижними позвоночными вырезками. Направление эластических волокон в связках имеет свою закономерность: от нижнего края и внутренней поверхности дуги вышележащего позвонка (начиная со II шейного) — к верхнему краю и наружной поверхности дуги нижележащего позвонка. Желтые связки, как и межпозвоночные диски, обладают упругостью, способствующей укреплению позвоночного столба. Вместе с телами, дугами позвонков и дисками они формируют позвоночный канал, в котором находится спинной мозг с оболочками и сосуды.

Между двумя соседними остистыми отростками находятся короткие межостистые связки, *ligamenta interspinalia*, которые сильнее развиты в поясничной области. Кзади они непосредственно переходят в непарную надостистую связку, *ligamentum supraspinale*, восходящую по вершинам всех остистых отростков в виде непрерывного тяжа (рис. 64).

В шейном отделе эта связка продолжается в выйную связку, *ligamentum nuchae*, которая тянется от остистого отростка VII шейного позвонка до наружного затылочного выступа. Она имеет вид треугольной пластинки, расположенной в сагиттальной плоскости. Выйная связка построена главным образом из эластических волокон, достигает мощного развития у животных, а у человека она является рудиментарным образованием и относится к категории межмышечных перегородок. Все связки, соединяющие остистые отростки позвонков, тормозят сгибание позвоночного столба.

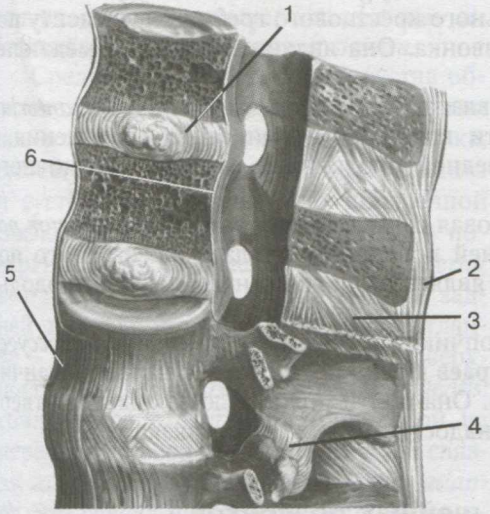

Рис. 64. Соединения позвонков. Грудной отдел (вид сбоку):

1 — *discus intervertebralis*; 2 — *ligamentum supraspinale*; 3 — *ligamentum interspinale*; 4 — *articulatio intervertebralis*; 5 — *ligamentum longitudinale anterius*; 6 — *ligamentum longitudinale posterius*

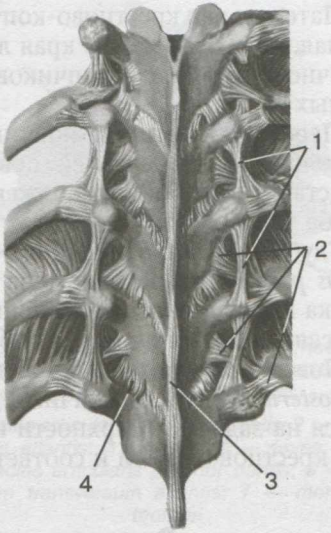

Рис. 65. Соединения позвонков. Грудной отдел (вид сзади):

1 — *ligamenta intertransversaria*; 2 — *ligamenta costotransversaria*; 3 — *ligamentum supraspinale*; 4 — *ligamentum flavum*

Между поперечными отростками (рис. 64, 65) находятся межпоперечные связки, *ligamenta intertransversaria*. В шейном отделе они отсутствуют. При сокращении мышц эти связки ограничивают наклоны туловища в стороны.

Единственным прерывным соединением между позвонками являются многочисленные межпозвоночные суставы, *articulationes intervertebrales*, или дугоотростчатые суставы, *articulationes zygapophysiales*. Нижние суставные отростки каждого типичного вышележащего позвонка сочленяются с верхними суставными отростками нижележащего позвонка. Суставные поверхности на суставных отростках позвонков плоские, покрыты гиалиновым хрящом, суставная капсула прикреплена по краю суставных поверхностей. По функции межпозвоночные суставы являются многоосными, комбинированными суставами. В них возможны наклоны туловища вперед и назад (сгибание и разгибание), наклоны туловища в стороны, круговое движение (коническое), торзионное движение, или скручивание, и пружинящее движение.

V поясничный позвонок с крестцом соединяется с помощью таких же видов соединений, которые свойственны свободным типичным позвонкам.

Соединение крестца с копчиком

Между телами V крестцового и I копчикового позвонков находится также межпозвоночный диск, *discus intervertebralis*, внутри которого в большинстве случаев имеется маленькая полость, поэтому данное соединение называют симфизом. Крестцовые и копчиковые рога соединены при помощи соединительной ткани — синдесмоза.

Латеральная крестцово-копчиковая связка, *ligamentum sacrococcygeum laterale*, парная, идет от нижнего края латерального крестцового гребня к рудименту поперечного отростка I копчикового позвонка. Она является аналогом межпоперечных связок.

Передняя крестцово-копчиковая связка, *ligamentum sacrococcygeum anterius*, расположена на передней поверхности крестцово-копчикового соединения и представляет собой продолжение передней продольной связки позвоночного столба.

Глубокая задняя крестцово-копчиковая связка, *ligamentum sacrococcygeum posterius profundum*, расположена на задней поверхности тела V крестцового позвонка и I копчикового позвонка, т. е. является продолжением задней продольной связки позвоночного столба.

Поверхностная задняя крестцово-копчиковая связка, *ligamentum sacrococcygeum posterius superficiale*, начинается от краев щели крестцового канала и заканчивается на задней поверхности копчика. Она почти полностью закрывает отверстие крестцовой щели и соответствует надостистой и желтой связкам.

Соединения I и II шейных позвонков между собой и с черепом

Атлантозатылочный сустав, *articulatio atlantooccipitalis*, парный, эллипсовидный, двуосный, комбинированный (рис. 66). Образован мыщелком затылочной кости, *condylus occipitalis*, и верхней суставной поверхностью I шейного позвонка, *facies articularis superior atlantis*. Суставные поверхности покрыты гиалиновым хрящом, капсула свободная, прикреплена по краю суставных поверхностей. Атлантозатылочные суставы анатомически разобщены, но функционируют вместе. Вокруг фронтальной оси в них совершаются кивательные движения – наклоны головы вперед и назад. Объем движения достигает 45°. Вокруг сагиттальной оси совершаются наклоны головы вправо и влево по отношению к срединной плоскости. Объем движения равен 15–20°. Также возможно периферическое (коническое) движение.

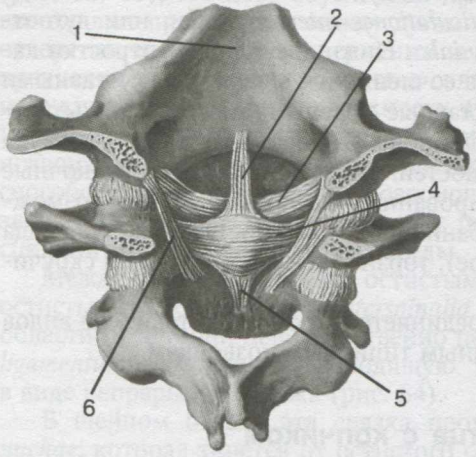

Рис. 66. Связки между I и II шейными позвонками и затылочной костью (вид сзади):

1 — *os occipitale* (*clivus*); 2 — *fasciculus longitudinalis superior*; 3 — *ligamentum alare*; 4 — *ligamentum transversum atlantis*; 5 — *fasciculus longitudinalis inferior*; 6 — *membrana tectoria* (фрагмент)

Передняя атлантозатылочная мембрана, *membrana atlantooccipitalis anterior*, натянута между базилярной частью затылочной кости и верхним краем передней дуги атланта. Задняя атлантозатылочная мембрана, *membrana atlantooccipitalis posterior*, соединяет заднюю дугу атланта с задним краем большого отверстия и представляет собой видоизмененные желтые связки. Эти мембраны закрывают широкие щели между атлантом и затылочной костью.

Между I и II шейными позвонками имеются три сустава: срединный атлантоосевой сустав, *articulatio atlantoaxialis*

mediana, правый и левый латеральные атлантоосевые суставы, *articulationes atlantoaxiales laterales dextra et sinistra.*

Срединный атлантоосевой сустав образован передней и задней суставными поверхностями зуба осевого позвонка, суставной ямкой передней дуги атланта и суставной поверхностью поперечной связки атланта. Передняя суставная поверхность зуба, *facies articularis anterior dentis*, сочленяется с ямкой зуба на задней поверхности передней дуги атланта – *fovea dentis.* Задняя суставная поверхность зуба, *facies articularis posterior dentis*, сочленяется с суставной площадкой на передней поверхности поперечной связки атланта, *ligamentum transversum atlantis.* Эта связка натянута позади зуба осевого позвонка между медиальными поверхностями латеральных масс I шейного позвонка. Она препятствует смещению зуба назад. От центральной, слегка расширенной части поперечной связки вверх и вниз направляются верхний и нижний продольные пучки, *fasciculi longitudinales superior et inferior.* Верхний пучок заканчивается на передней полуокружности большого отверстия, нижний пучок – на задней поверхности тела осевого позвонка. Эти два пучка вместе с поперечной связкой атланта составляют крестообразную связку атланта, *ligamentum cruciforme atlantis* (см. рис. 66).

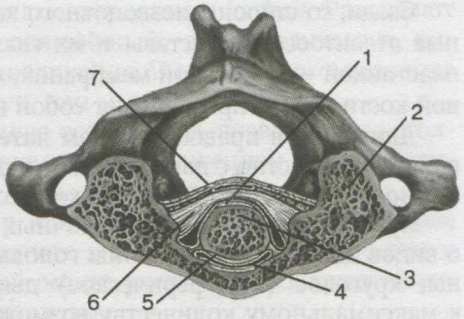

Рис. 67. Соединение I шейного позвонка с зубом II шейного позвонка. Горизонтальный распил (вид сверху):

1 — *facies articularis posterior dentis*; 2 — *massa lateralis atlantis*; 3 — *dens*; 4 — *fovea dentis*; 5 — *facies articularis anterior dentis*; 6 — *ligamentum transversum atlantis*; 7 — *membrana tectoria*

Таким образом, зуб осевого позвонка находится в костно-фиброзном кольце, образованном спереди передней дугой атланта, а сзади – поперечной связкой атланта (рис. 67).

Срединный атлантоосевой сустав по форме является цилиндрическим, в нем возможно движение только вокруг вертикальной оси (вращение), проходящей через зуб осевого позвонка. Вращение атланта вокруг зуба происходит вместе с черепом на 30–40 ° в каждую сторону.

Латеральные атлантоосевые суставы (правый и левый) вместе составляют комбинированные суставы. Каждый образован нижней суставной поверхностью на латеральной массе атланта, *facies articularis inferior atlantis*, и верхней суставной поверхностью осевого позвонка, *facies articularis superior axis.* Плоские суставные поверхности покрыты гиалиновым хрящом, капсула суставов прикрепляется по краю суставных поверхностей.

Срединный и латеральные атлантоосевые суставы имеют дополнительный связочный аппарат – крыловидные связки и связку верхушки зуба. Крыловидные связки, *ligamenta alaria*, – это две прочные связки, каждая из которых начинается от вершины и боковой поверхности зуба, идет косо вверх и прикрепляется к медиальным сторонам затылочных мыщелков. Эти связки отличаются большой прочностью, они ограничивают вращение в срединном атлантоосевом суставе. Связка верхушки зуба, *ligamentum apicis dentis*, – это тонкий пучок, который идет вверх от верхушки зуба к переднему краю большого отверстия.

Сзади, со стороны позвоночного канала, срединный атлантоосевой и латеральные атлантоосевые суставы и их связки покрыты широкой прочной фиброзной пластинкой — покровной мембраной, *membrana tectoria.* Она идет от ската затылочной кости вниз и представляет собой верхнюю часть задней продольной связки.

Движение в правом и левом латеральных атлантоосевых суставах осуществляется совместно с движением в срединном атлантоосевом суставе. В этих комбинированных суставах возможен только один вид движения — вращение.

Суммарно в атлантозатылочных и атлантоосевых суставах выполняются 6 видов движений — наклоны головы вперед и назад, наклоны головы в стороны, круговое (периферическое) движение и вращение. Это приравнивается к максимальному количеству возможных видов движений в многоосном шаровидном суставе.

Позвоночный столб

Позвоночник, или позвоночный столб (рис. 68), *columna vertebralis*, — представлен позвонками и их соединениями. Он включает шейный, грудной, поясничный и крестцово-копчиковый отделы. Его функциональное значение чрезвычайно велико: он поддерживает голову, служит гибкой осью туловища, принимает участие в образовании стенок грудной и брюшной полостей и таза, является опорой для тела, защищает спинной мозг, находящийся в позвоночном канале.

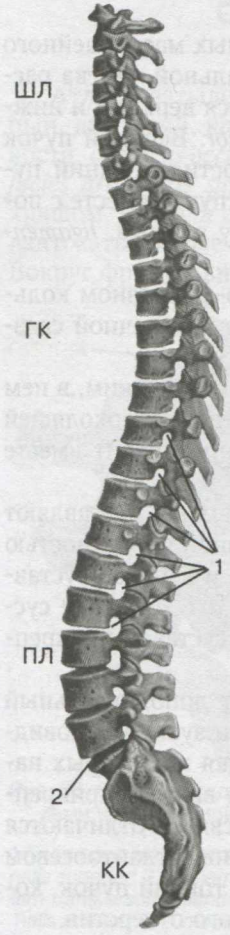

Сила тяжести, воспринимаемая позвоночным столбом, увеличивается сверху вниз. Тела позвонков имеют наибольшую ширину в области крестца, кверху они постепенно суживаются до уровня V грудного позвонка, затем снова расширяются до уровня нижних шейных позвонков и в верхнем шейном отделе вновь суживаются. Расширение позвоночника в верхней части грудного отдела объясняется тем, что на этом уровне фиксируется верхняя конечность.

При соединении позвонков между собой с боков образуются 23 пары межпозвоночных отверстий, *foramina intervertebralia*, через которые из позвоночного канала выходят спинномозговые нервы.

Длина позвоночного столба у взрослого мужчины среднего роста (170 см) составляет примерно 73 см, причем на шейный отдел приходится 13 см, на грудной — 30 см, на поясничный — 18 см, на крестцово-копчиковый — 12 см. Позвоночник у женщины в среднем на 3—5 см короче и составляет 68—69 см. В старческом возрасте длина позвоночного столба уменьшается. В общем длина позвоночного столба составляет около $^2/_5$ всей длины тела.

Позвоночный столб не занимает строго вертикального положения. Он имеет изгибы в сагиттальной плоскости (рис. 68). Изгибы, обращенные выпуклостью назад, назы-

Рис. 68. Позвоночный столб (вид сбоку):

1 — *foramina intervertebralia*; 2 — *promontorium*; ШЛ — шейный лордоз; ГК — грудной кифоз; ПЛ — поясничный лордоз; КК — крестцовый кифоз

вают кифозами, *kyphosis*, выпуклостью вперед — лордозами, *lordosis*. Различают физиологические лордозы — шейный и поясничный, физиологические кифозы — грудной и крестцовый. На месте соединения V поясничного позвонка с I крестцовым имеется значительный выступ, или мыс, *promontorium*.

Кифозы и лордозы составляют характерную особенность позвоночного столба человека: они возникли в связи с вертикальным положением тела и оптимально выражены у взрослого человека, выполняющего команду «смирно» (военная осанка). При этом перпендикуляр, опущенный из переднего бугорка атланта, пересекает тела VI шейного, IX грудного и III крестцового позвонков и выходит через верхушку копчика. При вялой осанке увеличивается грудной кифоз, уменьшаются шейный и поясничный лордозы.

Физиологические лордозы и кифозы являются постоянными образованиями. Грудной кифоз и поясничный лордоз больше выражены у женщин, чем у мужчин. Изгибы позвоночного столба при горизонтальном положении тела несколько уменьшаются, при вертикальном положении выделяются резче, а при увеличении нагрузки (ношение тяжестей) заметно усиливаются.

Формирование изгибов позвоночного столба происходит после рождения. У новорожденного позвоночный столб имеет вид дуги, обращенной выпуклостью назад. В 2—3 месяца ребенок начинает держать голову, при этом формируется шейный лордоз. В 5—6 месяцев, когда ребенок начинает садиться, характерную форму приобретает грудной кифоз. В 9—12 месяцев образуется поясничный лордоз, как следствие приспособления тела человека к вертикальному положению, когда ребенок начинает ходить. Одновременно с этим происходит увеличение грудного и крестцового кифозов. Таким образом, изгибы позвоночного столба являются функциональными приспособлениями тела человека для сохранения равновесия при вертикальном положении.

В норме позвоночный столб во фронтальной плоскости изгибов не имеет. Его отклонение от срединной плоскости носит название сколиоз.

Движения позвоночного столба являются результатом функционирования многочисленных комбинированных суставов между позвонками. В позвоночном столбе при действии на него скелетных мышц возможны следующие виды движений: наклоны вперед и назад, т. е. сгибание и разгибание; наклоны в стороны, т. е. отведение; торзионные движения, т. е. скручивание; круговое (коническое) движение и пружинящее движение.

Наклоны туловища вперед и назад (сгибание и разгибание) происходят вокруг фронтальной оси. Амплитуда сгибания и разгибания равна 170—245°. При сгибании тела позвонков наклоняются вперед, остистые отростки удаляются друг от друга. Передняя продольная связка позвоночного столба расслабляется. Натяжение задней продольной связки, желтых связок, межостистых и надостистой связок тормозит это движение. В момент разгибания позвоночный столб отклоняется кзади. При этом расслабляются все его связки, кроме передней продольной, которая натягивается, ограничивая разгибание позвоночного столба. Межпозвоночные диски при сгибании и разгибании изменяют свою форму. Их толщина незначительно уменьшается на стороне наклона и увеличивается на противоположной стороне.

Наклоны позвоночного столба вправо и влево (отведение и приведение) совершаются вокруг сагиттальной оси. Объем движения равен 165°.

Торзионное движение (скручивание) позвоночного столба происходит вокруг вертикальной оси. Объем его равен 120°.

При круговом (коническом) движении позвоночный столб описывает конус, попеременно вокруг сагиттальной и фронтальной осей. Пружинящие движения (при ходьбе, прыжках) совершаются за счет сближения и отдаления соседних позвонков, при этом межпозвоночные диски уменьшают толчки и сотрясения.

Объем и реализуемые виды движений в каждом из отделов позвоночного столба неодинаковы. Шейный и поясничный отделы являются наиболее подвижными в связи с большей высотой межпозвоночных дисков. Грудной отдел позвоночного столба наименее подвижен, что обусловлено меньшей высотой межпозвоночных дисков, сильным наклоном книзу остистых отростков позвонков, а также фронтальным расположением суставных поверхностей в межпозвоночных суставах.

Соединения ребер

Ребра образуют соединения с грудными позвонками, с грудиной и друг с другом (рис. 65, 69).

С позвонками ребра соединяются при помощи реберно-позвоночных суставов, *articulationes costovertebrales*. К ним относят сустав головки ребра и реберно-поперечный сустав. Последний отсутствует у XI и XII ребер.

Сустав головки ребра, *articulatio capitis costae*, образован суставными поверхностями верхней и нижней реберных полуямок двух соседних грудных позвонков (II–X), реберных ямок I, XI, XII грудных позвонков и суставной поверхностью головки ребра. В каждом из суставов головки ребра от II до X имеется внутрисуставная связка головки ребра, *ligamentum capitis costae intraarticulare*. Она начинается от гребешка головки ребра и прикрепляется к межпозвоночному диску, разделяющему реберные ямки двух соседних позвонков. Головки I, XI и XII ребер не имеют гребешка. Они сочленяются с полной суставной ямкой, расположенной на теле соответствующих позвонков, следовательно, эти суставы не имеют внутрисуставной связки головки ребра. Снаружи капсула сустава укрепляется лучистой связкой головки ребра, *ligamentum capitis costae radiatum*. Ее пучки веерообразно расходятся и прикрепляются к межпозвоночному диску и к телам прилежащих позвонков.

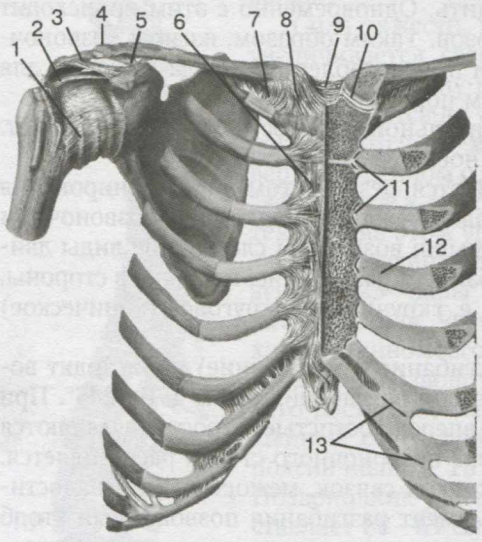

Рис. 69. Соединения грудины с ключицами и ребрами. Плечевой сустав:

1 — *articulatio humeri (capsula)*; 2 — *ligamentum coracohumerale*; 3 — *ligamentum coracoacromiale*; 4 — *articulatio acromioclavicularis*; 5 — *ligamentum coracoclaviculare*; 6 — *membrana sterni*; 7 — *ligamentum costoclaviculare*; 8 — *articulatio sternoclavicularis*; 9 — *ligamentum interclaviculare*; 10 — *discus articularis*; 11 — *articulationes sternocostales*; 12 — *cartilago costalis*; 13 — *articulationes interchondrales*

Реберно-поперечный сустав, *articulatio costotransversaria*, образуется сочленением суставной поверхности бугорка ребра, *facies articularis tuberculi costae*, с реберной ямкой поперечного отростка позвонка, *fovea costalis processus transversi*.

Капсулу сустава укрепляет реберно-поперечная связка, *ligamentum costotransversarium.*

Ребра с грудиной соединяются при помощи суставов и хрящевых соединений. Только хрящ I ребра непосредственно срастается с грудиной, образуя постоянный гиалиновый синхондроз, *synchondrosis costae primae.*

Хрящи II—VII ребер соединяются с грудиной при помощи грудино-реберных суставов, *articulationes sternocostales.* Они образованы передними концами реберных хрящей и реберными вырезками на грудине. Суставные капсулы этих суставов представляют собой продолжение надхрящницы реберных хрящей, переходящей в надкостницу грудины. Лучистые грудино-реберные связки, *ligamenta sternocostalia radiata*, укрепляют суставную капсулу на передней и задней поверхностях суставов. Спереди лучистые грудино-реберные связки срастаются с надкостницей грудины, образуя плотную мембрану грудины, *membrana sterni.* В суставе II ребра имеется внутрисуставная грудино-реберная связка, *ligamentum sternocostale intraarticulare.*

Передние концы ложных ребер (VIII, IX и X) с грудиной непосредственно не соединяются. Их хрящи соединяются друг с другом, и иногда между ними имеются видоизмененные межхрящевые суставы, *articulationes interchondrales.* Эти хрящи образуют справа и слева реберную дугу, *arcus costalis.* Эти дуги ограничивают непарный, открытый книзу подгрудинный угол, *angulus infrasternalis.* Короткие хрящевые концы XI и XII ребер заканчиваются в мускулатуре брюшной стенки.

Передние концы ребер соединены друг с другом при помощи наружной межреберной мембраны, *membrana intercostalis externa.* Волокна наружной мембраны, заполняя межреберные промежутки, идут косо вниз и вперед. Противоположный ход волокон имеет внутренняя межреберная мембрана, *membrana intercostalis interna*, которая хорошо выражена в задних отделах межреберных промежутков, *spatia intercostalia.*

Сустав головки ребра (I, XI, XII) по форме является шаровидным суставом, а со II по X — седловидным. Реберно-поперечный сустав по форме — цилиндрический. Функционально сустав головки ребра и реберно-поперечный сустав комбинируются в одноосный вращательный. Ось движения проходит через центры обоих суставов и соответствует шейке ребра. Задний конец ребра вращается вокруг указанной оси, при этом передний конец поднимается или опускается, так как ребро имеет скрученность. В результате поднимания передних концов ребер объем грудной клетки увеличивается, что совместно с опусканием диафрагмы обеспечивает вдох. При опускании ребер происходит выдох благодаря расслаблению мышц и эластичности реберных хрящей. Упругость грудной клетки в пожилом возрасте снижается, подвижность ребер значительно уменьшается.

Грудная клетка в целом

Грудная клетка, *cavea thoracis* (*thorax*), представляет собой костно-хрящевое образование, состоящее из 12 грудных позвонков, 12 пар ребер, грудины и их соединений (рис. 70).

Грудная клетка образует стенки грудной полости, в которой находятся внутренние органы — сердце, легкие, трахея, пищевод и др.

Форму грудной клетки сравнивают с усеченным конусом, основание которого обращено книзу.

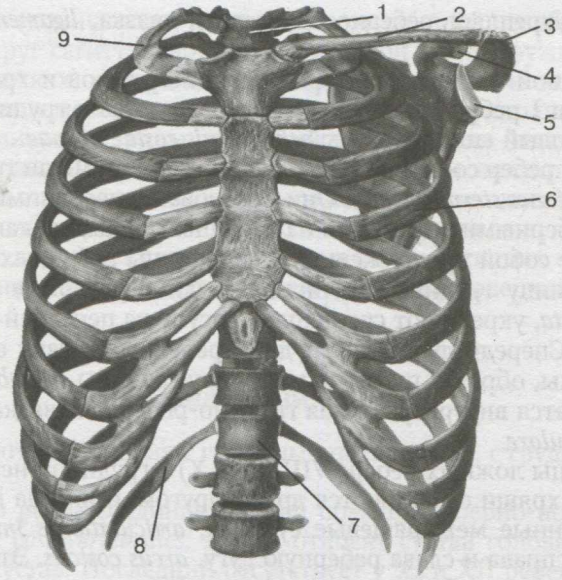

Рис. 70. Грудная клетка (вид спереди):

1 — *vertebra thoracica I*; 2 — *clavicula*; 3 — *acromion*; 4 — *processus coracoideus*; 5 — *cavitas glenoidalis*; 6 — *costa* IV; 7 — *vertebra thoracica XII*; 8 — *costa XII*; 9 — *costa I*

Переднезадний размер грудной клетки меньше, чем поперечный. Передняя стенка самая короткая, образована грудиной и реберными хрящами. Боковые стенки наиболее длинные, их формируют тела двенадцати ребер. Задняя стенка представлена грудным отделом позвоночного столба и ребрами (до их углов). Тела позвонков выступают в грудную полость, *cavitas thoracis*, поэтому с обеих сторон от них находятся легочные борозды, *sulci pulmonales*. В них располагаются задние края легких.

Вверху грудная полость открывается широким отверстием — верхней апертурой грудной клетки, *apertura thoracis superior*, которая ограничена рукояткой грудины, I ребром и телом I грудного позвонка. Плоскость верхней апертуры лежит не горизонтально, а косо. Передний ее край находится ниже, в связи с этим яремная вырезка проецируется на уровне II—III грудных позвонков. Нижняя апертура грудной клетки, *apertura thoracis inferior*, гораздо шире верхней, ее ограничивают тело XII грудного позвонка, XII ребра, концы XI ребер, реберные дуги и мечевидный отросток.

Пространства, расположенные между смежными ребрами, а спереди между их хрящами, носят название межреберных промежутков, *spatia intercostalia*. Они заполнены межреберными мышцами, связками и мембранами.

Через верхнюю апертуру грудной клетки проходят сосуды, нервы, трахея и пищевод. Нижняя апертура грудной клетки закрыта грудобрюшной преградой – диафрагмой, отделяющей грудную полость от брюшной.

В зависимости от типа телосложения выделяют три формы грудной клетки: коническую, цилиндрическую и плоскую.

Коническая форма грудной клетки свойственна мезоморфному типу телосложения, цилиндрическая — долихоморфному и плоская — брахиморфному.

СОЕДИНЕНИЯ КОСТЕЙ ЧЕРЕПА

Кости черепа соединяются между собой преимущественно с помощью непрерывных соединений — синдесмозов и в меньшей степени — синхондрозов. Прерывным соединением является только височно-нижнечелюстной сустав (если не считать соединений слуховых косточек).

У взрослого человека синдесмозы черепа представлены швами. Швами соединяются кости крыши мозгового черепа, а также кости лицевого черепа. Между костями крыши существуют зубчатые и чешуйчатые швы. Зубчатый шов, *sutura serrata*, имеется между теменными костями (сагиттальный шов, *sutura sagittalis*); между теменными и лобной (венечный шов, *sutura coronalis*); между теменными и затылочной (ламбдовидный шов, *sutura lambdoidea*). С помощью чешуйчатого шва, *sutura squamosa*, соединяется чешуя височной кости с теменной костью и большим крылом клиновидной кости. Кости лицевого черепа соединяются посредством плоских гармонических швов, *sutura plana*. Конкретные названия швов складываются из названий соединяющихся костей, например: лобно-скуловой шов, *sutura frontozygomatica*; лобно-решетчатый шов, *sutura frontoethmoidalis*, и др.

В черепе плода, новорожденного и ребенка первых двух лет жизни кроме плоских швов имеются роднички (рис. 71). Самый большой из них — передний (большой, лобный) родничок, *fonticulus anterior* (*major*, *frontalis*), находится между двумя частями лобной кости и теменными костями. Имеет ромбовидную форму и зарастает на втором году жизни.

Задний (малый, затылочный) родничок, *fonticulus posterior* (*minor*, *occipitalis*), находится между двумя теменными костями и затылочной, имеет треугольную форму, зарастает на втором месяце жизни. Передний и задний роднички — непарные. Помимо них существуют парные роднички: клиновидный, *fonticulus sphenoidalis*, сосцевидный, *fonticulus mastoideus*. На месте родничков впоследствии формируются зубчатые швы.

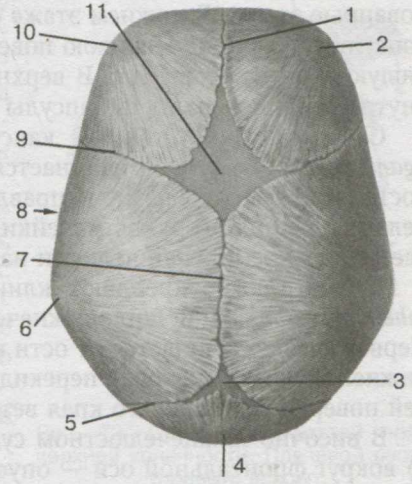

Рис. 71. Череп новорожденного (вид сверху):

1 — *sutura frontalis*; 2 — *tuber frontale*; 3 — *fonticulus posterior*; 4 — *os occipitale*; 5 — *sutura lambdoidea*; 6 — *tuber parietale*; 7 — *sutura sagittalis*; 8 — *os parietale*; 9 — *sutura coronalis*; 10 — *os frontale*; 11 — *fonticulus anterior*

Хрящевые соединения — синхондрозы — характерны для костей основания черепа. Они представлены волокнистым хрящом. У детей отчетливо выражен временный синхондроз между телом клиновидной кости и базилярной частью затылочной кости — *synchondrosis sphenooccipitalis*. Также имеются постоянные синхондрозы между пирамидой височной кости и базилярной частью затылочной кости — *synchondrosis petrooccipitalis*; между большим крылом клиновидной кости и пирамидой височной кости — *synchondrosis sphenopetrosa*; и хрящ, закрывающий рваное отверстие. Обычно с возрастом у человека наблюдается замещение хряща костной тканью.

Височно-нижнечелюстной сустав, *articulatio temporomandibularis* (рис. 72),

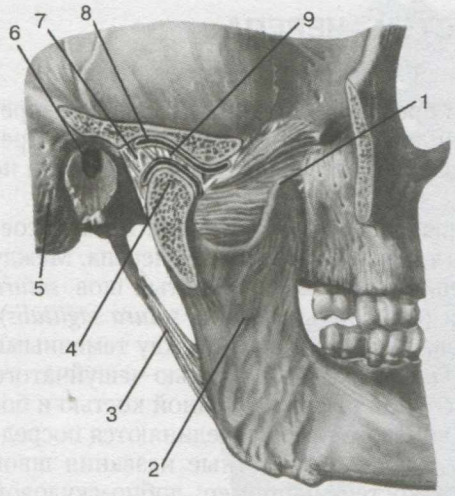

Рис. 72. Височно-нижнечелюстной сустав (правый). Сагиттальный распил:

1 — *processus coronoideus*; 2 — *ramus mandibulae*; 3 — *ligamentum stylomandibulare*; 4 — *caput mandibulae*; 5 — *processus mastoideus*; 6 — *porus acusticus externus*; 7 — *capsula articularis*; 8 — *fossa mandibularis*; 9 — *discus articularis*

является мыщелковым комбинированным суставом. Он образован головкой нижней челюсти, *caput mandibulae*, нижнечелюстной ямкой, *fossa mandibularis*, и суставным бугорком, *tuberculum articulare*, височной кости. Головка нижней челюсти приближается по форме к мыщелку и покрыта хрящом преимущественно спереди. Волокнистый хрящ выстилает нижнечелюстную ямку только спереди от каменисто-барабанной щели и весь суставной бугорок.

Особенностью височно-нижнечелюстного сустава является наличие суставного диска, *discus articularis*, обеспечивающего конгруэнтность суставных поверхностей. Диск имеет форму двояковогнутой линзы. Капсула сустава на височной кости прикрепляется кпереди от суставного бугорка, а сзади — на уровне каменисто-барабанной щели. На нижней челюсти капсула прикрепляется к мыщелковому отростку в области шейки (спереди на 0,5 см выше, чем сзади). В своем переднем отделе капсула более тонкая, изнутри по всей поверхности сращена с суставным диском, в результате этого полость сустава разобщена на верхний и нижний изолированные этажи. В нижнем этаже синовиальная мембрана покрывает не только капсулу сустава, но и заднюю поверхность шейки мыщелкового отростка, находящуюся внутри капсулы. В верхнем этаже синовиальная мембрана выстилает внутреннюю поверхность капсулы и прикрепляется по краю суставного хряща.

С латеральной стороны капсулу сустава укрепляет латеральная связка, *ligamentum laterale*. Она начинается от основания скулового отростка височной кости, затем веерообразно направляется кзади и книзу и прикрепляется на заднелатеральной поверхности шейки мыщелкового отростка. Эта связка ограничивает смещение нижней челюсти назад.

Сустав также укрепляют клиновидно-нижнечелюстная связка, *ligamentum sphenomandibulare*, и шилонижнечелюстная связка, *ligamentum stylomandibulare*. Первая связка начинается от ости клиновидной кости и прикрепляется к язычку нижней челюсти, а вторая перекидывается от шиловидного отростка к внутренней поверхности нижнего края ветви нижней челюсти.

В височно-нижнечелюстном суставе возможны следующие виды движений: 1) вокруг фронтальной оси — опускание и поднимание нижней челюсти; 2) перемещение фронтальной оси кпереди — выдвижение нижней челюсти вперед и возвращение назад; 3) вокруг вертикальной оси — вращение.

При опускании нижней челюсти подбородочный выступ описывает дугу. Данное движение последовательно включает три фазы. В первой фазе осуществляется небольшое по объему движение только в нижнем этаже. Во второй фазе происходит значительное опускание нижней челюсти, при котором хрящевой

диск вместе с головкой нижней челюсти скользит вперед и выходит на суставной бугорок. Движение осуществляется одновременно в двух этажах. В третьей фазе происходит максимальное опускание нижней челюсти. Оно выполняется в нижнем этаже сустава, при этом диск прижимается к суставному бугорку. При чрезмерном опускании нижней челюсти возможен ее вывих. При поднимании нижней челюсти отмеченные фазы следуют друг за другом в обратном порядке.

При выдвижении нижней челюсти мыщелковые отростки вместе с суставными дисками скользят вперед и выходят на бугорки в обоих суставах. Движения осуществляются одновременно в верхнем и нижнем этажах.

При движении нижней челюсти в сторону происходит вращение в обоих суставах, но в правом и левом суставах эти движения различны. Так, при движении нижней челюсти вправо в одноименном суставе совершается вращение в ямке, в другом — головка вместе со своим диском выходит на бугорок, совершая вращение по окружности.

СОЕДИНЕНИЯ КОСТЕЙ ВЕРХНЕЙ КОНЕЧНОСТИ

Классификация соединений костей верхней конечности представлена в табл. 11 (см. с. 130).

Соединения костей пояса верхней конечности

Собственные связки лопатки — это две связки, не имеющие отношения к суставам.

Первая из них — клювовидно-акромиальная связка, *ligamentum coracoacromiale*, — самая прочная связка лопатки, имеет форму треугольной пластинки, начинается от переднего края вершины акромиона и широко прикрепляется к клювовидному отростку. Она образует «свод плечевого сустава», защищающий сустав сверху и ограничивающий движения плечевой кости в этом направлении.

Вторая — верхняя поперечная связка лопатки, *ligamentum transversum scapulae superius*, представляет собой короткий тонкий пучок, перекинутый над вырезкой лопатки. Вместе с вырезкой лопатки она формирует отверстие для прохождения сосудов и нервов, нередко окостеневает.

Соединения между костями пояса (рис. 73). Между ключичной суставной поверхностью акромиона, *facies articularis clavicularis acromii*, и суставной поверхностью акромиального конца ключицы, *facies articularis acromialis claviculae*, образуется акромиально-ключичный сустав, *articulatio acromioclavicularis*. Его суставные поверхности слабо изогнуты, реже плоские. Капсула сустава тугая,

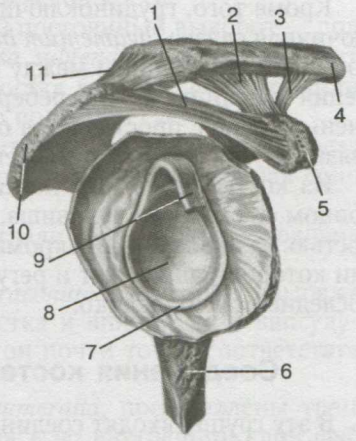

Рис. 73. Соединения костей пояса верхней конечности. Плечевой сустав (правый) вскрыт:

1 — *ligamentum coracoacromiale*; 2 — *ligamentum trapezoideum*; 3 — *ligamentum conoideum*; 4 — *clavicula*; 5 — *processus coracoideus*; 6 — *scapula*; 7 — *labrum glenoidale*; 8 — *cavitas glenoidalis*; 9 — *tendo m. bicipitis brachii (caput longum)*; 10 — *acromion*; 11 — *ligamentum acromioclaviculare*

укреплена акромиально-ключичной связкой, *ligamentum acromioclaviculare*. Очень редко в этом суставе встречается внутрисуставной диск, *discus articularis*, который делит полость сустава на два этажа.

Движения в акромиально-ключичном суставе возможны по всем направлениям, но объем их незначителен. Кроме упомянутой связки, препятствует движениям прочная клювовидно-ключичная связка, *ligamentum coracoclaviculare*, соединяющая конусовидный бугорок и трапециевидную линию ключицы с корнем клювовидного отростка. Обычно эта связка разделяется на две: четырехугольную трапециевидную связку, *ligamentum trapezoideum*, которая лежит латерально и спереди; и коническую связку, *ligamentum conoideum*, — треугольную по форме, которая расположена более медиально и кзади. Обе связки сходятся друг с другом под углом, открытым медиально и кпереди.

Соединения между костями пояса и скелетом туловища. Между ключицей и рукояткой грудины находится грудиноключичный сустав, *articulatio sternoclavicularis*, который образуют грудинный конец ключицы, *extremitas sternalis claviculae*, и ключичная вырезка рукоятки грудины, *incisura clavicularis manubrii sterni* (см. рис. 69). Сочленяющиеся поверхности инконгруэнтны, покрыты волокнистым хрящом; форма их очень непостоянная, чаще седловидная. В полости сустава имеется *discus articularis*, выравнивающий суставные поверхности костей, мало соответствующие друг другу. По форме сустав седловидный. Наиболее обширные движения ключица совершает вокруг сагиттальной оси — вверх и вниз, вокруг вертикальной оси — вперед и назад. Вокруг этих двух осей возможно круговое движение. Суставная капсула укреплена передней и задней грудиноключичными связками, *ligamentum sternoclaviculare anterius et ligamentum sternoclaviculare posterius*, за исключением нижней поверхности, где капсула тонкая. Эти связки ограничивают движение вперед и назад.

Кроме того, грудиноключичный сустав укрепляют следующие связки: межключичная связка, *ligamentum interclaviculare*, перекидывается над яремной вырезкой рукоятки грудины между грудинными концами ключиц — сдерживает движения ключицы книзу; реберно-ключичная связка, *ligamentum costoclaviculare*, очень прочная, простирается от хряща I ребра к вдавлению реберно-ключичной связки — она тормозит движения ключицы кверху.

Из костей плечевого пояса только ключица соединена своим медиальным концом со скелетом туловища, поэтому кости пояса обладают большой подвижностью: за движениями акромиального конца ключицы следует лопатка, экскурсии которой направляет и регулирует ключица, поэтому механическое значение последней очень велико.

Соединения костей свободной верхней конечности

В эту группу входят соединения костей свободной верхней конечности с костями пояса верхней конечности (лопаткой), а также друг с другом.

ПЛЕЧЕВОЙ СУСТАВ

Плечевой сустав, *articulatio humeri* (рис. 69, 73, 74), образуют головка плечевой кости, *caput humeri*, и суставная впадина лопатки, *cavitas glenoidalis scapulae*. Суставная поверхность головки плечевой кости по площади составляет треть (или немного более) поверхности шара. Суставная впадина имеет овальную

форму, слабо вогнута и по площади составляет лишь четверть поверхности головки. Она дополняется суставной губой, *labrum glenoidale*, увеличивающей конгруэнтность сочленяющихся поверхностей, которые покрыты гиалиновым хрящом. Толщина этого хряща на суставной впадине лопатки тоньше в центральной части, а на головке плечевой кости — по ее периферии.

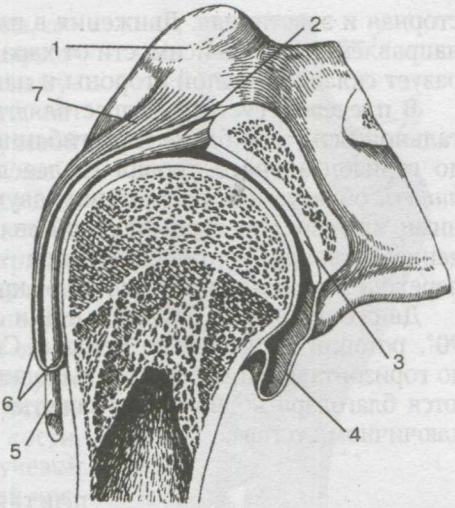

Рис. 74. Плечевой сустав. Фронтальный распил:

1 — *processus coracoideus*; 2 — *tendo m. bicipitis brachii* в месте начала от *tuberculum supraglenoidale*; 3 — *cavitas glenoidalis*; 4 — *capsula articularis*; 5 — *tendo m. bicipitis brachii*; 6 — *vagina synovialis intertubercularis*; 7 — *ligamentum coraco-humerale*

Суставная капсула весьма свободна, при опущенной конечности собирается в складки. Она прикрепляется на лопатке по краю суставной губы, а на плечевой кости — вдоль анатомической шейки, при этом оба бугорка остаются вне полости сустава. Перекидываясь в виде мостика над межбугорковой бороздой, синовиальный слой капсулы сустава образует слепо заканчивающийся пальцевидный выворот — межбугорковое синовиальное влагалище, *vagina synovialis intertubercularis* (длиной 2—5 см). Оно ложится в межбугорковую бороздку, охватывая сухожилие длинной головки *m. biceps brachii*, проходящее через полость сустава над головкой плечевой кости.

Синовиальная мембрана также образует второй постоянный выворот — подсухожильную сумку подлопаточной мышцы, *bursa subtendinea m. subscapularis*. Она располагается у основания клювовидного отростка лопатки, под сухожилием подлопаточной мышцы и широко сообщается с полостью сустава.

В подмышечной полости капсула сустава значительно истончается и образует постоянную глубокую складку, в которой располагается подмышечная синовиальная сумка, *bursa synovialis axillaris*.

Капсула плечевого сустава тонкая, сверху и сзади укрепляется клювовидно-плечевой и суставно-плечевыми связками:

1. Клювовидно-плечевая связка, *ligamentum coracohumerale*, хорошо выражена, начинается от основания клювовидного отростка и вплетается в капсулу с верхней и задней стороны. Направление ее волокон почти точно соответствует сухожилию двуглавой мышцы плеча.

2. Суставно-плечевые связки, *ligamenta glenohumeralia*, представлены тремя пучками; располагаются сверху и спереди, вплетаясь во внутренний слой фиброзной оболочки суставной капсулы. Они фиксированы на плечевой кости к анатомической шейке и достигают суставной губы.

Капсула сустава, кроме связок, укрепляется волокнами сухожилий соседних мышц: *mm. supraspinatus*, *infraspinatus*, *teres minor*, *subscapularis*. Следовательно, менее всего укреплена нижнемедиальная часть капсулы плечевого сустава.

Плечевой сустав по форме типичный шаровидный, многоосный, самый подвижный из всех прерывных соединений костей человеческого тела, так как сочленяющиеся поверхности сильно отличаются по площади, а капсула очень про-

сторная и эластичная. Движения в плечевом суставе могут совершаться по всем направлениям. В зависимости от характера движений капсула расслабляется, образует складки с одной стороны и напрягается с противоположной.

В плечевом суставе осуществляются следующие движения: 1) вокруг фронтальной оси — сгибание и разгибание; 2) вокруг сагиттальной оси — отведение до горизонтального уровня (далее движению препятствует свод плеча, *fornix humeri*, образуемый посредством двух отростков лопатки с перекинутой между ними клювовидно-акромиальной связкой, *ligamentum coracoacromiale*) и приведение; 3) вокруг вертикальной оси — вращение плеча внутрь и наружу; 4) при переходе с одной оси на другую — круговое движение.

Движения вокруг фронтальной и сагиттальной осей совершаются в пределах 90°, ротация — несколько меньше. Сгибание, разгибание, отведение руки почти до горизонтальной плоскости, выполняемые в максимальном объеме, осуществляются благодаря подвижности лопатки и дополнительным движениям в грудиноключичном суставе.

ЛОКТЕВОЙ СУСТАВ

В образовании локтевого сустава, *articulatio cubiti* (рис. 75), принимают участие три кости — плечевая, локтевая и лучевая. Между ними формируются три простых сустава: 1) плечелоктевой сустав, *articulatio humeroulnaris*; 2) плечелучевой, *articulatio humeroradialis*; 3) проксимальный лучелоктевой сустав, *articulatio radioulnaris proximalis*. Все три сочленения имеют общую капсулу и одну суставную полость, поэтому с анатомической и хирургической точек зрения объединяются в один (сложный) сустав. Все суставные поверхности покрыты гиалиновым хрящом.

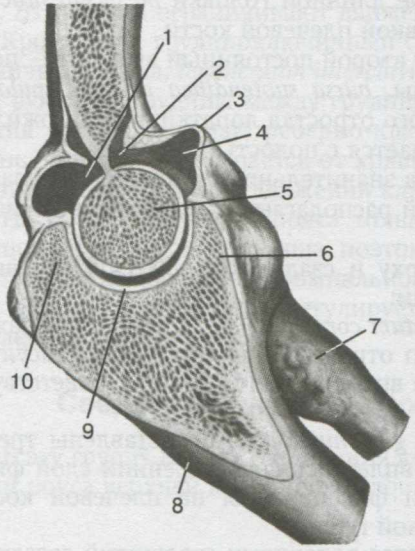

Рис. 75. Локтевой сустав. Сагиттальный распил:

1 — *fossa olecrani*, 2 — *fossa coronoidea*; 3 — *capsula articularis*; 4 — *cavitas articularis*; 5 — *trochlea humeri*; 6 — *processus coronoideus*; 7 — *radius*; 8 — *ulna*; 9 — *incisura trochlearis*; 10 — *olecranon*

Плечелоктевой сустав, *articulatio humeroulnaris*, образован сочленением блока плечевой кости, *trochlea humeri*, и блоковой вырезки локтевой кости, *incisura trochlearis ulnae*. Блок плечевой кости представляет собой цилиндр с выемкой, имеющей винтовой ход. Ось блока плечевой кости проходит косо, пересекаясь с продольной осью плечевой кости — медиальный ее конец стоит ниже. В сагиттальном сечении блоковая вырезка составляет приблизительно половину окружности блока плечевой кости (рис. 75). Сустав по форме винтообразный или улитковый, одноосный.

Плечелучевой сустав, *articulatio humeroradialis*, представляет собой сочленение головки мыщелка плечевой кости, *capitulum humeri*, с суставной ямкой головки лучевой кости, *fovea articularis capitis radii*. Сустав по форме — шаровидный, разность площадей суставных поверхностей составляет 2 : 1.

Проксимальный лучелоктевой сустав, *articulatio radioulnaris proximalis*, является цилиндрическим суставом и образован сочленением суставной окружности головки лучевой кости, *circumferentia articularis capitis radii*, и лучевой вырезкой локтевой кости, *incisura radialis ulnae*.

Все три сустава охвачены одной общей суставной капсулой. На плечевой кости капсула прикрепляется далеко от края суставного хряща: спереди — на 2 см выше уровня надмыщелков, так что венечная и лучевая ямки лежат в полости сустава, сзади — ниже верхнего края ямки локтевого отростка. С боков капсула фиксируется вдоль границ суставных поверхностей, оставляя свободными надмыщелки плечевой кости. Внизу капсула прикрепляется к шейке лучевой кости и по краю суставного хряща локтевой кости. В области суставной окружности лучевой кости капсула утолщается и образует кольцевую связку лучевой кости, *ligamentum anulare radii* (рис. 76), которая удерживает проксимальный конец лучевой кости. Спереди и сзади капсула тонкая, под кольцевой связкой лучевой кости она образует мешковидное выпячивание, *recessus sacciformis*.

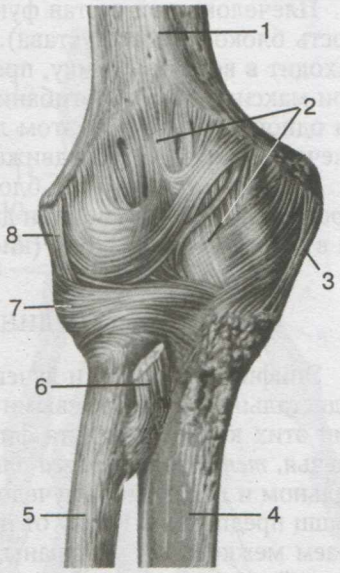

Рис. 76. Локтевой сустав (вид спереди):

1 — *humerus*; 2 — *capsula articularis*; 3 — *ligamentum collaterale ulnare*; 4 — *ulna*; 5 — *radius*; 6 — *tendo m. bicipitis brachii*; 7 — *ligamentum anulare radii*; 8 — *ligamentum collaterale radiale*

В боковых отделах капсула сустава подкреплена прочными коллатеральными связками. Локтевая коллатеральная связка, *ligamentum collaterale ulnare*, начинается от основания медиального надмыщелка плечевой кости, веерообразно расходится и прикрепляется по краю блоковидной вырезки локтевой кости. Лучевая коллатеральная связка, *ligamentum collaterale radiale*, начинаясь от латерального надмыщелка плечевой кости, направляется вниз и, не прикрепляясь к лучевой кости, делится на два пучка. Последние, огибая головку лучевой кости спереди и сзади, заканчиваются на краях лучевой вырезки локтевой кости. Поверхностные пучки этой связки тесно сплетены с сухожилиями разгибателей, глубокие переходят в кольцевую связку лучевой кости.

Находящиеся в полости сустава поверхности костей, не покрытые хрящом, выстланы синовиальной мембраной, которая образует складки. Под синовиальной мембраной располагаются скопления жировой ткани.

Плечелучевой сустав по форме является шаровидным, но фактически в нем могут быть использованы только две оси движения. Первая ось идет по длине лучевой кости, совпадая с вертикальной осью типичного вращательного сустава — *articulatio radioulnaris proximalis*. Движение вокруг этой оси совершает лучевая кость вместе с кистью. Вторая ось совпадает с осью блока (фронтальная ось), и движения вокруг нее (сгибание и разгибание) лучевая кость совершает совместно с локтевой костью. Боковые движения в плечелучевом суставе совершенно отсутствуют, то есть сагиттальная ось в суставе не может быть реализована вследствие наличия между костями предплечья межкостной мембраны и нерастяжимых коллатеральных связок.

Плечелоктевой сустав функционирует как винтообразный сустав (разновидность блоковидного сустава). При самом сильном сгибании венечный отросток заходит в венечную ямку, предплечье образует с плечом острый угол (30—40°); при максимальном разгибании плечевая кость и кости предплечья лежат почти на одной прямой, при этом локтевой отросток упирается в одноименную ямку плечевой кости. Объем движений происходит под углом приблизительно 140°.

В связи с тем, что ось блока плечевой кости проходит косо по отношению к фронтальной, при сгибании дистальный отдел предплечья несколько отклоняется в медиальную сторону (кисть ложится не на плечевой сустав, а на грудь).

СОЕДИНЕНИЯ КОСТЕЙ ПРЕДПЛЕЧЬЯ

Эпифизы локтевой и лучевой костей соединены между собой проксимальным и дистальным лучелоктевыми суставами (рис. 77—79). Между межкостными краями этих костей натянута фиброзная мембрана — межкостная перепонка предплечья, *membrana interossea antebrachii*. Она не препятствует движениям в проксимальном и дистальном лучелоктевых суставах. От нее начинается часть глубоких мышц предплечья. Книзу от проксимального лучелоктевого сустава, над верхним краем межкостной мембраны, между обеими костями предплечья натянут фиброзный пучок, получивший название косой хорды, *chorda obliqua*.

Как уже отмечалось, проксимальный лучелоктевой сустав входит в состав локтевого сустава. Дистальный лучелоктевой сустав, *articulatio radioulnaris distalis*, — самостоятельный сустав, по форме сочленяющихся поверхностей подобен проксимальному суставу. Однако в нем суставная ямка — локтевая вырезка, *incisura ulnaris*, располагается на лучевой кости, а головка принадлежит локтевой кости и носит название суставная окружность локтевой кости, *circumferentia articularis ulnae*, которая имеет цилиндрическую форму. Между нижним краем локтевой вырезки лучевой кости и шиловидным отростком локтевой кости располагается фиброзный хрящ — суставной диск, *discus articularis*, который имеет вид треугольной пластинки со слабо вогнуты-

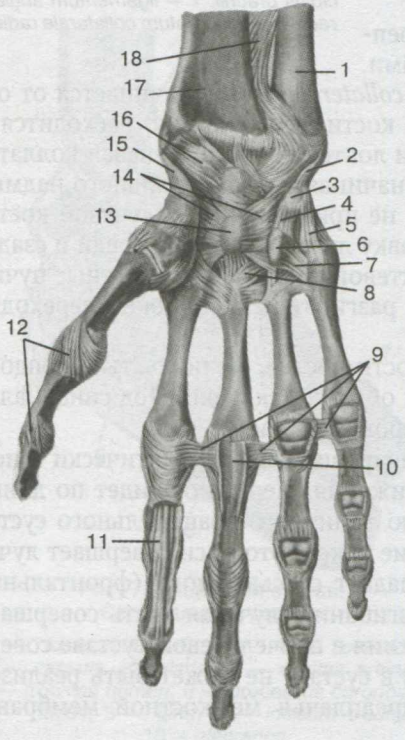

Рис. 77. Лучезапястный сустав. Связки и суставы ладонной поверхности кисти:

1 — *ulna*; 2 — *ligamentum collaterale carpi ulnare*; 3 — *os pisiforme*; 4 — *ligamentum pisohamatum*; 5 — *ligamentum pisometacarpale*; 6 — *hamulus ossis hamati*; 7 — *ligamentum hamatometacarpale*; 8 — *ligamentum carpometacarpale*; 9 — *ligamentum metacarpale transversum profundum*; 10 — *vagina fibrosa digiti manus*; 11 — *tendo m. flexoris digitorum profundi*; 12 — *ligamenta collateralia*; 13 — *os capitatum*; 14 — *ligamentum carpi radiatum*; 15 — *ligamentum collaterale carpi radiale*; 16 — *ligamentum radiocarpale palmare*; 17 — *radius*; 18 — *membrana interossea antebrachii*

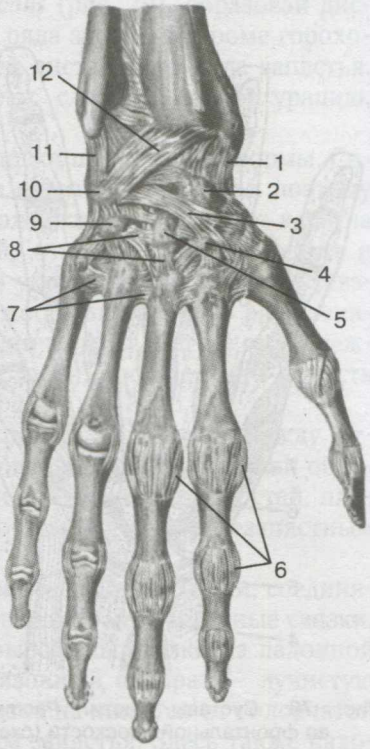

Рис. 78. Лучезапястный сустав. Связки и суставы тыльной поверхности кисти:

1 — *ligamentum collaterale carpi radiale*; 2 — *os scaphoideum*; 3 — *ligamenta intercarpalia dorsalia*; 4 — *os trapezoideum*; 5 — *os capitatum*; 6 — *ligamenta collateralia*; 7 — *ligamenta metacarpalia dorsalia*; 8 — *ligamenta carpometacarpalia dorsalia*; 9 — *os hamatum*; 10 — *os triquetrum*; 11 — *ligamentum collaterale carpi ulnare*; 12 — *ligamentum radiocarpale dorsale*

ми поверхностями. Он отделяет дистальный лучелоктевой сустав от лучезапястного сустава и представляет собой своеобразную суставную ямку для головки локтевой кости. Капсула дистального лучелоктевого сустава свободная, прочная, прикрепляется по краям суставных поверхностей и суставного диска. В промежутке между обеими костями полость дистального лучелоктевого сустава образует мешковидное выпячивание, *recessus sacciformis.*

Проксимальный и дистальный лучелоктевые суставы — анатомически самостоятельные, то есть совершенно обособленные друг от друга, но функционируют всегда вместе, образуя комбинированный вращательный сустав. Его ось при разогнутом положении руки является продолжением вертикальной оси плечевого сустава, составляя вместе с ней так называемую конструкционную ось верхней конечности. Эта ось проходит через центры *caput humeri*, *capitulum humeri*, *caput radii* и *caput ulnae*. Вокруг нее совершает движение лучевая кость: ее верхний эпифиз вращается на месте в двух суставах (в *articulatio radioulnaris proximalis* и *articulatio humeroradialis*), нижний эпифиз описывает дугу в *articulatio radioulnaris distalis* вокруг головки локтевой кости. При этом локтевая кость остается неподвижной. Вращение лучевой кости происходит одновременно с кистью. Разновидностями этого движения являются: вращение наружу — супинация, *supinatio*, и вращение внутрь — пронация, *pronatio*. Исходя из анатомической стойки при супинации кисть поворачивается ладонью кпереди, большой палец располагается латерально; при пронации — ладонь поворачивается назад, большой палец ориентирован медиально.

Объем вращения в лучелоктевых суставах составляет около 180°. Если одновременно с этим совершает экскурсию плечо и лопатка, то кисть может повернуться почти на 360°. Вращение лучевой кости беспрепятственно совершается при любом положении локтевой кости: от разогнутого состояния до полного сгибания.

ЛУЧЕЗАПЯСТНЫЙ СУСТАВ

Лучезапястный сустав, *articulatio radiocarpalis* (рис. 78, 79), образуют: запястная суставная поверхность лучевой кости, *facies articularis carpalis radii*, дополненная с медиальной стороны суставным диском, *discus articularis*; и суставные поверхности проксимального ряда костей запястья (*ossa scaphoideum*, *lunatum*

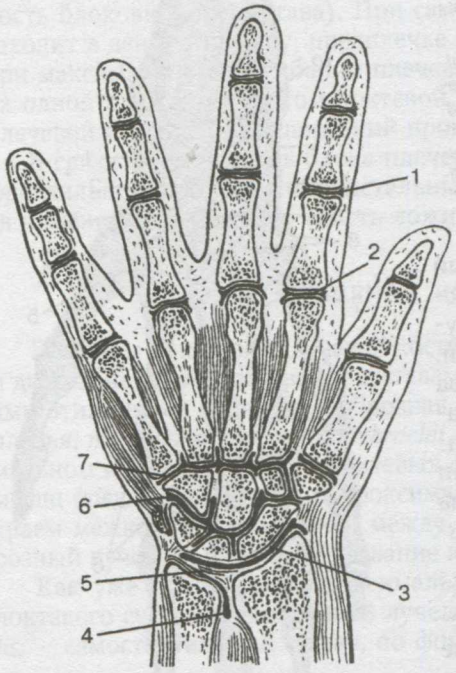

Рис. 79. Суставы кисти. Распил кисти во фронтальной плоскости (схема):

1 — *articulatio interphalangea*; 2 — *articulatio metacarpophalangea*; 3 — *articulatio radiocarpalis*; 4 — *articulatio radioulnaris distalis*; 5 — *discus articularis*; 6 — *articulatio mediocarpalis*; 7 — *articulatio carpometacarpalis V*

et triquetrum). Названные кости запястья прочно соединены друг с другом межкостными связками, поэтому составляют единую суставную поверхность. Данная поверхность имеет эллипсовидную форму и по площади значительно больше, чем запястная суставная поверхность лучевой кости.

Суставной диск (треугольной формы) отграничивает головку локтевой кости от проксимального ряда костей запястья. В связи с этим локтевая кость не участвует в образовании лучезапястного сустава. Капсула сустава прикрепляется по краю суставных поверхностей. Она тонкая, особенно сзади, но почти со всех сторон дополняется связками. С латеральной стороны располагается лучевая коллатеральная связка запястья, *ligamentum collaterale carpi radiale*, которая начинается от шиловидного отростка лучевой кости и прикрепляется к ладьевидной кости. С медиальной стороны находится локтевая коллатеральная связка запястья, *ligamentum collaterale carpi ulnare*, идущая от шиловидного отростка локтевой кости к трехгранной и гороховидной костям. На ладонной и тыльной поверхностях лучезапястного сустава имеются соответственно ладонная и тыльная лучезапястные связки, *ligamentum radiocarpale palmare* и *ligamentum radiocarpale dorsale*. Ладонная связка толще и прочнее тыльной. Она начинается от корня шиловидного отростка и края запястной суставной поверхности лучевой кости, спускается вниз и медиально, прикрепляется к костям проксимального ряда запястья и к головчатой кости. *Ligamentum radiocarpale dorsale* идет от дорсальной поверхности дистального эпифиза лучевой кости вниз и медиально к костям проксимального ряда запястья, преимущественно к трехгранной кости.

СОЕДИНЕНИЯ КОСТЕЙ КИСТИ

В соответствии с классификацией костей кисти различают следующие основные суставы: между костями проксимального и дистального рядов запястья — среднезапястный сустав; между костями дистального ряда запястья и костями пясти — запястно-пястные суставы; между костями пясти и проксимальными фалангами — пястно-фаланговые суставы; между проксимальными и средними, средними и дистальными фалангами — межфаланговые суставы. Названные суставы укреплены многочисленными связками.

Среднезапястный сустав, *articulatio mediocarpalis* (рис. 79), образован дистальными поверхностями костей проксимального ряда запястья (кроме гороховидной) и проксимальными поверхностями костей дистального ряда запястья. Сочленяющиеся поверхности этого сустава имеют сложную конфигурацию, а суставная щель — S-образную форму.

В связи с этим в суставе имеется как бы две головки шаровидной формы. Сочленяющиеся суставные поверхности по площади практически равны, поэтому по объему движений этот сустав является малоподвижным. Суставная капсула прикрепляется по краю суставных поверхностей, относительно свободная и очень тонкая с тыльной стороны. Капсулу сустава укрепляют добавочные связки. Межкостные связки очень прочно скрепляют кости дистального ряда запястья друг с другом, так что движения между ними ничтожны. Вместе с тем между костями дистального ряда запястья остаются щели, сообщающие полость *articulatio mediocarpalis* с *articulationes carpometacarpales.*

Межзапястные суставы, *articulationes intercarpales*, находятся между отдельными костями проксимального или дистального рядов запястья. Они образованы обращенными друг к другу поверхностями сочленяющихся костей, плоскими по форме. Полости этих суставов узкие, сообщаются со среднезапястным и запястно-пястными суставами.

На тыльной поверхности кисти находятся многочисленные связки, соединяющие между собой отдельные кости запястья, — тыльные межзапястные связки, *ligamenta intercarpalia dorsalia.* Особенно хорошо выражены связки на ладонной поверхности кисти, составляя очень прочный связочный аппарат — лучистую связку запястья, *ligamentum carpi radiatum.* Эта связка начинается от головчатой кости и лучеобразно расходится к соседним костям запястья. Здесь также находятся ладонные межзапястные связки, *ligamenta intercarpalia palmaria*, которые идут от одной кости запястья к другой в поперечном направлении. Комплекс указанных связок выстилает борозду запястья, *sulcus carpi*, весьма прочно скрепляет свод, образуемый костями запястья и костями пясти. Этот свод вогнутостью обращен к ладонной поверхности и хорошо выражен только у человека.

Над бороздой запястья, между лучевым и локтевым возвышениями запястья находится прочная связка — удерживатель мышц-сгибателей, *retinaculum musculorum flexorum*, представляющий собой утолщение собственной фасции предплечья. Удерживатель сгибателей в области указанного возвышения отдает к костям запястья соединительнотканные перегородки, в результате чего под ним образуется три отдельных канала: лучевой канал запястья, *canalis carpi radialis*; канал запястья, *canalis carpi*; локтевой канал запястья, *canalis carpi ulnaris.*

Движения кисти по отношению к предплечью совершаются вокруг двух взаимно перпендикулярных осей: фронтальной и сагиттальной. Вокруг фронтальной оси происходит сгибание кисти, около 60—70°, и разгибание (около 45°). Вокруг сагиттальной оси осуществляется приведение (около 35—40°), и отведение (около 20°). Таким образом, объем движений при разгибании значительно меньше объема движений при сгибании, так как разгибание тормозится хорошо выраженными ладонными связками. Боковые движения ограничиваются коллатеральными связками и шиловидными отростками. Кисть также совершает периферические (конические) движения, связанные с переходом с одной оси на другую.

Во всех указанных движениях принимают участие одновременно два сустава — *articulatio radiocarpalis* и *articulatio mediocarpalis*, которые функцио-

нально составляют один комбинированный сустав — сустав кисти, *articulatio manus*. Проксимальный ряд костей запястья в этом суставе играет роль костного диска.

Совершенно обособленно от прочих сочленений запястных костей находится сустав гороховидной кости, *articulatio ossis pisiformis*. Свободная капсула этого сустава делает возможным экскурсии гороховидной кости, которая смещается в дистально-проксимальном направлении.

От гороховидной кости отходят две прочные связки, представляющие продолжение сухожилия *m. flexor carpi ulnaris:* гороховидно-крючковая связка, *ligamentum pisohamatum*, прикрепляющаяся к *hamulus ossis hamati*, и гороховидно-пястная связка, *ligamentum pisometacarpale*, которая идет к основаниям V и отчасти IV костей пясти (см. рис. 77).

Запястно-пястные суставы, *articulationes carpometacarpales* (см. рис. 79), — это соединения костей дистального ряда запястья с основаниями пяти пястных костей. При этом сустав большого пальца обособлен, а остальные четыре имеют общую суставную полость и капсулу. Суставная капсула туго натянута, с тыльной и ладонной сторон укреплена запястно-пястными связками, *ligamenta carpometacarpalia dorsalia et palmaria*. Полость сустава имеет щелевидную форму, расположенную в поперечном направлении. Она сообщается с полостью *articulatio mediocarpalis* посредством межзапястных суставов.

Между обращенными друг к другу сторонами оснований II—V пястных костей (см. рис. 79), находятся три узких щелевидных пространства, которые называют межпястными суставами, *articulationes intermetacarpales*. Последние в проксимальном направлении сообщаются с запястно-пястными суставами и замыкаются короткими межкостными связками.

Articulationes carpometacarpales II—V по своей форме и функции относятся к типу плоских малоподвижных суставов. Таким образом, все четыре кости дистального ряда запястья и II—V пястные кости весьма прочно соединены между собой и в механическом отношении составляют твердую основу кисти.

В образовании запястно-пястного сустава I пальца, *articulatio carpometacarpalis pollicis* (см. рис. 79), принимает участие кость-трапеция и I пястная кость, сочленяющиеся поверхности которых имеют ясно выраженную седловидную форму. Капсула сустава свободная, с ладонной и особенно с тыльной стороны укрепляется добавочными фиброзными связками. Сустав анатомически и функционально обособлен, движения в нем совершаются вокруг двух взаимно перпендикулярных осей: сагиттальной, идущей через основание I пястной кости, и фронтальной, проходящей через кость-трапецию. При этом фронтальная ось расположена под некоторым углом к фронтальной плоскости. Вокруг нее происходит сгибание и разгибание большого пальца вместе с пястной костью. Так как ось вращения проходит под углом к конструкционной оси верхней конечности, большой палец при сгибании смещается в сторону ладони, противопоставляясь остальным пальцам — *oppositio* (противоположение). Обратное движение — разгибание — *repositio*, при этом большой палец возвращается в исходное положение. Вокруг сагиттальной оси совершается отведение и приведение большого пальца к указательному пальцу. В результате сочетания движений вокруг двух названных осей в суставе возможно круговое движение.

СОЕДИНЕНИЯ КОСТЕЙ ПАЛЬЦЕВ

Пястно-фаланговые суставы, *articulationes metacarpophalangeae*, образуются головками пястных костей и ямками оснований проксимальных фаланг. Суставная поверхность головок пястных костей имеет шаровидную форму, но с боков она срезана и распространяется больше на ладонную поверхность. Суставная впадина проксимальных фаланг — эллипсовидная, имеет меньшие размеры. Капсула суставов свободная, тонкая, особенно на дорсальной поверхности, подкрепляется прочными добавочными связками. С медиальной и латеральной сторон этих суставов располагаются коллатеральные связки, *ligamenta collateralia*, идущие от ямок на боковых поверхностях головок пястных костей к бугоркам на основаниях проксимальных фаланг. С ладонной поверхности находятся еще более прочные ладонные связки, *ligamenta palmaria*. Волокна их переплетаются с поперечно идущими пучками глубокой поперечной пястной связки, *ligamentum metacarpale transversum profundum* (см. рис. 77). Последних связок три, они соединяют головки *ossa metacarpalia* II—V, препятствуя их расхождению в стороны и укрепляя твердую основу кисти.

По форме пястно-фаланговые суставы относятся к шаровидным, кроме пястно-фалангового сустава большого пальца. Вследствие большой разницы в величине суставных поверхностей головок и ямок суставы обладают значительной подвижностью, особенно в ладонном направлении. Вокруг фронтальной оси в них совершается сгибание и разгибание объемом до 90°, вокруг сагиттальной — отведение пальцев в ту и другую сторону (общий объем движения одного пальца равен 45—50°). В этих суставах также возможны круговые движения. Движения вокруг вертикальной оси в данных суставах не реализуются в связи с отсутствием вращающих мышц.

Пястно-фаланговый сустав большого пальца, *articulatio metacarpophalangea pollicis* (см. рис. 79), по форме является блоковидным. Суставная поверхность головки I пястной кости широкая, на ее ладонной поверхности хорошо выражены два бугорка. В ладонную часть капсулы сустава заключены две сесамовидные кости (латеральная и медиальная), одна поверхность которых обращена в полость сустава и покрыта гиалиновым хрящом. Величина сгибания в данном суставе меньше, чем в *articulationes metacarpophalangeae* II—V.

Межфаланговые суставы кисти, *articulationes interphalangeae manus* (см. рис. 79), находятся между проксимальными и средними, средними и дистальными фалангами II—V пальцев, а также между проксимальной и дистальной фалангами I пальца. В образовании межфаланговых суставов участвуют: головки проксимальных или средних фаланг, которые имеют вид правильного блока, и основания средних или дистальных фаланг, представленные неглубокими ямками с гребнем посередине. Капсула межфаланговых суставов обширная, с дорсальной стороны тонкая, с остальных укреплена ладонной и коллатеральными связками: *ligamentum palmare* (у большого пальца в ней иногда имеется одна сесамовидная косточка) и *ligamenta collateralia*. Коллатеральные связки совершенно исключают возможность боковых движений.

Межфаланговые суставы являются типичными блоковидными. Движения в них осуществляются только вокруг единственной фронтальной оси. При этом происходит сгибание и разгибание фаланг в объеме 50—90°.

СОЕДИНЕНИЯ КОСТЕЙ НИЖНЕЙ КОНЕЧНОСТИ

Классификация соединений костей нижней конечности представлена в табл. 12 (см. с. 130).

Соединения костей пояса нижней конечности

Тазовые кости, *ossa coxae*, соединяются между собой и с крестцом посредством прерывных, непрерывных соединений и полусустава.

Крестцово-подвздошный сустав, *articulatio sacroiliaca* (рис. 80), образован сочленяющимися ушковидными поверхностями, *facies auriculares*, крестца и подвздошной кости. Суставные поверхности покрыты волокнистым хрящом. Суставная капсула натянута туго, начинается от краев суставных поверхностей и прочно срастается с надкостницей крестца и тазовой кости. Полость сустава представляет собой очень узкую щель. Спереди суставную капсулу укрепляет передняя крестцово-подвздошная связка, *ligamentum sacroiliacum anterius*, эта связка тонкая и сращена с капсулой сустава. На задней поверхности сустава расположена задняя крестцово-подвздошная связка, *ligamentum sacroiliacum posterius.* Кпереди от этих связок находится мощная межкостная крестцово-подвздошная связка, *ligamentum sacroiliacum interosseum.* Межкостная крестцово-подвздошная связка является самой прочной связкой крестцово-подвздошного сочленения. Она срастается с задней поверхностью капсулы сустава и заполняет углубление между двумя шероховатыми поверхностями сочленяющихся костей (*tuberositas ossis sacri et tuberositas iliaca*). Эта связка видна лишь на горизонтальном распиле сустава. Крестцово-подвздошный сустав плоский, движения в нем отсутствуют.

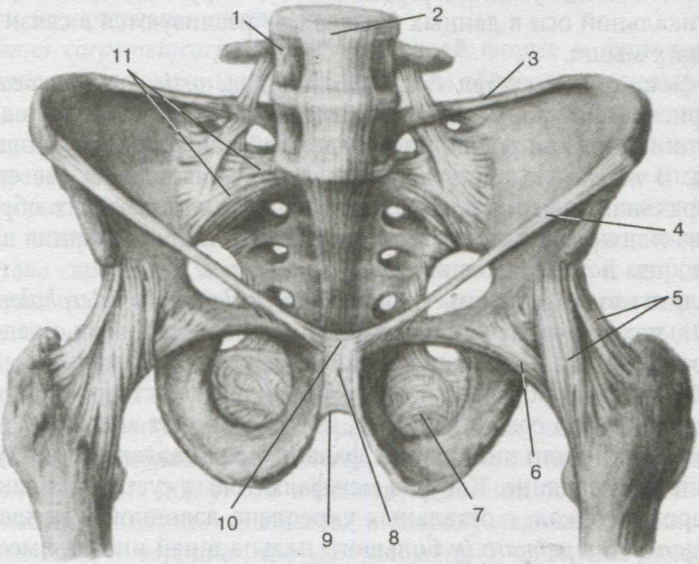

Рис. 80. Связки таза и тазобедренного сустава (вид спереди):

1 — *vertebra lumbalis* IV; 2 — *ligamentum longitudinale anterius*; 3 — *ligamentum iliolumbale*; 4 — *ligamentum inguinale*; 5 — *ligamentum iliofemorale*; 6 — *ligamentum pubofemorale*; 7 — *membrana obturatoria*; 8 — *symphysis pubica*; 9 — *ligamentum pubicum inferius*; 10 — *ligamentum pubicum superius*; 11 — *ligamentum sacroiliacum anterius*

Его укрепляет также подвздошно-поясничная связка, *ligamentum iliolumbale*. Эта связка берет начало от поперечного отростка пятого, частично четвертого поясничных позвонков и идет к гребню подвздошной кости и ее бугристости.

Лобковое соединение — лобковый симфиз, *symphysis pubica*, находится в срединной плоскости, соединяет лобковые кости между собой и является полусуставом. Симфизиальные поверхности лобковых костей покрыты волокнистым хрящом, который у женщин толще. У детей хрящ по составу является гиалиновым. Симфизиальные поверхности лобковых костей сращены посредством межлобкового диска, *discus interpubicus*. Внутри хряща (в его верхнезаднем отделе) в большинстве случаев находится полость в виде узкой щели, которая развивается на 1—2-м году жизни. Небольшие движения в лобковом симфизе возможны лишь у женщин во время родов. Лобковый симфиз укреплен двумя связками: сверху — верхней лобковой связкой, *ligamentum pubicum superius*, и снизу — нижней лобковой связкой, *ligamentum pubicum inferius*, которая закругляет подлобковый угол. Кзади в полость таза выступает залобковое возвышение, *eminentia retropubica*, образованное частично хрящом, частично — медиальными краями лобковых костей.

Непрерывные соединения тазовой кости представлены подвздошно-поясничной, крестцово-бугорной и крестцово-остистой связками, а также запирательной мембраной:

1. Подвздошно-поясничная связка, *ligamentum iliolumbale*, спускается от поперечных отростков двух нижних поясничных позвонков к задне-верхней части гребня подвздошной кости.

2. Крестцово-бугорная связка, *ligamentum sacrotuberale*, соединяет седалищные бугры с латеральными краями крестца и копчика.

3. Крестцово-остистая связка, *ligamentum sacrospinale*, берет начало от седалищной ости и заканчивается на латеральных краях крестца и копчика (рис. 81).

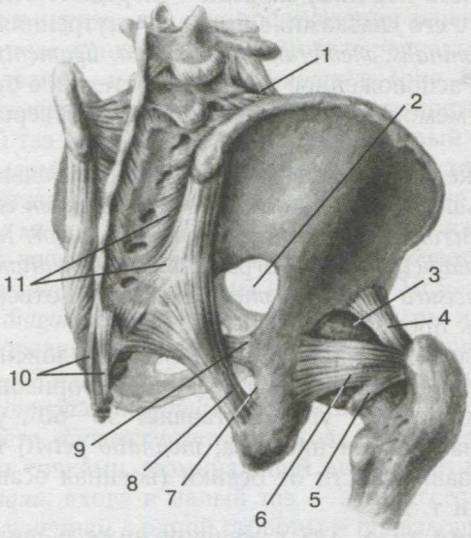

Рис. 81. Соединения таза и правый тазобедренный сустав (суставная капсула частично удалена; вид сзади и сбоку):

1 — *ligamentum iliolumbale*; 2 — *foramen ischiadicum majus*; 3 — *caput ossis femoris*; 4 — *ligamentum iliofemorale*; 5 — *zona orbicularis*; 6 — *ligamentum ischiofemorale*; 7 — *foramen ischiadicum minus*; 8 — *ligamentum sacrotuberale*; 9 — *ligamentum sacrospinale*; 10 — *ligamentum sacrococcygeum posterius superficiale*; 11 — *ligamentum sacroiliacum posterius*

4. Запирательная мембрана, *membrana obturatoria*, закрывает одноименное отверстие. Только у нижнего края верхней ветви лобковой кости остается небольшое свободное пространство — запирательный канал, *canalis obturatorius*, ограниченный снизу краем одноименной мембраны.

5. Временный синхондроз между частями тазовой кости в области вертлужной впадины (у детей), который с возрастом превращается в синостоз.

ТАЗ В ЦЕЛОМ

Тазовые кости, крестец, копчик и принадлежащий им связочный аппарат образуют таз, *pelvis*. С помощью костей таза происходит соединение туловища с нижними конечностями.

Различают большой таз, *pelvis major*, и малый таз, *pelvis minor*. Они отделены друг от друга пограничной линией, *linea terminalis*, которая проводится с обеих сторон от *promontorium* через *linea arcuata* по *pecten ossis pubis* к *tuberculum pubicum* и далее по верхнему краю *symphysis pubica*.

Большой таз ограничен сзади *vertebra lumbalis* V и *ligamenta iliolumbalia*, по бокам — крыльями подвздошных костей. Полость таза, *cavitas pelvis*, образует одно целое с полостью живота, *cavitas abdominis*.

Малый таз — это суживающийся книзу костный канал. Верхняя апертура таза (или вход в малый таз), *apertura pelvis superior*, ограничена пограничной линией. Нижняя апертура таза, *apertura pelvis inferior*, или выход из малого таза, ограничены следующими структурами: *os coccygis*, *ligamentum sacrotuberale*, *tuber ischiadicum*, *ramus ossis ischii*, *ramus inferior ossis pubis*, *ligamentum pubicum inferius*.

Стенки полости малого таза образуют: сзади — тазовая поверхность крестца и передняя поверхность копчика; спереди — передние отделы лобковых костей и лобковый симфиз с его связками; с боков — внутренняя поверхность тазовой кости ниже *linea terminalis*, *membrana obturatoria*, *ligamentum sacroturberale*, *ligamentum sacrospinale*. Расположенное здесь запирательное отверстие почти все закрыто одноименной мембраной, кроме небольшого отверстия в области запирательной борозды.

На боковой стенке малого таза находятся также большое и малое седалищные отверстия. Большое седалищное отверстие, *foramen ischiadicum majus*, ограничено *ligamentum sacrospinale* и *incisura ischiadica major*. Малое седалищное отверстие, *foramen ischiadicum minus*, ограничено *ligamentum sacrospinale*, *ligamentum sacrotuberale* и *incisura ischiadica minor*. Через эти отверстия из полости таза в ягодичную область проходят сосуды и нервы.

Таз при вертикальном положении человека наклонен значительно вперед; плоскость верхней апертуры таза образует с горизонтальной плоскостью острый угол. У женщин этот угол составляет 55—60°, у мужчин — 50—55°. Степень наклона таза (наклонение таза, *inclinatio pelvis*) варьирует у одного и того же человека в зависимости от осанки (военная осанка, свободное вертикальное положение и т. д.).

Половые отличия таза. Таз у женщин ниже и шире. Расстояние между остями и гребнями подвздошных костей больше, так как крылья подвздошных костей развернуты в стороны. Мыс меньше выступает вперед. Вход в мужской таз напоминает по форме карточное сердце; у женщин он более закруглен, иногда даже приближается к эллипсу с фронтально расположенной длинной осью. Симфиз женского таза шире и короче. Полость малого таза у женщин

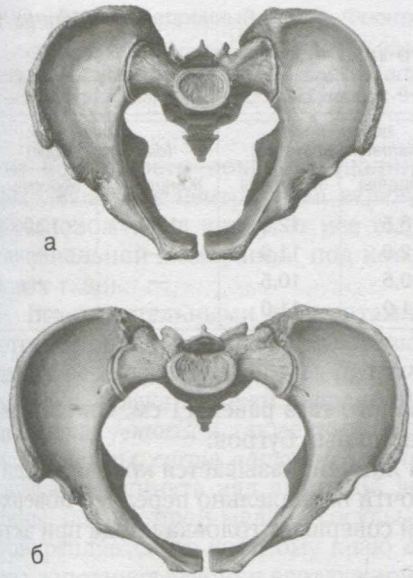

Рис. 82. Мужской (а) и женский (б) таз (вид сверху)

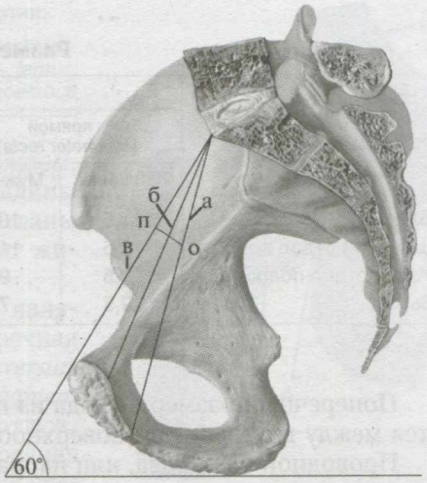

Рис. 83. Сагиттальный распил женского таза (правая половина):

а — *conjugata diagonalis*; б — *conjugata vera*; в — конъюгата входа; п—о — проводная ось таза

обширнее, у мужчин она более узкая (рис. 82). Крестец у женщин шире и короче, седалищные бугры развернуты в стороны, поэтому поперечный размер выхода на 1—2 см больше. Угол между нижними ветвями лобковых костей (подлобковый угол, *angulus subpubicus*) у женщин равен 90—100°, у мужчин — 70—75°.

Большое значение в акушерстве для предсказания течения родов имеет знание средних размеров таза женщины. Срединные переднезадние размеры малого таза имеют общее название «конъюгат», *conjugatae* (рис. 83). Число их произвольно, но обычно измеряются конъюгаты входа, полости и выхода. Прямой размер входа в малый таз (прямой диаметр входа в малый таз, *diameter recta*) — расстояние между мысом и верхним краем лобкового симфиза — называется анатомической конъюгатой, *conjugata anatomica*. Она равна 11,5 см.

Расстояние между мысом и наиболее выступающей кзади точкой симфиза (*eminentia retropubica*) называется истинной или гинекологической конъюгатой (*conjugata vera seu gynecologica*). Она равна в среднем 10,5—11 см. Диагональная конъюгата, *conjugata diagonalis*, измеряется между мысом и нижним краем симфиза и может быть определена у женщины при влагалищном исследовании; величина ее равна 12,5—13,0 см. Чтобы получить размер истинной конъюгаты, необходимо из длины *conjugata diagonalis* вычесть 2 см.

Поперечный диаметр, *diameter transversa*, входа в малый таз измеряется между наиболее отстоящими точками терминальной линии. Он равен 13,5 см. Косой диаметр, *diameter obliqua*, входа в малый таз — это расстояние между крестцово-подвздошным сочленением с одной стороны и подвздошно-лобковым возвышением с другой. Он равен 13 см.

Прямой размер выхода (конъюгата выхода) из полости малого таза у женщин равен 9,5 см и определяется между верхушкой копчика и нижним краем лобкового симфиза. В период родов копчик отклоняется назад в крестцово-копчиковом синхондрозе и это расстояние увеличивается на 2—2,5 см.

Таблица 13

Размеры малого таза

Плоскости малого таза	Размер, см					
	прямой (*diameter recta*)		поперечный (*diameter transversa*)		косой (*diameter obiigua*)	
	Женщины	Мужчины	Женщины	Мужчины	Женщины	Мужчины
Вход	11,5	10,5	13,5	12,5	13,0	12,0
Широкий отдел полости	12,5	11,0	12,5	11,0	—	—
Узкий отдел полости	11,5	9,5	10,5	10,5	—	—
Выход	9,5	7,5	11,0	11,0	—	—

Поперечный размер выхода из полости малого таза равен 11 см. Он измеряется между внутренними поверхностями седалищных бугров.

Проводной осью таза, или направляющей линией, называется кривая, соединяющая середины всех конъюгат. Она идет почти параллельно передней поверхности крестца и показывает тот путь, который совершает головка плода при акте родов.

В акушерской практике имеют большое значение также некоторые размеры большого таза, а именно: расстояние между передними верхними подвздошными остями (*distantia interspinosa*), которое равно 25—27 см; расстояние между наиболее удаленными точками гребней подвздошных костей (*distantia intercristalis*), равное 27—29 см; и расстояние между большими вертелами (*distantia intertrochanterica*), равное 30—31 см. Для оценки переднезадних размеров таза измеряют наружную конъюгату, *conjugata externa*, — расстояние между наружной поверхностью лобкового симфиза и остистым отростком V поясничного позвонка. Оно составляет 20 см. В табл. 13 приведены данные, которые показывают, что размеры мужского таза меньше размеров женского таза на 1,5—2 см.

Форма и размеры женского таза находятся в непосредственной связи с функцией матки, в которой вынашивается и созревает плод, а также обеспечивается родовая деятельность.

Индивидуальные различия таза весьма значительны: они касаются формы и величины крестца, тазовых костей, степени развития мыса и пр. Резкие изменения формы и размеров таза возникают при тяжелых патологических процессах (плоский рахитический таз, сдавленный с боков остеомалятический таз).

Таз новорожденных узок, имеет высокие подвздошные гребни и воронкообразную полость, мыс слабо выражен. Половые различия выявляются только после 10—12 лет.

Таз у пожилых людей не имеет каких-либо специальных отличий, за исключением тех, которые свойственны костям людей этого возраста.

Соединения свободной нижней конечности

ТАЗОБЕДРЕННЫЙ СУСТАВ

Тазобедренный сустав, *articulatio coxae* (*coxofemoralis*), образован вертлужной впадиной тазовой кости и головкой бедренной кости (рис. 84). Он имеет две суставные поверхности: *facies articularis capitis femoris et facies lunata acetabuli.* Сустав-

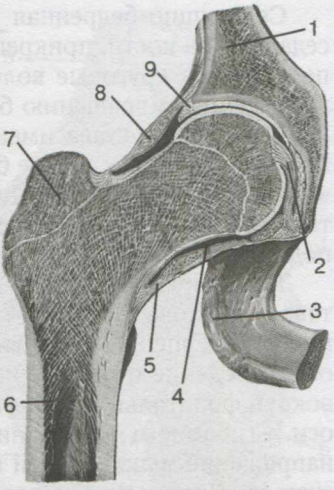

Рис. 84. Тазобедренный сустав. Фронтальный распил:

1 — *os ilium*; 2 — *ligamentum capitis femoris*; 3 — *tuber ischiadicum*; 4 — *cavitas articularis*; 5 — *capsula articularis*; 6 — *femur*; 7 — *trochanter major*; 8 — *zona orbicularis*; 9 — *labrum acetabuli*

ные поверхности покрыты гиалиновым хрящом. Находящаяся в центре ямка вертлужной впадины и расположенная книзу от нее вырезка выстланы синовиальной мембраной, под которой лежит жировая ткань.

Вспомогательными элементами сустава являются вертлужная губа, *labrum acetabuli*, поперечная связка вертлужной впадины, *ligamentum transversum acetabuli*, связка головки бедренной кости, *ligamentum capitis femoris*, а также жировое тело вертлужной впадины, *corpus adiposum acetabuli*. Поперечная связка перекинута над вырезкой вертлужной впадины, под которой мелкие сосуды и нервы проходят к ее дну. Вертлужная губа прикрепляется по костному краю *acetabulum* и к *ligamentun transversum acetabuli*; она дополняет глубину вертлужной впадины на 5—6 мм.

Особенностью тазобедренного сустава является наличие такого вспомогательного элемента, как связка головки бедренной кости. Она начинается в области поперечной связки вертлужной впадины и, постепенно суживаясь, прикрепляется к ямке головки бедренной кости. Длина ее в среднем составляет 2—2,5 см, толщина — варьирует. Связка головки бедренной кости окутана синовиальной мембраной. Она содержит кровеносные сосуды, которые питают головку бедренной кости. Эта связка играет важную роль в период формирования тазобедренного сустава, удерживая головку бедренной кости у вертлужной впадины.

Суставная капсула очень прочная, начинается от костного края вертлужной впадины и поперечной связки вертлужной впадины кнаружи от вертлужной губы. На бедренной кости суставная капсула спереди прикрепляется по межвертельной линии, сзади — немного не доходя до межвертельного гребня, так, что вертельная ямка остается вне полости сустава. Таким образом, большая часть шейки бедренной кости лежит в полости сустава и покрыта синовиальной мембраной.

В толще фиброзной части капсулы имеется пучок круговых волокон, который залегает тотчас за синовиальной мембраной. Он охватывает шейку бедренной кости приблизительно посередине ее длины и называется круговой зоной, *zona orbicularis*. В эту же связку переходят волокна трех связок, идущих продольно: подвздошно-бедренной, лобково-бедренной и седалищно-бедренной.

Подвздошно-бедренная связка, *ligamentum iliofemorale* (*Bertini*), самая прочная (толщина ее доходит до 1 см), начинается ниже передней нижней ости подвздошной кости и, расходясь веером, прикрепляется к межвертельной линии по всему ее протяжению. Она препятствует чрезмерному разгибанию бедра и вращению его внутрь.

Лобково-бедренная связка, *ligamentum pubofemorale*, берет начало от верхней ветви лобковой кости и тела подвздошной кости. Спускаясь вниз и латерально, она вплетается в капсулу с медиальной и задней сторон и прикрепляется к медиальной части межвертельной линии, она тормозит отведение бедра и вращение его кнаружи.

Седалищно-бедренная связка, *ligamentum ischiofemorale*, начинается от тела седалищной кости, прикрепляется к вертельной ямке бедренной кости, частично переходит в круговые волокна капсулы. Эта связка препятствует чрезмерному приведению и вращению бедра внутрь.

В капсуле сустава имеются истонченные места, например: сзади — у места прикрепления ее к шейке бедренной кости и спереди — под подвздошно-лобковым возвышением, где иногда образуется отверстие, через которое полость сустава сообщается с подвздошно-гребенчатой сумкой, *bursa iliopectinea*, лежащей под *m. iliopsoas.*

Тазобедренный сустав представляет собой разновидность шаровидного сустава — ореховидный или чашеобразный. В нем возможны движения вокруг трех взаимно перпендикулярных осей: сгибание и разгибание — вокруг фронтальной оси; отведение и приведение — вокруг сагиттальной оси; круговое движение — вокруг фронтальной и сагиттальной осей и вращение — вокруг вертикальной оси. Сгибание и разгибание в целом составляют 130°. При разогнутом колене напряжение мышц задней группы бедра задерживает сгибание в тазобедренном суставе. Приведение и отведение возможно в пределах 45°, при полусогнутом положении бедра оно возрастает до 90°. Вращение бедра происходит вокруг оси, которая идет почти отвесно от головки бедренной кости к середине межмыщелкового возвышения, причем поворот бедра наружу более обширен, чем поворот внутрь. Общий объем вращения составляет 40—50°.

Наиболее важное значение имеют наклоны таза вперед и назад вокруг оси, проходящей поперечно через центры головок обеих бедренных костей (общая ось тазобедренных суставов), при этом степень наклона таза может увеличиваться или уменьшаться. Во время сидения расслабляются подвздошно-бедренные связки, поэтому объем разгибания в тазобедренном суставе существенно увеличивается и таз с туловищем перемещается по отношению к нижним конечностям.

КОЛЕННЫЙ СУСТАВ

Коленный сустав, *articulatio genus* (рис. 85), — наиболее крупный и сложно устроенный сустав тела человека. В его образовании принимают участие три кости: *femur*, *tibia* и *patella.* Суставными поверхностями являются: *facies articulares condyli medialis et lateralis femoris*, *facies articularis superior tibiae*, *facies articularis patellae*, *facies patellaris ossis femoris.* Они покрыты гиалиновым хрящом. Суставная поверхность на бедренной кости расположена на дистальных концах медиального и латерального мыщелков, имеющих эллипсовидную форму. На передней поверхности дистального эпифиза бедренной кости находится надколенниковая поверхность. Верхняя суставная поверхность большеберцовой кости представлена двумя углублениями овальной формы. Суставная поверхность надколенника сочленяется только с надколенниковой поверхностью бедренной кости.

Кроме надколенника, сустав имеет много вспомогательных элементов, таких как мениски, внутрисуставные связки, синовиальные сумки, синовиальные складки. Мениски отчасти устраняют инконгруэнтность суставных поверхностей и выполняют амортизационную роль. Они имеют вид полулуний. Толстый край менисков сращен с капсулой сустава, а истонченный направлен внутрь сустава. Верхняя поверхность менисков вогнута и соответствует поверхности мыщелков бедренной кости, а нижняя — почти плоская, лежит на верхней суставной поверхности большеберцовой кости. Поверхности менисков покрыты тонким сло-

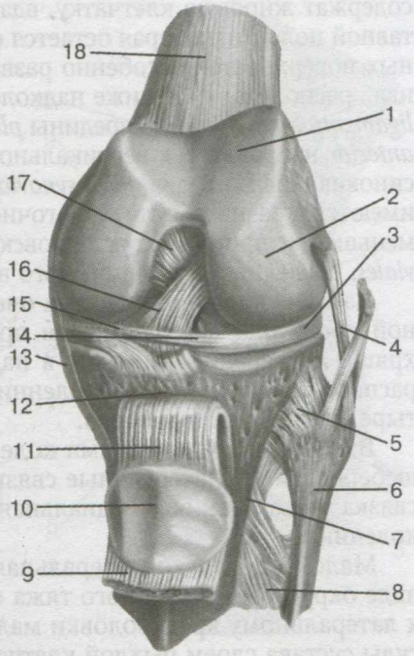

Рис. 85. Коленный сустав (левый). Вид спереди. Суставная капсула удалена. Надколенник с сухожилием четырехглавой мышцы бедра отвернут книзу:

1 — *facies patellaris*; 2 — *condylus lateralis*; 3 — *meniscus lateralis*; 4 — *ligamentum collaterale fibulare*; 5 — *ligamentum capitis fibulae anterius*; 6 — *fibula*; 7 — *tibia*; 8 — *membrana interossea cruris*; 9 — *tendo m. quadricipitis femoris*; 10 — *facies articularis patellae*; 11 — *ligamentum patellae*; 12 — *bursa infrapatellaris profunda*; 13 — *ligamentum collaterale tibiale*; 14 — *ligamentum transversum genus*; 15 — *meniscus medialis*; 16 — *ligamentum cruciatum anterius*; 17 — *ligamentum cruciatum posterius*; 18 — *femur*

ем волокнистого хряща, вся их основа состоит из плотной соединительной ткани с примесью эластических волокон.

Медиальный мениск, *meniscus medialis*, узкий, полулунной формы. Латеральный мениск, *meniscus lateralis*, более широкий, имеет вид почти полного кольца. Оба мениска прикрепляются короткими связками к *eminentia intercondylaris tibiae*. Впереди латеральный и медиальный мениски соединены друг с другом поперечной связкой колена, *ligamentum transversum genus* (рис. 86).

Крестообразные связки являются внутрисуставными, они покрыты синовиальной мембраной, прочно соединяют бедренную и большеберцовую кости, перекрещиваясь друг с другом в виде буквы Х. Передняя крестообразная связка, *ligamentum cruciatum anterius*, начинается от медиальной поверхности латерального мыщелка бедренной кости и прикрепляется к переднему межмыщелковому полю большеберцовой кости. Задняя крестообразная связка, *ligamentum cruciatum posterius*, берет начало на латеральной поверхности медиального мыщелка, идет кзади и книзу и прикрепляется к заднему межмыщелковому полю большеберцовой кости. Синовиальная мембрана переходит на эти связки с задней стенки капсулы сустава и соединяет их между собой. Следовательно, полость коленного сустава в заднем своем отделе разграничивается на две камеры, правую и левую, сообщающиеся друг с другом только спереди.

К вспомогательным элементам коленного сустава относятся синовиальные складки, которые образуются синовиальной мембраной. Эти складки

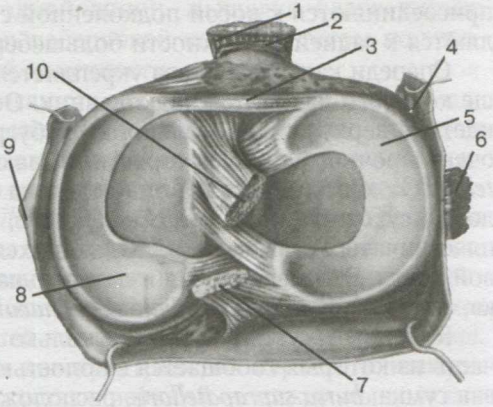

Рис. 86. Коленный сустав (правый). Горизонтальный разрез (вид сверху):

1 — *ligamentum patellae*; 2 — *bursa infrapatellaris profunda*; 3 — *ligamentum transversum genus*; 4 — *capsula articularis*; 5 — *meniscus lateralis*; 6 — *ligamentum collaterale fibulare*; 7 — *ligamentum cruciatum posterius*; 8 — *meniscus medialis*; 9 — *ligamentum collaterale tibiale*; 10 — *ligamentum cruciatum anterius*

содержат жировую клетчатку, вдаются в полость сустава и заполняют часть суставной полости, которая остается свободной вследствие инконгруэнтности суставных поверхностей. Особенно развиты крыловидные складки, *plicae alares*, — парные, расположенные ниже надколенника с обеих сторон от связки надколенника, *ligamentum patellae*. От середины *plicae alares* к переднему отделу *area intercondylaris anterior* направляется вертикально расположенная непарная поднадколенниковая синовиальная складка, *plica synovialis infrapatellaris*. Кроме вышеназванных складок имеются в разных местах многочисленные синовиальные складки, *plicae synoviales*, меньшей величины, а также повсюду рассеяны синовиальные ворсинки, *villi synoviales*, последних особенно много в окружности надколенника.

Капсула коленного сустава очень обширная, свободная и тонкая. На бедренной кости она прикрепляется приблизительно на 1 см выше края суставного хряща и впереди переходит в наднадколенниковую сумку, *bursa suprapatellaris*, расположенную выше надколенника между бедренной костью и сухожилием четырехглавой мышцы бедра.

Внесуставными связками коленного сустава являются малоберцовая и большеберцовая коллатеральные связки, косая и дугообразная подколенные связки, связка надколенника, медиальная и латеральная поддерживающие связки надколенника.

Малоберцовая коллатеральная связка, *ligamentum collaterale fibulare*, идет в виде округлого фиброзного тяжа от латерального надмыщелка бедренной кости к латеральному краю головки малоберцовой кости. Эта связка отделена от капсулы сустава слоем рыхлой клетчатки.

Большеберцовая коллатеральная связка, *ligamentum collaterale tibiale*, имеет вид широкой фиброзной пластинки, сращена с капсулой и медиальным мениском. Она начинается от медиального надмыщелка, и прикрепляется к медиальному краю большеберцовой кости.

На задней стороне сустава расположена косая подколенная связка, *ligamentum popliteum obliquum*, которая составляет продолжение части волокон *tendo m. semimembranosi*. Она идет латерально и вверх от медиального мыщелка большеберцовой кости, вплетаясь в капсулу сустава.

Дугообразная подколенная связка, *ligamentum popliteum arcuatum*, также расположена на задней поверхности капсулы коленного сустава. Связка образована дугообразными волокнами, которые начинаются на задней поверхности головки малоберцовой кости и латерального надмыщелка бедра. Волокна этой связки поднимаются вверх, дугообразно изгибаются в медиальную сторону и частично присоединяются к косой подколенной связке, а затем, спускаясь вниз, прикрепляются к задней поверхности большеберцовой кости.

Спереди капсула сустава укрепляется сухожилием *m. quadriceps femoris*, в толще которого находится надколенник. Основная масса волокон этого сухожилия идет от верхушки надколенника к бугристости большеберцовой кости в виде очень прочного тяжа, который называют связкой надколенника, *ligamentum patellae*. От капсулы сустава она отделена синовиальной сумкой. Другая часть волокон сухожилия, *m. quadriceps femoris*, идет по бокам от надколенника в виде пластинчатых связок, прикрепляющихся к передней поверхности большеберцовой кости. Это медиальная и латеральная поддерживающие связки надколенника, *retinaculum patellae mediale et retinaculum patellae laterale*.

Коленный сустав имеет несколько синовиальных сумок, *bursae synoviales*, часть из которых сообщается с полостью сустава (рис. 87): 1) наднадколенниковая сумка, *bursa suprapatellaris*, расположена между бедренной костью и сухожи-

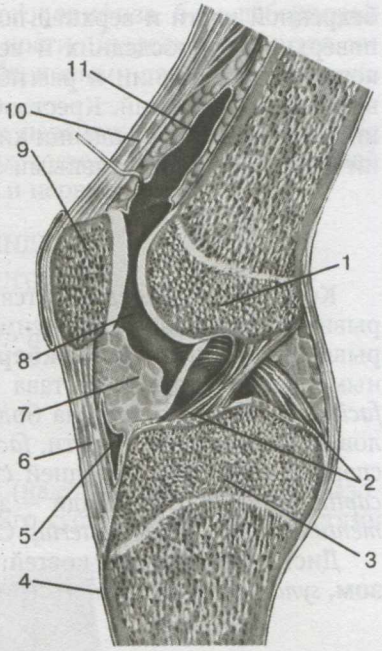

Рис. 87. Коленный сустав. Сагиттальный распил:

1 — *femur*; 2 — *ligamenta cruciata*; 3 — *tibia*; 4 — *tuberositas tibiae*; 5 — *bursa infrapatellaris profunda*; 6 — *ligamentum patellae*; 7 — *plica alaris*; 8 — *cavitas articularis*; 9 — *patella*; 10 — *tendo m. quadricipitis femoris*; 11 — *bursa suprapatellaris*

лием четырехглавой мышцы бедра и широко сообщается с полостью сустава. Верхняя граница полости стоит приблизительно на 3 см выше верхнего края надколенника, а в случаях соединения с сумкой может подниматься на 7—8 см. У плода и новорожденного *bursa suprapatellaris* всегда обособлена от полости сустава; 2) глубокая поднадколенниковая сумка, *bursa infrapatellaris profunda*, находится между связкой надколенника и большеберцовой костью; 3) на передней поверхности коленного сустава на уровне надколенника в слое клетчатки расположена подкожная преднадколенниковая сумка, *bursa subcutanea prepatellaris*; 4) сумка полуперепончатой мышцы, *bursa m. semimembranosi*, находится между сухожилием полуперепончатой мышцы и медиальной головкой икроножной мышцы, сообщается с полостью сустава в $^1/_3$ случаев; 5) сумка полуперепончатой мышцы собственная, *bursa m. semimembranosi propria*, имеет меньшие размеры, чем предыдущая, лежит у места прикрепления *m. semimembranosus*; 6) сумка подколенной мышцы, *bursa m. poplitei*, располагается между началом *m. popliteus* и задним отделом капсулы сустава, у края латерального мениска, где она соединяется с полостью коленного сустава. После рождения эта сумка иногда сообщается с полостью межберцового сустава, *articulatio tibiofibularis*.

Коленный сустав по форме является мыщелковым суставом, *articulatio bicondylaris*. В нем возможны движения вокруг двух осей: фронтальной и вертикальной (при согнутом положении в суставе). Вокруг фронтальной оси происходит сгибание и разгибание (амплитуда движения составляет до 160°). При сгибании голень образует с бедром угол около 40°. При разгибании в коленном суставе бедро и голень располагаются на одной линии, мыщелки бедра плотно упираются в проксимальный эпифиз большеберцовой кости. В таком положении создается неподвижная опора нижней конечности.

При сгибании мыщелки бедра соприкасаются с большеберцовой костью задним отделом суставной поверхности, имеющей эллипсовидную форму. При этом точки прикрепления коллатеральных связок сближаются и связки расслабляются, что создает возможность вращения голени вокруг вертикальной оси. В большей степени расслабляется *ligamentum collaterale fibulare*, поэтому при вращении голени латеральный мыщелок, как более свободный, совершает более значительные экскурсии. Крестообразные связки тормозят вращение внутрь; при вращении наружу они расслабляются. Мениски при каждом движении в коленном суставе изменяют в большей или меньшей степени свою форму и положение. Они делят полость коленного сустава на два пространства: верхнее и нижнее. Таким образом, формируются два этажа сустава: верхний — между мыщелками

бедренной кости и верхней поверхностью менисков, нижний — между нижней поверхностью последних и верхней суставной поверхностью большеберцовой кости. При сгибании и разгибании функционирует верхний этаж сустава, при вращении — нижний. Крестообразные связки тормозят и ограничивают вращение внутрь, а при вращении кнаружи они расслабляются, но это движение ограничивается коллатеральными связками.

СОЕДИНЕНИЯ КОСТЕЙ ГОЛЕНИ

Кости голени соединяются между собою с помощью прерывного и непрерывных соединений. Проксимальные концы костей голени соединяются прерывным соединением, **межберцовым суставом,** *articulatio tibiofibularis.* Суставными поверхностями сустава являются: малоберцовая суставная поверхность, *facies articularis fibularis*, на большеберцовой кости и суставная поверхность головки малоберцовой кости, *facies articularis capitis fibulae.* Капсула сустава тугая, спереди укреплена передней связкой головки малоберцовой кости, *ligamentum capitis fibulae anterius*, сзади — задней связкой головки малоберцовой кости, *ligamentum capitis fibulae posterius.* Сустав плоский, малоподвижный.

Дистальные концы костей голени соединяются **межберцовым синдесмозом,** *syndesmosis tibiofibularis* (рис. 88). Он представлен массой коротких волокон,

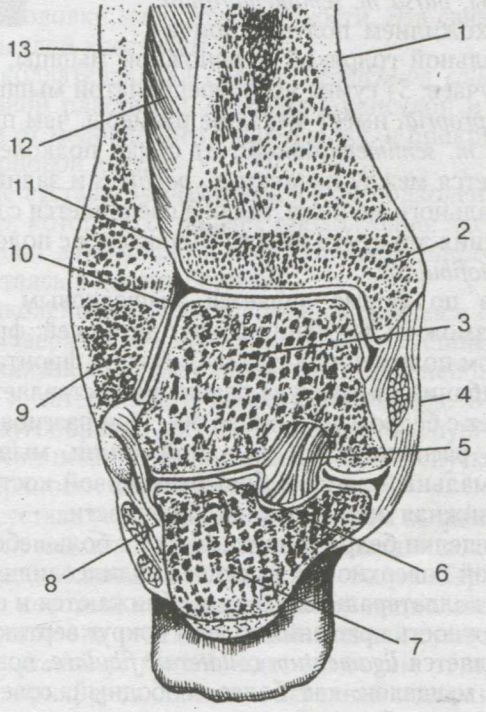

Рис. 88. Голеностопный и подтаранный суставы. Фронтальный распил (схема):

1 — *tibia*; 2 — *malleolus medialis*; 3 — *talus*; 4 — *ligamentum deltoideum (pars tibiocalcanea)*; 5 — *ligamentum talocalcaneum interosseum*; 6 — *articulatio subtalaris*; 7 — *calcaneus*; 8 — *capsula articularis*; 9 — *malleolus lateralis*; 10 — *articulatio talocruralis*; 11 — *syndesmosis tibiofibularis*; 12 — *membrana interossea cruris*; 13 — *fibula*

соединяющих малоберцовую вырезку дистального эпифиза большеберцовой кости и шероховатую поверхность малоберцовой кости. Спереди и сзади это соединение подкрепляется передней и задней межберцовыми связками, *ligamenta tibiofibularia anterius et posterius.*

Прочная фиброзная мембрана — межкостная перепонка голени, *membrana interossea cruris*, соединяет межкостные края обеих костей. В верхней и нижней частях мембраны имеются отверстия для сосудов и нервов.

СОЕДИНЕНИЯ КОСТЕЙ СТОПЫ

Все соединения костей стопы можно разделить на четыре группы:
1) между костями голени и стопы;
2) между костями предплюсны;
3) между костями предплюсны и плюсны;
4) между костями пальцев стопы.

Голеностопный сустав, *articulatio talocruralis* (надтаранный сустав), образован обеими костями голени и таранной костью. Его суставными поверхностями являются: суставная ямка, имеющая вид вилки, образованная *facies articularis inferior tibiae*, *facies articularis malleoli medialis* (на большеберцовой кости), *facies articularis malleoli lateralis* (на малоберцовой кости). Суставная головка представлена блоком таранной кости с его суставными поверхностями: *facies superior*, *facies malleolaris medialis* и *facies malleolaris lateralis.*

Капсула сустава прикрепляется по краю суставного хряща и только впереди отступает от него (на *tibia* на 0,5 см, на *talus* — почти на 1 см). Спереди и сзади она свободная. С боков капсула натянута и подкреплена прочными связками. Связки, укрепляющие сустав, располагаются на боковых его поверхностях.

Медиальная коллатеральная (дельтовидная) связка, *ligamentum collaterale mediale* (*deltoideum*), имеет четыре части: большеберцово-ладьевидную часть, *pars tibionavicularis*, переднюю и заднюю большеберцово-таранные части, *partes tibiotalares anterior et posterior*, и большеберцово-пяточную часть, *pars tibiocalcanea* (рис. 89).

С латеральной стороны капсула сустава укреплена латеральной кол-

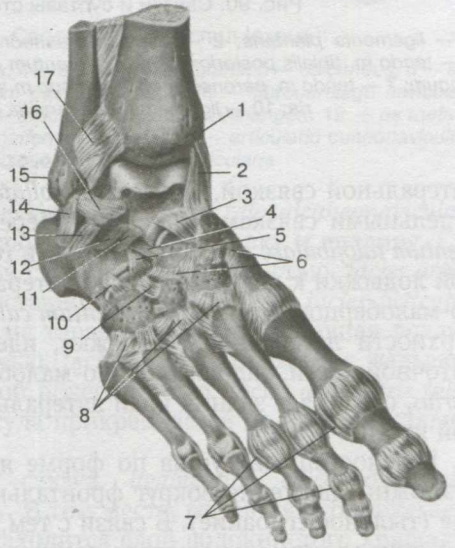

Рис. 89. Голеностопный сустав. Связки и суставы стопы. Тыльная поверхность:

1 — *malleolus medialis*; 2 — *ligamentum collaterale mediale* (*deltoideum*); 3 — *ligamentum talonaviculare*; 4 — *ligamentum calcaneonaviculare*; 5 — *ligamentum calcaneocuboideum*; 6 — *ligamenta calcaneonavicularia dorsalia*; 7 — *ligamenta collateralia*; 8 — *ligamenta tarsometatarsalia dorsalia*; 9 — *ligamentum cuneocuboideum dorsale*; 10 — *ligamentum calcaneocuboideum dorsale*; 11 — *ligamentum talocalcaneum interosseum*; 12 — *ligamentum talocalcaneum mediale*; 13 — *ligamentum talocalcaneum laterale*; 14 — *ligamentum calcaneofibulare*; 15 — *malleolus lateralis*; 16 — *ligamentum talofibulare anterius*; 17 — *ligamentum tibiofibulare anterius*

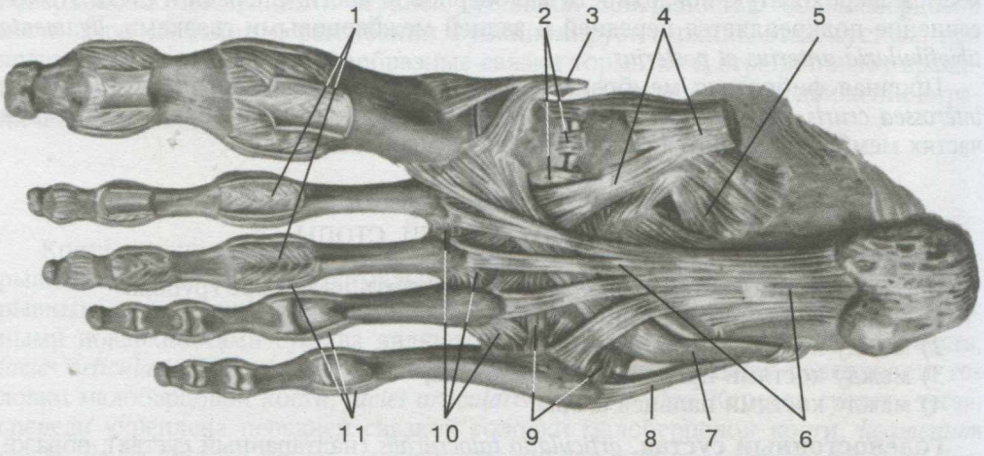

Рис. 90. Связки и суставы стопы. Подошвенная поверхность:

1 — *ligamenta plantaria*; 2 — *ligamenta cuneonavicularia plantaria*; 3 — *tendo m. tibialis anterioris*; 4 — *tendo m. tibialis posterioris*; 5 — *ligamentum calcaneonaviculare plantare*; 6 — *ligamentum plantare longum*; 7 — *tendo m. peronei longi*; 8 — *tendo m. peronei brevis*; 9 — *ligamenta tarsometatarsalia plantaria*; 10 — *ligamenta metatarsalia plantaria*; 11 — *ligamenta collateralia*

латеральной связкой, *ligamentum collaterale laterale*, которая представлена тремя отдельными связками (рис. 90). Передняя таранно-малоберцовая связка, *ligamentum talofibulare anterius*, идет почти горизонтально от переднего края латеральной лодыжки к переднему краю латеральной площадки таранной кости. Пяточно-малоберцовая связка, *ligamentum calcaneofibulare*, начинается от наружной поверхности латеральной лодыжки, идет вниз и назад к латеральной стороне пяточной кости. Задняя таранно-малоберцовая связка, *ligamentum talofibulare posterius*, соединяет задний край латеральной лодыжки с задним отростком таранной кости.

Голеностопный сустав по форме является типичным блоковидным. В нем возможны движения вокруг фронтальной оси: подошвенное сгибание; разгибание (тыльное сгибание). В связи с тем, что блок таранной кости сзади более узкий, при максимальном подошвенном сгибании возможны боковые качательные движения. Движения в голеностопном суставе комбинируются с движениями в подтаранном и таранно-пяточно-ладьевидном суставах.

Соединения костей предплюсны. Сочленения костей предплюсны представлены следующими суставами: подтаранным, таранно-пяточно-ладьевидным, пяточно-кубовидным, клиноладьевидным (рис. 91).

Подтаранный сустав, *articulatio subtalaris*, образован сочленением задней пяточной суставной поверхности, *facies articularis calcanea posterior*, на таранной кости и задней таранной суставной поверхностью, *facies articularis talaris posterior*, на пяточной кости. Сустав цилиндрический, в нем возможны движения только вокруг сагиттальной оси.

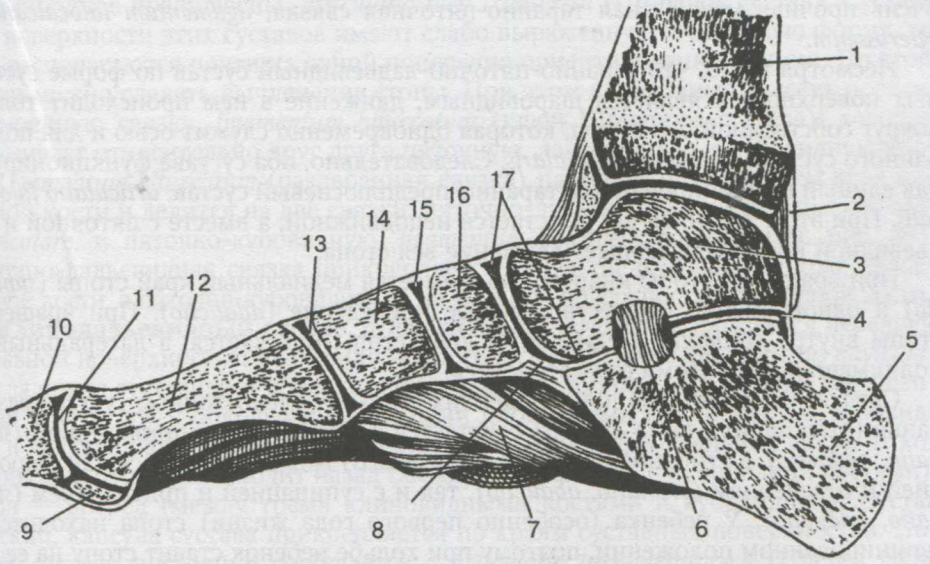

Рис. 91. Суставы стопы (правой). Сагиттальный распил (схема):

1 — *tibia*; 2 — *capsula articulatio talocruralis*; 3 — *talus*; 4 — *articulatio subtalaris*; 5 — *calcaneus*; 6 — *ligamentum talocalcaneum interosseum*; 7 — *ligamentum plantare longum*; 8 — *fibrocartilago navicularis*; 9 — *os sesamoideum*; 10 — *phalanx proximalis*; 11 — *articulatio metatarsophalangea*; 12 — *os metatarsale* I; 13 — *articulatio tarsometatarsalis*; 14 — *os cuneiforme mediale*; 15 — *articulatio cuneonavicularis*; 16 — *os naviculare*; 17 — *articulatio talocalcaneonavicularis*

Таранно-пяточно-ладьевидный сустав, *articulatio talocalcaneonavicularis*, имеет шаровидную форму. В нем выделяют суставную головку и впадину. Суставная головка представлена ладьевидной суставной поверхностью, *facies articularis navicularis*, и передней пяточной суставной поверхностью, *facies articularis calcanea anterior*, которые расположены на таранной кости. Суставная впадина образована задней суставной поверхностью, *facies articularis posterior*, ладьевидной кости и передней таранной суставной поверхностью, *facies articularis talaris anterior*, пяточной кости. Суставная капсула прикрепляется по краям суставных поверхностей.

Подошвенная пяточно-ладьевидная связка, *ligamentum calcaneonaviculare plantare*, укрепляет капсулу сустава снизу. В том месте, где связка соприкасается с головкой таранной кости, в ее толще находится слой волокнистого хряща, который участвует в образовании суставной впадины. При ее растяжении происходит опускание головки таранной кости и уплощение стопы. На дорсальной поверхности сустав укреплен таранно-ладьевидной связкой, *ligamentum talonaviculare*. Эта связка соединяет тыльную поверхность шейки таранной кости и ладьевидную кость. По бокам сустав укреплен латеральной таранно-пяточной связкой, *ligamentum talocalcaneum laterale*, и медиальной таранно-пяточной связкой, *ligamentum talocalcaneum mediale*. Латеральная таранно-пяточная связка располагается во входе в сумку пазухи предплюсны, *sinus tarsi*, в виде широкой ленты, имеет косое направление волокон и идет от нижней и наружной поверхностей шейки таранной кости к верхней поверхности пяточной кости. Медиальная таранно-пяточная связка — узкая, направляется от заднего бугорка таранной кости к заднему краю таранной кости. Пазуху предплюсны, *sinus tarsi*, заполняет

очень прочная межкостная таранно-пяточная связка, *ligamentum talocalcaneum interosseum*.

Несмотря на то, что таранно-пяточно-ладьевидный сустав по форме суставных поверхностей является шаровидным, движение в нем происходит только вокруг собственной оси стопы, которая одновременно служит осью и для подтаранного сустава, *articulatio subtalaris*. Следовательно, оба сустава функционируют как единый комбинированный таранно-предплюсневый сустав, *articulatio talotarsalis*. При этом таранная кость остается неподвижной, а вместе с пяточной и ладьевидной костями совершает движение вся стопа.

При вращении стопы кнаружи поднимается медиальный край стопы (*supinatio*) и одновременно осуществляется ее приведение (*adductio*). При вращении стопы внутрь (*pronatio*) медиальный край стопы опускается, а латеральный — поднимается. При этом стопа отводится.

Следует отметить, что при движениях стопы в голеностопном суставе разгибание (*extensio*, или *flexio dorsalis*) сочетается с супинацией и приведением (*supinatio, adductio*), а сгибание стопы (*flexio plantaris*) может сочетаться как с пронацией и отведением (*pronatio, abductio*), так и с супинацией и приведением (*supinatio, adductio*). У ребенка (особенно первого года жизни) стопа находится в супинированном положении, поэтому при ходьбе ребенок ставит стопу на ее латеральный край.

Голеностопный сустав (надтаранный сустав), подтаранный и таранно-пяточно-ладьевидный суставы (*articulatio talotarsalis*) могут функционировать самостоятельно. В первом преобладают сгибание и разгибание, в двух других — супинация и пронация. Но это происходит редко, обычно они функционируют совместно, образуя как бы один сустав — сустав стопы, *articulatio pedis*, в котором таранная кость играет роль костного диска.

Пяточно-кубовидный сустав, *articulatio calcaneocuboidea*, образован суставными поверхностями: кубовидной суставной поверхностью пяточной кости, *facies articularis cuboidea calcanei*, и задней суставной поверхностью кубовидной кости, *facies articularis posterior ossis cuboidei*.

Суставные поверхности имеют седловидную форму. Суставная капсула с медиальной стороны толстая, прочная и туго натянутая, с латеральной стороны она тонкая и свободная. Капсула укреплена связками, которые особенно развиты с подошвенной стороны. Самая прочная из них — длинная подошвенная связка, *ligamentum plantare longum*. Эта связка начинается от нижней шероховатости пяточной кости и состоит из нескольких слоев. Ее глубокие пучки прикрепляются к бугристости кубовидной кости; поверхностные пучки наиболее длинные, перекидываются через *sulcus tendineus m. peronei longi* (превращая борозду в канал, в котором находится *tendo m. peronei longi*) и прикрепляются к основаниям II—V плюсневых костей.

Глубже длинной подошвенной связки располагается подошвенная пяточно-кубовидная связка, *ligamentum calcaneocuboideum plantare*, состоящая из коротких волокон, которые лежат непосредственно на капсуле сустава и соединяют участки подошвенных поверхностей пяточной и кубовидной костей.

Пяточно-кубовидный сустав по форме седловидный, но функционирует как одноосный вращательный, комбинируясь с таранно-пяточно-ладьевидным и подтаранным суставами.

С точки зрения хирургии, *articulatio calcaneocuboidea* и *articulatio talonavicularis* (часть *articulatio talocalcaneonavicularis*) рассматривают как один сустав — попе-

речный сустав предплюсны, *articulatio tarsi transversa* (Шопаров сустав). Суставные поверхности этих суставов имеют слабо выраженную S-образную форму, то есть располагаются почти на одной поперечно ориентированной линии. По этой линии можно сделать вычленение стопы. При этом необходимо рассечь особую раздвоенную связку, *ligamentum bifurcatum* (ключ Шопарова сустава), которая удерживает относительно друг друга пяточную, ладьевидную и кубовидную кости. *Ligamentum bifurcatum* (раздвоенная связка) начинается на верхнем крае пяточной кости и делится на две связки: пяточно-ладьевидную, *ligamentum calcaneonaviculare*, и пяточно-кубовидную, *ligamentum calcaneocuboideum* (см. рис. 89). Пяточно-ладьевидная связка прикрепляется на верхнелатеральном крае ладьевидной кости, а пяточно-кубовидная — на тыльной поверхности кубовидной кости.

Клиноладьевидный сустав, *articulatio cuneonavicularis*, образуется передней суставной поверхностью ладьевидной кости *facies articularis anterior ossis navicularis* и задними суставными поверхностями *ossa cuneiformia* I—III, а также обращенными друг к другу боковыми суставными площадками клиновидных, кубовидной и ладьевидной костей. Полость сустава имеет вид фронтальной щели, от которой один отросток отходит назад (между ладьевидной и кубовидной костями), а три — вперед (между тремя клиновидными костями и кубовидной). Сустав плоский, капсула сустава прикрепляется по краям суставных поверхностей. Полость сустава постоянно сообщается с *articulatio tarsometatarsea* II через щель между *ossa cuneiformia mediale et intermedium*. Сустав укрепляют тыльные и подошвенные клиноладьевидные связки, *ligamenta cuneonavicularia plantaria et dorsalia*, межкостные межклиновидные связки, *ligamenta intercuneiformia interossea*, тыльные и подошвенные межклиновидные связки, *ligamenta intercuneiformia dorsalia et plantaria*. Межкостные связки можно видеть только на горизонтальном распиле стопы или на вскрытом суставе при раздвигании сочленяющихся костей. Сустав — типичный плоский, движения между костями незначительны.

Предплюсне-плюсневые соединения. Предплюсне-плюсневые суставы, *articulationes tarsometatarsales* (рис. 92), представляют собой плоские суставы (только в сочленении I плюсневой кости имеются слабо выраженные седловидные поверхности). Этих суставов три: первый — между *os cuneiforme mediale* и *os metatarsale* I; второй — между *ossa cuneiformia intermedium et laterale* и *ossa metatarsalia* II *et* III (полость этого сустава сообщается с *articulatio cuneonavicularis*); третий — между *os cuboideum* и *ossa metatarsalia* IV *et* V.

Все три сустава с хирургической точки зрения объединяются в один сустав — Лисфранков сустав, который также используется для вычленения дистальной части сто-

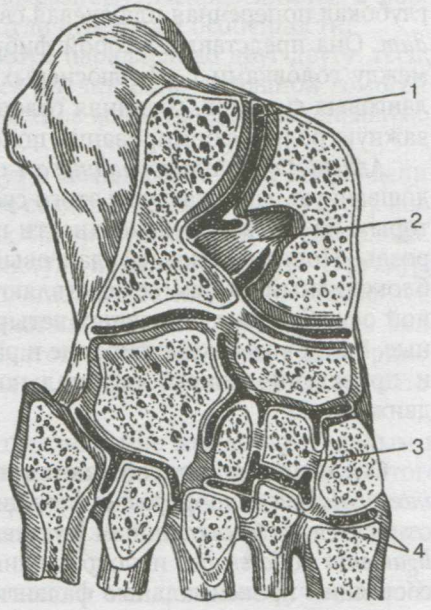

Рис. 92. Горизонтальный распил стопы (схема):

1— *articulatio subtalaris*; 2 — *ligamentum talocalcaneum interosseum*; 3 — *ligamentum intercuneiforme interosseum*; 4 — *articulationes tarsometatarsales*

пы. Капсулы суставов укреплены тыльными и подошвенными предплюсне-плюсневыми связками, *ligamenta tarsometatarsalia dorsalia et plantaria.*

Между клиновидными и плюсневыми костями располагаются межкостные клиновидно-плюсневые связки, *ligamenta cuneometatarsalia interossea.* Межкостная клиновидно-плюсневая связка, которая натянута между медиальной клиновидной костью и II плюсневой костью, является ключом Лисфранка сустава (суставы предплюсне-плюсневые). По форме они плоские, малоподвижные.

Межплюсневые суставы, *articulationes intermetatarsales,* образованы обращенными друг к другу поверхностями плюсневых костей. Их капсулы укреплены тыльными и подошвенными плюсневыми связками, *ligamenta metatarsalia dorsalia et plantaria.* Имеются также межкостные плюсневые связки, *ligamenta metatarsalia interossea.*

На стопе, как и на кисти, можно выделить твердую основу, т. е. комплекс костей, которые соединены друг с другом почти неподвижно (движения здесь минимальные). В состав твердой основы стопы входит большее количество костей (10): *os naviculare; ossa cuneiformia mediale, intermedium laterale; os cuboideum; ossa metatarsalia* I, II, III, IV, V, что связано с различием функций стопы и кисти.

Плюснефаланговые суставы, *articulationes metatarsophalangeae,* образованы головками плюсневых костей и ямками оснований проксимальных фаланг. Суставные поверхности головок *ossa metatarsalia* II—V имеют неправильную шаровидную форму: подошвенный отдел суставной поверхности значительно уплощен. Суставные ямки фаланг имеют овальную форму. Капсула суставов свободная, прикрепляется у края суставного хряща; с тыльной стороны она очень тонкая. С латеральной и медиальной сторон суставы подкреплены коллатеральными связками, *ligamenta collateralia.* С подошвенной стороны суставы укреплены подошвенными связками, *ligamenta plantaria* (эти связки содержат иногда включение фиброзного хряща и сесамовидные косточки). Здесь же находится глубокая поперечная плюсневая связка, *ligamentum metatarsale transversum profundum.* Она представляет собой фиброзный тяж, который расположен поперечно между головками I—V плюсневых костей и срастается с капсулами плюснефаланговых суставов, соединяя головки всех плюсневых костей. Эта связка играет важную роль в формировании поперечного плюсневого свода стопы.

Articulatio metatarsophalangea I отличается некоторыми особенностями: в подошвенную часть капсулы этого сустава заключены две сесамовидные кости, которым на суставной поверхности головки *os metatarsale* I соответствуют две борозды. Поэтому плюснефаланговый сустав большого пальца функционирует как блоковидный. В нем осуществляются сгибание и разгибание вокруг фронтальной оси. Суставы остальных четырех пальцев функционируют как эллипсовидные. В них возможны сгибание и разгибание вокруг фронтальной оси, отведение и приведение вокруг сагиттальной оси и в небольшом объеме — круговое движение.

Соединения костей пальцев. ***Межфаланговые суставы,*** *articulationes interphalangeae,* по форме и функции сходны с такими же суставами кисти. Они относятся к блоковидным суставам. Их укрепляют коллатеральные связки, *ligamenta collateralia,* и подошвенные связки, *ligamenta plantaria.* При обычном состоянии проксимальные фаланги находятся в состоянии тыльного сгибания, а средние — подошвенного сгибания.

ОСНОВЫ РЕНТГЕНОАНАТОМИИ КОСТЕЙ И ИХ СОЕДИНЕНИЙ

Рентгеноанатомия костей

Основным методом исследования костей у живого человека является рентгенография, а в последние годы широко используется и электрорентгенография. Костная ткань в своем составе содержит неорганические вещества, которые, обладая большой плотностью, создают хороший естественный контраст. На рентгенограмме получается изображение не всей кости как органа, а только ее минерально пропитанного остова, сильно поглощающего рентгеновские лучи. По образному выражению, на рентгенограмме выявляется «скелет скелета». Надкостница, костный мозг, сосуды, нервы, суставные хрящи, хрящевые прослойки, прикрепляющиеся к кости связки, суставные сумки и сухожилия поглощают рентгеновские лучи очень слабо, поэтому не дают дифференцированного теневого изображения. В связи с этим необходимо мысленно воспроизвести, «дорисовать» на снимке все мягкотканные компоненты. Сделать это возможно только опираясь на знания описательной анатомии. В частности, необходимо уяснить особенности формы, положения каждой кости, находящихся на ней анатомических образований, места прикрепления к кости связок, суставных капсул, мышц, топографию питающих сосудов и т. д. Наконец, при оценке рентгенограммы важно учитывать влияние разнообразных экзогенных и эндогенных факторов (возраст, особенности труда, спорта, быта), обусловливающих функциональную перестройку костей.

В каждой кости имеется компактное и губчатое вещество. Основу того и другого веществ составляют костные балки, образованные структурной единицей кости — остеоном. Но эти костные балки по-разному распределяются в компактном и губчатом веществах, создавая их отличительные особенности.

В **компактном веществе** они располагаются параллельно друг другу, тесно соприкасаясь между собой, поэтому создается впечатление сплошной гомогенной костной массы. На рентгенограмме компактное вещество дает интенсивную, однородную тень.

В **губчатом веществе** костные балки идут в самых различных направлениях, перекрещиваясь между собой и тем самым создавая ячеистую структуру кости. Форма ячеек зависит от толщины костных балок и плотности их расположения. Различают крупноячеистую, среднеячеистую и мелкоячеистую структуру губчатого вещества. В мелких ячейках располагается костный мозг. На рентгенограмме тень от губчатого вещества дает сетчатый, разреженный рисунок. Толщина и интенсивность линий в структуре губчатого вещества прямо пропорциональна толщине костных балок. Лучше видны на снимке те участки кости, которые ближе прилежат к пленке.

Большую роль играет и количественное соотношение между компактным и губчатым веществами. Там, где слой компактного вещества тонкий, а губчатого вещества много (эпифизы, губчатые кости), рисунок губчатого вещества отчетливый. Если прослойка губчатого вещества между пластинками компактного невелика, то его рисунок будет нечетким.

Ячейки, заполненные костным мозгом, выглядят в виде темных участков. По рентгеновскому строению все кости можно классифицировать на 4 основные

группы: трубчатые (длинные и короткие), объемные, плоские и смешанные. Каждой группе присущи типичные рентгенологические характеристики.

Так, для длинных трубчатых костей (кости конечностей — плечевая, локтевая, лучевая, бедренная, большеберцовая, малоберцовая) и коротких трубчатых костей (кости пясти, плюсны и кости пальцев) необходимо рассматривать особенности строения диафиза и эпифизов.

Диафиз длинных трубчатых костей построен главным образом из компактного вещества, рентгенологически выявляющегося в виде сплошной равномерной тени, окаймляющей наружные контуры кости и просвет костномозгового канала. Наибольшая толщина компактного вещества наблюдается в середине диафиза, по направлению к эпифизам она постепенно уменьшается. Интенсивность рентгеновской тени нарастает от периферии к костномозговой полости, которая всегда резко очерчена. Наружный контур компактного вещества является отображением рельефа поверхности кости. В местах прикрепления мышц, сухожилий, связок, сумок, а также в тех местах, где имеются выпуклости, бугристости, бугры, гребни и шероховатости, он становится неровным. В зависимости от проекции он может иметь слоистый или петлистый рисунок и быть значительно утолщенным. Тень компактного вещества в строго определенных местах может прерываться полосками просветления, обычно идущими под углом к продольной оси кости. Это просветы каналов, в которых проходят питающие кость сосуды и нервы. Костномозговая полость, расположенная в середине диафиза, отчетливо выявляется в виде темной широкой полосы.

Эпифизы длинных трубчатых костей построены преимущественно из губчатого вещества, покрытого тонким слоем компактного вещества. Хрящи, покрывающие суставные поверхности эпифизов костей, на рентгенограмме не определяются. Под ними четко выявляется интенсивная тень, образованная компактным веществом (кортикальной пластинкой). После того как завершится рост кости в длину, исчезают метаэпифизарные хрящи и формируются апофизы, на рентгенограмме эпифизы костей дают характерную для губчатого вещества сетчатую структуру. В структуре эпифизов длинных трубчатых костей преобладают мелкие и средние ячейки, размеры которых постепенно увеличиваются по направлению к диафизу. Рентгеновские тени, ограничивающие темные ячейки, отражают направление и толщину основных костных балок.

Для каждой кости свойственны специфические особенности сетчатого рисунка губчатого вещества. Только на первый взгляд создается впечатление, что костные балки располагаются беспорядочно. На самом же деле они совпадают с направлением сил наибольшего сжатия или растяжения, которое испытывает кость. Там, где кость испытывает наибольшую функциональную нагрузку, находится наибольшее количество крупных костных балок. Их ориентация соответствует направлению действия сил сжатия, перпендикулярно к этим балкам идут костные балки, соответствующие направлению сил растяжения. В связи с указанными морфофункциональными особенностями костные балки называют силовыми линиями или линиями сжатия и растяжения.

Костные балки при нагрузке на кость в вертикальном направлении располагаются преимущественно параллельно по отношению к оси нагрузки. На рентгенограмме на фоне ячеистого строения четко выступают продольные линейные тени. Так устроено губчатое вещество в нижних эпифизах бедренной кости, плечевой кости, верхних и нижних эпифизах большеберцовой кости и т. д.

Силовая нагрузка на верхний конец бедренной кости действует в двух направлениях, так как головка и шейка бедренной кости наклонены под углом 122–130° к ее телу. Сила тяжести, падающая на головку и шейку, стремится сжать их и одновременно приблизить к диафизу. Расположение костных балок в области шейки бедренной кости довольно своеобразно. Наиболее хорошо развиты костные балки, соответствующие направлению сил сжатия, так как на них действует огромная тяжесть тела. Они идут от медиальной части головки бедренной кости через медиальную часть шейки к медиальному краю диафиза. Костные балки растяжения перекидываются в виде дуг через шейку бедра и заканчиваются по латеральному краю диафиза бедренной кости. Между этими основными направлениями силовых линий в шейке бедренной кости, между головкой и большим вертелом располагается в виде треугольника светлый участок, где костных балок значительно меньше. Вершина этого треугольника обращена вниз. Область шейки бедренной кости в проекции этого треугольника является наиболее слабым местом, в котором возникают переломы. У пожилых людей костные балки постепенно рассасываются, кость становится разреженной, и на месте треугольника может образоваться даже полость. Ориентация основных костных балок в верхнем эпифизе бедренной кости показана на рис. 10, см. с. 51.

К **объемным костям** относят кости запястья и кости предплюсны. Основную массу этих костей составляет губчатое вещество. Компактное же вещество лишь тонким слоем покрывает поверхности этих костей, поэтому на рентгенограмме оно дает интенсивную тень в виде узкого ободка. Губчатое вещество имеет мелкоячеистую структуру. Основные костные балки в нем располагаются так же, как и в эпифизах длинных трубчатых костей, соответственно линиям сжатия и растяжения. Особенно отчетливо такая внутренняя структура появляется в костях предплюсны, которые участвуют вместе с костями плюсны в формировании продольных сводов стопы.

Продольные своды сзади имеют одну общую опору – бугор пяточной кости, а спереди – головки плюсневых костей. Всего на стопе имеется 5 продольных сводов, каждый из которых спереди начинается от головки своей плюсневой кости. Первый, второй и третий продольные своды являются рессорными, так как они в норме не касаются поверхности опоры. Эти своды проходят через соответствующие кости плюсны, клиновидные кости, ладьевидную, таранную и пяточную кости. Вершина свода приходится на ладьевидную и таранную кости. Четвертый и пятый своды являются опорными. Они проходят через свои кости плюсны, кубовидную кость и пяточную кость, касаясь поверхности опоры. На рентгенограмме можно проследить расположение основных костных балок. Они начинаются от пяточного бугра, идут дугообразно вверх и по своему направлению продолжаются костными балками таранной кости, ладьевидной, клиновидных костей и костей плюсны. Другими словами, они как бы переходят из одной кости в другую, образуя внутреннюю структуру сводов стопы. Таким образом, архитектоника костей обусловлена выполняемыми функциями – опорной и амортизационной.

Внутренняя структура костей не является неизменной. Она перестраивается в течение всей жизни под влиянием различных внешних воздействий, то есть происходит постоянная перестройка кости. Некоторые костные балки исчезают, другие утолщаются или появляются новые.

У людей, страдающих плоскостопием, изменяются не только сами своды стопы, преобразуется и внутренняя архитектоника костей стопы, особенно костей

предплюсны. Костные балки пяточной и таранной костей становятся вертикальными, а у остальных костей предплюсны — косыми.

К **плоским костям,** у которых преобладают длина и ширина над толщиной, относят кости, образующие стенки полостей (тазовые кости, грудина, ребра и большинство костей черепа). Эти кости состоят из двух пластинок компактного вещества, между которыми расположено губчатое вещество. На рентгенограмме компактное вещество имеет вид узких полосок, окаймляющих внутренний и наружный края изображения. Губчатое вещество характеризуется крупноячеистой или среднеячеистой структурой, так как именно в этих костях на протяжении всей жизни сохраняется красный костный мозг. Для диагностики некоторых заболеваний крови берут красный костный мозг из грудины (стернальная пункция) или крыла подвздошной кости (трепанобиопсия).

К **смешанным костям,** у которых выявляется компактное и губчатое вещество, распределенное неравномерно, относят, например, позвонки и височную кость. На рентгенограмме в теле позвонка костные балки губчатого вещества располагаются в вертикальном направлении, что соответствует линиям сжатия, обусловленным тяжестью тела. Костные балки по линиям растяжения идут перпендикулярно к ним. Компактное вещество, покрывающее тела позвонков, тонкое, толщина его значительно увеличивается в дуге и отростках.

Височная кость имеет сложное строение. Ее чешуя и барабанная часть построены главным образом из компактного вещества, наружная и внутренняя пластинки которого тесно сливаются друг с другом в единую структуру. Сосцевидная часть содержит большое количество крупных ячеек губчатого вещества. В каменистой части внутри барабанной полости располагаются слуховые косточки. К медиальной стенке барабанной полости прилежит костный лабиринт внутреннего уха. Учитывая сложное строение кости, для выявления отдельных ее частей применяются специальные укладки черепа (по Стенверсу, Майеру, Шюллеру), позволяющие оценить у человека состояние костных структур наружного, среднего и внутреннего уха.

Даже в норме в костях постоянно происходят два взаимно противоположных процесса — созидание и разрушение костной ткани. Если преобладает процесс разрушения кости (остеопороз), костные балки истончаются, а некоторые полностью исчезают. Остеопороз наблюдается у пожилых людей или при заболеваниях, сопровождающихся отсутствием функциональной нагрузки на кость (параличи, тяжелые переломы, культи конечностей после ампутации и т. д.). Если же преобладает процесс созидания костной ткани, костные балки становятся толще. В связи с этим резко утолщается слой компактного вещества, губчатое вещество постепенно замещается компактным, костномозговой канал резко суживается, а иногда и совсем исчезает.

Методика рентгенографии позволяет изучить сроки развития отдельных костей. Костная ткань начинает появляться в середине второго месяца внутриутробной жизни. По развитию различают первичные кости (кости лицевого черепа, крыши черепа, грудинный и акромиальный концы ключицы) и вторичные (все остальные кости скелета). Первичные кости проходят две стадии развития — соединительнотканную и костную. Вторичные кости проходят еще и хрящевую — промежуточную стадию. В первичных костях появляются точки окостенения, от которых радиально формируются новые костные балки. На рентгенограмме развивающиеся кости имеют вид сплошной костной тени овальной формы, соответствующей каждой первичной точке окостенения. Наибольшую

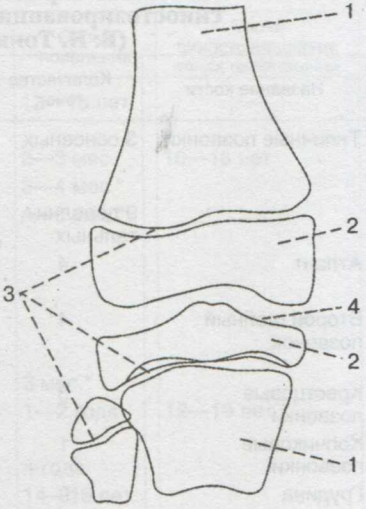

Рис. 93. Схема рентгеновского изображения длинных трубчатых костей ребенка. Коленный сустав:
1 — диафиз; 2 — эпифиз; 3 — метаэпифизарный хрящ; 4 — рентгеновская суставная щель

интенсивность тень имеет в центре точек, к периферии она постепенно уменьшается. Если у кости имеется несколько первичных точек окостенения, например в чешуе лобной кости их две, то на снимке выявляются и две отдельные овальные тени. Постепенно из точек окостенения костная ткань распространяется к периферии, замещая соединительную ткань.

Процесс развития вторичных костей происходит по-другому. В длинных трубчатых костях диафизы окостеневают еще во внутриутробном периоде, эпифизы же большинства костей окостеневают постепенно, спустя длительное время после рождения. Причем в диафизе кость образуется снаружи (со стороны надкостницы), а в эпифизе точка окостенения появляется внутри хряща и, постепенно расширяясь, заполняет весь эпифиз. Между эпифизом и диафизом длительное время сохраняется метаэпифизарный хрящ, за счет которого кость растет в длину (рис. 93). Полное срастание эпифиза и диафиза (синостозирование) наступает с прекращением роста скелета к 20— 25 годам.

Рентгеновское изображение костей ребенка очень интенсивно изменяется с возрастом. Так, у новорожденного окостеневшими являются только диафизы трубчатых костей. Четкой границы между компактным веществом и костномозговым каналом нет, она представлена гомогенной, слабовыраженной тенью. Пространства, соответствующие неокостеневшим эпифизам и метаэпифизарным хрящам, очень широкие и по интенсивности тени не отличаются от окружающих мягких тканей. С течением времени по концам диафиза выявляется плотная зона обызвествления. В отдельных эпифизах и апофизах возникают центры окостенения. Они имеют губчатую структуру, по периферии окаймлены тонкой пластинкой компактного вещества, более интенсивной со стороны диафиза. С возрастом ядра окостенения в эпифизах разрастаются, постепенно заполняя весь эпифиз. Зона метаэпифизарного хряща сужается и, наконец, эпифиз срастается с диафизом. На месте срастания длительное время остается полоска, называемая эпифизарным швом, которая на рентгенограмме дает интенсивную тень.

Для правильной трактовки рентгеновского изображения костей ребенка необходимо знать точки окостенения отдельных костей, сроки их появления и сроки синостозирования эпифизов и апофизов кости (табл. 14). Эти данные представляют интерес для судебных медиков при установлении возраста ребенка и для клиницистов при проведении дифференциальной диагностики задержки окостенения метаэпифизарных хрящей и переломов.

Таблица 14

Рентгенологическая характеристика появления точек окостенения и сроков синостозирования основных костей у лиц мужского пола (В. Н. Тонков, 1962; Л. А. Алексина, 1998)

Название кости	Количество точек	Места их возникновения	Сроки появления	Сроки синостозирования точек окостенения
Типичные позвонки	3 основных	1 в теле 2 в дуге	3 мес.* 12—13 лет	В дуге — к 1 году. В дуге и в теле — к 3 годам
	9 дополнительных	2 в теле		20—25 лет
Атлант	4	2 в боковых массах 2 в дуге	3 мес.*	5—6 лет
Второй шейный позвонок	4	1 в теле, 1 в зубе 2 в дуге	3 мес.*	3—5 лет
Крестцовые позвонки	3	1 в теле, 2 в дуге	8 мес.*	14—15 лет
Копчиковые позвонки	1	1 в теле	1—20 лет	17—25 лет
Грудина	9	1 в мечевидном отростке	25 лет	23 года
		2 в рукоятке	4—6 мес.	20 лет
		6 в теле	9—12 мес.	15—20 лет
Ребра	3	1 в теле	3 мес.*	20 —25 лет
		1 в головке	16—18 лет	
		1 в бугорке	16—18 лет	
Лопатка	3	1 в теле	2 мес.*	14—16 лет
		1 в клювовидном отростке	12 мес.	21—25 лет
		1 в н/углу	15—17 лет	
Ключица	2	1 в теле	6 мес.*	21—25 лет
		1 в грудинном конце	16—20 лет	
Плечевая кость	7	1 в теле	2 мес.*	
		3 в верхнем эпифизе	3—5 лет	14—18 лет
		3 в нижнем эпифизе	8—12 лет	12—16 лет
Лучевая кость	5	1 в теле	2 мес.*	
		2 в верхнем эпифизе	5 лет	13—18 лет
		2 в нижнем эпифизе	2 года	16—20 лет
Локтевая кость	5	1 в теле	19 лет	
		2 в верхнем эпифазе	5 лет	13—18 лет
		2 в нижнем эпифизе		15—20 лет
Кости запястья	По 1 в каждой кости	В головчатой	1 год	—
		В крючковидной	1 год	
		В трехгранной	3 года	
		В полулунной	4 года	
		В ладьевидной	5 лет	
		В кости-трапеции	6 лет	
		В трапециевидной	7 лет	
		В гороховидной	8—14 лет	
Кости пясти и фаланги пальцев кисти	2	1 в теле		13—17 лет
		1 в одном из эпифизов (II—V в головке, I — в основании)	2—3 мес.* 3—10 лет	

Таблица 14 (продолжение)

Название кости	Количество точек	Места их возникновения	Сроки появления	Сроки синостозирования точек окостенения
Сесамовидные кости кисти	1	—	12—16 лет	—
Тазовая кость	3 основных	1 в подвздошной кости	2—3 мес.*	16—18 лет
		1 в седалищной кости	3—4 мес.*	
		1 в лобковой кости	4—5 мес.*	
		Добавочные: в области вертлужной впадины, седалищной ости и бугра, кроме подвздошной кости и т. д.		
Бедренная кость	5	1 в теле	3 мес.*	
		3 в верхнем эпифизе (головка, большой вертел, малый вертел)	1—2 года 4 года 14—15 лет	12—18 лет
		1 в нижнем эпифизе	9 мес.*	13—19 лет
Надколенник	3	—	3—5 лет	6—7 лет
Большеберцовая кость	3	1 в теле	2 мес.*	
		1 в верхнем эпифизе	9 мес.*	13—18 лет
		1 в нижнем эпифизе	3—5 лет	14—18 лет
Малоберцовая кость	3	1 в теле	2 мес.*	
		1 в верхнем эпифизе	9 мес.*	13—18 лет
		1 в нижнем эпифизе	2—4 года	14—18 лет
Кости предплюсны	8	1 в теле пяточной кости	6 мес.*	
		1 в бугре пяточной кости	7—10 лет	12—15 лет
		1 в таранной	7—8 мес.*	—
		1 в кубовидной	9 мес.*	—
		1 в латеральной клиновидной	1 год	—
		1 в медиальной клиновидной	2—4 года	—
		1 в средней клиновидной	3—4 года	—
		1 в ладьевидной	4—5 лет	—
Кости плюсны и пальцев стопы		То же, что и на кисти		20—25 лет
Кости черепа:				
Лобная кость	2	В чешуе	2 мес.*	2 года
Теменная кость	1	В чешуе	3 мес.*	2 года
Затылочная кость	5	1 в основной части	3 мес.*	2 года
		2 в боковых частях		
		2 в чешуе		
Клиновидная кость	16	2 в малых крыльях	2 мес.*	14 лет
		8 в больших крыльях		
		2 в теле		

Таблица 14 (окончание)

Название кости	Количество точек	Места их возникновения	Сроки появления	Сроки синостозирования точек окостенения
Клиновидная кость		2 в латеральных пластинках крыловидного отростка		
		2 в медиальных пластинках крыловидного отростка		
Височная кость	6	1 в чешуе	2 мес.*	4 года
		1 в шиловидном отростке		
		3 в пирамиде и сосцевидном отростке	5 мес.*	
		1 в барабанной части	3 мес.*	

* Период внутриутробного развития.

Рентгеноанатомия соединений костей

Кости в составе скелета располагаются не обособленно, а соединены друг с другом различными видами соединений (непрерывными и прерывными). Непрерывные соединения могут быть соединительнотканными (синдесмозами), хрящевыми (синхондрозами) и костными (синостозами). Соединительнотканные и хрящевые соединения рентгеновские лучи поглощают слабо, поэтому о них можно судить лишь косвенно. На рентгенограмме они имеют вид светлых промежутков между костями. Ширина этих промежутков равна толщине соединительнотканной или хрящевой прослойки. Синостозы дают на рентгенограмме четкую тень костной ткани, отражающей структуру компактного вещества.

Прерывные соединения, или суставы, имеют характерные для каждого сустава рентгенологические особенности. Прежде всего они связаны с формой суставных поверхностей и шириной суставной щели. Истинная (анатомическая) суставная щель обычно не превышает 0,5—2 мм. Рентгенологическая суставная щель определяется толщиной суставного хряща и колеблется от 1 до 10 мм. Суставной хрящ на рентгенограмме не виден, поэтому суставные поверхности располагаются друг от друга на определенном расстоянии. Они ограничены тонкой полоской компактного вещества (замыкательной пластинкой эпифиза). Следует иметь в виду, что на плоских суставных поверхностях хрящ по толщине располагается равномерно, а на вогнуто-выпуклых — неравномерно. На выпуклых суставных поверхностях наибольшая его толщина определяется в центре и наименьшая — по периферии. На вогнутых суставных поверхностях наблюдаются обратные отношения. Суставной капсулой и вспомогательными элементами суставов рентгеновские лучи не задерживаются и в норме на рентгенограмме

не видны. Для выявления внутрисуставных структур производят пневмоартрографию (рентгенография после введения в полость сустава воздуха, кислорода или закиси азота).

Для получения необходимой информации об исследуемой области рентгенограммы обычно делают в двух взаимно перпендикулярных проекциях: прямой (фасной) и боковой (профильной). Для выявления отдельных структур реже применяются косые или специальные укладки. Основываясь на знании анатомических образований для чтения рентгенограмм, в каждой из проекций созданы схемы, на которых представлены основные части костей и места наслоения теней друг на друга. Учитывая, что в теле человека имеется более 230 суставов и огромное количество непрерывных соединений, рассмотрим рентгеноанатомию только наиболее важных из них в практическом отношении.

РЕНТГЕНОАНАТОМИЯ ПОЗВОНОЧНОГО СТОЛБА

Позвоночный столб имеет длину 70—75 см и включает шейный, грудной, поясничный и крестцово-копчиковый отделы. Для каждого отдела характерны свои особенности строения, а следовательно, существуют и особенности чтения рентгенограмм.

Шейный отдел позвоночного столба занимает по протяженности 13—15 см. Для его изучения рентгенографию производят в прямой задней и боковой проекциях. Однако в прямой задней проекции отчетливо выявляются только III—VII шейные позвонки. I и II позвонки проекционно наслаиваются на кости основания черепа и нижнюю челюсть. В связи с этим для получения изображения I и II шейных позвонков применяют специальную укладку — прямую заднюю проекцию с максимально открытым ртом.

Как видно на рис. 94, в прямой задней проекции тела III—VII шейных позвонков дают прямоугольную тень. Верхняя поверхность тел позвонков слегка вогнута, нижняя и боковые — плоские. Расстояние между телами соседних позвонков, соответствующее межпозвоночному диску, составляет в среднем

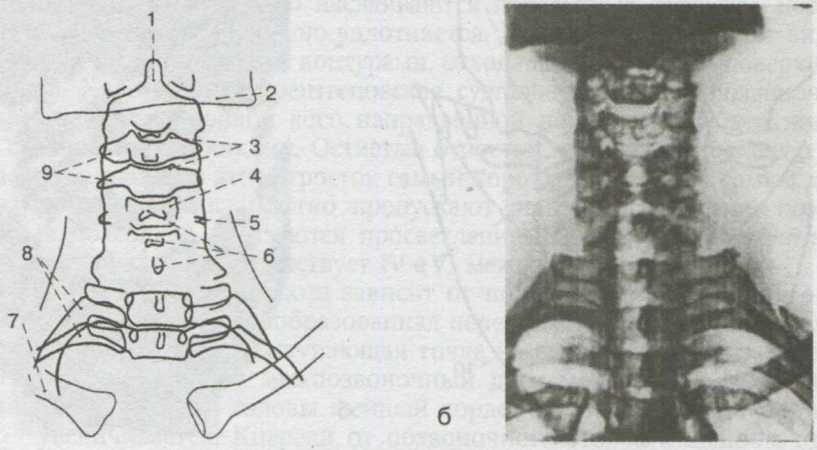

Рис. 94. Шейный отдел позвоночного столба (прямая проекция):

а — схема: 1 — зуб осевого позвонка; 2 — нижняя челюсть; 3 — верхние суставные отростки; 4 — тело позвонка; 5 — межпозвоночный сустав; 6 — остистые отростки; 7 — ключица; 8 — бугорок ребра; 9 — поперечные отростки;

б — рентгенограмма

$^1/_4$ часть от высоты тела позвонка. По бокам от тел позвонков проецируются тени поперечных отростков. В промежутке между указанными тенями соседних позвонков видны тени суставных отростков. Суммарное изображение поперечных и суставных отростков дает единую тень «боковых масс» на всем протяжении шейного отдела позвоночного столба. Их наружные края формируют четкую волнистую линию. Ножки дуг позвонков проекционно наслаиваются на верхнебоковые отделы тел и дают интенсивные, четкие контуры овальной формы. Тени остистых отростков также наслаиваются на тела своих позвонков, но располагаются в их центре, ближе к нижней поверхности. У III и IV позвонков они представлены в виде небольшой вилочки, так как концы остистых отростков раздвоены, у VII позвонка тень остистого отростка имеет овальную форму.

I и II шейные позвонки изучают в прямой проекции на рентгенограммах, выполненных в специальной укладке (рис. 95). Они видны под чешуей затылочной кости между зубами верхней и нижней челюстей. Боковые массы атланта дают интенсивные, клиновидной формы тени, обращенные острыми углами друг к другу. В латеральные стороны от них отходят тени поперечных отростков. В центре между боковыми массами отчетливо виден зуб осевого позвонка. Примерно посередине его пересекает передняя дуга атланта, обращенная выпуклостью кверху, и у основания — задняя дуга атланта, обращенная выпуклостью книзу. Последняя постепенно переходит в поперечный отросток. Между суставными поверхностями мыщелков затылочной кости и верхними поверхностями боковых масс атланта прослеживается линейное просветление суставной щели атлантозатылочного сустава. Ниже основания зуба отчетливо видно тело осевого позвонка, которое имеет выпуклый верхний край. На тело позвонка проецируется его раздвоенный остистый отросток. Хорошо выражены суставные щели, соответствующие латеральным атлантоосевым суставам. Они располагаются под латеральными массами атланта.

На рентгенограммах, выполненных в боковых проекциях, можно изучить все шейные позвонки (рис. 96). Под затылочной костью проецируется первый шейный позвонок. Его передняя дуга короче задней, имеет вид овального образова-

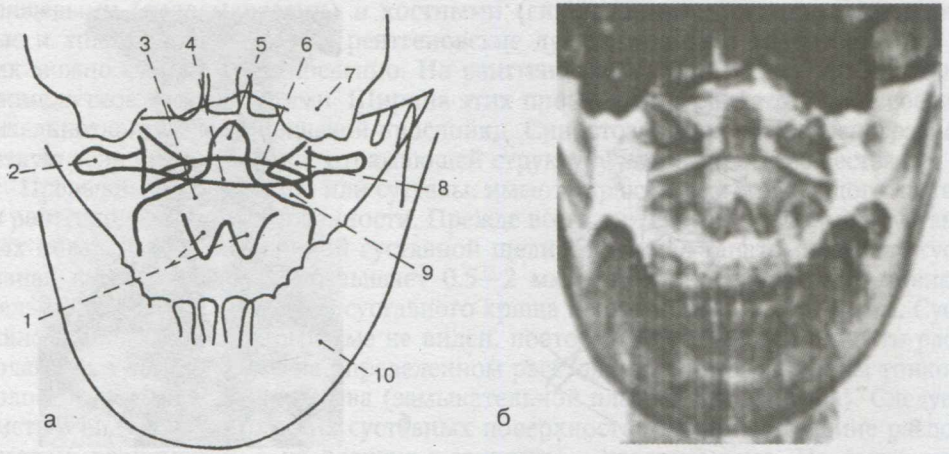

Рис. 95. Первый и второй шейные позвонки. Прямая передняя проекция. Специальная укладка:

а — схема: 1 — остистый отросток (раздвоен); 2 — поперечный отросток атланта; 3 — тело осевого позвонка; 4 — передняя дуга атланта; 5 — зуб; 6 — задняя дуга атланта; 7 — мыщелок затылочной кости; 8 — боковая масса атланта; 9 — латеральный атлантоосевой сустав; 10 — нижняя челюсть; б — рентгенограмма

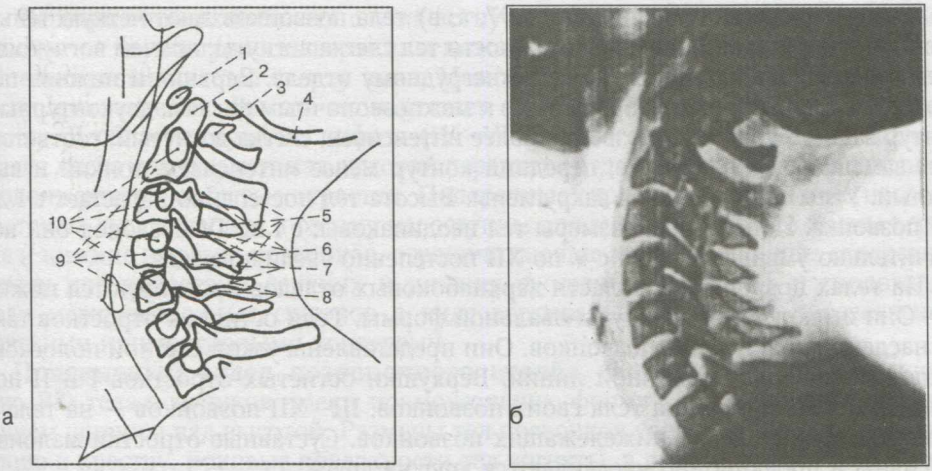

Рис. 96. Шейный отдел позвоночного столба (боковая проекция):
а — схема: 1 — передняя дуга атланта; 2 — зуб; 3 — задняя дуга атланта; 4 — затылочная кость; 5 — остистые отростки; 6 — нижние суставные отростки; 7 — верхние суставные отростки; 8 — межпозвоночные суставы; 9 — тела позвонков; 10 — поперечные отростки;
б — рентгенограмма

ния с небольшой выпуклостью спереди, обусловленной передним бугорком. Задняя дуга представлена четкой вытянутой изогнутой полоской, утолщенной на конце за счет заднего бугорка. Между передней и задней дугами определяются хорошо очерченные контуры зуба осевого позвонка. Тело II шейного позвонка имеет четырехугольную форму, нижняя поверхность его вогнута, а передненижний угол нависает над телом III позвонка. Тела III и IV позвонков дают сходное изображение, однако по направлению книзу размеры тел позвонков увеличиваются. Структура костного вещества тел позвонков мелкоячеистая. На верхнезадние отделы тел позвонков проекционно наслаиваются поперечные отростки, поэтому тень костного вещества существенно уплотняется. Дуги позвонков имеют вид удлиненных образований с четкими контурами, отходящими от задней поверхности тел позвонков. Хорошо видна рентгеновская суставная щель межпозвоночного сустава, представленная тонкой косо направленной линией между верхними и нижними суставными отростками. Остистые отростки имеют неодинаковую длину: у III шейного позвонка этот отросток самый короткий, а у VII — самый длинный. Межпозвоночные диски легко пропускают рентгеновские лучи, поэтому между телами позвонков образуются просветления. Высота этих просветлений неодинакова, наибольшая соответствует IV—VI межпозвоночным дискам.

Выраженность шейного лордоза зависит от положения головы. При обычном положении головы линия, образованная передними поверхностями тел позвонков, плавная. Наиболее выступающая точка на выпуклой линии, обращенной кпереди, приходится на межпозвоночный диск между IV и V шейными позвонками. При сгибании головы шейный лордоз уменьшается, при запрокидывании — увеличивается. Кпереди от позвоночного столба в шейном отделе определяется просветление, обусловленное воздухом, находящимся в гортани. Ширина полосы просветления составляет 5—7 мм.

Грудной отдел позвоночного столба. Схематическое изображение грудного отдела позвоночного столба усложняется за счет наслоения на позвонки теней задних концов ребер (рис. 97).

В прямой задней проекции (рис. 97, а, в) тела позвонков дают четкую тень с ровными контурами. Боковые поверхности тел слегка вогнуты, причем вогнутость увеличивается по направлению к нижнегрудному отделу. Верхняя и нижняя поверхности тел позвонков, обращенные к межпозвоночным дискам, двуконтурные: контур заднего края тела позвонка более интенсивен, слегка вогнутый, соответствует замыкающей пластинке; передний контур менее интенсивен, тонкий и выпуклый. Углы тел позвонков закруглены. Высота тел постепенно нарастает с I до XII позвонка. Поперечные размеры тел неодинаковы: с I по IV позвонок они незначительно уменьшаются, а с V по XII постепенно увеличиваются.

На телах позвонков в области верхнебоковых отделов проецируются ножки дуг. Они имеют четкие контуры овальной формы. Тени остистых отростков также наслаиваются на тела позвонков. Они представлены узкой светлой полоской, расположенной по срединной линии. Верхушки остистых отростков I и II позвонков проецируются на тела своих позвонков, III—XII позвонков — на тела и межпозвоночные диски нижележащих позвонков. Суставные отростки малоинтенсивны и проекционно наслаиваются друг на друга.

Поперечные отростки дают интенсивные тени, отходящие в сторону от тел позвонков на уровне ножек дуг. На тени поперечных отростков II—XII грудных позвонков наслаиваются изображения головок и шеек ребер. Размеры поперечных отростков постепенно уменьшаются с I по XII позвонок. Высота межпозвоночных дисков равномерно нарастает по направлению к поясничному отделу позвоночного столба. IV—VII межпозвоночные диски из-за проекционных наслоений, обусловленных грудным кифозом, видны недостаточно четко.

На рентгенограммах грудного отдела позвоночного столба в боковой проекции (рис. 97, б, г) хорошо прослеживаются тела позвонков, суставные и остистые отростки. Тела позвонков имеют вид прямоугольников с четкими контура-

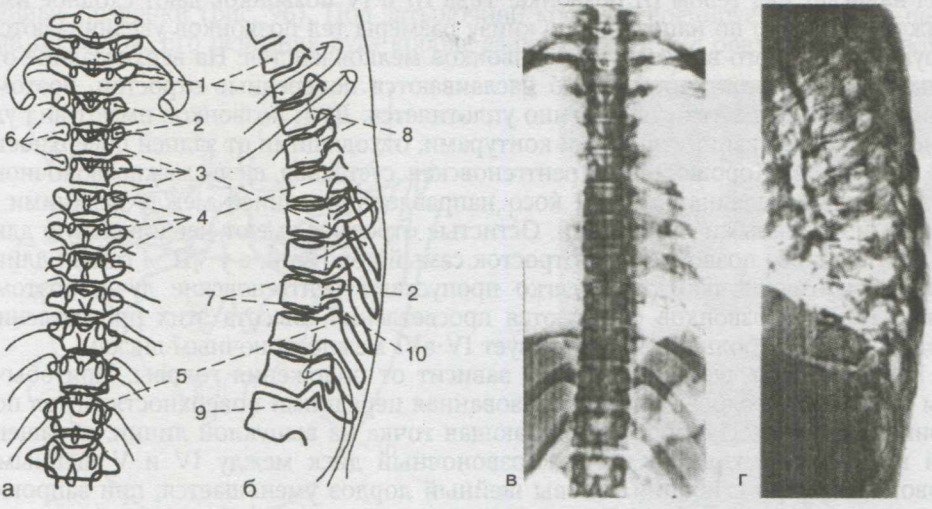

Рис. 97. Грудной отдел позвоночного столба:

а — схема: прямая задняя проекция; б — схема: боковая проекция; в — рентгенограмма прямой задней проекции; г — рентгенограмма боковой проекции

1 — тела позвонков; 2 — поперечные отростки; 3 — остистые отростки; 4 — ножки дуг позвонков; 5 — межпозвоночные суставы; 6 — головки ребер; 7 — межпозвоночные отверстия; 8 — позвоночный канал; 9 — верхний суставной отросток; 10 — нижний суставной отросток

ми. Передние поверхности тел слегка вогнутые, задние — ровные, интенсивные. Отмечается двуконтурность верхних и нижних поверхностей тел. Высота тел постепенно увеличивается сверху вниз. Межпозвоночные диски дают четкую полоску просветления. Высота их нарастает по направлению к XII грудному позвонку. В области грудного кифоза (IV—VI грудные позвонки) высота заднего отдела диска преобладает над высотой переднего отдела. Контуры дуг позвонков продолжаются в остистые отростки. Поперечные отростки проекционно наслаиваются на дугу позвонка, поэтому недоступны для анализа. Хорошо видны верхние и нижние вырезки позвонков, ограничивающие межпозвоночные отверстия. Между поверхностями верхних и нижних суставных отростков расположены щели межпозвоночных суставов в виде вертикальной полоски просветления с четкими и интенсивными контурами.

Поясничный отдел позвоночного столба. В прямой задней проекции (рис. 98) тела позвонков имеют прямоугольную форму с выраженным преобладанием ширины над высотой. Размеры тел позвонков увеличиваются по направлению к крестцу. Боковые поверхности тел вогнуты, в результате чего образуется «талия позвонка». Верхние и нижние поверхности тел позвонков двуконтурны. Межпозвоночные диски составляют $^1/_3$ от высоты тел позвонков, их толщина увеличивается с I по IV позвонок. Между V поясничным позвонком и крестцом межпозвоночная щель прослеживается плохо, что связано с лордозом и значительной шириной тела I крестцового позвонка.

На верхнебоковые отделы тел позвонков проецируются ножки дуг, имеющие форму симметричных овалов с четкими ровными контурами. Дуги позвонков наслаиваются на тела. Остистые отростки видны по средней линии в виде удлиненных овальных теней. У трех верхних позвонков они накладываются на межпозвоночные диски тела нижележащего позвонка, а у двух последних — на тело своего позвонка. На фоне межпозвоночных щелей отчетливо прослеживаются

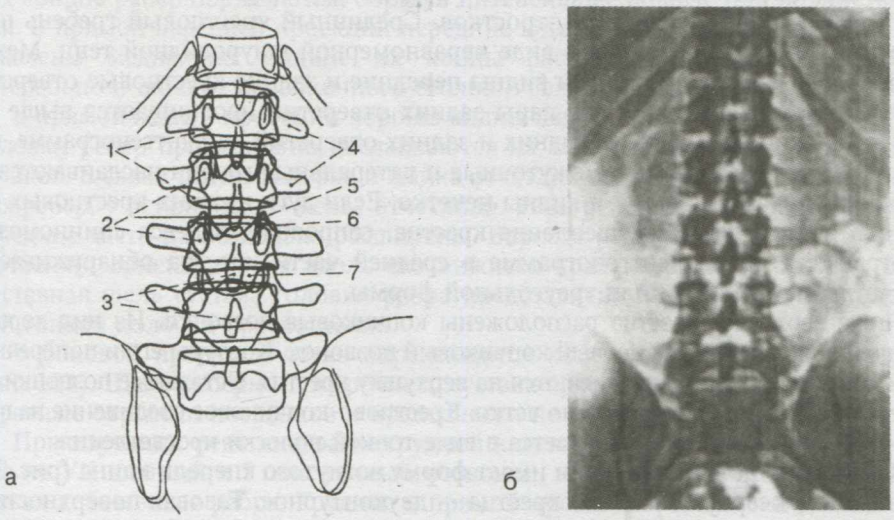

Рис. 98. Поясничный отдел позвоночного столба (прямая задняя проекция):

а — схема: 1 — тела позвонков; 2 — ножки дуг; 3 — остистые отростки; 4 — поперечные отростки; 5 — верхний суставной отросток; 6 — межпозвоночный сустав; 7 — нижний суставной отросток; б — рентгенограмма

нижние суставные отростки конусовидной формы и верхние суставные отростки треугольной или овальной формы. Хорошо видна суставная щель межпозвоночных суставов. Она имеет вид вертикально направленного просветления. По бокам от тел позвонков располагаются поперечные отростки, отходящие на уровне ножек дуг. Тело позвонка имеет сетчатый рисунок губчатого вещества, на фоне которого видны продольные вертикальные костные балки. Поперечные отростки состоят преимущественно из компактного вещества, поэтому их тени отчетливые и равномерные по интенсивности.

Изображения поясничных позвонков в боковой проекции имеют прямоугольную форму с преобладанием переднезаднего размера над высотой. Контуры переднего и заднего краев слегка вогнуты. Верхние и нижние края тел двуконтурны. На тело V поясничного позвонка проекционно наслаиваются крылья подвздошных костей. Просветления, соответствующие межпозвоночным дискам, в боковой проекции очень широкие и достигают 8—10 мм. Размеры их постепенно увеличиваются по направлению к крестцу. Высота просветлений передней части межпозвоночных дисков больше, чем в задней. Это обусловлено поясничным лордозом.

В боковой проекции хорошо видны межпозвоночные отверстия, дуги с суставными и остистыми отростками. Межпозвоночные отверстия проецируются у нижнезаднего края тел позвонков, ниже дуги позвонка, в виде незамкнутых просветлений округлой формы. Остистые отростки имеют вид прямоугольных пластинок с закругленным концом.

Крестцово-копчиковый отдел позвоночного столба. В прямой задней проекции крестец имеет форму клина, обращенного вершиной книзу. На рентгенограмме у взрослого человека пять сросшихся крестцовых позвонков представляют собой единую кость. Нередко места срастания позвонков дают тени в виде тонких поперечных полосок (затемнений). Средняя часть крестца — это сросшиеся тела позвонков. Латеральные — парные части крестца образуются в результате слияния поперечных отростков. Срединный крестцовый гребень проецируется на тела позвонков в виде неравномерной шнуровидной тени. Между средней и латеральной частями видны передние и задние крестцовые отверстия округлой формы. Верхние две пары задних отверстий проецируются выше передних. Нижние две пары передних и задних отверстий на рентгенограмме, как правило, совмещаются. Промежуточные и латеральные гребни наслаиваются на латеральные части крестца и видны нечетко. Если дуги нижних крестцовых позвонков не замкнуты (расщепление крестца, сопровождающееся спинномозговой грыжей), то на рентгенограмме в средней части крестца обнаруживается просветление овальной или треугольной формы.

Ниже верхушки крестца расположены копчиковые позвонки. Из них хорошо определяется в основном первый копчиковый позвонок. Контуры его и поперечные отростки проекционно наслаиваются на верхушку крестца. Остальные позвонки рудиментарны, видны недостаточно четко. Крестцово-копчиковое соединение на прямой рентгенограмме прослеживается в виде тонкой полоски просветления.

Крестец в боковой проекции имеет форму вогнутого кпереди клина (рис. 99). Обращенное кверху основание крестца — двуконтурное. Тазовая поверхность — гладкая, задняя — неровная за счет расположенных на ней гребней. Кзади от тел позвонков хорошо виден крестцовый канал, образующий полоску просветления с очерченными контурами. Хорошо определяются все копчиковые позвонки и крестцово-копчиковое соединение.

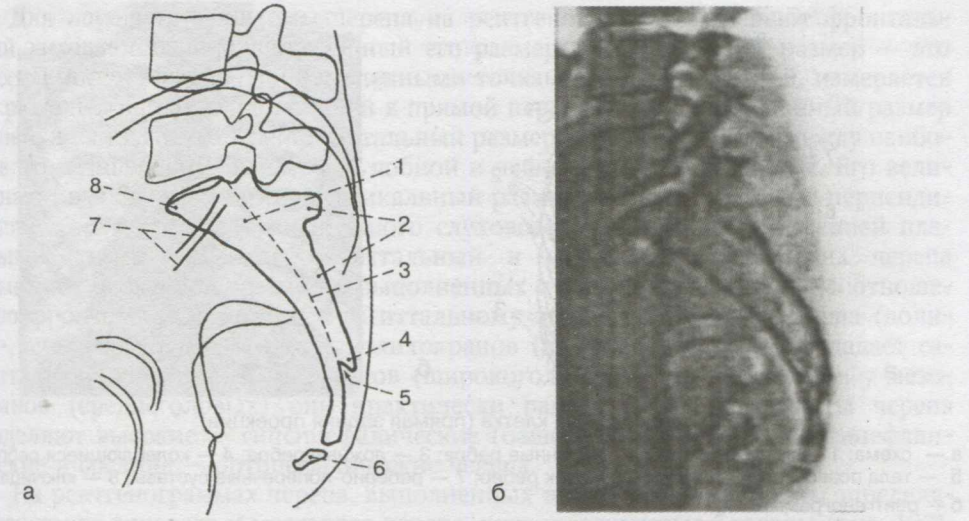

Рис. 99. Крестец и копчик (боковая проекция):

а — схема: 1 — крестец; 2 — срединный крестцовый гребень; 3 — крестцовый канал; 4 — крестцовые рога; 5 — крестцовая щель; 6 — копчик; 7 — сросшиеся тела крестцовых позвонков; 8 — мыс;

б — рентгенограмма

РЕНТГЕНОАНАТОМИЯ ГРУДНОЙ КЛЕТКИ

На рентгенограммах в прямой передней и задней проекциях выявляются все 12 пар ребер, однако отмечаются проекционные наслоения их передних и задних концов. Вследствие перехода костной части ребра в хрящевую тени передних концов ребер обрываются, образуя интенсивные ровные или волнистые линии. В прямой передней проекции передние концы ребер наклонены вниз и направлены медиально. Задние их концы расположены выше, направлены латерально и вниз от позвоночного столба и связаны с ним.

В прямой задней проекции хорошо видны шейки и бугорки ребер (рис. 100). Головки ребер проекционно наслаиваются на тела и поперечные отростки позвонков. В связи с этим головка и шейка отчетливо определяются только у верхних ребер, у остальных — менее отчетливо. Тени ребер имеют ровные контуры, передние части их несколько расширены. Борозда ребра имеет вид полосы просветления, ориентирована вдоль его нижнего края кпереди от бугорка ребра. Суставная щель сустава головки ребра представлена вертикально расположенной тонкой полосой просветления.

В боковой проекции четко определяются контуры и структура тела ребра (рис. 101). Щель реберно-поперечного сустава проекционно наслаивается на поперечные отростки позвонков и практически не видна.

При изучении рентгенограмм грудной клетки необходимо обращать внимание на VII шейный и I поясничный позвонки, на уровне которых могут встречаться добавочные ребра. Грудина в прямой проекции выявляется нечетко, так как ее тень проекционно наслаивается на тени сердца, крупных сосудов и позвоночного столба. В боковой проекции она имеет вид выпуклой кпереди пластинки с четкими передними и задними контурами. Между телом и рукояткой грудины определяется просветление, обусловленное хрящевым соединением, легко

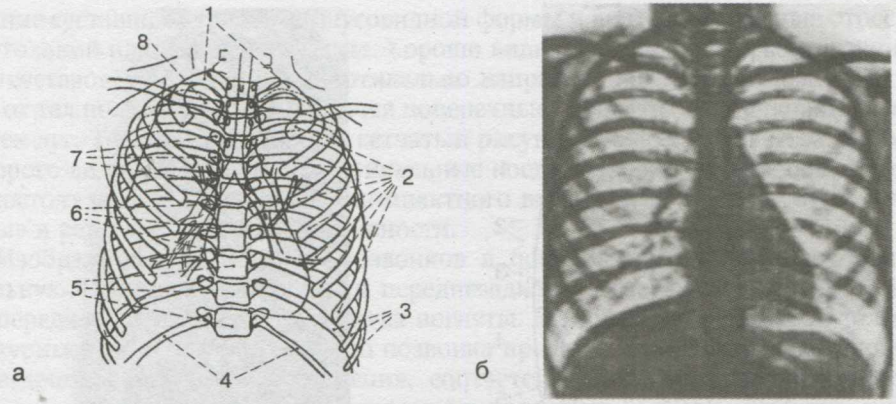

Рис. 100. Грудная клетка (прямая задняя проекция):

а — схема: 1 — первые ребра; 2 — истинные ребра; 3 — ложные ребра; 4 — колеблющиеся ребра; 5 — тела позвонков; 6 — суставы головок ребер; 7 — реберно-поперечные суставы; 8 — ключица;
б — рентгенограмма

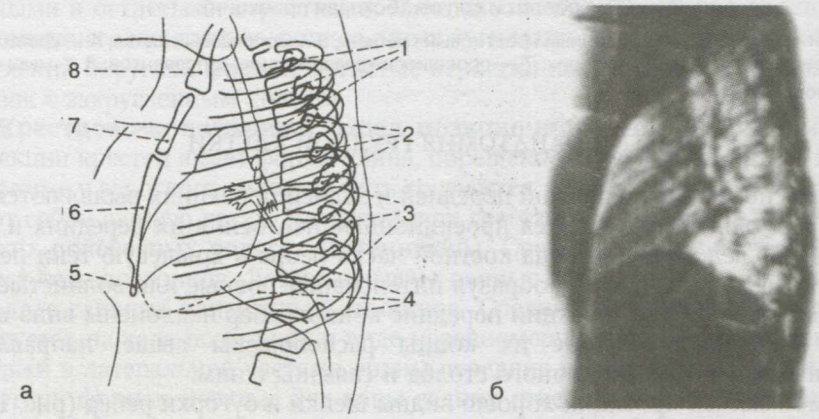

Рис. 101. Грудная клетка (боковая проекция):

а — схема: 1 — тела грудных позвонков; 2 — головки ребер; 3 — углы ребер; 4 — тела ребер; 5 — мечевидный отросток; 6 — тело грудины; 7 — рукоятка грудины; 8 — ключица;
б — рентгенограмма

пропускающим рентгеновские лучи. В редких случаях на протяжении тела грудины встречаются еще 4—5 просветлений — сегментированная грудина. Важно обращать внимание на размеры и форму мечевидного отростка.

РЕНТГЕНОАНАТОМИЯ ЧЕРЕПА

Для получения полного представления о строении костей черепа применяют несколько проекций. Основными из них являются прямая, боковая и аксиальные. Эти обзорные проекции дают возможность провести измерения, определить форму черепа, произвести анализ швов, ямочек, грануляций и пальцевидных вдавлений, оценить сосудистый рисунок на своде черепа.

Для определения формы черепа на рентгенограммах измеряют фронтальный, сагиттальный и вертикальный его размеры. Фронтальный размер — это расстояние между наиболее удаленными точками теменных костей, измеряется на рентгенограмме, выполненной в прямой передней проекции. Данный размер колеблется от 14 до 17 см. Сагиттальный размер — это расстояние между наиболее удаленными точками чешуи лобной и чешуи затылочной костей. Его величина составляет 17—22 см. Вертикальный размер — определяется по перпендикуляру, проведенному от наружного слухового отверстия до внутренней пластинки теменной кости. Сагиттальный и вертикальный размеры черепа измеряют на рентгенограммах, выполненных в боковой проекции. По отношению фронтального размера к сагиттальному определяют форму черепа (долихо-, мезо- или брахикран). У долихокранов (длинноголовых) преобладает сагиттальный размер, у брахикранов (широкоголовых) — фронтальный, у мезокранов (среднеголовых) они практически равны. С учетом высоты черепа выделяют высокие — гипсицефалические (башенные), низкие — платицефалические и средние — ортоцефалические черепа.

На рентгенограммах черепа, выполненных **в боковой проекции,** определяются кости лицевого и мозгового черепа, швы и сосудистые борозды (рис. 102). Особенно хорошо видны кости свода черепа. Четко контурируются наружная и внутренняя пластинки компактного вещества костей, между которыми располагается полоска просветления губчатого вещества (диплое). Структура диплое отличается разнообразием. На фоне мелкоячеистого рисунка встречаются венозные каналы различной величины и формы. Для костей свода черепа характерна неравномерность интенсивности тени, чередование более плотных и менее плотных участков. Это объясняется наличием пальцевидных вдавлений. Просвет-

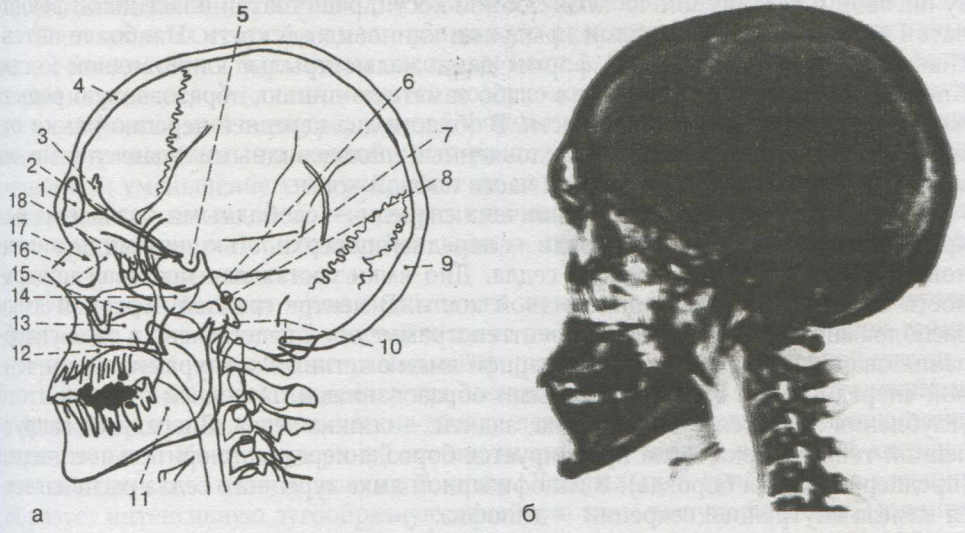

Рис. 102. Череп (боковая проекция):

а — схема: 1 — лобная пазуха; 2 — глазничная часть лобной кости; 3 — петушиный гребень; 4 — лобная кость; 5 — гипофизарная ямка; 6 — скат; 7 — пирамида височной кости; 8 — наружный слуховой проход; 9 — затылочная кость; 10 — большое отверстие; 11 — нижняя челюсть; 12 — верхняя челюсть; 13 — верхнечелюстная пазуха; 14 — клиновидная пазуха; 15 — скуловая кость; 16 — носовая кость; 17 — глазница (вход); 18 — решетчатый лабиринт;

б — рентгенограмма

ления округлой или овальной формы вблизи венечного и стреловидного швов обусловлены пахионовыми грануляциями.

Швы костей черепа лучше выражены у молодых людей. Четко определяются венечный, стреловидный и ламбдовидный швы. Они имеют зубчатое строение. Синостозирование швов наступает после 30 лет. Наиболее длительно существует ламбдовидный шов. Венечный шов имеет вид двух зазубренных линий, идущих почти вертикально от вершины свода. Стреловидный шов проецируется либо по самому своду черепа, либо располагается несколько ниже его, в зависимости от укладки. В задней части свода начинается ламбдовидный шов, который представлен двумя расходящимися зазубренными полосками. Размеры зубцов этого шва являются самыми большими. Необходимо помнить о том, что в области швов могут быть вставочные кости («шовные»), которые обусловливают появление дополнительных швов. На внутренней пластинке костей черепа хорошо видны сосудистые борозды. Они образованы, в основном, разветвлениями средней менингеальной артерии, передняя ветвь которой идет позади венечного шва, а задняя наискось пересекает чешую височной кости и направляется в заднюю черепную ямку. Сосудистые борозды определяются в виде узких кустиковидно ветвящихся полосок просветления, имеющих только один непрерывающийся контур. Необходимо уметь различать артериальные бороздки и тени, возникающие при переломе костей свода черепа. Последние имеют двойные контуры, прерывистость по своему ходу и зигзагообразный рисунок. Наряду с артериальными бороздами на рентгенограммах определяются борозды синусов, диплоические каналы и эмиссарные вены.

В боковой проекции на основании черепа отчетливо видны три черепные ямки.

Передняя черепная ямка ограничена спереди — чешуей лобной кости, снизу носовой и глазничной частями лобной кости, решетчатой пластинкой решетчатой кости и сзади — малыми крыльями клиновидной кости. Наиболее интенсивную тень прямолинейной формы дают малые крылья клиновидной кости. Кпереди эта тень продолжается в слабо заметную линию, образованную решетчатой пластинкой решетчатой кости. В области дна передней черепной ямки отмечается неровный рельеф, обусловленный пальцевидными вдавлениями на мозговой поверхности глазничной части лобной кости.

Средняя черепная ямка ограничена спереди — свободными краями малых крыльев клиновидной кости; сзади — передней поверхностью пирамиды височной кости и спинкой турецкого седла. Дно ямки составляет мозговая поверхность больших крыльев клиновидной кости. В центре средней черепной ямки расположено турецкое седло. На рентгенограмме оно представлено в виде углубления овальной формы — гипофизарной ямки с четкими контурами, ограниченной спереди, снизу и сзади костными образованиями. Передней стенкой этого углубления является бугорок седла, задней — спинка седла. Впереди от закругленной тени бугорка седла проецируется борозда перекреста зрительного нерва (предперекрестная борозда). В гипофизарной ямке турецкого седла располагается железа внутренней секреции — гипофиз.

Стенки и дно турецкого седла ограничены вогнутой интенсивной линией. Спинка седла располагается вертикально и имеет вид прямоугольника, у которого передняя поверхность плоская или слегка вогнутая. У верхнего края спинки проецируются задние наклоненные отростки. Ниже турецкого седла проецируется просветление клиновидной пазухи, очерченное интенсивными линейными тенями четырехугольной или овальной формы. Верхней стенкой пазухи является

дно турецкого седла. Задняя и нижняя стенки представлены двумя дугообразными четкими линиями, а передняя — слегка выпуклой линией. Как правило, тень пазухи соответствует переднему и центральному отделам пазухи.

Размеры и форма турецкого седла очень важны для диагностики заболеваний (опухолей) гипофиза. С этой целью измеряют сагиттальный и вертикальный размеры гипофизарной ямки. Сагиттальный размер — это расстояние от переднего бугорка до спинки. У взрослого человека оно составляет в среднем 12 мм. Вертикальный размер — это длина перпендикуляра, опущенного от линии, соединяющей бугорок седла с вершиной спинки, до самой глубокой точки дна ямки. У взрослых он колеблется от 8 до 12 мм. Чаще гипофизарная ямка имеет овальную форму, однако овал может быть расположен вертикально или горизонтально. Установлено, что форма ямки зависит от формы черепа. У долихокранов ямка неглубокая, удлиненная (горизонтально ориентированный овал). У брахикранов — ямка короткая и глубокая (вертикально ориентированный овал). Форма турецкого седла меняется в течение жизни человека. Так, у детей первых лет жизни гипофиз развит слабо, турецкое седло у них плоское и неглубокое. С началом полового созревания значительно увеличивается гипофиз, турецкое седло углубляется, ямка приобретает форму вертикально ориентированного овала. У взрослого человека седло чаще приобретает форму горизонтально расположенного овала. По данным Д. Г. Рохлина, различают три типа турецкого седла:

1) фетальный — небольшое седло в виде горизонтально ориентированного овала;

2) инфантильный — большое седло в виде вертикального овала;

3) взрослый — большое седло в виде горизонтального овала.

Задняя черепная ямка ограничена спереди тенью спинки турецкого седла и пирамидами височных костей, дно и заднюю часть составляет затылочная кость.

Тени костных структур имеют различную плотность. Наиболее интенсивные тени соответствуют пирамидам височных костей, наименее плотные — области сосцевидного отростка, где имеются воздухоносные ячейки. Каменистая часть височной кости дает тень треугольной формы, неоднородной структуры с четкими контурами. Скат затылочной кости расположен под углом 120—150°. Увеличение или уменьшение угла указывает на наличие патологии. В заднелатеральном отделе ямки, кзади от тени пирамиды височной кости находится лентовидное просветление борозды сигмовидного синуса, кверху продолжающегося в борозду поперечного синуса.

В боковой проекции также видны кости лицевого черепа. Прежде всего определяется тень лобной кости. В нижней части ее отмечается просветление в виде темного треугольника или овала неправильной формы. Это — проекция лобной пазухи.

Ниже лобной кости располагается сложная тень глазниц. На рентгенограмме в данной проекции анатомические детали левой и правой глазниц проекционно наслаиваются. Контуры верхней стенки имеют вид линии, выпуклой кверху, а нижней стенки — линии, выпуклой книзу. Латеральный край входа в глазницу образует интенсивную дугообразную линейную тень, выпуклую кзади. Под нижней стенкой глазницы расположена гайморова пазуха, дающая просветление неправильной формы. Четко определяются альвеолярные отростки челюстей, зубы и дугообразная тень височно-нижнечелюстного сустава.

Прямая проекция (фасная) предусматривает различные укладки. Для изучения костей мозгового, лицевого черепа и лобных пазух применяется прямая передняя проекция, при которой исследуемый касается поверхности кассеты

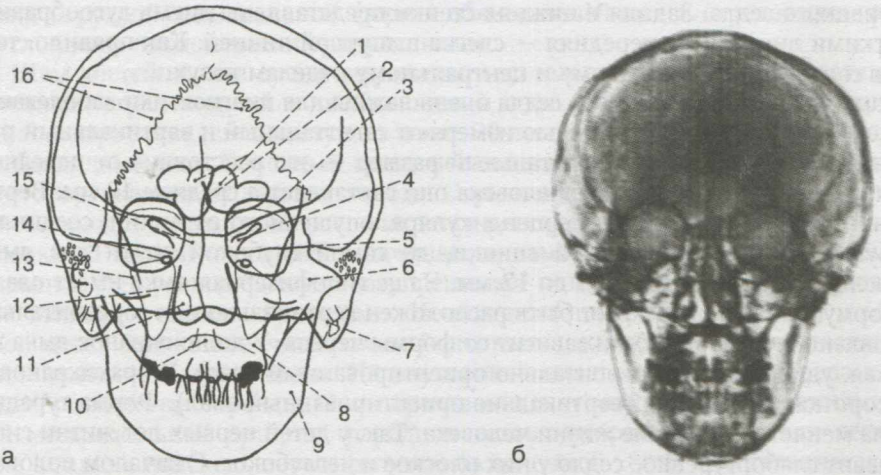

Рис. 103. Череп. Прямая передняя проекция:

а — схема: 1 — лобные пазухи; 2 — петушиный гребень; 3 — глазница; 4 — верхняя глазничная щель; 5 — височная кость; 6 — скуловая кость; 7 — сосцевидный отросток; 8 — верхняя челюсть; 9 — нижняя челюсть; 10 — зуб II шейного позвонка; 11 — нижняя носовая раковина; 12 — перегородка полости носа; 13 — верхнечелюстная пазуха (контур); 14 — круглое отверстие; 15 — ячейки решетчатой кости; 16 — ламбдовидный шов;
б — рентгенограмма

областью лба и носа (лобно-носовая укладка). Для изучения глазниц и Гайморовых пазух используется подбородочно-носовая укладка, при которой исследуемый касается поверхности кассеты областью подбородка и носа (рот при такой укладке должен быть максимально открыт).

На рентгенограммах черепа, выполненных в прямой проекции, видны теменные кости со стреловидным швом, чешуя лобной кости, ограниченная хорошо выраженным венечным швом и внизу — глазницами (рис. 103). В нижней части лобной кости имеются просветления, обусловленные проекцией лобных пазух, в центре между пазухами находится плотная темная тень в виде треугольника — петушиный гребень. Лобные пазухи бывают моно- или полиячеистыми. Перегородка пазухи образована тонкой линейной тенью, часто расположенной асимметрично. Верхний контур пазухи выпуклый, четкий, состоит из нескольких полуовалов. Редко одна из пазух или обе отсутствуют.

По сторонам от сагиттального шва определяются темные тени пахионовых грануляций.

Венечный шов отчетливо просматривается в виде дугообразной зубчатой линии. Ниже этого шва располагается ламбдовидный шов. Менее отчетливо в боковых отделах проецируются теменно-сосцевидный шов (как бы продолжение ламбдовидного шва) и на уровне глазниц — клиновидно-чешуйчатый шов.

Глазницы в прямой проекции имеют форму пирамид, основание которых обращено наружу и соответствует входу в глазницу. Вход в глазницу имеет форму овала, вытянутого в поперечном направлении. Он ограничен надглазничным краем и скуловым отростком лобной кости, лобным отростком и подглазничным краем верхней челюсти и скуловой костью. Верхний край входа в глазницу отчетливо контурируется, слегка волнист. Верхняя стенка глазницы образована внутренней поверхностью глазничной части лобной кости и малыми крыльями

клиновидной кости. Верхняя стенка проецируется выше надглазничного края и имеет форму ломаной линии. Латеральная стенка образована глазничными поверхностями скуловой кости и большого крыла клиновидной кости. Медиальная стенка представлена слезной костью, глазничной пластинкой решетчатой кости и боковой поверхностью тела клиновидной кости. Нижнюю стенку составляют глазничная поверхность верхней челюсти и глазничный отросток нёбной кости. Латеральная, медиальная и нижняя стенки глазницы проецируются в основном в пределах овала, ограничивающего вход в глазницу. На рентгенограммах, выполненных в таких проекциях, можно различить верхнюю и нижнюю глазничные щели.

Под глазницами проецируются верхнечелюстные пазухи. Они дают просветление неправильной треугольной формы. Основание треугольника обращено к нижней стенке глазницы, вершина направлена вниз. Внутренней стенкой пазух является латеральная стенка полости носа. Контуры пазух интенсивные, четкие, ровные. Верхнечелюстные пазухи, как правило, симметричные. Могут встречаться перегородки, разделяющие пазуху на углубления (бухты). Среди них различают скуловую, глазничную и альвеолярную бухты. Они менее прозрачны, чем центральная часть. Лучше просматриваются передние отделы пазух, задние проекционно наслаиваются на альвеолярный отросток.

Клиновидные пазухи в данной проекции представлены просветлением четырехугольной формы, расположенным между глазницами. Ячейки решетчатой кости проекционно наслаиваются на глазницы и верхнечелюстные пазухи. Медиальнее и ниже глазниц располагаются затемнение грушевидной формы, разделенное на две части узкой прямолинейной тенью. Это — полость носа, разделенная перегородкой. Внутри отверстия видны свисающие с латеральных стенок носа тени средней и нижней раковин, верхние раковины не видны. Средняя и нижняя раковины представляют собой полусферические образования вблизи латеральной стенки полости носа. Носовые ходы имеют вид косо идущих линейных просветлений, расположенных под раковинами. Полость носа имеет верхнюю, нижнюю и латеральную стенки.

В прямой проекции определяется нижняя стенка в виде двух интенсивных вогнутых линий. Она представлена нёбным отростком верхней челюсти и горизонтальной пластинкой нёбной кости. Латеральная стенка видна только в нижнем отделе, так как на верхний ее отдел проецируются ячейки решетчатой кости. Латеральная стенка образована лобным отростком и носовой поверхностью верхней челюсти, слезной и решетчатой костями, перпендикулярной пластинкой нёбной кости и медиальной пластинкой крыловидного отростка клиновидной кости.

В прямой проекции хорошо видны альвеолярные отростки челюстей и зубы, особенно резцы и клыки. Черепные ямки располагаются одна за другой (передняя, средняя, задняя). Из-за проекционного наслоения часть височной кости проецируется в нижнем отделе глазниц и имеет волнистый контур.

РЕНТГЕНОАНАТОМИЯ КОСТЕЙ И СУСТАВОВ ВЕРХНЕЙ КОНЕЧНОСТИ

Скелет верхней конечности состоит из костей пояса и костей свободной конечности. К поясу верхней конечности относятся ключица и лопатка, а к костям свободной верхней конечности — плечевая кость, кости предплечья и кости кисти. Все кости верхней конечности, за исключением лопатки и костей запястья, являются трубчатыми костями и имеют типичную структуру (включают диафиз и эпифизы).

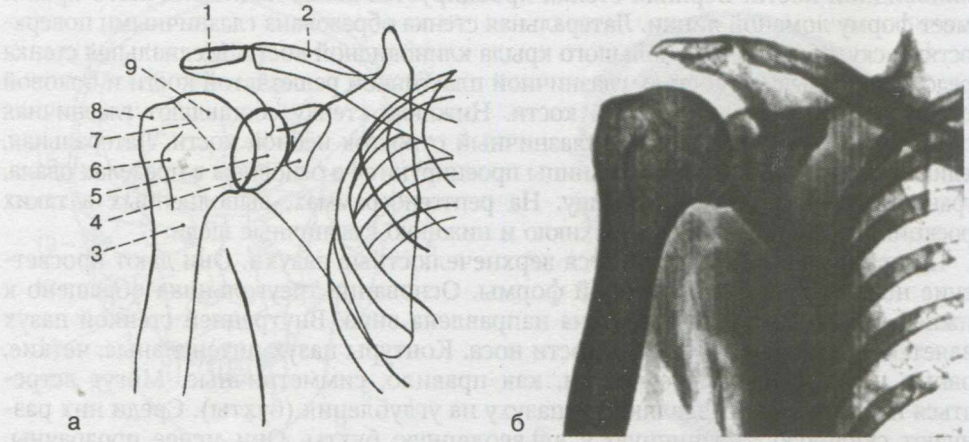

Рис. 104. Ключица. Акромиально-ключичный сустав. Прямая задняя проекция:

а — схема: 1 — акромион; 2 — ключица; 3 — хирургическая шейка; 4 — клювовидный отросток; 5 — суставная впадина; 6 — малый бугорок; 7 — анатомическая шейка; 8 — большой бугорок; 9 — головка плечевой кости;

б — рентгенограмма

Ключицу исследуют в прямой передней или задней проекциях (рис. 104). На рентгенограммах ключица располагается на уровне тел III—IV ребер в виде интенсивной тени. В ней четко определяется слой компактного вещества. В области концов он истончается и окаймляет тонкой замыкательной пластинкой мелкоячеистую структуру губчатого вещества. Верхний контур тела ключицы ровный, а нижний — в связи с прикреплением связок (реберно-ключичной, конической и трапециевидной) — неровный. Тень ключицы проекционно наслаивается на тени лопатки и ребер.

Лопатку исследуют в прямой задней и боковой проекциях. В прямой проекции тень лопатки располагается в виде треугольника с четкими контурами в верхненаружном отделе грудной клетки на уровне II—VII ребер (см. рис. 104).

Отчетливо видны углы и края лопатки, акромиальный и клювовидный отростки. На верхнем крае можно определить лопаточную вырезку. Ость лопатки представлена в виде двух четких линий, пересекающихся вблизи медиального края. У верхнего края она проекционно перекрывается тенью клювовидного отростка. Последняя имеет неправильную овальную форму с четкими контурами. Суставная впадина, расположенная в латеральном углу, имеет форму вертикально ориентированного овала. Тень суставной впадины дает четкие контуры. Медиально от суставной впадины располагается шейка лопатки с шероховатым нижним краем (бугристость, обусловленная прикреплением длинной головки трехглавой мышцы плеча). На суставную впадину проекционно наслаивается головка плечевой кости.

Для выявления отростков лопатки без проекционных наслоений применяют боковую проекцию. При этом четко определяются латеральный край лопатки в виде выпуклой линии и медиальный — в виде прямой линии. Хорошо видна ость лопатки, плавно переходящая в акромиальный отросток. Конец последнего проекционно наслаивается на акромиальный конец ключицы. Тень суставной

впадины имеет овальную форму. Кпереди и выше нее расположен клювовидный отросток в виде прямоугольника с четкими и ясными контурами.

Грудиноключичный сустав изучают в передней прямой проекции. При этом хорошо прослеживаются суставная поверхность на грудине (ключичная вырезка) и выпуклый грудинный конец ключицы. Суставная щель имеет клиновидную форму, вершина клина обращена вниз и латерально. Верхние контуры ключицы располагаются выше верхних контуров ключичных вырезок грудины, что обусловлено несоответствием суставных поверхностей. Суставной диск на рентгенограмме не виден.

Акромиально-ключичный сустав исследуют в прямой задней проекции (см. рис. 104). Четко определяется форма суставных поверхностей. Рентгеновская суставная щель прямолинейна. Размеры суставных поверхностей не соответствуют друг другу, поэтому верхняя поверхность акромиального конца ключицы лежит выше, чем верхний край акромиального отростка.

Плечевую кость исследуют в прямой и боковой проекциях. В прямой задней проекции медиальный край диафиза плечевой кости ровный. На латеральном крае в средней трети диафиза видна шероховатость, обусловленная дельтовидной бугристостью. В диафизе наибольшая толщина коркового вещества наблюдается в середине диафиза, к метафизам оно постепенно истончается. Четко определяется костномозговая полость. Головка плечевой кости округлой формы, постепенно переходит в анатомическую шейку. Снаружи и дистальнее от анатомической шейки находится большой бугорок. Ниже анатомической шейки в области метафиза проецируется малый бугорок в виде вертикально расположенной изогнутой линии. В положении пронации плеча контуры малого бугорка более интенсивны. Под малым бугорком располагается хирургическая шейка. В этом месте компактное вещество истончается. В области головки пластинка компактного вещества также истончена. Губчатое вещество имеет мелкоячеистую структуру. Костные балки не имеют строго определенной ориентации, что свидетельствует о равномерном распределении нагрузки. Структура губчатого вещества в большом бугорке широко петлистая, иногда наблюдаются радиальные костные пластинки. Дистальнее большого бугорка на теле прослеживается тень гребня большого бугорка.

Дистальный эпифиз плечевой кости треугольной формы. Четко определяются мыщелки. Губчатое вещество — мелкопетлистой структуры с поперечно ориентированными костными балками. Компактное вещество представлено тонкой пластинкой. В области дистального эпифиза хорошо видны блок и головка плечевой кости. Над блоком располагается незначительное просветление, обусловленное локтевой и венечной ямками.

Плечевой сустав. В образовании сустава участвуют суставная впадина лопатки и головка плечевой кости. Сустав по форме суставных поверхностей — шаровидный. На рентгенограмме в прямой задней и аксиальной проекциях отчетливо выявляются суставные поверхности и рентгеновская суставная щель (см. рис. 104). Суставная впадина лопатки имеет форму вертикально ориентированного овала. Медиальный ее контур более четкий, соответствует передней полуокружности впадины, латеральный — задней полуокружности. Головка плечевой кости частично проецируется на суставную впадину. Контуры головки плечевой кости ровные, губчатое вещество в ней имеет мелкоячеистую структуру. В норме она прилежит к суставной впадине нижнемедиальной частью своей полуокружности. При этом нижнемедиальный квадрант головки располагается

несколько выше нижнего края суставной впадины. Рентгеновская суставная щель соответствует толщине хрящей, покрывающих сочленяющиеся кости. Она дает равномерное просветление шириной 3—4 мм.

Кости предплечья исследуют в прямой задней и боковой проекциях. Они характеризуются типичным для трубчатых костей строением. Диафизы локтевой и лучевой костей с двух сторон окаймлены хорошо выраженными пластинками компактного вещества. Толщина его, наибольшая в середине диафиза, по направлению к эпифизам постепенно истончается. Диафизы обеих костей в средней трети своей длины незначительно изогнуты, причем локтевая кость изогнута в медиальную сторону, а лучевая — в латеральную. В связи с этим межкостный промежуток в средней и нижней третях предплечья существенно увеличивается. В диафизах обеих костей четко определяются костномозговые полости, которые постепенно расширяются по направлению к эпифизам. Губчатое вещество в области метафиза имеет разреженную структуру, в связи с чем эти места являются зонами наименьшего сопротивления. В них чаще могут происходить переломы (переломы в типичных местах). На рентгенограммах четко определяется рельеф костей предплечья. В частности, на медиальной поверхности диафиза лучевой кости, на границе с ее шейкой определяется возвышение, обусловленное бугристостью лучевой кости. В боковой проекции выявляется бугристость локтевой кости. Шиловидные отростки обеих костей дают на рентгенограммах четкие тени в виде треугольников с дистально направленными верхушками. Верхний конец локтевой и нижний конец лучевой костей заметно расширены. Костные балки в них ориентированы продольно. На суставных поверхностях костей определяется тонкая замыкательная пластинка компактного вещества.

Локтевой сустав образован сочленением трех костей: плечевой, лучевой и локтевой. На эпифизах этих костей находятся 6 суставных поверхностей, которые составляют три простых сустава: плечелучевой, плечелоктевой и проксимальный лучелоктевой. Находясь в одной капсуле, эти суставы способны работать как совместно, так и раздельно.

Исследуют локтевой сустав в прямой и боковой проекциях (рис. 105).

В прямой проекции выявляются суставные поверхности плечевой кости. Головка мыщелка плечевой кости располагается латерально и имеет четкие закругленные контуры. Блок плечевой кости находится медиально и формирует вогнуто-выпуклую линию. Головка и блок построены из губчатого вещества мелкоячеистой структуры, костные балки в них не имеют определенной ориентации. По бокам и сверху над головкой мыщелка и блоком плечевой кости проецируются надмыщелки, создавая интенсивную тень. Непосредственно над блоком плечевой кости отмечается участок просветления, обусловленный суммарным изображением ямки локтевого отростка и венечной ямки.

Суставная поверхность на лучевой кости (ямка головки) имеет контуры овальной формы. Она частично наслаивается на головку мыщелка плечевой кости. Локтевой отросток в виде прямоугольника проецируется на блок плечевой кости, создавая интенсивную тень. Рентгеновская суставная щель плечелучевого сустава определяется в виде просветления дугообразной формы. Суставная щель плечелоктевого сустава имеет вид линейного просветления изогнутой формы. Венечный отросток локтевой кости проецируется в виде треугольной тени на суставную щель плечелоктевого сустава или непосредственно под ней.

Суставные поверхности проксимального лучелоктевого сустава представлены головкой лучевой кости и лучевой вырезкой локтевой кости. Последняя соз-

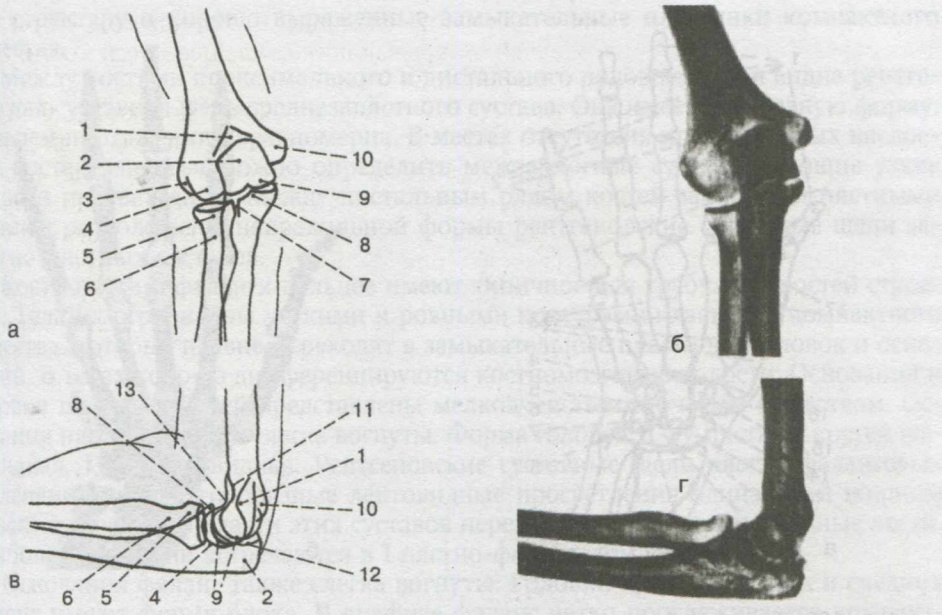

Рис. 105. Локтевой сустав:

а — схема прямой проекции; б — рентгенограмма прямой проекции; в — схема боковой проекции; г — рентгенограмма боковой проекции

1 — ямка локтевого отростка; 2 — локтевой отросток; 3 — латеральный надмыщелок плечевой кости; 4 — головка мыщелка плечевой кости; 5 — головка лучевой кости; 6 — шейка лучевой кости; 7 — проксимальный лучелоктевой сустав; 8 — венечный отросток локтевой кости; 9 — блок плечевой кости; 10 — медиальный надмыщелок плечевой кости; 11 — венечная ямка; 12 — блоковая вырезка; 13 — лучевая ямка

дает двуконтурную интенсивную тень. Рентгеновская суставная щель представлена лентовидным просветлением между соответствующими суставными поверхностями.

В боковой проекции головка мыщелка и блок плечевой кости наслаиваются друг на друга, создавая интенсивную тень. Без проекционных наслоений выявляется локтевой отросток и полулунной формы рентгеновская суставная щель плечелоктевого сустава. Тень головки лучевой кости частично наслаивается на тень венечного отростка. Данная проекция позволяет оценить мелкоячеистую структуру губчатого вещества проксимального эпифиза локтевой кости. Отчетливо видны головка и шейка лучевой кости.

Дистальный лучелоктевой сустав исследуется в прямой проекции (рис. 106). Суставные поверхности его представлены суставной головкой локтевой кости и локтевой вырезкой лучевой кости. Последняя дает слегка вогнутую двуконтурную тень. Головка локтевой кости — лентовидной формы. Суставные поверхности окаймляет тонкая эпифизарная пластинка компактного вещества. Губчатое вещество дистальных эпифизов костей предплечья имеет мелкоячеистую структуру.

Лучезапястный сустав на рентгенограмме обычно исследуют в прямой проекции (рис. 106). Суставную щель лучезапястного сустава сверху ограничивает дистальный конец лучевой кости. С медиальной стороны запястная сустав-

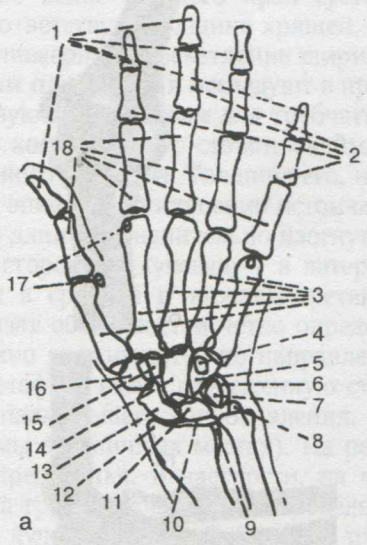

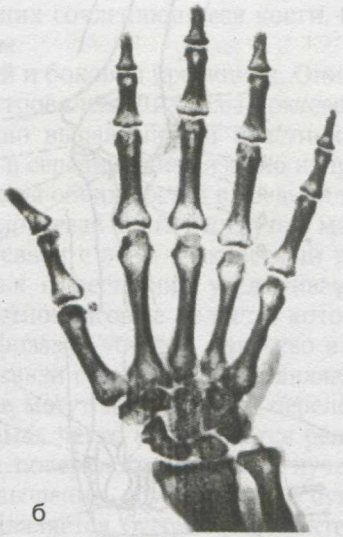

Рис. 106. Дистальный лучелоктевой и лучезапястный суставы. Кости и суставы кисти (прямая ладонная проекция):

а — схема: 1 — дистальные фаланги; 2 — средние фаланги; 3 — пястные кости; 4 — крючок крючковидной кости; 5 — крючковидная кость; 6 — трехгранная кость; 7 — гороховидная кость; 8 — шиловидный отросток локтевой кости; 9 — дистальный лучелоктевой сустав; 10 — лучезапястный сустав; 11 — полулунная кость; 12 — шиловидный отросток лучевой кости; 13 — ладьевидная кость; 14 — головчатая кость; 15 — трапециевидная кость; 16 — кость-трапеция; 17 — сесамовидные кости; 18 — проксимальные фаланги;

б — рентгенограмма

ная поверхность лучевой кости дополняется хрящевым диском, отделяющим от сустава локтевую кость. Дистально суставную щель ограничивает выпуклая суставная поверхность, образованная тремя костями проксимального ряда запястья (ладьевидной, полулунной и трехгранной). Эти кости имеют типичную губчатую мелкоячеистую структуру и четкие замыкательные пластинки. Рентгеновская суставная щель дает просветление полуовальной формы, причем ширина полоски просветления неодинакова. Она более узкая между лучевой и ладьевидной костями и более широкая между трехгранной и локтевой костями, так как хрящевой диск не выявляется.

Кости и суставы кисти. Наиболее часто для исследования кисти применяют прямую ладонную проекцию, для которой характерны лишь незначительные проекционные наслоения костей запястья (рис. 106). Кости запястья располагаются в два ряда. В проксимальном ряду хорошо дифференцируются ладьевидная, полулунная и трехгранная кости. Гороховидная кость проекционно наслаивается на трехгранную кость. Кости дистального ряда дифференцируются с трудом, так как их тени накладываются друг на друга. В частности, проекционные наслоения характерны для кости-трапеции и трапециевидной кости, для головчатой и крючковидной костей. Основание крючка крючковидной кости определяется в виде интенсивного ободка овальной формы в дистальном отделе кости. Без наслоений видна седловидной формы суставная поверхность на кости-трапеции и головка головчатой кости. Кости запястья имеют мелкоячеистую губча-

тую структуру и хорошо выраженные замыкательные пластинки компактного вещества.

Между костями проксимального и дистального рядов запястья видна рентгеновская суставная щель среднезапястного сустава. Она имеет S-образную форму, на своем протяжении неравномерна. В местах отсутствия проекционных наслоений костей запястья можно определить межзапястные суставы, дающие узкие полоски просветлений. Между дистальным рядом костей запястья и пястными костями расположены неправильной формы рентгеновские суставные щели запястно-пястных суставов.

Кости пясти и фаланги пальцев имеют типичное для трубчатых костей строение. Тела их ограничены четкими и ровными контурами пластинок компактного вещества, которые плавно переходят в замыкательные пластинки головок и оснований. В телах хорошо дифференцируются костномозговые полости. Основания и головки пястных костей представлены мелкоячеистым губчатым веществом. Основания пястных костей слегка вогнуты. Форма головок II—V пястных костей шаровидная, I — блоковидная. Рентгеновские суставные щели пястно-фаланговых сочленений дают дугообразные лентовидные просветления одинаковой ширины во всех суставах. В области этих суставов нередко находятся сесамовидные кости. Наиболее часто они встречаются в I пястно-фаланговом суставе.

Основания фаланг также слегка вогнуты. Головки проксимальных и средних фаланг имеют форму блока. В диафизе фаланг четко прослеживается компактное вещество, а в эпифизах — губчатое. Между фалангами пальцев отчетливо видны просветления: рентгеновские суставные щели межфаланговых суставов — типичные блоковидные. Они имеют форму изогнутой равномерной полоски, ширина которой достигает 1,5—2 мм.

РЕНТГЕНОАНАТОМИЯ КОСТЕЙ И СУСТАВОВ НИЖНЕЙ КОНЕЧНОСТИ

Скелет нижней конечности состоит из костей пояса нижней конечности и костей свободной конечности. К костям пояса относятся тазовые кости, а к костям свободной конечности — бедренная кость, кости голени и стопы. Тазовая кость — плоская, кости предплюсны — объемные, все остальные кости — трубчатые.

Кости таза исследуют в прямой и боковой проекциях.

До 14—16 лет тазовая кость состоит из трех отдельных костей — подвздошной, лобковой и седалищной. Тела этих костей соединены друг с другом в области вертлужной впадины с помощью хряща. К 16—18 годам срастаются ветви лобковой и седалищной костей, ограничивающие запирательное отверстие.

На рентгенограмме в прямой передней проекции гребень подвздошной кости представлен изогнутой бугристой линией, заканчивающейся впереди хорошо контурирующей передней верхней подвздошной остью (рис. 107). Задние отделы гребня и задняя верхняя подвздошная ость проецируются на тень крестца, поэтому отчетливо не видны. Губчатое вещество крыла подвздошной кости в основном имеет мелкоячеистую структуру, однако по направлению к вертлужной впадине величина ячеек увеличивается. В области вертлужной впадины в губчатой структуре четко определяются поперечно направленные костные балки.

Тела лобковой и седалищной костей проекционно наслаиваются друг на друга в области вертлужной впадины. Тело лобковой кости образует передний отдел вертлужной впадины и продолжается в верхнюю ветвь. Нижняя ветвь по отношению к верхней располагается под прямым углом. Тело седалищной кости

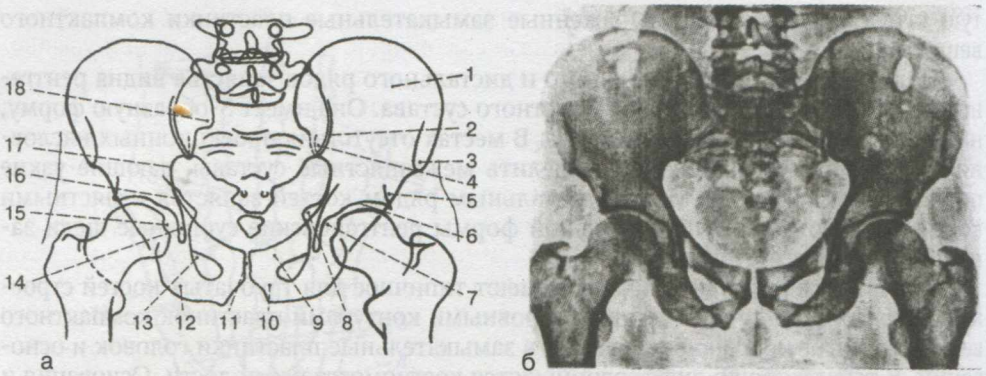

Рис. 107. Соединения тазовых костей (прямая передняя проекция):

а — схема: 1 — крыло подвздошной кости; 2 — крестцово-подвздошный сустав; 3 — передняя верхняя подвздошная ость; 4 — нижняя задняя подвздошная ость; 5 — нижняя передняя подвздошная ость; 6 — полулунная поверхность; 7 — вертлужная впадина; 8 — седалищная ость; 9 — верхняя ветвь лобковой кости; 10 — нижняя ветвь лобковой кости; 11 — лобковый симфиз; 12 — седалищный бугор; 13 — запирательное отверстие; 14 — «фигура слезы»; 15 — ямка головки бедренной кости; 16 — подвздошно-лобковое возвышение; 17 — большая седалищная вырезка; 18 — верхняя задняя подвздошая ость;

б — рентгенограмма

составляет задний отдел вертлужной впадины. Передняя часть его наслаивается на тело лобковой кости. Наслоение теней создает интенсивное затемнение каплеобразной формы, которое называется «фигурой слезы». Латеральный контур данной фигуры является дном ямки вертлужной впадины, медиальный — внутренней стенкой малого таза. Отчетливо видна седалищная кость. Седалищный бугор имеет четкие, шероховатые контуры. Седалищная ость проецируется в виде треугольной тени в заднемедиальном отделе седалищной кости. Запирательное отверстие, ограниченное лобковой и седалищной костями, обычно дает просветление треугольной формы. Вершина треугольника вытянута в верхнелатеральном направлении.

Лобковый симфиз (хрящевое соединение между тазовыми костями с полостью внутри) на рентгенограмме в прямой проекции представлен полосой просветления с четкими, интенсивными, слегка волнистыми контурами (см. рис. 107). Ширина полосы просветления неравномерная, посередине длины она несколько суживается (до 4 мм), по нижнему и верхнему краям симфиза она составляет 6 мм.

Крестцово-подвздошный сустав образован ушковидными поверхностями крестца и подвздошной кости. При исследовании в прямой передней проекции эти суставы проецируются в виде ромбовидной или овальной узкой полоски просветления в латеральном отделе крестца (см. рис. 107). Кверху и медиально от крестцово-подвздошного сустава находится интенсивная тень овальной формы, обусловленная бугристостью крестца.

Крестцово-копчиковый симфиз выявляется в виде поперечно расположенной узкой полоски просветления между верхушкой крестца и копчиком. Копчик дает интенсивную тень треугольной формы (см. рис. 107).

Бедренная кость, как правило, исследуется в двух проекциях. Диафиз кости имеет хорошо очерченные края. Компактное вещество с медиальной стороны толще, чем с латеральной. Наибольшей толщины оно достигает в середине диа-

физа. По направлению к верхнему и нижнему концам кости слой компактного вещества постепенно истончается. В связи с особенностями распределения компактного вещества костномозговая полость расширяется в проксимальном и дистальном направлениях. Контуры костномозговой полости четкие. На верхнем конце бедренной кости отчетливо видны большой и малый вертелы. Контуры вертелов волнистые. Структура губчатого вещества у них крупноячеистая. Между вертелами прослеживается интенсивная волнистая тень межвертельного гребня.

В шейке бедренной кости содержится губчатое вещество мелкоячеистой структуры. В нем четко определяется веерообразное расположение костных балок, ориентированных по силовым линиям к медиальному и латеральному контурам шейки. Компактное вещество, расположенное по медиальным контурам шейки бедренной кости, толще, так как основная часть нагрузки приходится прежде всего на медиальную часть данной кости. Головка бедренной кости имеет округлую форму с ровными четкими контурами, плавно переходящими в контуры шейки. Иногда на верхушке головки выявляется небольшое углубление с неровными краями. Это ямка головки бедренной кости, к которой прикрепляется связка головки бедренной кости. Структура губчатого вещества в головке бедренной кости мелкоячеистая.

Дистальный конец бедренной кости расширен. Губчатое вещество в нем мелкоячеистое с преобладанием вертикально ориентированных костных балок. Мыщелки бедренной кости дают интенсивные тени с ровными контурами. Медиальный мыщелок по размерам больше, чем латеральный. Проксимальнее мыщелков проецируются надмыщелки. Они имеют неровные контуры.

Тазобедренный сустав образован вертлужной впадиной тазовой кости и головкой бедренной кости. На рентгенограмме в прямой задней проекции (рис. 108) отчетливо видны суставные поверхности и рентгеновская суставная щель. В вертлужной впадине различают передний и задний края, полулунную поверхность и ямку. Передний край впадины проекционно наслаивается на полулунную поверхность, то есть ту часть впадины, которая покрыта хрящом. Передний край впадины косо пересекает головку бедренной кости. Латеральнее

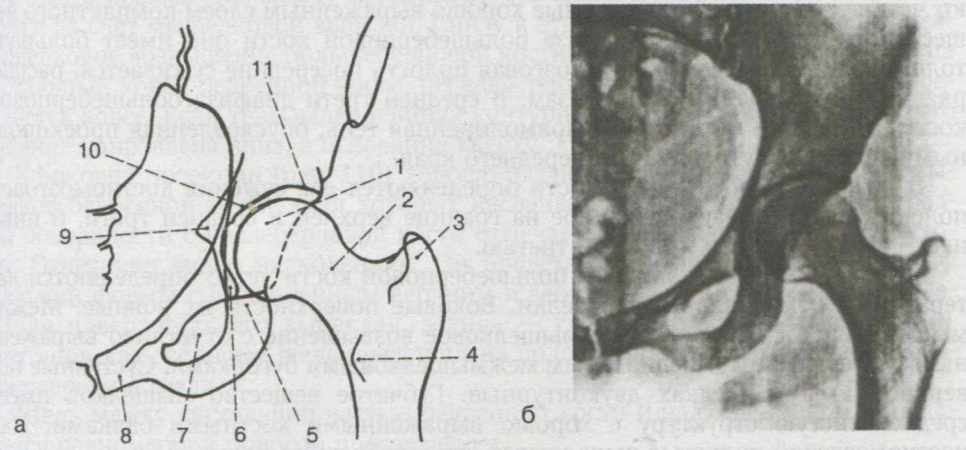

Рис. 108. Тазобедренный сустав (прямая задняя проекция):

а — схема: 1 — головка бедренной кости; 2 — шейка бедренной кости; 3 — большой вертел; 4 — малый вертел; 5 — седалищная кость; 6 — «фигура слезы»; 7 — запирательное отверстие; 8 — лобковая кость; 9 — седалищная ость; 10 — вертлужная впадина; 11 — полулунная поверхность;

б — рентгенограмма

от тени переднего края располагается тень заднего края вертлужной впадины, которая имеет вид «фигуры полумесяца», с четкими интенсивными выпуклыми кнаружи контурами. Дном ямки вертлужной впадины является латеральный контур «фигуры слезы». Это наслоение вертлужной впадины на седалищную кость. Наличие на рентгенограмме «фигуры слезы» — интенсивной тени в виде падающей капли — свидетельствует о том, что рентгенограмма выполнена в правильной укладке.

Головка бедренной кости дает шаровидную тень с гладкими контурами, за исключением участка, соответствующего ямке головки бедренной кости. В этом месте выявляется углубление с неровными интенсивными контурами. Рентгеновская суставная щель представлена дугообразной полосой просветления, очерченной интенсивными четкими контурами головки бедренной кости и полулунной поверхностью вертлужной впадины. Ширина суставной щели неодинакова на всем протяжении. Она постепенно увеличивается в латеральном направлении и достигает 4—5 мм.

О правильном положении головки бедренной кости в вертлужной впадине, что важно для диагностики врожденного вывиха бедра, можно судить по ряду косвенных признаков:

1. Линия Шейтона — это обращенная выпуклостью кверху дугообразная линия, проведенная по верхним контурам запирательного отверстия и продолжающаяся по медиальным контурам головки и шейки бедренной кости.

2. «Фигура полумесяца» — тень заднего края вертлужной впадины, проецирующаяся на нижнемедиальную часть головки бедренной кости.

3. Перпендикуляр, опущенный от передней верхней ости крыла подвздошной кости на шейку бедренной кости, должен отсекать у взрослых лишь незначительную латеральную часть головки бедренной кости.

Совокупность указанных признаков свидетельствует о правильном положении головки бедренной кости в вертлужной впадине.

Кости голени — трубчатые, следовательно, у них необходимо рассматривать диафиз и эпифизы. Диафизы большеберцовой и малоберцовой костей имеют четкие контуры, обусловленные хорошо выраженным слоем компактного вещества. В средней части диафиза большеберцовой кости оно имеет большую толщину, в связи с чем костномозговая полость посередине суживается, расширяясь по направлению к эпифизам. В средней трети диафиза большеберцовой кости отмечается интенсивная прямолинейная тень, обусловленная проекционным наслоением утолщенного переднего края.

В диафизе малоберцовой кости определяются два сужения костномозговой полости: верхнее, расположенное на границе верхней и средней трети, и нижнее — между средней и нижней третью.

На проксимальном эпифизе большеберцовой кости четко определяются латеральный и медиальный мыщелки. Боковые поверхности их ровные. Между мыщелками располагается межмыщелковое возвышение с отчетливо выраженными латеральным и медиальным межмыщелковыми бугорками. Суставные поверхности на мыщелках двуконтурные. Губчатое вещество мыщелков имеет среднеячеистую структуру с хорошо выраженными костными балками. Над костномозговой полостью выявляются куполообразные балки.

Проксимальный эпифиз малоберцовой кости представлен ее головкой, контуры которой четкие, ровные, структура ячеистая с равномерным расположением костных балок. На верхнемедиальную часть головки наслаивается латеральный мыщелок большеберцовой кости.

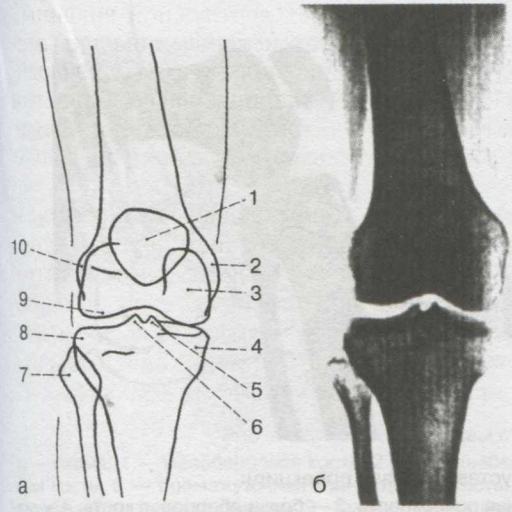

Рис. 109. Коленный сустав (прямая проекция):

а — схема: 1 — надколенник; 2 — медиальный надмыщелок бедренной кости; 3 — медиальный мыщелок бедренной кости; 4 — медиальный мыщелок большеберцовой кости; 5 — медиальный межмыщелковый бугорок; 6 — латеральный межмыщелковый бугорок; 7 — головка малоберцовой кости; 8 — латеральный мыщелок большеберцовой кости; 9 — латеральный мыщелок бедренной кости; 10 — латеральный надмыщелок бедренной кости;

б — рентгенограмма

Дистальный эпифиз большеберцовой кости имеет мелкоячеистую структуру с преимущественно вертикальной ориентацией балок. Отчетливо выявляется медиальная лодыжка. Ее контуры интенсивные.

Латеральная лодыжка, представляющая дистальный эпифиз малоберцовой кости, также дает четкие интенсивные контуры. Костная структура у нее такая же мелкоячеистая с вертикальной ориентацией костных балок.

Коленный сустав исследуют в двух проекциях. В прямой проекции хорошо видны ровные контуры мыщелков бедра и большеберцовой кости (рис. 109). Рентгеновская суставная щель просматривается в виде широкой изогнутой полосы просветления. Ширина ее в области мыщелков бедренной кости достигает 6–8 мм. В промежутке между мыщелками суставная щель кверху резко расширяется за счет мыщелковой вырезки. Снизу в этом месте отчетливо видно межмыщелковое возвышение большеберцовой кости. Надколенник проецируется на дистальный конец бедренной кости, нередко тень его едва заметна или не определяется вовсе. Если тень надколенника контурируется, то четко видно, что его вершина направлена вниз, а основание кверху.

В боковой проекции (рис. 110) хорошо различаются овальные контуры мыщелков бедренной кости, тени которых наслаиваются друг на друга. На передней поверхности большеберцовой кости отмечается неровная тень ее бугристости. Отчетливо виден надколенник. Он представлен в виде тени удлиненной овальной формы с расширенным верхним и заостренным нижним краями. Передняя поверхность его выпуклая, задняя — гладкая, с ровными контурами. Рентгеновская суставная щель представлена полосой просветления, более широкой спереди и сзади.

Щель между дистальной частью бедренной кости и надколенником проецируется равномерной полосой просветления.

Межберцовый сустав — это сочленение головки малоберцовой кости и малоберцовой суставной поверхности большеберцовой кости. Рентгеновская суставная щель этого сустава прослеживается в виде узкой косо направленной полоски просветления (см. рис. 109).

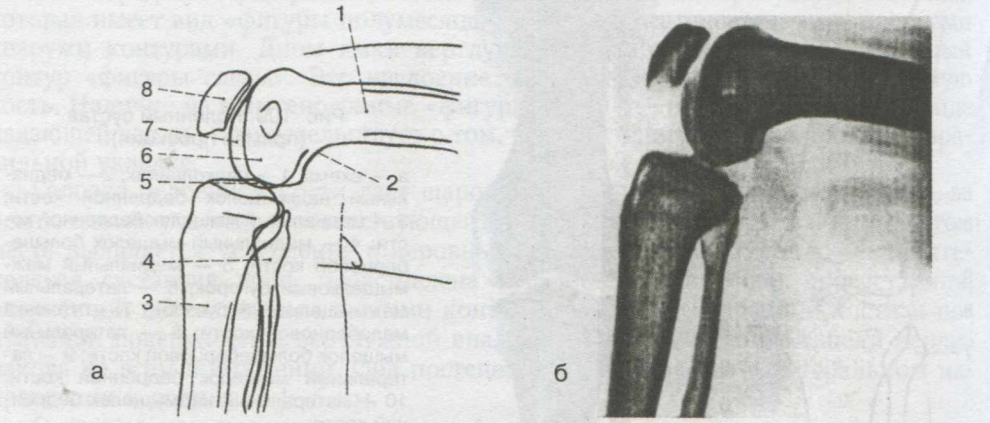

Рис. 110. Коленный сустав (боковая проекция):

а — схема: 1 — бедренная кость; 2 — подколенная поверхность; 3 — большеберцовая кость; 4 — малоберцовая кость; 5 — межмыщелковое возвышение; 6 — латеральный мыщелок бедренной кости; 7 — медиальный мыщелок бедренной кости; 8 — надколенник;

б — рентгенограмма

Межберцовый синдесмоз располагается в дистальном отделе голени. Он располагается между малоберцовой вырезкой большеберцовой кости и медиальной поверхностью нижней части малоберцовой кости. На рентгенограмме данное соединение определяется в виде линейного вертикально направленного просветления. Однако оно не всегда выявляется отчетливо. При наслоении дистального отдела костей голени создается впечатление перелома.

Голеностопный сустав образован нижней суставной поверхностью большеберцовой кости, суставными поверхностями лодыжек и блоком таранной кости. В прямой проекции все эти образования выявляются отчетливо (рис. 111).

Рентгеновская суставная щель представлена просветлением в виде буквы «П». Просветление имеет наибольшую ширину между нижней поверхностью большеберцовой кости и таранной костью. Его размер составляет 2—3 мм, вертикальные полоски просветления между лодыжковыми суставными поверхностями и таранной костью узкие, не превышают 1 мм.

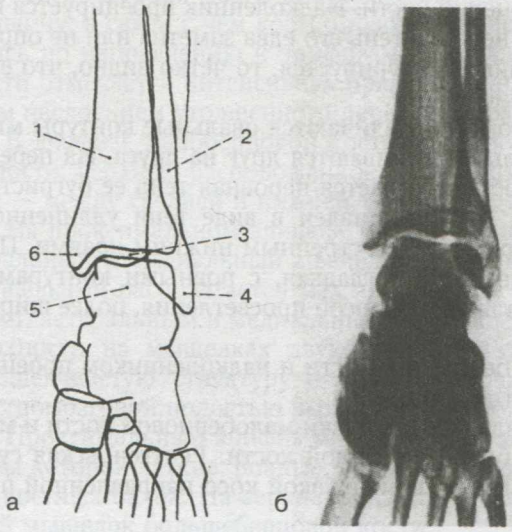

Рис. 111. Голеностопный сустав (прямая задняя проекция):

а — схема: 1 — большеберцовая кость; 2 — малоберцовая кость; 3 — суставная щель; 4 — латеральная лодыжка; 5 — блок таранной кости; 6 — медиальная лодыжка;

б — рентгенограмма

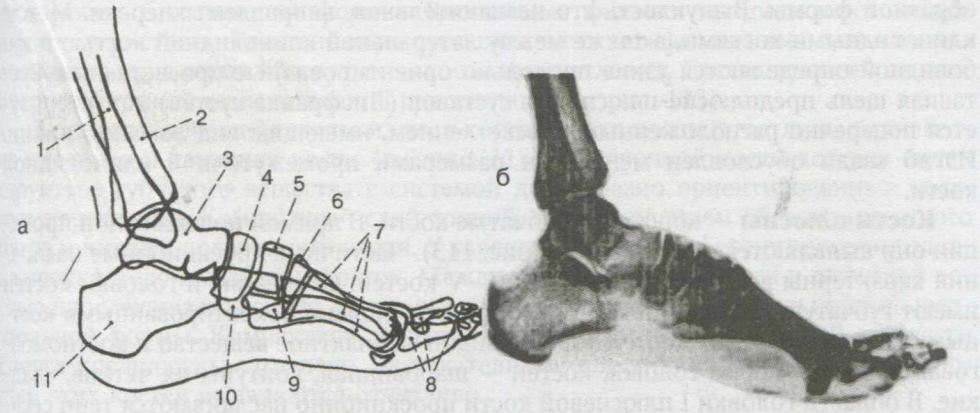

Рис. 112. Кости и суставы стопы (боковая проекция):

а — схема; 1 — малоберцовая кость; 2 — большеберцовая кость; 3 — таранная кость; 4 — ладьевидная кость; 5 — промежуточная клиновидная кость; 6 — латеральная клиновидная кость; 7 — кости плюсны; 8 — фаланги пальцев; 9 — медиальная клиновидная кость; 10 — кубовидная кость; 11 — пяточная кость;

б — рентгенограмма

В боковой проекции кости голени проекционно наслаиваются друг на друга (рис. 112). Рентгеновская суставная щель голеностопного сустава представлена дугообразным просветлением равномерной ширины, просматриваемым на фоне теней лодыжек над блоком таранной кости.

Кости и суставы стопы исследуют в прямой подошвенной, прямой тыльной, боковых и аксиальных проекциях. В прямой подошвенной проекции хорошо выявляются кости пальцев (фаланги), кости плюсны и частично кости предплюсны (рис. 113). Кости предплюсны губчатые, имеют мелкоячеистую структуру с дугообразно ориентированными костными балками. Блок таранной кости дает четырехугольную тень с хорошо выраженным верхним и боковым краями. Латеральный контур блока таранной кости переходит в контур латерального отростка. Замыкательная пластинка суставных поверхностей таранной кости четкая. У пяточной кости виден только ее передний отдел, так как на всю остальную часть проецируется таранная кость. Ладьевидная, кубовидная и медиальная клиновидная кости выявляются отчетливо. Ладьевидная кость имеет полулунную форму. Контуры ее ровные, за исключением медиальной поверхности, где располагается ее бугристость. Промежуточная и латеральная клиновидные кости наслаиваются друг на друга.

На рентгенограммах, выполненных в прямой подошвенной или тыльной проекциях, отчетливо видны суставы между костями предплюсны. Они прослеживаются в виде просветлений различной формы и ширины. В частности, отчетливо определяется рентгеновская суставная щель поперечного сустава предплюсны (Шопарова сустава). Этот сустав представляет собой два анатомически разобщенных сустава (таранно-пяточно-ладьевидный и пяточно-кубовидный), но расположенных на одной линии. Суставная щель данного сустава имеет S-образную форму. Медиальный отдел более широкий, обращен выпуклостью кпереди. Латеральный отдел более узкий, и его выпуклость направлена назад. Рентгеновская суставная щель клиноладьевидного сустава, ограниченная контурами поверхностей соответствующих костей, представлена узким просветлением дуго-

образной формы. Выпуклость его незначительная, направлена кпереди. Между клиновидными костями, а также между латеральной клиновидной костью и кубовидной определяются узкие продольно ориентированные просветления. Суставная щель предплюсне-плюсневых суставов (Лисфранка сустав) характеризуется поперечно расположенным просветлением, имеющим вид ломаной линии. Изгиб кзади обусловлен меньшими размерами промежуточной клиновидной кости.

Кости плюсны — короткие трубчатые кости. В прямой подошвенной проекции они выявляются отчетливо (см. рис. 113). Частичные проекционные наслоения характерны в области оснований II—V костей. Основание и головки костей имеют губчатую мелкоячеистую структуру с продольно ориентированными костными балками. В телах костей хорошо видно компактное вещество и костномозговая полость. Форма головок костей — шаровидная, контуры их четкие, гладкие. В области головки I плюсневой кости проекционно наслаиваются тени сесамовидных костей. Рентгеновские суставные щели II—V плюснефаланговых сочленений представлены дугообразными просветлениями, у I плюснефалангового сустава просветление прямолинейной формы.

Фаланги пальцев (проксимальные, средние и дистальные) являются также короткими трубчатыми костями. Основания фаланг расширены, суставные поверхности на них изогнуты. В области тел хорошо выражено компактное вещество, окаймляющее костномозговую полость. Головки проксимальных и сред-

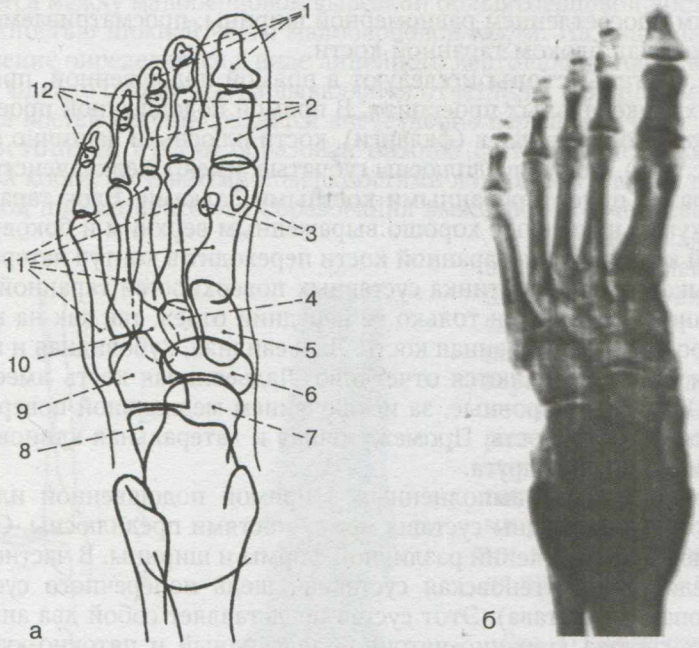

Рис. 113. Кости и суставы стопы (подошвенная проекция):

а — схема: 1 — дистальные фаланги; 2 — проксимальные фаланги; 3 — сесамовидные кости; 4 — промежуточная клиновидная кость; 5 — медиальная клиновидная кость; 6 — ладьевидная кость; 7 — таранная кость; 8 — пяточная кость; 9 — кубовидная кость; 10 — латеральная клиновидная кость; 11 — кости плюсны; 12 — средние фаланги;

б — рентгенограмма

них фаланг блоковидной формы. Дистальные фаланги на дистальном конце имеют бугристость. Рентгеновская суставная щель межфаланговых суставов выявляется в виде узких изогнутых полосок просветления. Суставные поверхности очерчены тонкой замыкательной пластинкой (см. рис. 113).

В боковой проекции стопы из всех костей предплюсны отчетливо выявляется пяточная и таранная кости (см. рис. 113). У пяточной кости хорошо видна структура губчатого вещества с системой дугообразно ориентированных костных перекладин. Компактный слой тонкий, за исключением области пяточного бугра и нижней поверхности кости. У таранной кости дифференцируются головка, шейка, тело и задний отросток. Между телом таранной кости и пяточной костью прослеживается синус, имеющий вид просветления неправильной четырехугольной формы. Компактное вещество таранной и пяточной костей в области синуса предплюсны утолщено. Замыкательные пластинки суставных поверхностей этих костей выявляются отчетливо.

Дистальнее от таранной кости располагается тень ладьевидной кости. Она вогнута сзади и выпукла кпереди. Клиновидные и кубовидная кости проекционно наслаиваются друг на друга, поэтому выявляются неотчетливо.

В области костей плюсны и фаланг также наблюдается наслоение теней. Ниже головки I плюсневой кости определяются одна-две сесамовидные кости. В боковой проекции хорошо определяется форма и величина продольных сводов стопы. Самым высоким сводом является второй, самым низким — пятый.

С целью дифференцировки нормальной и плоской стопы существуют клинический и рентгенологический методы определения высоты первого продольного свода стопы (своды стопы описаны в разделе «Остеология, кости плюсны»). Клинический метод основан на измерении расстояния от вершины медиальной лодыжки до горизонтальной линии, соединяющей головку первой плюсневой кости и пяточный бугор. Если стопа нормальная, то высота первого свода составляет не менее 55—60 мм (рис. 114, а).

Рентгенологический метод предусматривает ряд измерений на рентгенограмме стопы, выполненной в стандартной боковой укладке. При этом измеряется расстояние от нижней поверхности ладьевидной кости до горизонтальной линии, соединяющей головку первой плюсневой кости и пяточный бугор. В норме это расстояние должно составлять не менее 35 мм (рис. 114, б). На схемах также

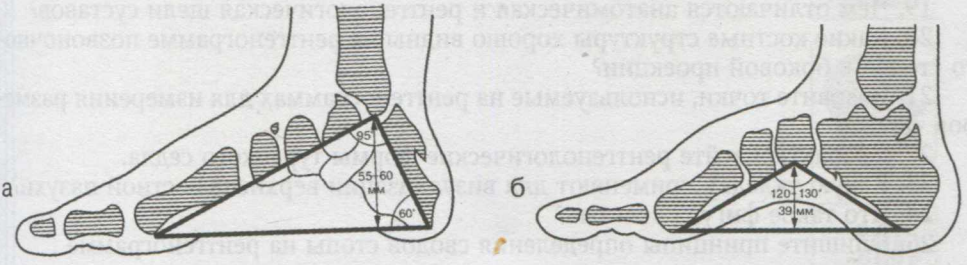

Рис. 114. Схема определения высоты первого продольного свода стопы и основные его параметры в норме:

а — клинический метод, основанный на измерении расстояний между доступными прощупыванию костными точками;

б — рентгенологический метод, основанный на измерении расстояний между указанными точками на рентгенограмме

представлены величины углов треугольника, формируемого между исследуемыми точками. Для определения величины углов треугольник изображается на бумаге, угол измеряется с помощью транспортира. Для нормальной стопы при исследовании клиническим методом угол у вершины лодыжки должен быть не больше 95°, а у пяточного бугра — 60°. При исследовании рентгенологическим методом величина угла у основания ладьевидной кости должна быть не более 130°. Если снижается высота свода и угол становится больше (140°), то это свидетельствует о плоскостопии.

Вопросы

1. Назовите виды соединений костей.
2. Охарактеризуйте непрерывные соединения костей.
3. Назовите основные элементы сустава.
4. Перечислите вспомогательные элементы сустава.
5. Как классифицируют суставы по форме? Охарактеризуйте возможные движения в них.
6. Приведите классификацию соединений позвонков.
7. Перечислите изгибы позвоночного столба и назовите сроки их появления.
8. Какие соединения ребер Вы знаете?
9. Перечислите формы грудной клетки.
10. Охарактеризуйте особенности строения височно-нижнечелюстного сустава.
11. Перечислите суставы верхней конечности. Назовите движения, осуществляемые в них.
12. Какие соединения образует тазовая кость?
13. Какие Вы знаете половые отличия таза.
14. Назовите размеры женского таза. Какое значение они имеют для прогноза протекания беременности и родов?
15. Охарактеризуйте суставы свободной нижней конечности.
16. Перечислите связки коленного сустава. Как они влияют на движения в суставе?
17. Назовите своды стопы и охарактеризуйте их.
18. Какие проекции используют при проведении рентгенологических исследований?
19. Чем отличаются анатомическая и рентгенологическая щели суставов?
20. Какие костные структуры хорошо видны на рентгенограмме позвоночного столба в боковой проекции?
21. Назовите точки, используемые на рентгенограммах для измерения размеров черепа.
22. Охарактеризуйте рентгенологические формы турецкого седла.
23. Какую укладку применяют для визуализации верхнечелюстной пазухи?
24. Что такое фигура «слезы»?
25. Опишите принципы определения сводов стопы на рентгенограмме.

Часть III
МИОЛОГИЯ

ОБЩАЯ МИОЛОГИЯ

В организме высших позвоночных животных и человека различают два вида мышечной ткани — гладкую (неисчерченную) и поперечнополосатую (исчерченную). В свою очередь, последняя включает скелетную и сердечную. Гладкая мышечная ткань входит в состав стенок сосудов и большинства внутренних органов, образуя в них мышечную оболочку. Сердечная мышечная ткань составляет среднюю оболочку сердца — миокард. Из поперечнополосатой скелетной мышечной ткани построены скелетные мышцы, изучению которых и посвящен данный раздел — миология.

Миология — учение о мышцах. Главным свойством мышц является способность к сокращению. Скелетные мышцы — это активная часть системы органов опоры и движения. Они действуют на суставы, приводя их в движение, или на кожу, изменяя ее натяжение. Таким образом, скелетные мышцы прикрепляются к костям или к коже.

У взрослого мужчины масса скелетных мышц составляет примерно 40 % от общей массы тела. У взрослой женщины — 35 %, следовательно, у женщин мускулатура развита несколько слабее. У новорожденных масса мускулатуры не превышает 20 %. Анализ приведенных цифр показывает, что после рождения ребенка до 18—20-летнего возраста относительная масса скелетных мышц удваивается. Если на мышцы действует постоянная физическая нагрузка, их относительная масса утраивается. Так, у спортсменов-тяжелоатлетов масса мускулатуры достигает 50—60 % от массы тела. У пожилых людей, в связи с уменьшением нагрузки, мышцы становятся слабее, атрофируются, мышечные волокна заменяются соединительной тканью. Масса мышц у пожилых людей в большинстве случаев составляет 30—35 %.

Необходимо отметить, что масса мускулатуры конечностей достигает 80 % от общей массы скелетных мышц. При этом на долю мышц нижних конечностей приходится в среднем 52—53 %, на долю верхних конечностей 27—28 %.

Поперечнополосатые скелетные мышцы являются произвольными, т. е. их сокращения осуществляются сознательно и зависят от нашего желания. При этом движения могут выполняться быстро и энергично. Благодаря деятельности произвольных мышц совершаются все движения, которые происходят между отдельными частями скелета: передвижения тела в пространстве и удержание его в равновесии; разнообразная работа верхних конечностей; движения ребер, обеспечивающих акт дыхания; действие брюшного пресса; экскурсии позвоночного столба и головы; жевание. Кроме того, от произвольных мышц зависят мимика, движения глаз, акт речи, глотание, дефекация, мочеиспускание. Таким образом, из поперечнополосатых мышечных волокон в человеческом теле состоят мышцы головы и шеи, туловища и конечностей, диафрагма, мышцы языка, нёба, глотки и верхней части пищевода, гортани, промежности, мышцы глазного яблока, мышцы среднего уха.

Наконец, следует подчеркнуть внешние отличия гладкой и скелетной мускулатуры. Гладкая мускулатура невооруженным глазом воспринимается как однородная масса, которая делится только на пласты и слои. Поперечнополосатая скелетная мускулатура состоит из большого числа отдельных образований — мышц. Каждая мышца представляет собой отдельный орган, поэтому целесообразно дать определение скелетной мышце как органу.

Скелетная мышца — это орган, имеющий характерную форму и строение, типичную архитектонику сосудов и нервов, построенный из пучков поперечно-полосатых скелетных мышечных волокон, связанных между собой рыхлой соединительной тканью, и покрытый снаружи собственной фасцией.

В теле человека насчитывается примерно 639 мышц, 317 из них являются парными, 5 — непарными. Из этого большого числа мышц каждая характеризуется определенной величиной, специальной формой, известным количеством источников кровоснабжения и иннервации, типичной локализацией сосудисто-нервных ворот (мест вхождения сосудов и нервов).

Функциональное назначение скелетных мышц

Основное назначение мышц обусловлено их сократительной функцией и заключается в выполнении различных двигательных актов. Благодаря этому обеспечивается локомоторная и трудовая деятельность человека. Для выполнения этой функции скелетная мышца преобразует химическую энергию в механическую, выделяя при этом большое количество тепла. По образному выражению И. П. Павлова, скелетная мышца является «печкой», согревающей организм.

Мышцы играют колоссальную роль в познавательной деятельности человека. Они содержат огромное количество проприоцепторов, которые определяют положение тела в пространстве, состояние тонуса и степень сокращения мышцы. Значение проприоцепторов мышц существенно возрастает у лиц с утраченным зрением или слухом.

Скелетные мышцы помогают работе сердца. Они очень богато кровоснабжаются, причем в процессе работы кровоток в сосудах мышц возрастает в 20—30 раз. Мышца обладает и нагнетательной, и присасывающей насосной способностью. Кроме продвижения крови по собственным внутриорганным сосудам сокращающиеся мышцы обеспечивают продвижение крови по крупным экстраорганным венам.

Мышцы располагаются на скелете таким образом, что кости лишь в немногих местах лежат непосредственно под кожей. В связи с этим конфигурация внешней формы человеческого тела зависит от расположения мышц и их развития. Следовательно, скелетные мышцы выполняют формообразующую (пластическую) роль.

И наконец, мышцы, прикрепляющиеся к коже, придают лицу определенное выражение и тем самым свидетельствуют о психоэмоциональном состоянии человека, т. е. являются выразителем его внутреннего мира. Эта функция особенно важна для врачебной практики при постановке диагноза и оценке состояния больного.

Форма скелетных мышц

По своей форме скелетные мышцы значительно различаются (рис. 115). Однако среди большого многообразия мышц можно выделить 3 основных группы: длинные, короткие и широкие мышцы.

Длинные мышцы располагаются преимущественно на конечностях. Они чаще имеют веретенообразную форму. Средняя утолщенная часть этих мышц называется брюшком, *venter*. На обоих концах мышцы в большинстве случаев находятся сухожилия, *tendo*, с помощью которых она прикрепляется к костям. Реже наблюдается непосредственное присоединение к кости мышечных волокон

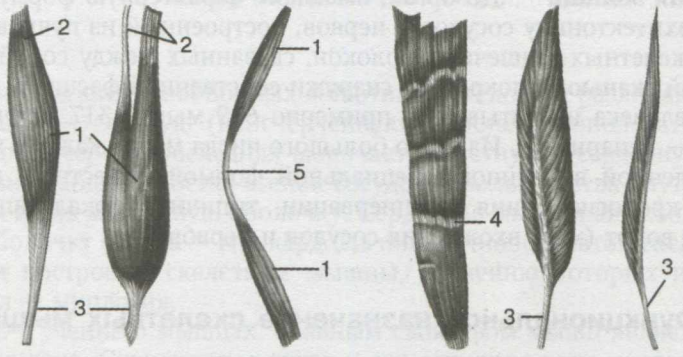

Рис. 115. Форма мышц:

а — веретенообразная; б — двуглавая; в — двубрюшная; г — многобрюшная мышца с сухожильными перемычками; д — двуперистая; е — одноперистая;

1 — *venter*; 2 — *caput*; 3 — *tendo*; 4 — *intersectio tendinea*; 5 — *tendo intermedius*

или смешанное — частично сухожильное, частично мышечное. Как правило, при веретенообразной форме мышц сухожилие представляет собой длинный, узкий соединительнотканный тяж цилиндрической формы. Сухожилие резко отличается от собственно мышечной части белесоватым цветом и блеском (брюшко по цвету красно-коричневое). Прочность сухожилия очень велика, однако оно совершенно нерастяжимо. Соединительнотканные пучки сухожилия прочно связаны с надкостницей, с фасциями или с капсулой сустава.

Короткие мышцы в большом количестве встречаются в области туловища, в частности между соседними позвонками, ребрами. Обычно эти мышцы имеют мясистое (мышечное) начало на костях. Их длина не превышает 3—5 см.

Широкие мышцы также располагаются преимущественно на туловище. Они хорошо развиты в поверхностных слоях в области спины и груди, в области живота и в ягодичной области. У широких мышц, как правило, одна часть имеет мясистое (мышечное) начало. При этом мышечные волокна также прикрепляются к надкостнице с помощью очень коротких фиброзных пучков, которые тесно связаны с внутримышечной соединительной тканью. Другая часть широкой мышцы обычно имеет вид тонкой, но очень прочной пластинки. Такая пластинка носит название апоневроз, *aponeurosis*, или сухожильное растяжение.

При сокращении мышца действует на кости, к которым она прикрепляется. Обычно одно из мест прикрепления остается неподвижным, в связи с чем оно называется фиксированной точкой, *punctum fixum*, и рассматривается как начало мышцы. Перемещающийся конец мышцы называют подвижной точкой, *punctum mobile*, которая является местом прикрепления мышцы. Как правило, у мышц туловища начало расположено ближе к срединной плоскости, прикрепление лежит дальше от нее, а у мышц конечностей начало находится проксимально, прикрепление — дистально.

Однако в зависимости от выполняемой функции *punctum fixum* может выступать в качестве *punctum mobile*, и наоборот. Так, например, мышцы плеча при своем сокращении приводят в движение предплечье, следовательно, в этом случае на последнем будет их прикрепление, а на плече — начало. Однако если рука держится за какой-нибудь неподвижный предмет, то названные мышцы способ-

ствуют приближению плеча к предплечью, а затем вместе с ним и туловища. В этом случае точка фиксации будет располагаться на предплечье, а подвижная точка переместится на плечо.

Длинные, широкие и короткие мышцы по своей форме являются простыми. Редко встречаются мышцы со сложной формой. Усложнение формы мышц может быть обусловлено разделением начального отдела мышцы, который называют головкой, на несколько отдельных частей. Так, например, мышца вместо одной головки может иметь две, три или даже четыре головки, которые начинаются от различных частей скелета или от разных точек одной и той же кости. Затем головки сливаются в одно брюшко. Мышцы такой формы носят следующие названия: двуглавая мышца, *m. biceps*; трехглавая мышца, *m. triceps*; четырехглавая мышца, *m. quadriceps*.

Из общего брюшка может выходить несколько сухожилий, прикрепляющихся к различным костям. Такую форму имеют поверхностный и глубокий сгибатели пальцев, *mm. flexores digitorum superficialis et profundus*.

Брюшко мышцы может разделяться на две части промежуточным сухожилием, при этом образуется двубрюшная мышца, *m. biventer*. Наконец, брюшко мышцы может разделяться на части одной или несколькими сухожильными перемычками, *intersectiones tendineae*, имеющими вид коротких фиброзных пучков. Такая форма присуща прямой мышце живота, *m. rectus abdominis*.

Форма мышцы во многом определяется направлением пучков мышечных волокон. У мышц с простой формой пучки мышечных волокон располагаются параллельно друг другу. На конечностях встречаются мышцы, у которых пучки волокон идут косо по отношению к сухожилию. Если пучки волокон прикрепляются к сухожилию с двух сторон и сходятся под острым углом, то образуется двуперистая мышца, *m. bipennatus*. Если мышечные пучки прикрепляются только с одной стороны сухожилия, то образуется одноперистая мышца, *m. unipennatus*. Иногда в одной и той же мышце комбинируются различные типы хода волокон, результатом чего может явиться весьма сложное строение, как, например, в дельтовидной мышце, *m. deltoideus*.

Принципы классификации мышц

Классификация скелетных мышц человеческого организма производится с учетом различных признаков: область тела, происхождение мышцы, форма мышцы, функция, анатомо-топографические взаимоотношения, направление мышечных волокон, отношение мышцы к суставам.

1. По отношению к областям человеческого тела различают мышцы туловища, головы, шеи и конечностей. Мышцы туловища, в свою очередь, разделяют на мышцы спины, груди и живота. Мышцы верхней конечности, соответственно имеющимся частям скелета, делят на мышцы пояса верхней конечности, мышцы плеча, предплечья и кисти. Гомологичные отделы характерны для мышц нижней конечности — мышцы пояса нижней конечности (мышцы таза), мышцы бедра, голени и стопы.

2. По происхождению различают мышцы, развившиеся из миотомов жаберных (висцеральных) дуг и миотомов туловищного отдела зародыша. О происхождении мышц можно судить по их иннервации. Так, мышцы, развившиеся из миотомов жаберных дуг, иннервируются ветвями черепных нервов (подробно — см. развитие мышц). Мышцы, развившиеся из туловищных миотомов,

иннервируются задними и передними ветвями спинномозговых нервов. Мышцы, иннервируемые задними ветвями спинномозговых нервов, по происхождению являются дорсальными. Мышцы, иннервируемые передними ветвями спинномозговых нервов, являются вентральными. В процессе развития мышцы могут остаться на месте своей первичной закладки. Такие мышцы называют аутохтонными. Часть мышц может менять свое местоположение, перемещаться с вентральной поверхности туловища на дорсальную или с туловища на конечности (трункофугальные мышцы). Мышцы, сформировавшиеся на конечностях и впоследствии поднявшиеся на туловище, называют трункопетальными.

3. По форме мышцы могут быть простыми и сложными. К простым мышцам относят длинные, короткие и широкие. Эти мышцы имеют веретенообразную или прямоугольную форму. Сложными считают многоглавые (двуглавые, трехглавые, четырехглавые), многосухожильные, двубрюшные мышцы. Сложными являются также мышцы с определенной геометрической формой — круглые, квадратные, дельтовидные, трапециевидные, ромбовидные и т. д.

4. По функции различают мышцы сгибатели и разгибатели; мышцы приводящие и отводящие; вращающие (ротаторы); сфинктеры (суживатели) и дилататоры (расширители). Вращающие мышцы в зависимости от направления вращения делят на мышцы пронаторы и супинаторы, или мышцы, вращающие внутрь и наружу.

Кроме возможных видов движения классификация мышц по функции предусматривает разделение их на синергисты и антагонисты. Синергисты — это мышцы, выполняющие одинаковую функцию и при этом усиливающие друг друга. Так, например, действуют короткая, длинная и большая приводящие мышцы бедра. Для врачебной практики в группе мышц синергистов важно уметь выделять облигатные (главные) и факультативные (вспомогательные). Антагонисты — это мышцы, выполняющие противоположные функции, т. е. производящие противоположные друг другу движения. Например: двуглавая мышца плеча осуществляет сгибание в локтевом суставе, а трехглавая мышца плеча — разгибание.

5. По анатомо-топографическому положению различают следующие группы мышц: поверхностные и глубокие; наружные и внутренние; медиальные и латеральные.

6. По направлению мышечных волокон различают мышцы с параллельным, косым, круговым и поперечным ходом мышечных волокон. К мышцам с косым направлением мышечных волокон также относят одноперистые и двуперистые мышцы.

7. По отношению к суставам можно выделить односуставные (действующие только на один сустав), двусуставные и многосуставные мышцы. Двусуставные и многосуставные мышцы отличаются более сложными действиями, так как приводят в движение не только часть скелета, к которой прикрепляются, но могут изменять в целом положение конечности или части туловища.

Строение мышц

Скелетная мышца как орган включает в себя собственно мышечную и сухожильную части, систему соединительнотканных оболочек, собственные сосуды и нервы.

Структурно-функциональной единицей собственно мышечной части мышцы является поперечнополосатое мышечное волокно (рис. 116). Это волокно имеет на поперечном разрезе округлую форму, диаметр его не превышает 110 мкм. Длина волокна составляет от нескольких миллиметров до 10—12 см.

Поперечнополосатое мышечное волокно снаружи покрыто оболочкой (сарколеммой), внутри содержит ядра, саркоплазму, различные органеллы общего назначения и специальные сократительные элементы — миофибриллы. В одном волокне находится от 100 до 1000 миофибрилл, которые располагаются вдоль оси волокна. Диаметр одной миофибриллы составляет 1—2 мкм. При световой микроскопии в поперечнополосатом мышечном волокне видны чередующиеся темные и светлые участки, которые создают впечатление исчерченности. Эти различия в преломлении света обусловлены особенностями строения миофибрилл. С помощью электронно-микроскопических исследований установлено, что миофибрилла состоит из протофибрилл. В одной миофибрилле содержится до 1500—2000 протофибрилл. Протофибриллы построены из макромолекул специализированных мышечных белков — миозина и актина. Молекулы миозина более толстые, соответствуют темным дискам (обладают двойным лучепреломлением света). Молекулы актина — тонкие, соответствуют светлым дискам. В процессе мышечного сокращения актиновые нити втягиваются в промежутки между миозиновыми нитями, изменяют свою конфигурацию, сцепляются друг с другом.

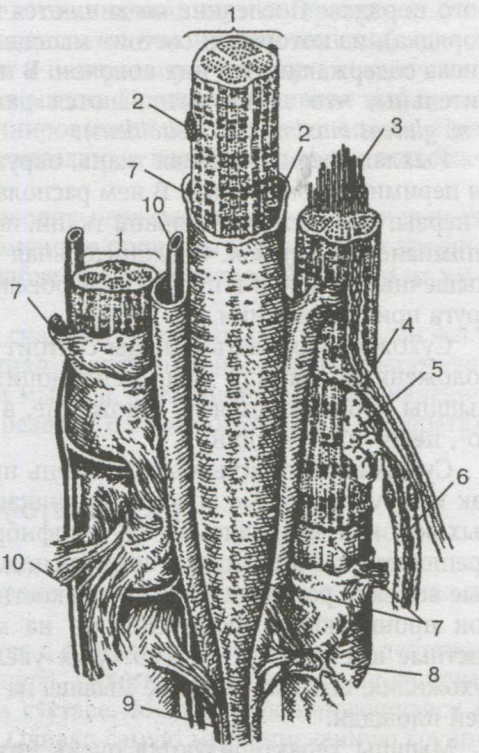

Рис.116. Схема строения поперечнополосатых мышечных волокон:

1 — поперечнополосатое мышечное волокно; 2 — ядро; 3 — миофибриллы; 4 — вегетативное нервное волокно; 5 — нервно-мышечный синапс; 6 — соматическое (двигательное) нервное волокно; 7 — сарколемма; 8 — эндомизий; 9 — сухожильная нить; 10 — кровеносный капилляр

Поперечнополосатые мышечные волокна могут различаться между собой по химическому составу, характеру протекания в них обменных процессов и функции. В связи с этим различают красные и белые мышечные волокна. Красные мышечные волокна богаты миоглобином, сокращаются медленнее белых. Мышцы с преобладанием красных мышечных волокон, как правило, выполняют статическую работу, требующую большого и длительного напряжения, например ягодичные мышцы. Мышцы с преобладанием белых мышечных волокон относятся к категории ловких, предназначенных для выполнения динамической работы (мышцы предплечья).

Мышечные волокна, расположенные параллельно друг другу и связанные между собой рыхлой соединительной тканью, образуют первичный пучок (пучок первого порядка). Прослойка соединительной ткани, окружающая отдельные мышечные волокна и пучки первого порядка, носит название эндомизий, *endomysium*. Первичные пучки, соединяясь друг с другом, формируют пучки вто-

рого порядка. Последние соединяются в более крупные пучки (пучки третьего порядка), из которых и состоит мышца. Толщина мышечных пучков зависит от числа содержащихся в них волокон. В некоторых мышцах пучки настолько значительны, что легко различаются даже невооруженным глазом (например, в *m. gluteus maximus, m. deltoideus*).

Рыхлая соединительная ткань, окружающая пучки всех порядков, называется перимизий, *perimysium*. В нем располагаются внутримышечные артерии, вены и нервы. Слой соединительной ткани, покрывающий мышцу снаружи, называют эпимизием, *epimysium*. Соединительная ткань не только механически связывает мышечные волокна в пучки, но и обеспечивает их смещение относительно друг друга при сокращении.

Сухожильная часть мышцы состоит из пучков сухожильных волокон с расположенными между ними тендиноцитами. Соединительнотканные оболочки мышцы продолжаются на сухожилие, в котором соответственно различают эндо-, пери- и эпитендиний.

Сухожильная часть мышцы очень прочно соединяется с мышечной частью, так как сухожильные волокна проникают внутрь поперечнополосатых мышечных волокон, внедряясь между миофибриллами. Также прочно сухожилие прикрепляется к кости, хрящу или фасции. При прикреплении к кости сухожильные волокна распределяются в надкостнице, а затем в виде прободающих волокон проникают в кость. Обычно на месте прикрепления мышц образуются костные выступы, за счет которых увеличивается поверхность присоединения сухожилия, поэтому действие мышцы на кость происходит на относительно большей площади.

Мышцы характеризуются очень интенсивным обменом веществ. В связи с этим они богато кровоснабжаются. Каждая мышца получает кровь из нескольких артерий, которые разветвляются в эндомизии и анастомозируют друг с другом. Кровеносные капилляры проходят вдоль мышечных пучков, обеспечивая снабжение их кислородом и питательными веществами. Распределение капилляров и их количество на единицу площади в различных мышцах неодинаково и зависит от их функциональных возможностей. Так, красные мышечные волокна имеют более густую капиллярную сеть по сравнению с белыми мышечными волокнами.

В каждой мышце имеются двигательные, чувствительные и симпатические нервные волокна. Двигательные нервные волокна проводят к мышце импульсы, вызывающие сокращение поперечнополосатых мышечных волокон. Как правило, одно двигательное волокно, происходящее от одной клетки спинного мозга, иннервирует одновременно большое количество мышечных волокон. В ягодичной мышце (статическая мышца) на одно нервное двигательное волокно приходится более 500 мышечных волокон, в мышцах предплечья (динамическая мышца) на одно нервное двигательное волокно приходится всего лишь несколько десятков мышечных волокон. В связи с указанными особенностями иннервации каждой мышцы предложено понятие функциональной единицы мышцы, которая носит название — мион.

Мион — это совокупность поперечнополосатых мышечных волокон, иннервируемых одним двигательным нервным волокном. Следует отметить, что поперечнополосатые мышечные волокна, относящиеся к одному миону, не всегда располагаются рядом друг с другом.

Чувствительные нервные волокна скелетных мышц идут от проприоцепторов, которые имеются не только в собственно мышечной части мышцы, но и в сухожильной. Проприоцепторы передают в центральную нервную систему информацию о тонусе и степени сокращения мышц. Проприоцептивная информация необходима для обеспечения координированной деятельности мышц. При повреждении проприоцепторов или чувствительных нервных волокон возникают двигательные расстройства.

Симпатические нервные волокна проводят нервные импульсы от нервных центров, которые регулируют в мышце обменные процессы и выполняют трофическую функцию. Они изменяют кровоснабжение мышцы в зависимости от выполняемой работы.

Отдельные мышцы или группы мышц снаружи окружены собственными фасциями. Собственная фасция — это плотная соединительнотканная пластинка, являющаяся вспомогательным аппаратом мышцы. Функциональное назначение собственной фасции будет изложено в разделе о вспомогательных аппаратах мышц.

Принципы работы мышц

Мышца, подобно каждому отдельному поперечнополосатому мышечному волокну, при сокращении становится короче и толще. При этом она сближает точки начала и прикрепления.

В том случае, если мышца оканчивается в фиброзном слое кожи, ее действие проявляется в образовании складок. Мышца, вплетающаяся в капсулу сустава, оттягивает последнюю при движениях в суставе. Мышца, заканчивающаяся в фасции, напрягает фасциальный футляр. Однако самую многочисленную группу среди поперечнополосатых мышц составляют мышцы, прикрепляющиеся к костям. Действие этих мышц осуществляется по типу рычагов, так как кости соединяются между собой суставами. Различают три рода рычагов: рычаг равновесия, рычаг силы и рычаг скорости.

Рычаг первого рода — двуплечий, это рычаг равновесия, или покоя (рис. 117). У него точка опоры лежит между точкой приложения силы и точкой сопротивления (груз). Он встречается в организме нечасто. Примеры: суставы между позвонками, соединение таза с бедренными костями, соединения черепа с позвоночником. В последнем случае точка опоры лежит на фронтальной оси атланто-затылочных суставов. Сила (мышц спины, идущих от позвоночника к затылочной кости) прилагается кзади от точки опоры, сопротивление (центр тяжести головы) находится кпереди от нее.

Рычаг второго рода (рычаг силы) — одноплечий. У него точка сопротивления, подлежащая перемещению, лежит между точкой опоры и точкой приложения силы.

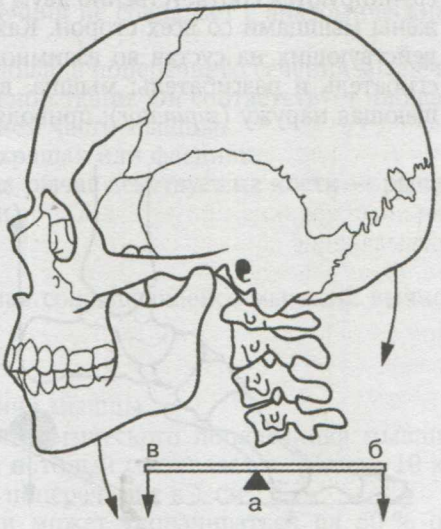

Рис. 117. Рычаг равновесия:
а — точка опоры; б — точка приложения силы; в — точка сопротивления

Этот рычаг встречается в организме часто. Пример такого рычага представляет стопа (рис. 118). Опираясь на головки плюсневых костей, человек поднимает при помощи мышц, прикрепляющихся к пяточной кости, всю тяжесть своего тела. Это происходит во время ходьбы при каждом шаге в тот момент, когда стопа отделяется от земли, чтобы передвинуться вперед, а также в том случае, если человек становится на носки. При этом точка опоры находится на поперечной оси суставов между плюсной и фалангами, силой является сокращение трехглавой мышцы голени, сухожилие которой прикрепляется к пяточному бугру, а сопротивление (тяжесть тела) сосредоточивается на таранной кости. В подобных случаях плечо приложения силы длиннее, чем плечо сопротивления.

Не менее распространен одноплечий рычаг третьего рода — рычаг скорости (рис. 119). У него точка приложения силы находится между точкой опоры и точкой сопротивления (центром тяжести той части тела, которая приводится в движение). Пример — локтевой сустав: когда в нем происходит сгибание — точка опоры лежит на линии соединения плечевой и локтевой костей; близко от этой точки, в самом проксимальном отделе предплечья, помещается точка приложения силы (место прикрепления двуглавой и плечевой мышц, сгибающих предплечье); сопротивление (центр тяжести предплечья и кисти) располагается дистальнее. Так как у этого рычага плечо сопротивления длиннее плеча приложения силы, приходится применять относительно большую силу для того, чтобы преодолеть сопротивление. При этом выигрывается время и пространство.

Необходимо подчеркнуть теснейшую связь мышц с суставами, на которые они действуют. Зная устройство сустава (число осей движения, их направление), можно до известной степени определить, какова функция принадлежащих ему мышц. Так, блоковидный сустав с его единственной осью, вокруг которой совершается сгибание и разгибание, не имеет никаких других мышц, кроме сгибателей и разгибателей. На вращательный сустав действуют мышцы, вращающие кость в противоположных направлениях. В эллипсовидном и седловидном суставах мышцы группируются соответственно двум имеющимся осям. Шаровидные суставы окружены мышцами со всех сторон. Каждой оси соответствует минимум пара мышц, действующих на сустав во взаимно противоположных направлениях: например, сгибатель и разгибатель; мышца, вращающая внутрь (*pronator*), и мышца, вращающая наружу (*supinator*); приводящая и отводящая мышцы.

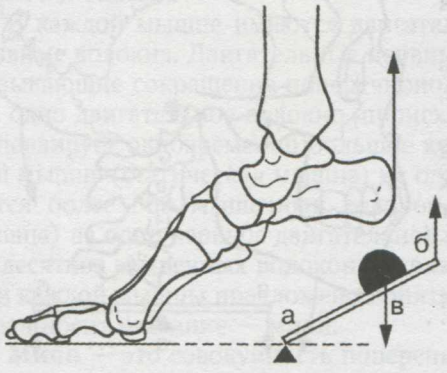

Рис. 118. Рычаг силы:

а — точка опоры; б — точка приложения силы; в — точка сопротивления

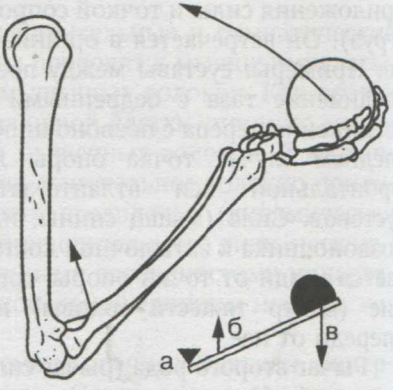

Рис. 119. Рычаг скорости:

а — точка опоры; б — точка приложения силы; в — точка сопротивления

Следует отметить, что функция многих мышц не так проста, как можно было бы думать, судя по их названиям. Например, круглый пронатор (*m. pronator teres*), кроме вращения лучевой кости, может осуществлять и сгибание. Другие мышцы способны вращать и отводить или сгибать и приводить и т. д. В этих случаях одной и той же мышце принадлежат различные действия, и если величина последних неодинакова, то говорят о главном действии и побочном (или второстепенном). Например, главное действие *m. pronator teres* — вращение лучевой кости внутрь, а второстепенное — сгибание предплечья. Объясняется эта двойственность функции тем, что мышца действует на два сустава (*articulatio radioulnaris proximalis et articulatio humeroulnaris*). Некоторые мышцы, обладающие сложной функцией, являются по отношению друг к другу то антагонистами, то синергистами. Так, *m. pronator teres* вместе с *m. biceps brachii* сгибает и супинирует предплечье, а действуя самостоятельно, пронирует его. Отдельные части одной и той же мышцы имеют иногда различные (в некоторых случаях даже противоположные) функции. Так, например, *m. gluteus medius* передней своей частью вращает бедро внутрь, задней — вращает наружу, а сокращаясь целиком — отводит бедро.

Наконец, парные мышцы туловища совершают различную работу в зависимости от того, сокращаются они с одной стороны или с обеих. Например, *m. splenius capitis* (одна из глубоких мышц спины), сокращаясь с одной стороны, соответствующим образом поворачивает голову. Сокращение названных мышц с обеих сторон обеспечивает наклон головы назад.

Факторы, определяющие силу мышцы

Сила скелетной мышцы определяется следующими факторами:

1. Физиологический поперечник мышцы, под которым понимают сумму площадей поперечного сечения всех поперечнополосатых мышечных волокон. Следует отметить, что физиологический поперечник не совпадает с анатомическим поперечником.

Анатомический поперечник включает площадь поперечного сечения мышечных волокон, сосудов, нервов и соединительной ткани. Он соответствует площади поперечного сечения собственно мышечной части мышцы.

2. Величина площади опоры на костях, хрящах или фасциях.

3. Способ проявления силы (какого рода рычаг действует на кости — рычаг равновесия, рычаг силы или рычаг скорости).

4. Степень нервного возбуждения.

5. Адекватность кровоснабжения и т. д.

Механическая работа мышц, совершаемая сокращающейся мышцей, вычисляется по формуле:

$$A = F \times L,$$

где F — сила мышцы; L — степень укорочения мышцы.

Сила мышцы равна произведению физиологического поперечника мышцы на коэффициент абсолютной силы мышцы, который составляет в среднем 10 кг для мышцы с площадью физиологического поперечника в 1 см^2.

Мышца при максимальном сокращении может укорачиваться на 50 % от первоначальной длины. Степень укорочения мышцы выражается в сотых долях метра. Например, мышца при сокращении уменьшила свою длину на 5 см, это соответствует 0,05 м.

Вспомогательный аппарат мышц

Вспомогательным аппаратом скелетных мышц являются фасции, фиброзные и костно-фиброзные футляры и каналы, синовиальные влагалища, синовиальные сумки, мышечные блоки и сесамовидные кости.

Фасции (лат. *fascia* — бинт, повязка) представляют собой соединительнотканные оболочки, ограничивающие подкожную жировую клетчатку, покрывающие мышцы или некоторые внутренние органы и образующие влагалища для крупных сосудисто-нервных пучков.

По расположению различают поверхностную, собственную и внутреннюю фасции.

Поверхностная фасция, *fascia superficialis*, расположена за подкожной жировой клетчаткой. Ее также называют подкожной фасцией. Посредством соединительнотканных тяжей она прочно связана с кожей, разделяя подкожную жировую клетчатку на ячейки. Толщина поверхностной фасции неодинакова в различных областях тела. Данная фасция хорошо выражена в местах подкожных жировых отложений, например в области передней стенки живота, груди, плеча, бедра, ягодичной области и т. д. Поверхностная фасция обычно рыхло сращена с подлежащими тканями, в частности с собственной фасцией мышц. Благодаря этому кожа легко собирается в складки. В тех местах, где кожа испытывает давление, поверхностная фасция срастается с подлежащими тканями и ее трудно отделить от собственной фасции. На ладони и подошве кожу собрать в складку невозможно.

Собственная фасция мышцы, *fascia propria musculi*, покрывает мышцы различных частей тела, в связи с чем называется соответственно областям: фасция спины, груди, живота, шеи, головы, плеча, предплечья, кисти и т. д. Она образует футляры для отдельных мышц или групп мышц (рис. 120). Если мышцы расположены в несколько слоев, то покрывающая их фасция расщепляется на пластинки — поверхностную, среднюю и глубокую, *laminae superficialis, media, profunda (fasciae propriae)*. Собственная фасция не во всех областях тела выражена одинаково. Например, в области конечностей она отличается особой прочностью. На лице выражена очень слабо. Как правило, чем сильнее мышца, тем прочнее собственная фасция. Обычно поверхностные пластинки собственной фасции по сравнению с глубокими пластинка-

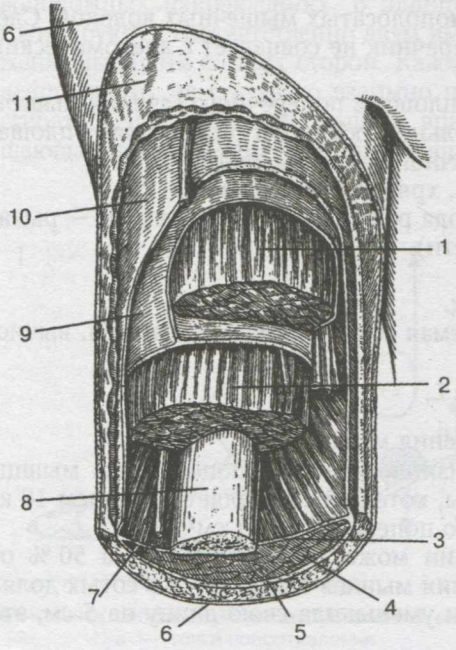

Рис. 120. Мышцы и фасции плеча (вид спереди):

1 — *m. biceps brachii*; 2 — *m. brachialis*; 3 — *septum intermusculare brachii mediale*; 4 — *m. triceps brachii*; 5, 10 — *fascia superficialis*; 6 — *cutis*; 7 — *septum intermusculare brachii laterale*; 8 — *humerus*; 9 — *fascia propria*; 11 — подкожная жировая клетчатка

ми имеют значительно бóльшую толщину. У некоторых крупнопучковых мышц (дельтовидная, большая ягодичная мышцы) собственная фасция посылает между пучками мышечных волокон отростки. Благодаря этому увеличивается связь мышцы с фасцией. Находясь в прямой зависимости от формы мышцы, выполняемой ею функции, фасции в известной степени подвержены индивидуальным колебаниям: у мускулистых субъектов они выражены значительно сильнее, у людей со слабо развитыми мышцами они тоньше.

По границам мышц или мышечных групп собственная фасция срастается с надкостницей, образуя межмышечные перегородки, *septa intermuscularia*. Последние разделяют между собой группы мышц.

Собственная фасция образует для мышц замкнутые вместилища, которые могут быть в виде фиброзных и костно-фиброзных футляров.

Внутренняя фасция выстилает изнутри полость тела. Полости тела имеются в области шеи, груди и живота. Соответственно областям фасции называют: внутришейная, *f. endocervicalis*; внутригрудная, *f. endothoracica*, и внутрибрюшная, *f. endoabdominalis*.

Понятие «полость шеи» относительное, так как полость появляется только после удаления внутренних органов шеи (глотки, пищевода, гортани, трахеи и щитовидной железы).

Фиброзные и костно-фиброзные футляры. Фиброзные футляры представлены исключительно фасциями. Костно-фиброзные футляры формируют, с одной стороны, собственная фасция, покрывающая глубокие мышцы, с другой – надкостница прилежащей кости. Роль фиброзных и костно-фиброзных футляров многогранна. Прежде всего собственные фасции выполняют важную опорную функцию. Они являются местом начала и прикрепления многих мышц. Вместе с окружающей клетчаткой фасции образуют мягкий остов тела. Соединительнотканные структуры фасциальных листков выделяют гликомукополисахаридные комплексы, которые играют роль смазывающих веществ. Последние уменьшают силу трения при сокращении мышц.

Фасциальные футляры направляют движения мышц. Вместе с перимизием они упорядочивают смещения пучков поперечнополосатых мышечных волокон. Благодаря замкнутости фиброзных и костно-фиброзных футляров обеспечивается индивидуализация работы каждой отдельной мышцы. Фасциальные листки являются проводниками сосудов и нервов, проникающих в мышцы.

Прикладное значение фасциальных вместилищ описано еще в 1840 году основоположником топографической анатомии Н. И. Пироговым в книге «Хирургическая анатомия артериальных стволов и фасций». Н. И. Пирогов отметил, что фиброзные и костно-фиброзные футляры являются герметичными вместилищами. В связи с этим при ранениях и гнойно-воспалительных заболеваниях можно прогнозировать пути распространения гематом и абсцессов. И, наконец, в межмышечных промежутках преимущественно на конечностях располагаются фиброзные футляры (влагалища) для прохождения сосудисто-нервных пучков. Эти влагалища образованы сросшимися стенками фасциальных футляров мышц. В практическом отношении знание футлярного строения мышц необходимо для определения местоположения сосудистых и нервных стволов. Кроме того, фиброзные и костно-фиброзные футляры мышц используются для введения анестезирующих веществ (футлярная анестезия по А. В. Вишневскому). При этом происходит местное обезболивание за счет выключения находящихся в футлярах нервных стволов.

Фиброзные и костно-фиброзные каналы — это вместилища для сухожилий мышц или сосудисто-нервных пучков. Они находятся в области суставов, удерживают сухожилия в определенном положении и в то же время предупреждают сдавление сухожилий или сосудисто-нервных пучков во время движений. Фиброзные и костно-фиброзные каналы образуются за счет значительного утолщения собственных фасций и образования перегородок, разделяющих общее подфасциальное пространство на отдельные каналы. Утолщение собственной фасции происходит за счет поперечно ориентированных соединительнотканных волокон. Фиброзные и костно-фиброзные каналы в основном располагаются в дистальных отделах конечностей, в частности в области запястья, предплюсны и в области пальцев. Фиброзные каналы для сухожилий мышц называют фиброзными влагалищами сухожилий, *vaginae fibrosae tendinum*.

Движения сухожилий по отношению к стенкам фиброзных или костно-фиброзных каналов осуществляются очень легко. Трение сводится к минимуму благодаря наличию специальных устройств — **синовиальных влагалищ сухожилий,** *vaginae synoviales tendinum*. Синовиальное влагалище сухожилия по своему строению напоминает цилиндр с двойными стенками, надетый на сухожилие (рис. 121). Наружная стенка цилиндра сращена со стенками фиброзного или костно-фиброзного канала. Эту стенку называют париетальным листком, *lamina parietalis vaginae synovialis tendinis*. Внутренняя стенка цилиндра сращена с сухожилием. Она называется висцеральным листком синовиального влагалища сухожилия, *lamina visceralis vaginae synovialis tendinis*.

Обращенные друг к другу поверхности париетального и висцерального листков синовиального влагалища выстланы синовиальным слоем. Между листками находится полость, которая содержит синовиальную жидкость. Если фиброзный канал короткий по протяженности, то париетальный и висцеральный листки переходят друг в друга лишь по краям. В тех случаях, когда фиброзный и костно-фиброзный каналы имеют большую протяженность, между париетальным и висцеральным листками синовиального влагалища находится брыжейка сухожилия, — мезотендиний, *mesotendineum*. В брыжейке сухожилия проходят крове-

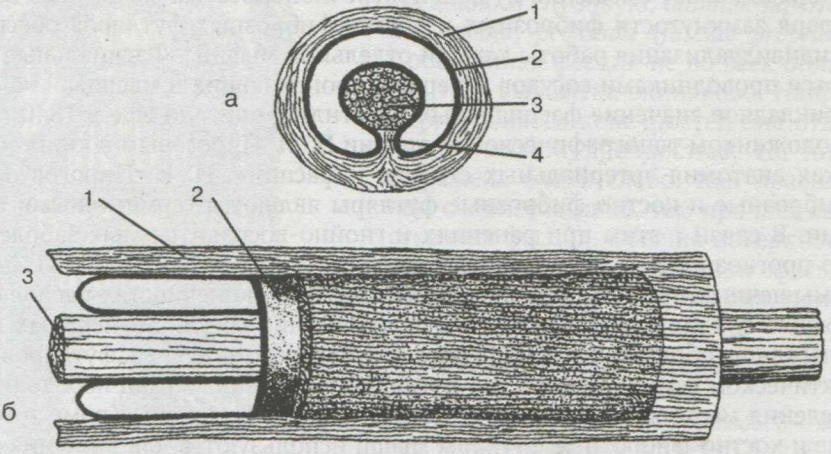

Рис. 121. Схема синовиального влагалища сухожилия:

а — поперечный разрез; б — продольный разрез;

1 — *vagina fibrosa tendinis*; 2 — *vagina synovialis tendinis*; 3 — *tendo*; 4 — *mesotendineum*

носные сосуды и нервы, которые обеспечивают кровоснабжение и иннервацию сухожилия. У концов длинного сухожилия листки синовиального влагалища также переходят друг в друга, наглухо замыкая щелевидную полость.

Таким образом, в полость синовиального влагалища обращены гладкие поверхности фиброзного канала и сухожилия, покрытые синовиальной оболочкой. Последняя выделяет синовиальную жидкость, которая при перемещении сухожилия обеспечивает скольжение висцерального листка по париетальному.

Синовиальные влагалища при попадании инфекции легко вовлекаются в патологические процессы. Скопление больших количеств серозной жидкости или гнойного содержимого приводит к сдавлению брыжейки сухожилия и находящихся в ней сосудов. В этих случаях возникает нарушение кровоснабжения сухожилий и их омертвение, висцеральный и париетальный листки синовиального влагалища срастаются, движения сухожилия становятся невозможными. Особенно опасно поражение синовиальных влагалищ кисти, в которых проходят сухожилия поверхностного и глубокого сгибателей пальцев. Кроме того, что эти синовиальные влагалища отличаются большой протяженностью, они еще сообщаются между собой.

Синовиальные сумки, *bursae synoviales*, представляют собой полости, выстланные синовиальной оболочкой и содержащие внутри синовиальную жидкость. Размеры полости существенно различаются и составляют от нескольких кубических миллиметров до нескольких кубических сантиметров. Чаще они располагаются вблизи прикрепления сухожилий мышц, там, где к мышце прилежат костные выступы. По строению различают однокамерные и многокамерные синовиальные сумки. В естественном состоянии синовиальная сумка представляет собой спавшийся мешочек, тонкие стенки которого сращены с окружающими тканями (надкостницей, фиброзной тканью, сухожилиями, связками). Полость сумки заполнена небольшим количеством вязкой жидкости, напоминающей синовиальную жидкость суставов. Чрезмерное скопление синовиальной жидкости или проникновение инфекции в полость сумки получило название «бурсит».

По местоположению синовиальные сумки делят на подкожные, подфасцильные, подсухожильные и подмышечные. Подкожные синовиальные сумки, *bursae synoviales subcutaneae*, располагаются в подкожной соединительнотканной клетчатке между кожей и костью. Чаще эти сумки встречаются в области коленного и локтевого суставов. Подфасциальные синовиальные сумки, *bursae synoviales subfasciales*, располагаются между поверхностной и собственной фасциями. Например, такая сумка имеется спереди от надколенника. Подсухожильные синовиальные сумки, *bursae synoviales subtendineae*, локализуются между сухожилием и костью или между соседними сухожилиями. Такого рода сумки характерны для области плечевого и коленного суставов. Нередко они сообщаются с полостью сустава.

Подмышечные сумки, *bursae synoviales submusculares*, образуются там, где мышца прилежит к крупным костным выступам. Например, крупная многокамерная синовиальная сумка находится между большой ягодичной мышцей и большим вертелом бедренной кости. При движении гладкие внутренние поверхности синовиальной сумки скользят одна по другой, в результате трение сводится к минимуму.

Мышечный блок, *trochlea muscularis*, представляет собой костный выступ, покрытый хрящом. Мышечный блок располагается в том месте, где сухожилие мышцы меняет свое направление. Примером может служить прохождение сухо-

жилия длинной малоберцовой мышцы под малоберцовым блоком пяточной кости или прохождение сухожилия внутренней запирательной мышцы позади ветви седалищной кости. Благодаря блоку сухожилие мышцы не смещается в сторону. Как правило, между сухожилием и хрящом образуется небольшая синовиальная сумка.

Сесамовидные кости, *ossa sesamoidea*, развиваются в толще сухожилий, близко к месту их прикрепления. Чаще сесамовидные кости встречаются в блоковидных суставах, поэтому в области пальцев кисти и стопы этих костей располагается больше всего. Самая большая сесамовидная кость — надколенник, *patella*. Она выполняет роль блока для сухожилия четырехглавой мышцы бедра, осуществляющей функцию разгибания в коленном суставе.

Развитие мышц

Скелетные мышцы развиваются из мезодермы (средний зародышевый листок), в которой различают вентральный и дорсальный отделы. Вентральный отдел — спланхнотом, наряду с внутренним зародышевым листком является источником развития внутренних органов. Дорсальный отдел мезодермы, располагающийся сбоку от нервной трубки и хорды, разделяется на сегменты, или сомиты (рис. 122).

У 4-недельного зародыша человека насчитывается около 40 пар таких сомитов: 3—5 затылочных, 8 шейных, 12 грудных, 5 поясничных, 5 крестцовых, 4—5 копчиковых. На 5-й неделе внутри каждого сомита появляется полость, которая разделяет толщу сомита на две пластинки — медиальную и латеральную. Из клеточных элементов латеральной пластинки развивается соединительнотканная часть кожи — дерма (дерматом). Из клеточных элементов медиальной пластинки образуется склеротом и миотом. Склеротом прилежит к хорде. Из него формируется осевой скелет тела. Миотомы являются основным источником формирования поперечнополосатой мускулатуры системы органов опоры и движения.

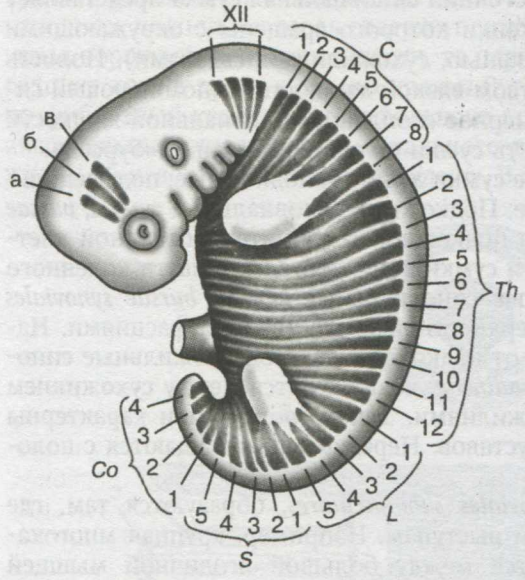

Рис. 122. Расположение миотомов головы и туловища зародыша позвоночного:

а, б, в — предотические миотомы; XII — затылочные миотомы; C_{1-8} — миотомы шейного отдела туловища; Th_{1-12} — миотомы грудного отдела; L_{1-5} — миотомы поясничного отдела; S_{1-5} — миотомы крестцового отдела; Co_{1-4} — миотомы копчикового отдела

Миотомы разрастаются в дорсальном и вентральном направлениях. На 5—7-й неделе эмбрионального периода они подразделяются на дорсальные (надосевые) и вентральные (подосевые). В миотомы очень рано врастают ветви спинномозговых нервов: в дорсальные миотомы — задние ветви, в вентральные миотомы — передние

ветви. Указанные мионевральные взаимоотношения сохраняются во все последующие периоды онтогенеза, поэтому по иннервации мышц можно определить их происхождение.

Дорсальные (надосевые) части миотомов образуют зачатки мышц разгибателей позвоночника, или глубоких мышц спины. Из вентральных (подосевых) частей миотомов формируются все остальные мышцы туловища и конечностей. В частности, из них развиваются подбородочно-подъязычная мышца, мышцы, лежащие ниже подъязычной кости, глубокие мышцы шеи, диафрагма, собственные мышцы груди, мышцы живота, мышцы конечностей и мышцы промежности.

Мускулатура конечностей развивается из мезенхимы миотомов, находящихся в составе почек конечностей. Причем в почках конечностей также различают дорсальные и вентральные мышечные зачатки. Из дорсальных зачатков формируются разгибатели, из вентральных — сгибатели.

Часть мышц перемещается (мигрирует) с конечностей на туловище. К таким мышцам относят часть широких мышц груди, поверхностных мышцы спины и часть мышц таза.

Мышцы головы и часть мышц шеи образуются из мезенхимы жаберных дуг. Так, из мышечного зачатка первой жаберной дуги (мандибулярной) развиваются жевательные мышцы, переднее брюшко двубрюшной мышцы, челюстно-подъязычная мышца, мышца, напрягающая мягкое нёбо, мышца, напрягающая барабанную перепонку. Все названные мышцы иннервируются тройничным нервом. Из мышечного зачатка второй висцеральной дуги (хиоидной) дифференцируются мимические мышцы, подкожная мышца шеи, заднее брюшко двубрюшной мышцы, шилоподъязычная мышца. Эти мышцы иннервируются лицевым нервом.

Мышечные зачатки III—IV жаберных дуг участвуют в образовании мышц нёба, глотки, гортани и верхней части пищевода. Названные мышцы иннервируются языкоглоточным и блуждающим нервами. Мышечные зачатки V жаберной дуги дают начало грудино-ключично-сосцевидной и трапециевидной мышцам, которые получают иннервацию от добавочного нерва.

Особое происхождение имеют мышцы языка и глазного яблока. Мышцы языка образуются из затылочных миотомов. Они иннервируются подъязычным нервом. Мышцы глазного яблока развиваются из трех предотических миотомов, расположенных кпереди от отической капсулы. Мышцы глазного яблока иннервируются глазодвигательным, блоковым и отводящим нервами.

В процессе развития из одного миотома может происходить несколько мышц, и при этом все они снабжаются ветвями одного и того же нерва. В других случаях, наоборот, мышца представляет результат слияния нескольких миотомов или их частей, как, например, *m. obliquus externus abdominis*. Данная мышца иннервируется из различных источников. Если мышца меняет свое первоначальное местоположение, то иннервация свидетельствует об ее происхождении. Так, к поверхностным мышцам спины идут нервы от передних ветвей спинномозговых нервов, следовательно, эти мышцы развиваются из вентральных частей миотомов. Другой пример: диафрагма, закрывающая нижнее отверстие грудной клетки, получает нерв (*n. phrenicus*) из шейного сплетения. Это объясняется тем, что зачаток диафрагмы закладывается в области IV и V шейных сегментов, затем происходит опускание диафрагмы, нерв при этом значительно удлиняется.

Варианты и аномалии развития скелетных мышц встречаются довольно часто. Мышечная система человека характеризуется выраженными индиви-

дуальными особенностями строения. Эти особенности связаны с размерами, формой и внутренним строением мышц. К анатомическим вариантам строения мышц следует отнести добавочные головки, добавочные пучки или даже обособление отдельных пучков, которые выступают в качестве отдельных мышц. Такие варианты нередко встречаются у двуглавой, трехглавой мышц плеча, жевательной, дельтовидной и большой грудной мышц. Встречается слияние соседних мышц друг с другом или головок одной и той же мышцы, например, срастание малой и большой грудной мышц, слияние между собой ромбовидных мышц и т. д.

По частоте возникновения варианты развития мышечной системы уступают лишь сосудистой системе. Аномалии развития мышц наблюдаются реже. Обычно они связаны с врожденным отсутствием определенных мышц (неразвитие миотомов — агенезия). Отсутствие мышц сказывается на выполнении ряда функций. Так, при агенезии грудино-ключично-сосцевидной мышцы возникает кривошея. Дефекты развития диафрагмы приводят к образованию диафрагмальных грыж, при которых органы брюшной полости выпячиваются в грудную полость. Если мышцы выполняют вспомогательную роль, т. е. являются факультативными, их врожденное отсутствие оказывается незаметным. Например, практически не отражается на функции отсутствие длинной ладонной, подошвенной, малой грудной или пирамидальной мышц.

О причинах возникновения вариантов развития мышц существуют различные гипотезы. Так, известное значение приписывается сосудистой системе (отклонение от нормы сосудов может отразиться на развитии соответствующих мышц). Значение многих вариантов остается до сих пор непонятным, но некоторая часть их может быть объяснена с филогенетической точки зрения. Некоторые мышцы у человека слабо выражены (например, мышцы копчика, мышцы ушной раковины) или иногда совершенно отсутствуют (*m. pyramidalis*, *m. palmaris longus*, *m. plantaris*). Они рассматриваются как органы, которые в дальнейшем исчезнут. Другие варианты встречаются там, где мышцы связаны с высокодифференцированными движениями. Например, на верхних конечностях нередко встречаются новые, более совершенные формы мышц. В области головы таковыми являются различные добавочные пучки мимических мышц (особенно в окружности ротового отверстия).

Принципы изучения частной миологии

Частная миология излагается по отдельным областям: мышцы спины, груди, живота, диафрагма, мышцы шеи, головы и конечностей. Каждой отдельной мышце дается краткая характеристика в отношении ее формы, начала, прикрепления, положения, функции и вспомогательных аппаратов (синовиальные влагалища, синовиальные сумки и т. д.). Описание мышц каждой области заключается обзором фасций и кратким очерком топографических сведений (каналы, треугольники и пр.).

Частная миология изучается в следующей последовательности:

1) мышцы туловища, к которым относят мышцы спины, груди и живота, а также диафрагму;

2) мышцы шеи;

3) мышцы головы;

4) мышцы верхней конечности, к которым относят мышцы плечевого пояса, плеча, предплечья и кисти;

5) мышцы нижней конечности, к которым относят мышцы таза, бедра, голени и стопы.

Действие мышц на суставы представлено в сводной табл. 15, с. 308.

МЫШЦЫ СПИНЫ

Границами спины являются: сверху — горизонтальная линия, проходящая на уровне остистого отростка VII шейного позвонка; снизу — копчик, боковые края крестца и задние отделы гребней подвздошных костей; латерально с обеих сторон — задняя подмышечная линия. Если включить в состав спины заднюю область шеи, *regio cervicalis posterior*, которая также может быть отнесена и к области шеи, тогда верхней границей спины следует считать горизонтальную линию, проходящую через наружный затылочный выступ.

В пределах собственных границ спины выделяют следующие **области спины**, *regiones dorsales*:

1. Позвоночная область, *regio vertebralis*, непарная, соответствует контурам позвоночного столба.
2. Лопаточная область, *regio scapularis*, парная, соответствует контурам лопатки, находится между II и VII ребрами.
3. Подлопаточная область, *regio infrascapularis*, парная, располагается ниже лопатки между VII и XII ребрами.
4. Поясничная область, *regio lumbalis*, парная, ограничена сверху XII ребром, снизу — гребнем подвздошной кости.
5. Крестцовая область, *regio sacralis*, непарная, соответствует контурам крестца.

Классификация мышц спины по расположению и форме:

I. Поверхностные мышцы:

1. Мышцы, прикрепляющиеся к костям верхней конечности — *m. trapezius*, *m. latissimus dorsi*, *m. levator scapulae*, *m. rhomboideus major*, *m. rhomboideus minor*.
2. Мышцы, прикрепляющиеся к ребрам — *m. serratus posterior superior*, *m. serratus posterior inferior*.

II. Глубокие мышцы:

1. Длинные мышцы — *m. splenius cervicis et capitis*, *m. erector spinae*, *mm. transversospinales*.
2. Короткие мышцы — *mm. intertransversarii*, *mm. interspinales*.

Классификация мышц спины по происхождению:

1. ***Мышцы вентрального происхождения.*** К ним относят поверхностные мышцы, за исключением *m. trapezius*; при этом *mm. rhomboidei major et minor*, *m. levator scapulae* являются трункофугальными, а *m. latissimus dorsi* — трункопетальная.
2. ***Мышцы, производные пятой жаберной дуги*** — *m. trapezius*.
3. ***Мышцы дорсального происхождения (аутохтонные).*** К ним относят глубокие мышцы спины.

Поверхностные мышцы спины

МЫШЦЫ, ПРИКРЕПЛЯЮЩИЕСЯ К КОСТЯМ ВЕРХНЕЙ КОНЕЧНОСТИ

Мышцы этой группы образуют два слоя. В первом слое расположены *m. trapezius* и *m. latissimus dorsi*, а во втором — *m. levator scapulae*, *m. rhomboideus major et m. rhomboideus minor* (рис. 123).

Трапециевидная мышца, *m. trapezius*, имеет форму треугольника, основание которого совпадает с линией остистых отростков позвонков, а вершина лежит на акромиальном отростке лопатки. Это широкая мышца, занимающая затылочную область и значительную часть области спины. Она начинается сухожильными пучками от *linea nuchalis superior*, *protuberantia occipitalis externa*, *ligamentum nuchae* и от остистых отростков VII шейного и всех грудных позвонков, а также от *ligamentum supraspinale*; прикрепляется к *extremitas acromialis clavi-culae*, *acromion* и *spina scapulae*.

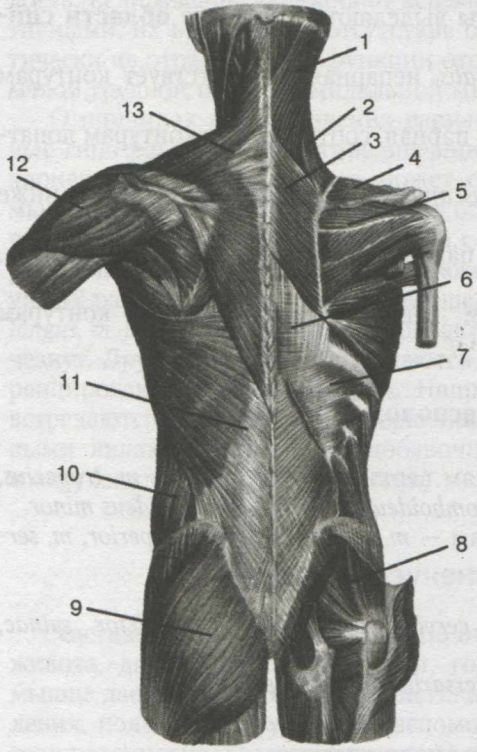

Рис. 123. Поверхностные мышцы спины; слева — первый слой, справа — второй слой:

1 — *m. splenius capitis*; 2 — *m. levator scapulae*; 3 — *mm. rhomboidei major et minor*; 4 — *m. supra-spinatus*; 5 — *m. infraspinatus*; 6 — *m. erector spinae*; 7 — *m. serratus posterior inferior*; 8 — *m. gluteus minimus*; 9 — *m. gluteus maximus*; 10 — *m. obliquus externus abdominis*; 11 — *m. latissimus dorsi*; 12 — *m. deltoideus*; 13 — *m. trapezius*

Функция: мышца действует на грудиноключичный, атлантоосевые, атлантозатылочные и межпозвоночные суставы. При сокращении верхних пучков мышца поднимает латеральный угол лопатки, одновременно обеспечивая некоторое вращение лопатки вокруг сагиттальной оси. При этом латеральный угол лопатки смещается вверх и медиально, а нижний угол — вверх и латерально. Такое же смещение лопатки происходит при отведении руки выше горизонтального уровня. Нижние пучки трапециевидной мышцы опускают лопатку. При одновременном сокращении всех пучков мышца приближает лопатку к позвоночному столбу. Одностороннее сокращение мышцы при фиксированном плечевом поясе производит наклон головы и шеи в свою сторону. При двухстороннем сокращении мышцы происходит запрокидывание головы назад.

Широчайшая мышца спины, *m. latissimus dorsi*, занимает нижнюю половину спины и боковую часть груди, является самой широкой мышцей во всем теле. Ее верхний край частично покрыт трапециевидной мышцей. Мышца начинается сухожильным растяжением от остистых отростков нижних пяти или шести грудных

и всех поясничных позвонков, от *crista sacralis mediana*, от задней трети *labium externum cristae iliacae*, а также мышечными пучками от трех или четырех нижних ребер; прикрепляется плоским сухожилием к *crista tuberculi minoris humeri*. В этом месте имеется постоянная подсухожильная синовиальная сумка, *bursa subtendinea m. latissimi dorsi*, которая отделяет сухожилие данной мышцы от сухожилия *m. teres major*.

Функция: действуя на плечевой сустав, вращает плечевую кость внутрь, опускает поднятую руку, а опущенную руку тянет назад и к срединной плоскости. При фиксированных верхних конечностях приближает к ним туловище, а также поднимает нижние ребра.

Мышца, поднимающая лопатку, *m. levator scapulae*, расположена под трапециевидной и грудино-ключично-сосцевидной мышцами, кзади от лестничных мышц. Мышца начинается от задних бугорков поперечных отростков четырех верхних шейных позвонков; прикрепляется к верхнему углу и верхней части медиального края лопатки.

Функция: действуя на грудиноключичный сустав, поднимает лопатку, приближая ее к срединной плоскости. При фиксированной лопатке наклоняет в свою сторону шейный отдел позвоночного столба.

Большая и малая ромбовидные мышцы, *m. rhomboideus major et m. rhomboideus minor*, располагаются под *m. trapezius*, имеют плоскую четырехугольную форму. Обе мышцы нередко срастаются и образуют единую мышцу.

M. rhomboideus minor начинается от нижней части выйной связки, остистых отростков VII шейного и I грудного позвонков, а также от надостистой связки. Пучки ее направляются параллельно друг другу сверху вниз и латерально; прикрепляется к медиальному краю лопатки выше уровня ости лопатки.

M. rhomboideus major берет начало от остистых отростков I—IV грудных позвонков, прикрепляется к медиальному краю лопатки — от уровня ости лопатки до ее нижнего угла.

Функция: при сокращении обеих ромбовидных мышц лопатки приближаются к позвоночнику и при этом слегка поднимаются.

МЫШЦЫ, ПРИКРЕПЛЯЮЩИЕСЯ К РЕБРАМ

Мышцы, прикрепляющиеся к ребрам, образуют третий слой поверхностных мышц спины (рис. 124).

Верхняя задняя зубчатая мышца, *m. serratus posterior superior*, располагается под *mm. rhomboidei*. Она начинается сухожильным растяжением от остистых отростков двух нижних шейных и двух верхних грудных позвонков, идет вниз и латерально; прикрепляется четырьмя зубцами ко II—V ребрам, латеральнее их углов.

Функция: действуя на реберно-позвоночные и грудино-реберные суставы, поднимает ребра.

Нижняя задняя зубчатая мышца, *m. serratus posterior inferior*, расположена под *m. latissimus dorsi*. Она начинается сухожильным растяжением (вместе с *m. latissimus dorsi*), от остистых отростков двух нижних грудных и двух верхних поясничных позвонков, направляется латерально и вверх; прикрепляется четырьмя зубцами к IX—XII ребрам.

Функция: опускает ребра, фиксирует их, создавая опору для сокращения диафрагмы.

Глубокие мышцы спины

ДЛИННЫЕ МЫШЦЫ

Ременная мышца головы и ременная мышца шеи, *m. splenius capitis et m. splenius cervicis*, занимают затылочную область (рис. 124), располагаются под *mm. trapezius, rhomboidei* и *m. serratus posterior superior*. Обе мышцы начинаются вместе от *ligamentum nuchae* на уровне III—VI шейных позвонков и от остистых отростков VII шейного и шести верхних грудных позвонков. Затем направляются латерально и вверх, разделяются на нижнюю и верхнюю части: нижняя часть *m. splenius cervicis* прикрепляется к задним бугоркам поперечных отростков двух (иногда трех) верхних шейных позвонков, а верхняя часть *m. splenius capitis* (более сильная) прикрепляется к латеральной стороне *processus mastoideus* и *linea nuchalis superior*.

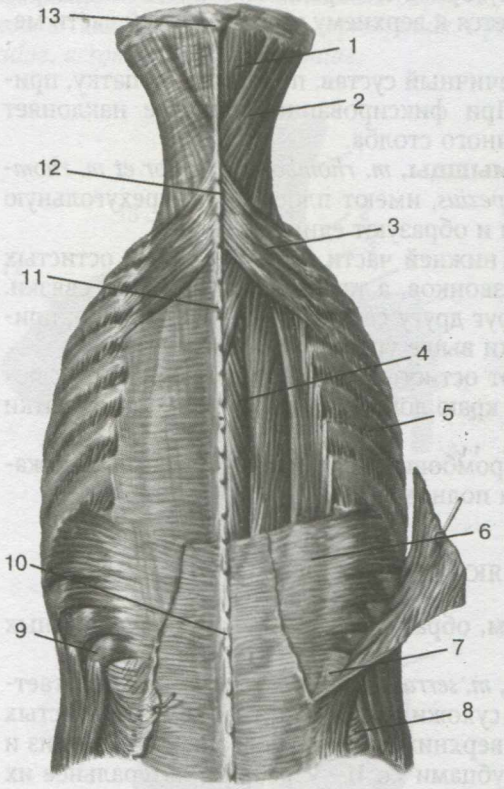

Рис.124. Мышцы спины. *Mm. trapezius, latissimus dorsi, rhomboidei major et minor, levator scapulae* удалены:

1 — *m. semispinalis capitis*; 2 — *m. splenius capitis*; 3 — *m. serratus posterior superior*; 4 — *m. erector spinae*; 5 — *mm. intercostales externi*; 6 — *m. serratus posterior inferior*; 7 — *fascia thoracolumbalis*; 8 — *m. obliquus internus abdominis*; 9 — *costa* XII; 10 — *processus spinosus vertebrae thoracicae* XII; 11 — *processus spinosus vertebrae thoracicae* IV; 12 — *processus spinosus vertebrae thoracicae* I; 13 — *protuberantia occipitalis externa*

Ременные мышцы в соответствии с Международной анатомической номенклатурой считают остисто-поперечными мышцами, *mm. spinotransversales*.

Функция: обе мышцы являются многосуставными. Сокращение ременной мышцы головы с одной стороны поворачивает голову в сторону сокращения. При сокращении двух мышц голова запрокидывается назад. При сокращении ременной мышцы шеи происходит наклон шейного отдела позвоночника в сторону сокращения. Одновременное сокращение двух мышц вызывает разгибание шейного отдела позвоночного столба.

Мышца, выпрямляющая позвоночник, *m. erector spinae*, представляет собой парную сильную мышцу, расположенную с обеих сторон от позвоночного столба. Она начинается общей мышечной массой от дорсальной поверхности крестца, остистых отростков поясничных позвонков, заднего отдела подвздошного гребня, от грудопоясничной фасции. После своего начала мышца постепенно разделяется на три части, лежащие одна возле другой: *m. iliocostalis, m. longissimus, m. spinalis* (рис. 125). Каждая мышца имеет, кроме общего, еще и дополнительные начала.

Подвздошно-реберная мышца, *m. iliocostalis* (*lumborum, thoracis et cervicis*), располагается наиболее латерально и может быть условно разделена на три отдела — поясничный, грудной и шейный. Дополнительно она начинается отдельными зубцами от всех ребер, прикрепляется сухожильными пучками к углам ребер и к задним бугоркам поперечных отростков IV—VI шейных позвонков.

Длиннейшая мышца, *m. longissimus* (*thoracis, cervicis et capitis*), лежит между *m. iliocostalis* и *m. spinalis*, значительно их сильнее. В ней различают грудной, шейный и головной отделы. Поясничный отдел не обособлен. Дополнительно эта мышца начинается от поперечных отростков всех грудных и трех нижних шейных позвонков. Длиннейшая мышца прикрепляется к поперечным отросткам всех грудных и верхних шейных позвонков, ко II—XII ребрам и к сосцевидному отростку височной кости.

Остистая мышца, *m. spinalis* (*thoracis, cervicis et capitis*), самая слабая часть *m. erector spinae*, лежит ближе всего к срединной плоскости, разделяется на грудной, шейный и головной отделы.

Грудной отдел начинается от остистых отростков двух верхних поясничных и двух нижних грудных позвонков; прикрепляется к остистым отросткам II—VIII грудных позвонков.

Шейный отдел развит слабо. Он начинается от остистых отростков двух нижних шейных и двух верхних грудных позвонков и прикрепляется к остистым отросткам IV—II шейных позвонков.

Головной отдел представлен рудиментарными пучками.

Функция: *m. erector spinae* является многосуставной мышцей. Ее главная функция заключается в разгибании позвоночника. Кроме того, отдельные ее части выполняют дополнительные функции. Так, *m. iliocostalis lumborum* опускает ребра. *M. longissimus capitis* при двустороннем сокращении запрокидывает голову, а при одностороннем — наклоняет ее и вращает в сторону сокращения. В целом мышца играет существенную роль в статике позвоночного столба (осанка) и удержании равновесия тела.

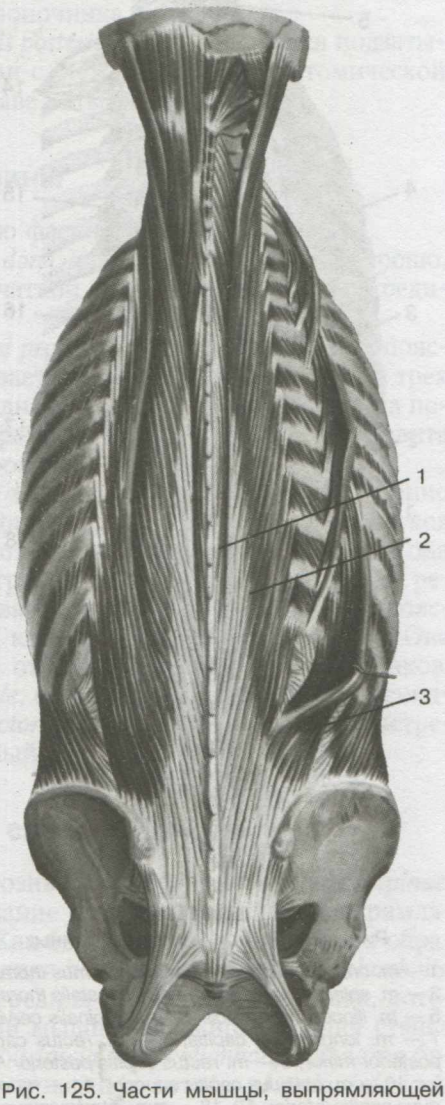

Рис. 125. Части мышцы, выпрямляющей позвоночник:

1 — *m. spinalis*; 2 — *m. longissimus*; 3 — *m. iliocostalis* (отвернута)

Поперечно-остистые мышцы, *mm. transversospinales* (рис. 126), располагаются на всем протяжении между крестцом и заты-

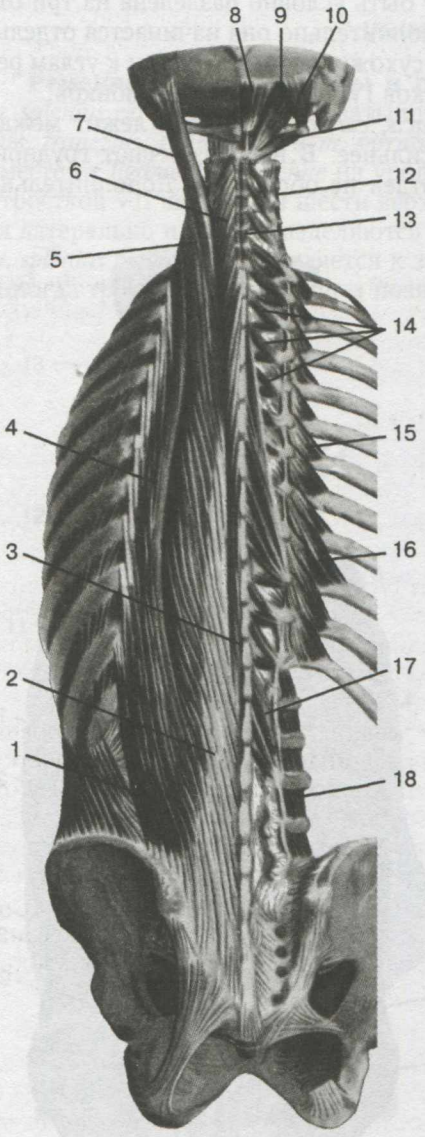

Рис. 126. Глубокие мышцы спины:

1 — *m. erector spinae*; 2 — *m. longissimus thoracis*; 3 — *m. spinalis thoracis*; 4 — *m. iliocostalis thoracis*; 5 — *m. iliocostalis cervicis*; 6 — *m. spinalis cervicis*; 7 — *m. longissimus capitis*; 8 — *m. rectus capitis posterior minor*; 9 — *m. rectus capitis posterior major*; 10 — *m. obliquus capitis superior*; 11 — *m. obliquus capitis inferior*; 12, 18 — *mm. intertransversarii*; 13 — *mm. interspinales*; 14 — *mm. rotatores*; 15 — *mm. levatores costarum breves*; 16 — *mm. levatores costarum longi*; 17 — *m. multifidus*

лочной костью, кнутри от *m. spinalis* и *m. longissimus*. В их составе выделяют полуостистую и многораздельные мышцы, а также мышцы-вращатели, *mm. semispinalis, multifidi et rotatores.*

Эти мышцы начинаются от поперечных отростков позвонков, восходят вверх и прикрепляются к остистым отросткам. Они располагаются в три слоя.

Полуостистая мышца, *m. semispinalis* (*thoracis, cervicis, capitis*), расположена в поверхностном слое, отсутствует в поясничной области, разделяется на грудной, шейный и головной отделы. Мышца начинается от поперечных отростков всех грудных и шести нижних шейных позвонков, прикрепляется к остистым отросткам, перекидываясь через 4—6 позвонков, а головная часть — к площадке затылочной кости, заключенной между верхней и нижней выйными линиями.

Многораздельные мышцы, *mm. multifidi* (*lumborum, thoracis, cervicis*), лежат под *m. semispinalis*, простираясь от крестца до II шейного позвонка. Они начинаются от дорсальной поверхности крестца, от поперечных и суставных отростков поясничных, грудных и четырех нижних шейных позвонков. Мышечные пучки перекидываются через два позвонка и прикрепляются к остистым отросткам всех позвонков, за исключением атланта.

Мышцы-вращатели, *mm. rotatores* (*lumborum, thoracis, cervicis*), лежат под *m. multifidus*, являются наименее развитой частью *mm. transversospinales* (рис. 126). Лучше выражены в грудном отделе в виде длинных и коротких вращателей — *mm. rotatores longi et mm. rotatores breves.* Короткие вращатели соединяют поперечный отросток нижележащего позвонка с основанием остистого отростка вышележащего позвонка, а длинные вращатели минуют один, реже два позвонка.

Функция: *mm. transversospinales* разгибают позвоночник, при одностороннем сокращении вращают его в сторону, противоположную сокращению. Кроме того, головная часть *m. semispinalis* запрокидывает голову.

КОРОТКИЕ МЫШЦЫ

К коротким мышцам относят межостистые и межпоперечные мышцы.

Межостистые мышцы, *mm. interspinales cervicis, thoracis, lumborum,* представлены в виде тонких пучков, находятся между остистыми отростками смежных позвонков шейного, грудного и поясничного отделов (см. рис. 126).

Функция: участвуют в разгибании позвоночника.

Межпоперечные мышцы, *mm. intertransversarii,* также представлены тонкими мышечными пучками, соединяют верхушки поперечных отростков соседних позвонков.

Функция: способствуют наклонам позвоночника в сторону.

В области спины в пределах *regio cervicalis posterior* также находится подзатылочная группа мышц, которая в соответствии с Международной анатомической номенклатурой (2003 г.) будет описана в главе «Мышцы шеи».

Фасции спины

Различают поверхностную и собственную фасции спины.

Поверхностная фасция спины, *fascia dorsi superficialis,* выражена хорошо, располагается за подкожной жировой клетчаткой, разделяя последнюю соединительнотканными перемычками.

Собственная фасция спины, *fascia dorsi propria,* носит название грудопоясничной фасции, *fascia thoracolumbalis,* покрывает мышцы спины и состоит из трех пластинок — задней, средней и передней. Задняя (поверхностная) пластинка покрывает поверхностные мышцы спины и прочно с ними сращена. Она развита слабо и лишь местами имеет фиброзное строение.

Средняя пластинка покрывает глубокие мышцы, развита хорошо, особенно в области *m. erector spinae.* Средняя пластинка начинается от остистых отростков грудных и поясничных позвонков, а также от *ligamentum supraspinale.* Внизу она прикрепляется к срединному крестцовому гребню, а латерально — к углам ребер. Передняя (глубокая) пластинка покрывает сзади квадратную мышцу поясницы, поэтому ее также называют фасцией квадратной мышцы поясницы. Она фиксируется: медиально — к поперечным отросткам поясничных позвонков, внизу — к *crista iliaca* и *ligamentum iliolumbale,* сверху — к XII ребру. В поясничной области вдоль латерального края *m. erector spinae* передняя пластинка встречается со средней, замыкая костно-фиброзный футляр для этой мышцы.

Топография спины

В области спины имеется костно-фиброзный футляр для *m. erector spinae.* Этот костно-фиброзный футляр носит название влагалища мышцы, выпрямляющей позвоночник, *vagina m. erector spinae.* Как было отмечено выше, в его образовании принимают участие передняя и средняя пластинки *fascia thoracolumbalis.* При этом переднюю его стенку образует передняя (глубокая) пластинка, которая отделяет *m. erector spinae* от квадратной мышцы поясницы. Задняя стенка влагалища, образованная средней пластинкой *fascia thoracolumbalis,* является более толстой, так как усилена сухожильными пучками *m. serratus posterior inferior* и *m. latissimus dorsi.* Медиальная стенка футляра представлена поясничным отделом позвоночного столба и крестцом. Латерально костно-фиброзное влагалище замкнуто за счет срастания между собой обеих пластинок *fascia thoracolumbalis.*

МЫШЦЫ ГРУДИ

Грудь, *pectus*, — область, расположенная на вентральной поверхности туловища. Верхняя граница груди проходит по ключице и яремной вырезке рукоятки грудины. Нижней границей груди служит условная горизонтальная линия, которая проходит через основание мечевидного отростка. Латеральная граница груди проходит по задней подмышечной линии.

Для определения границ внутренних органов на наружной поверхности грудной клетки проводятся следующие **вертикальные линии:**

1) передняя срединная линия, *linea mediana anterior*, идет посередине грудины;

2) грудинная линия, *linea sternalis*, — по краю грудины;

3) среднеключичная линия, *linea medioclavicularis*, — через середину ключицы;

4) окологрудинная линия, *linea parasternalis*, — посередине между двумя предыдущими;

5) передняя подмышечная линия, *linea axillaris anterior*, — по передней кожной складке подмышечной ямки;

6) задняя подмышечная линия, *linea axillaris posterior*, — по задней кожной складке подмышечной ямки;

7) средняя подмышечная линия, *linea axillaris media*, — из центра подмышечной ямки, посередине между двумя предыдущими линиями;

8) лопаточная линия, *linea scapularis*, — через нижний угол лопатки;

9) околопозвоночная линия, *linea paravertebralis*, — параллельно позвоночнику через бугорки ребер;

10) задняя срединная линия, *linea mediana posterior*, — по остистым отросткам позвонков.

Выделяют следующие **области груди:**

1) грудная область, *regio pectoralis*; соответствует контурам большой грудной мышцы;

2) предгрудинная область, *regio presternalis*, ограничена окологрудинными линиями;

3) подмышечная область, *regio axillaris*, соответствует подмышечной ямке, *fossa axillaris*;

4) подгрудная область, *regio inframammaria*, находится между нижним краем большой грудной мышцы сверху и нижней границей груди снизу;

5) латеральная область груди, *regio pectoralis lateralis*, находится между передней и задней подмышечными линиями.

Классификация мышц груди по топографии:

I. ***Мышцы груди, прикрепляющиеся к костям верхней конечности,*** — *m. pectoralis major, m. pectoralis minor, m. subclavius, m. serratus anterior.*

II. ***Собственные мышцы груди*** — *mm. intercostales externi, mm. intercostales interni, mm. subcostales, m. transversus thoracis, mm. levatores costarum.*

Все перечисленные мышцы груди имеют вентральное происхождение. При этом первая группа мышц сформировалась в связи с развитием верхней конечности. *Mm. pectorales major et minor* являются трункопетальными, а *mm. serratus anterior et subclavius* — трункофугальными. Собственные мышцы груди являются аутохтонными.

Мышцы груди, прикрепляющиеся к костям верхней конечности

Большая грудная мышца, *m. pectoralis major* (рис. 127), имеет обширное начало, состоящее из трех частей: ключичной, грудино-реберной и брюшной. Ключичная часть, *pars clavicularis,* начинается от медиальной половины ключицы; грудино-реберная часть, *pars sternocostalis,* — от рукоятки и тела грудины, а также от хрящей пяти верхних ребер; брюшная часть, *pars abdominalis,* — от передней стенки фиброзного влагалища прямой мышцы живота. Мышечные пучки всех трех частей, конвергируя, прикрепляются к *crista tuberculi majoris humeri.*

Функция: приводит и вращает плечо внутрь; поднятую руку опускает, опущенную — тянет вперед и медиально. Если рука фиксирована, может поднимать ребра.

Малая грудная мышца, *m. pectoralis minor* (рис. 129), прилегает к задней поверхности *m. pectoralis major.* Мышца начинается тремя зубцами от III, IV и V ребер (в месте перехода костной части в хрящевую), идет вверх и латерально, прикрепляется к клювовидному отростку лопатки.

Функция: опускает плечевой пояс, смещая его кпереди. При фиксированной лопатке поднимает ребра.

Подключичная мышца, *m. subclavius* (рис. 129), небольшая по величине, начинается от хряща I ребра и, направляясь латерально, прикрепляется к нижней стороне акромиального конца ключицы.

Функция: тянет ключицу вниз и вперед, ограничивая движения ключицы вверх в грудиноключичном суставе.

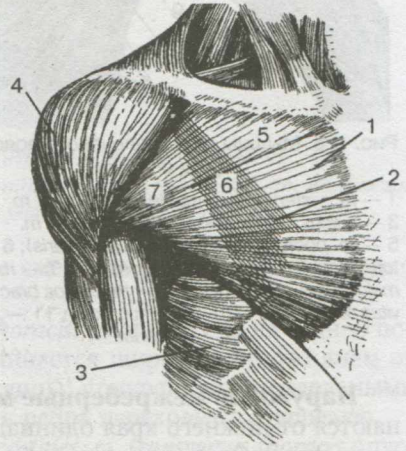

Рис. 127. Мышцы груди. *M. pectoralis minor* проецирована на *m. pectoralis major*:

1 — *m. pectoralis major*; 2 — *m. pectoralis minor* (проекция); 3 — *m. serratus anterior*; 4 — *m. deltoideus*; 5 — *trigonum clavipectorale*; 6 — *trigonum pectorale*; 7 — *trigonum subpectorale*

Передняя зубчатая мышца, *m. serratus anterior* (рис. 127, 128). Ее верхняя часть покрыта большой и малой грудными мышцами. Нижняя часть прилежит к боковой и задней поверхностям грудной клетки. Мышца начинается зубцами от восьми или девяти верхних ребер (четыре или пять нижних зубцов входят между зубцами наружной косой мышцы живота); прикрепляется к медиальному краю лопатки и ее нижнему углу.

Функция: тянет лопатку (особенно ее нижний угол) вперед, вверх и латерально; нижние пучки мышцы вращают лопатку. При одновременном сокращении *m. serratus anterior* с мышцами спины (*mm. trapezius, rhomboidei, levator scapulae*) лопатка фиксируется к грудной клетке.

Собственные мышцы груди

Мышцы этой группы имеют косое направление мышечных пучков. Среди них выделяют наружные и внутренние мышцы. К наружным мышцам принадлежат *mm. intercostales externi* и *mm. levatores costarum*, а к внутренним — *mm. intercostales interni, m. transversus thoracis, mm. subcostales.*

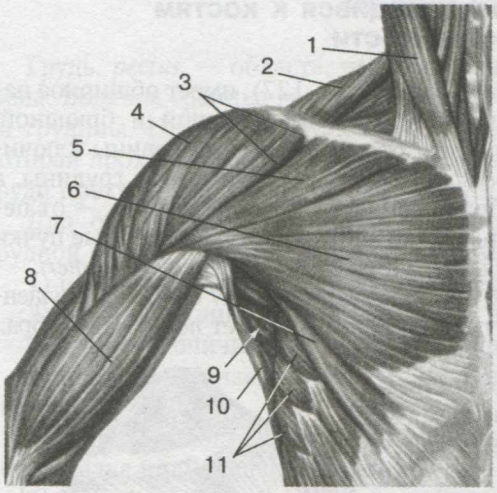

Рис. 128. Мышцы груди, плечевого пояса и плеча (вид спереди):

1 — *m. sternocleidomastoideus*; 2 — *m. trapezius*; 3 — *sulcus deltoideopectoralis*; 4 — *m. deltoideus*; 5 — *m. pectoralis major (pars clavicularis)*; 6 — *m. pectoralis major (pars sternocostalis)*; 7 — *m. pectoralis major (pars abdominalis)*; 8 — *m. biceps brachii*; 9 — *cavitas axillaris*; 10 — *m. latissimus dorsi*; 11 — *m. serratus anterior*

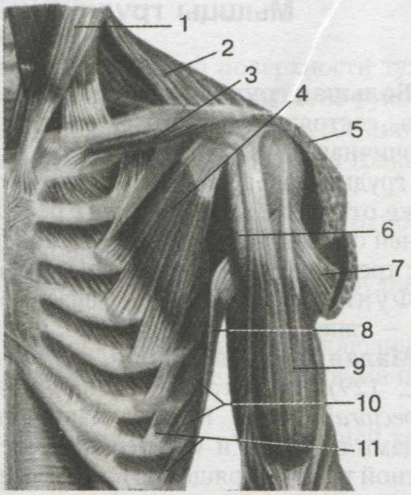

Рис. 129. Мышцы груди и плеча. Большая грудная и дельтовидная мышцы (частично) удалены (вид спереди):

1 — *m. sternocleidomastoideus*; 2 — *m. trapezius*; 3 — *m. subclavius*; 4 — *m. pectoralis minor*; 5 — *m. deltoideus*; 6 — *m. coracobrachialis*; 7 — *m. pectoralis major*; 8 — *m. latissimus dorsi*; 9 — *m. biceps brachii*; 10 — *m. serratus anterior*; 11 — *mm. intercostales externi*

Наружные межреберные мышцы, *mm. intercostales externi* (рис. 129), начинаются от нижнего края одиннадцати верхних ребер (на протяжении от бугорка до хряща ребра) кнаружи от борозды ребра, направляются косо вниз и вперед; прикрепляются к верхнему краю нижележащего ребра.

Мышцы, поднимающие ребра, *mm. levatores costarum*, располагаются под *m. erector spinae*, имеют метамерное строение. Различают короткие и длинные мышцы, поднимающие ребра (см. рис. 126). *Mm. levatores costarum breves* начинаются от поперечных отростков VII шейного и I–XI грудных позвонков, идут, веерообразно расширяясь, латерально и вниз к углу ближайшего ребра. *Mm. levatores costarum longi* начинаются от поперечных отростков VII–X грудных позвонков и, минуя одно ребро, прикрепляются к углам IX–XII ребер.

Функция: *mm. intercostales externi* и *mm. levatores costarum* действуют на суставы ребер, обеспечивая вращение заднего конца ребра. В связи со скрученностью и изогнутостью тела ребра происходит поднимание его переднего конца. Следовательно, эти мышцы участвуют вместе с диафрагмой в расширении грудной клетки и обеспечении акта вдоха.

Внутренние межреберные мышцы, *mm. intercostales interni* (рис. 130), располагаются в межреберных промежутках на протяжении от грудины до углов ребер. Они начинаются от верхнего края всех ребер (за исключением первого), идут косо вверх и вперед; прикрепляются к нижнему краю вышележащего ребра кнутри от борозды ребра.

Подреберные мышцы, *mm. subcostales*, непостоянные, дополняют сзади внутренние межреберные мышцы, повторяя их ход, встречаются только в ниж-

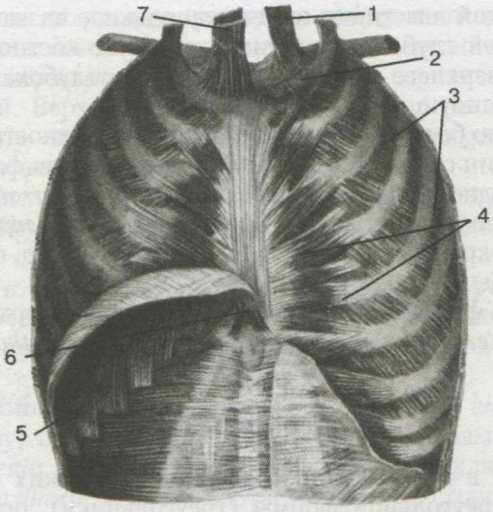

Рис.130. Мышцы внутренней поверхности грудной клетки (вид сзади):

1 — *m. sternohyoideus*; 2, 7 — *m. sternothyroideus*; 3 — *mm. intercostales interni*; 4 — *m. transversus thoracis*; 5 — *diaphragma (pars costalis)*; 6 — *diaphragma (pars sternalis)*

нем отделе грудной клетки. Они соединяют не смежные ребра, а минуют одно или, реже, два ребра.

Поперечная мышца груди, *m. transversus thoracis*, расположена на задней поверхности хрящей III—VI ребер (рис. 130), начинается широким сухожилием от мечевидного отростка и нижней части тела грудины; прикрепляется отдельными зубцами ко II—VI ребрам, там, где костная часть ребра переходит в хрящевую.

Функция: *mm. intercostales interni*, *mm. subcostales*, *m. transversus thoracis* опускают ребра.

Фасции груди

В области груди имеются три фасции:

1) поверхностная фасция груди, *fascia pectoralis superficialis*;
2) собственная фасция груди, *fascia pectoralis propria*;
3) внутригрудная фасция, *fascia endothoracica*.

Поверхностная фасция груди представляет собой тонкую пластинку. Она охватывает молочную железу и отдает вглубь этого органа соединительнотканные перегородки, разделяющие железу на доли. Плотные пучки соединительной ткани, идущие от передней поверхности поверхностной фасции к соску, образуют связки, поддерживающие молочную железу, *ligamenta suspensoria mammariae*.

Собственная фасция груди состоит из трех листков (пластинок) — поверхностной, глубокой и собственно грудной.

Поверхностная пластинка, *lamina superficialis*, слабо выражена, охватывает большую грудную мышцу и разделяет ее на пучки, прикрепляется к надкостнице ключицы и грудины. В *sulcus deltoideopectoralis* она посылает в глубину отросток, который соединяется с глубокой пластинкой грудной фасции.

Глубокая пластинка, *lamina profunda*, по сравнению с поверхностной пластинкой развита лучше. Она фиксируется на надкостнице ключицы. Особой плотностью эта пластинка отличается в пределах ключично-грудного треугольника.

Этот участок глубокой пластинки имеет специальное название — *fascia clavipectoralis*. Под ключицей глубокая пластинка образует костно-фиброзный футляр для *m. subclavius*. У верхнего края *m. pectoralis minor* глубокая пластинка расщепляется, охватывая данную мышцу.

По нижнему краю большой грудной мышцы поверхностная и глубокая пластинки грудной фасции сливаются, образуя подмышечную фасцию, *fascia axillaris*, которая формирует дно *cavitas axillaris* и покрывает *m. serratus anterior*.

Грудная пластинка собственной фасции груди, *lamina thoracica fasciae pectoralis propriae*, покрывает наружную поверхность ребер, грудины и наружные межреберные мышцы.

Внутригрудная фасция выстилает внутреннюю поверхность грудной клетки, покрывая *mm. intercostales interni*, *subcostales*, *transversus thoracis*, а также ребра.

Топография груди

В области груди в качестве топографо-анатомических образований можно выделить участки треугольной формы (треугольники), ограниченные краями большой и малой грудных мышц, клетчаточные пространства и подмышечную ямку. Последняя будет детально описана в разделе, посвященном анатомии мышц и топографии верхней конечности.

В области груди выделяют три треугольника. Верхний — **ключично-грудной треугольник**, *trigonum clavipectorale*, находится между ключицей и верхним краем *m. pectoralis minor*. Средний — **грудной треугольник**, *trigonum pectorale*, соответствует очертаниям *m. pectoralis minor*. Нижний — **подгрудной треугольник**, *trigonum subpectorale*, ограничен нижними краями *mm. pectorales major et minor*, а также передним краем *m. deltoideus*. Проекции описанных треугольников соответствуют три этажа подмышечной полости (верхний, средний и нижний).

Между мышцами груди имеются поверхностное и глубокое субпекторальные клетчаточные пространства.

Поверхностное субпекторальное пространство, *spatium subpectorale superficiale*, расположено между листками собственной фасции груди, покрывающими заднюю поверхность большой грудной мышцы и переднюю поверхность малой грудной мышцы.

Глубокое субпекторальное пространство, *spatium subpectorale profundum*, ограничено листком собственной фасции груди, покрывающим заднюю поверхность малой грудной мышцы, и листком собственной фасции, покрывающим снаружи ребра и наружные межреберные мышцы.

Оба пространства заполнены соединительнотканной и жировой клетчаткой, которая переходит в клетчатку подмышечной полости.

МЫШЦЫ ЖИВОТА

Живот, *abdomen*, представляет собой часть туловища, расположенную между областью груди и тазом.

Верхней границей живота служит нижняя граница области груди. Снизу живот ограничивают *crista iliaca*, паховая связка, соединяющая *spina iliaca anterior superior* и *tuberculum pubicum*, и верхний край лобкового симфиза. Латерально живот граничит с областью спины по задней подмышечной линии.

Вся область живота делится на три отдела посредством двух горизонтальных линий. Верхняя линия, *linea bicostarum*, соединяет передние концы десятых ребер. Нижняя — *linea bispinarum*, соединяет передние верхние ости правой и левой подвздошных костей. Верхний отдел живота получил название — **надчревье,** *epigastrium*, средний — **чревная область (чрево),** *mesogastrium*, и нижний — **подчревье,** *hypogastrium*.

В **надчревье** выделяется средняя, непарная область — собственно надчревная область, *regio epigastrica*, ограниченная с боков правой и левой реберными дугами. Латерально от *regio epigastrica* расположены парные (левая и правая) подреберные области, *regio hypochondriaca dextra et regio hypochondriaca sinistra*.

Для разделения *mesogastrium* и *hypogastrium* на отдельные области проводятся линии от *tuberculum pubicum* вверх, вдоль латерального края *m. rectus abdominis* — *lineae pararectales*.

Часть **чревной области,** расположенная между *linea bicostarum* (вверху), *linea bispinarum* (внизу) и *lineae pararectales* (по бокам), называется пупочной областью, *regio umbilicalis*. Боковые части *mesogastrium*, заключенные между *linea pararectalis* и *linea axillaris posterior* соответствующей стороны, носят название правой и левой боковых областей живота, *regio abdominis lateralis dextra et regio abdominis lateralis sinistra*.

В **подчревье** также выделяются три области: средняя, ограниченная посредством *linea bispinarum* и *lineae pararectales*, называется лобковой областью, *regio pubica*. Боковые области имеют форму треугольника и называются правой и левой паховыми областями, *regio inguinalis dextra et regio inguinalis sinistra*. Каждая из них ограничена вверху посредством *linea bispinarum*, медиально — *linea pararectalis*, внизу — *ligamentum inguinale*.

Классификация мышц живота по расположению и форме.

I. ***Переднелатеральная группа*** включает в себя:

1) длинные мышцы, *m. rectus abdominis et m. pyramidalis*;

2) широкие мышцы, *m. obliquus externus abdominis*, *m. obliquus internus abdominis*, *m. transversus abdominis*.

II. ***Задняя группа*** представлена квадратной мышцей поясницы, *m. quadratus lumborum*.

Все перечисленные мышцы парные, имеют вентральное происхождение.

Переднелатеральная группа мышц живота

ДЛИННЫЕ МЫШЦЫ

Прямая мышца живота, *m. rectus abdominis*, располагается в собственном влагалище, образованном апоневрозами широких мышц живота (рис. 131). Это парная длинная, уплощенная мышца, незначительно суженная и утолщенная в нижней части. Она начинается от наружной поверхности хрящей V—VII ребер и от *processus xiphoideus*; прикрепляется к верхнему краю *os pubis* между *tuberculum pubicum* и симфизом, а также к передней поверхности последнего. Посредством трех—четырех сухожильных перемычек, *intersectiones tendineae* (рудименты брюшных ребер), эта мышца делится на четыре—пять сегментов. Обычно две перемычки находятся выше пупка, третья — на уровне его, четвертая (непосто-

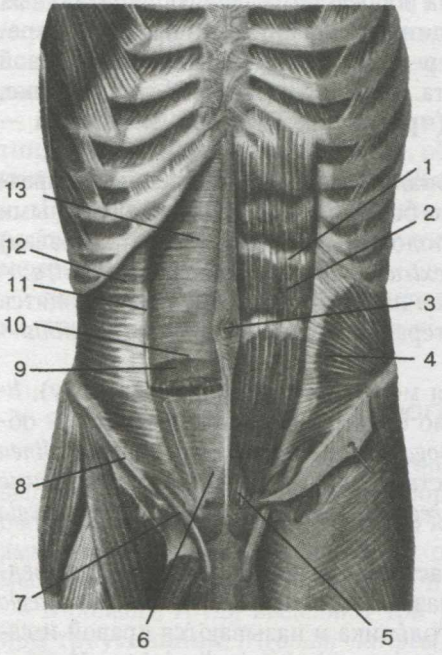

Рис. 131. Мышцы живота. Справа удалены *mm. obliqui* и перерезан *m. rectus abdominis*, слева удален *m. obliquus externus abdominis* и вскрыта *vagina m. recti abdominis*:

1 — *intersectio tendinea*; 2 — *m. rectus abdominis*; 3 — *umbo*; 4 — *m. obliquus internus abdominis*; 5 — *m. pyramidalis*; 6 — *vagina m. recti abdominis* (передняя стенка); 7 — *funiculus spermaticus*; 8 — *ligamentum inguinale*; 9 — *fascia transversalis*; 10 — *linea arcuata*; 11 — *linea semilunaris*; 12 — *m. transversus abdominis*; 13 — *vagina m. recti abdominis* (задняя стенка)

янная) — ниже. При этом *intersectiones tendineae* прочно срастаются с передней стенкой влагалища прямой мышцы живота, что увеличивает в конечном итоге силу мышцы.

Функция: при сокращении прямых мышц живота происходит опускание ребер, грудная клетка приближается к тазу, при этом происходит сгибание туловища. Если *punctum fixum* переносится на грудную клетку, мышца поднимает таз, например, при подтягивании. При одностороннем сокращении мышца участвует в наклоне туловища.

Пирамидальная мышца, *m. pyramidalis* (рис. 131), парная, непостоянная, имеет треугольную форму. Мышца начинается от верхней ветви лобковой кости между *tuberculum pubicum* и *symphysis pubica*; прикрепляется к нижнему отделу белой линии живота.

Функция: напрягает белую линию и апоневроз наружной косой мышцы живота.

ШИРОКИЕ МЫШЦЫ

Наружная косая мышца живота, *m. obliquus externus abdominis*, начинается от наружной поверхности 8 нижних ребер зубцами, которые входят между пятью нижними зубцами *m. serratus anterior* и тремя зубцами — *m. latissimus dorsi*. Ее пучки направляются косо вниз и вперед к срединной линии. Задние пучки мышцы прикрепляются к наружной губе передней части подвздошного гребня. Кпереди мышца переходит в обширный апоневроз, волокна которого участвуют в образовании передней стенки влагалища прямой мышцы живота и белой линии. Нижний край апоневроза переходит в паховую связку, *ligamentum inguinale*. В лобковой области пучки апоневроза расходятся на латеральную (*crus laterale*) и медиальную (*crus mediale*) ножки. Первая из них прикрепляется к *tuberculum pubicum*, а вторая — к симфизу. Образовавшаяся между ножками щель в верхнелатеральной части занята поперечно ориентированными межножковыми волокнами, *fibrae intercrurales*, а медиально и снизу ограничена загнутой связкой, *ligamentum reflexum*, которая имеет закругленную форму. Так образуется поверхностное кольцо пахового канала, *anulus inguinalis superficialis*, которое имеет овальную форму.

Паховая (пупартова) связка, *ligamentum inguinale (Poupartii)*, служит границей между областью живота и передней областью бедра. Она представляет собой

утолщенный и загнутый в виде желобка нижний край апоневроза наружной косой мышцы живота, который простирается от *spina iliaca anterior superior* до *tuberculum pubicum*.

Функция: при двустороннем сокращении наружная косая мышца живота сгибает позвоночник, при одностороннем — поворачивает туловище в противоположную сторону, опуская ребра — способствует выдоху.

Внутренняя косая мышца живота, *m. obliquus internus abdominis* (рис. 131), покрыта предыдущей мышцей. Она начинается от среднего листка *fascia thoracolumbalis*, от *linea intermedia cristae iliacae* и от латеральной половины паховой связки. Мышечные пучки имеют веерообразное направление. Задние пучки ориентированы почти вертикально и прикрепляются к XII, XI и X ребрам. Остальные пучки дивергируют и на передней поверхности брюшной стенки переходят в апоневроз, который у латерального края прямой мышцы живота разделяется на две пластинки — переднюю и заднюю. Обе пластинки участвуют в образовании влагалища прямой мышцы живота и белой линии. Самые нижние мышечные пучки сопровождают семенной канатик, спускаясь через *anulus inguinalis superficialis* к яичку. К ним присоединяются также пучки от поперечной мышцы живота, в результате формируется мышца, поднимающая яичко, *m. cremaster*.

Функция: при двустороннем сокращении верхние пучки мышцы сгибают позвоночник и опускают нижние ребра, способствуя выдоху. При одностороннем сокращении мышца поворачивает туловище в свою сторону. Средние и нижние мышечные пучки напрягают переднюю стенку влагалища прямой мышцы живота.

Поперечная мышца живота, *m. transversus abdominis* (рис. 131), — самая тонкая из широких мышц живота, располагается в самом глубоком слое мышц переднелатеральной группы. Она начинается шестью зубцами от внутренней поверхности хрящей шести нижних ребер, от глубокого листка *fascia thoracolumbalis*, от *labium internum cristae iliacae* и от латеральной трети *ligamentum inguinale*. Мышечные пучки идут в поперечном направлении и переходят в апоневроз, образуя вогнутую кнутри полулунную линию, *linea semilunaris*. Апоневроз *m. transversus abdominis* участвует в образовании влагалища прямой мышцы живота и белой линии живота.

Функция: сокращение мышцы вызывает повышение внутрибрюшного давления и способствует фиксации органов живота.

Мышцы живота переднелатеральной группы, располагаясь послойно, формируют переднюю и боковые стенки живота. При сокращении этих мышц уменьшается объем брюшной полости, что сопровождается повышением внутрибрюшного давления. Повышение внутрибрюшного давления является необходимым условием для опорожнения полых органов брюшной полости (при дефекации, мочеиспускании, рвоте и т. д.). В этом случае мышцы живота выполняют функцию брюшного пресса, *prelum abdominale*.

Задняя группа мышц живота

Квадратная мышца поясницы, *m. quadratus lumborum*, имеет форму четырехугольника, расположенного в составе задней стенки полости живота латерально от поясничных позвонков. От *m. erector spinae* ее отделяет глубокая пластинка грудопоясничной фасции. Мышца начинается от заднего отдела *labium internum cristae iliacae*, *ligamentum iliolumbale* и поперечных отростков трех—четырех нижних поясничных позвонков; прикрепляется к нижнему краю XII ребра, к телу XII грудного позвонка и поперечным отросткам четырех верхних поясничных позвонков.

Функция: при двустороннем сокращении способствует удержанию позвоночника в вертикальном положении. При одностороннем сокращении вместе с мышцей, выпрямляющей позвоночник, и мышцами переднелатеральной группы наклоняет позвоночник в свою сторону; опускает XII ребро.

Фасции живота

В области живота имеются три фасции:
1) поверхностная фасция живота, *fascia abdominis superficialis*;
2) собственная фасция живота, *fascia abdominis propria*;
3) внутрибрюшная фасция, *fascia endoabdominalis*.

Поверхностная фасция живота особенно хорошо развита в подчревной области. Здесь у нее различают поверхностный и глубокий листки, между которыми находится клетчатка и подкожные вены. Вверху она развита слабо.

Собственная фасция живота в связи с разделением широких мышц живота на три слоя делится на три пластинки. Поверхностная пластинка охватывает наружную косую мышцу живота и срастается с ее сухожильной частью. В области поверхностного кольца пахового канала соединительнотканные волокна этой пластинки образуют межножковые волокна, *fibrae intercrurales*. У поверхностного кольца пахового канала поверхностная пластинка охватывает семенной канатик и продолжается в фасцию мышцы, поднимающей яичко, *fascia cremasterica*. Средняя пластинка собственной фасции охватывает внутреннюю косую мышцу живота с обеих сторон, срастаясь с соединительнотканными прослойками мышечных пучков (эпимизием). Глубокая пластинка собственной фасции живота покрывает поперечную мышцу живота, снаружи срастаясь с ее эпимизием.

Внутрибрюшная фасция (париетальная фасция живота) выстилает изнутри стенки живота. Она неодинаково развита в различных отделах и в разных областях имеет особые названия: фасция, покрывающая внутреннюю поверхность *m. transversus abdominis* — поперечная фасция, *fascia transversalis;* фасция, покрывающая нижнюю поверхность диафрагмы — диафрагмальная фасция, *fascia diaphragmatica*; фасция, покрывающая поясничные позвонки и *m. iliopsoas* — подвздошно-поясничная фасция, *fascia m. iliopsoas*; покрывающая квадратную мышцу поясницы — фасция квадратной мышцы поясницы, *fascia m. quadratus lumborum*; фасция, выстилающая стенки малого таза — тазовая фасция, *fascia pelvis*. Самую обширную часть внутрибрюшной фасции составляет поперечная фасция.

Внутрибрюшная фасция устроена неодинаково в различных отделах: так, в нижнем отделе белой линии живота фасция усилена продольными пучками, которые формируют «подпору» белой линии, *adminiculum lineae albae*; в области пупка фасция утолщена за счет поперечно идущих пучков.

В паховой области поперечная фасция развита несколько лучше и прикрепляется к паховой связке и внутренней губе гребня подвздошной кости.

Топография живота

К топографо-анатомическим образованиям живота относят влагалище прямой мышцы живота, белую линию живота и паховый канал.

Влагалище прямой мышцы живота, *vagina m. recti abdominis*. Прямая мышца живота заключена во влагалище, образованное апоневрозами широких

мышц (рис. 132, 133). При этом на всем протяжении выше пупка и на протяжении 2–5 см ниже пупка апоневроз внутренней косой мышцы живота у латерального края *m. rectus abdominis* расщепляется на переднюю и заднюю пластинки. Передняя пластинка срастается с апоневрозом наружной косой мышцы, в результате чего образуется передняя стенка влагалища прямой мышцы живота. Задняя его стенка представлена сросшимися между собой задней пластинкой апоневроза внутренней косой мышцы и апоневрозом поперечной мышцы, а также *fascia transversalis*. На расстоянии 2–5 см ниже пупка переднюю стенку *vagina m. recti abdominis* образуют апоневрозы всех трех широких мышц живота. Сухожильная часть задней стенки влагалища внизу заканчивается дугообразно, в виде изогнутой линии, *linea arcuata*. Ниже этой линии задняя стенка влагалища прямой мышцы живота является очень тонкой и представлена лишь *fascia transversalis* и прирастающей к ней брюшиной. Передняя стенка влагалища в этой области, напротив, наиболее прочная, так как в ее состав входят апоневрозы всех трех широких мышц.

Таким образом, *m. rectus abdominis* замкнута в прочный фиброзный футляр, передняя стенка которого прочно срастается с сухожильными перемычками прямой мышцы живота. Задняя стенка соединяется с прямой мышцей на всем протяжении рыхло и поэтому легко от нее отделяется. В одном влагалище с *m. rectus abdominis* находится *m. pyramidalis*, а также сосуды и нервы.

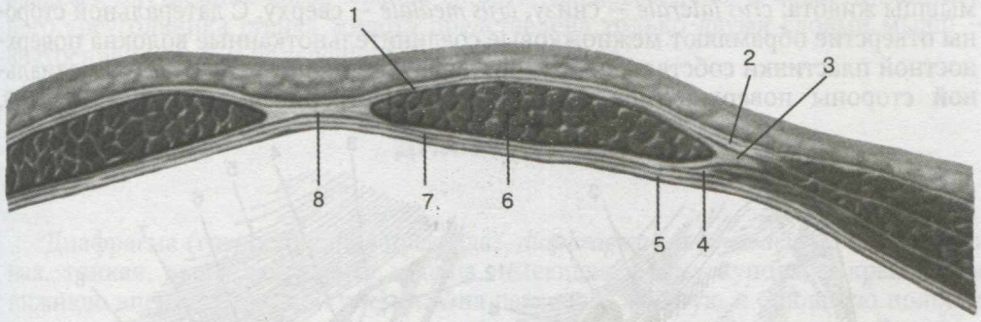

Рис. 132. Строение передней брюшной стенки выше пупка. Горизонтальный разрез:

1 – *vagina m. recti abdominis* (передняя стенка); 2 — *aponeurosis m. obliqui externi abdominis*; 3 — *aponeurosis m. obliqui interni abdominis*; 4 — *aponeurosis m. transversi abdominis*; 5 — *fascia transversalis*; 6 — *m. rectus abdominis*; 7 — *vagina m. recti abdominis* (задняя стенка); 8 — *linea alba*

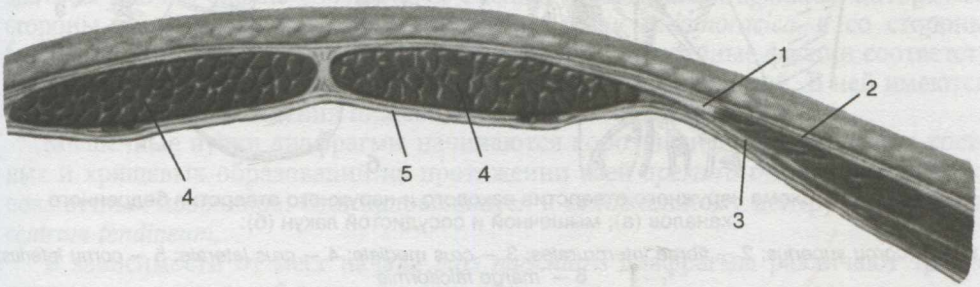

Рис. 133. Строение передней брюшной стенки ниже пупка. Горизонтальный разрез:

1 – *aponeurosis m. obliqui interni abdominis*; 2 — *aponeurosis m. obliqui externi abdominis*; 3 — *aponeurosis m. transversi abdominis*; 4 — *m. rectus abdominis*; 5 — *fascia transversalis*

Белая линия живота, *linea alba*, образуется в результате перекреста волокон апоневрозов широких мышц живота противоположных сторон (см. рис. 132). При этом пучки, принадлежащие *m. obliquus externus abdominis dexter*, переходят в пучки *m. obliquus internus abdominis sinister*, и наоборот. Описанный перекрест волокон образует прочную фиброзную перегородку, содержащую очень мало кровеносных сосудов, — белую линию живота. Она простирается от мечевидного отростка до лобкового симфиза и имеет длину 30—40 см. Выше пупка ее ширина составляет 1—2 см, а ниже пупка 3—4 мм. Толщина белой линии живота менее значительна в верхнем отделе.

Паховый канал, *canalis inguinalis*, представляет собой щелевидное пространство, расположенное непосредственно над медиальной и средней частями паховой связки (рис. 134). У мужчин в паховом канале находится семенной канатик, у женщин — круглая связка матки. Длина пахового канала у взрослого человека составляет в среднем 4—5 см. Канал имеет четыре стенки и два отверстия.

Передняя стенка образована апоневрозом наружной косой мышцы живота, задняя — поперечной фасцией. Верхнюю стенку канала составляют нижние пучки *m. obliquus internus abdominis* и *m. transversus abdominis*, а нижнюю — желоб *ligamentum inguinale*.

Поверхностное паховое кольцо, *anulus inguinalis superficialis* (наружное отверстие пахового канала), представляет собой щель в апоневрозе наружной косой мышцы живота. Оно ограничено двумя ножками апоневроза наружной косой мышцы живота: *crus laterale* — снизу, *crus mediale* — сверху. С латеральной стороны отверстие обрамляют межножковые соединительнотканные волокна поверхностной пластинки собственной фасции живота — *fibrae intercrurales*. С медиальной стороны поверхностное паховое кольцо ограничено загнутой связкой,

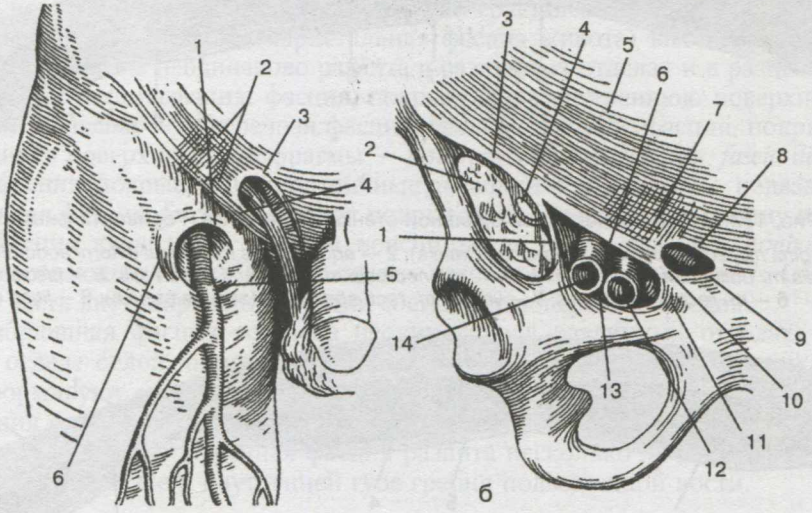

Рис. 134. Схема наружного отверстия пахового и наружного отверстия бедренного каналов (а); мышечной и сосудистой лакун (б):

а: 1 — *cornu superius*; 2 — *fibrae intercrurales*; 3 — *crus mediale*; 4 — *crus laterale*; 5 — *cornu inferius*; 6 — *margo falciformis*

б: 1 — *arcus iliopectineus*; 2 — *m. iliopsoas*; 3 — *ligamentum inguinale*; 4 — *lacuna musculorum (n. femoralis)*; 5 — *aponeurosis m. obliqui externi abdominis*; 6 — *lacuna vasorum*; 7 — *fibrae intercrurales*; 8 — *crus mediale*; 9 — *ligamentum reflexum*; 10 — *crus laterale*; 11 — *ligamentum lacunare*; 12 — *v. femoralis*; 13 — *ligamentum pectineum*; 14 — *a. femoralis*

ligamentum reflexum. Загнутая связка представляет собой пучок соединительнотканных волокон, являющихся продолжением *crus laterale*. В норме при исследовании паховое кольцо должно пропускать кончик мизинца. У лиц с более широким отверстием имеется большая вероятность возникновения паховой грыжи.

Глубокое паховое кольцо, *anulus inguinalis profundus*, является внутренним отверстием пахового канала и находится в области задней стенки последнего. Со стороны брюшной полости оно имеет вид воронкообразного углубления, расположенного на уровне границы между латеральной и средней частями паховой связки. В этом месте фасция истончена, имеет рыхлое строение. Глубокое паховое кольцо соответствует месту расположения латеральной паховой ямки на брюшине передней брюшной стенки.

Особенности строения топографо-анатомических образований живота обусловливают наличие так называемых «слабых» мест, в которых чаще образуются грыжи. К ним относятся: паховый канал, пупочное кольцо, участок белой линии, расположенный выше пупка, а также задняя стенка влагалища прямой мышцы живота, расположенная ниже дугообразной линии.

К «слабым» местам следует также отнести расположенный в заднебоковой части туловища поясничный треугольник, *trigonum lumbale*. Он ограничен: снизу — гребнем подвздошной кости, медиально — краем широчайшей мышцы спины, латерально — краем наружной косой мышцы живота. Дном треугольника является внутренняя косая мышца живота. Следовательно, в области поясничного треугольника стенка живота представлена только двумя слоями мышц — внутренней косой и поперечной мышцами живота.

ДИАФРАГМА

Диафрагма (грудобрюшная преграда), *diaphragma* (*m. phrenicus*), — это непарная, тонкая, выпуклая кверху мышца, имеющая форму купола, закрывающая нижнюю апертуру грудной клетки. Она разделяет грудную и брюшную полости, одновременно представляя дно грудной и крышу брюшной полостей. В составе диафрагмы выделяют сухожильную часть — сухожильный центр, *centrum tendineum*, расположенный в центре купола, и — мышечную часть, *pars muscularis*, расположенную по периферии (рис. 135). С мышечными пучками и сухожильным центром прочно спаяна собственная фасция — *fascia diaphragmatica*, которая со стороны грудной полости является частью *fascia endothoracica*, а со стороны брюшной полости — частью *fascia endoabdominalis*. Указанные фасции соответственно покрыты серозными оболочками — плеврой и брюшиной. В ней имеются отверстия для прохождения пищевода, нервов и сосудов.

Мышечные пучки диафрагмы начинаются короткими сухожилиями от костных и хрящевых образований на протяжении всей *apertura thoracis inferior* и от поясничных позвонков. Они направляются к сухожильному центру диафрагмы, *centrum tendineum*.

В зависимости от мест начала *pars muscularis* диафрагмы различают три ее части: поясничную, реберную и грудинную.

Поясничная часть диафрагмы, *pars lumbalis diaphragmatis*, является задним отделом диафрагмы. Она находится в области четырех верхних поясничных позвонков и нижней пары ребер, состоит из правой и левой ножек, *crus dextrum*

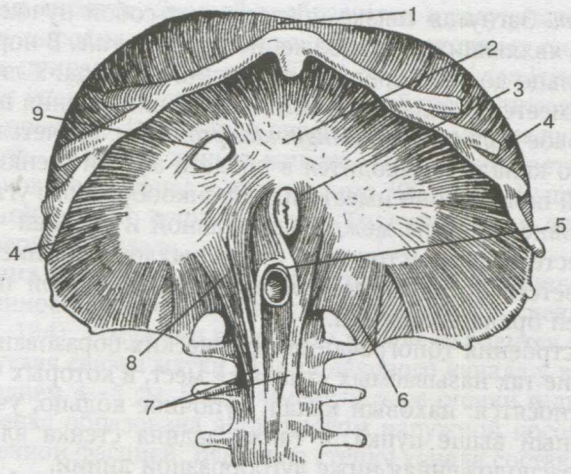

Рис. 135. Диафрагма (вид снизу):

1 — *pars sternalis*; 2 — *centrum tendineum*; 3 — *hiatus oesophageus*; 4 — *pars costalis*; 5 — *hiatus aorticus*; 6 — *crus laterale*; 7 — *crus mediale*; 8 — *crus intermedium*; 9 — *foramen v. cavae*

et crus sinistrum, каждая из которых делится на три пучка или ножки: медиальную, *crus mediale*; латеральную, *crus laterale*, и промежуточную, *crus intermedium*.

Медиальная ножка, *crus mediale*, является самой сильной и длинной. Она начинается хорошо выраженным сухожилием от передней поверхности тел I—IV поясничных позвонков. Большинство сухожильных волокон этой ножки переходят в *ligamentum longitudinale anterius*. Причем справа медиальная ножка спускается до IV, а слева — до III поясничного позвонка. Начиная от уровня II поясничного позвонка фиброзная ткань постепенно заменяется мышечной, а тонкая сухожильная полоска остается только по медиальному краю ножек. На уровне XII грудного — I поясничного позвонка правая и левая медиальные ножки сходятся, образуя срединную дугообразную связку, *ligamentum arcuatum medianum*. Последняя ограничивает отверстие — *hiatus aorticus*, через которое проходят аорта и грудной лимфатический проток.

После частичного перекреста мышечных пучков ножки расходятся, образуя второе отверстие — *hiatus oesophageus*, незначительно смещенное влево от срединной плоскости. Это отверстие находится на уровне X—XI грудных позвонков. Через него проходит пищевод в сопровождении обоих блуждающих нервов.

В связи с тем, что аортальное отверстие ограничено срединной дугообразной связкой, при сокращении диафрагмы в процессе дыхания оно не спадается и аорта не сдавливается. *Hiatus oesophageus* ограничено только мышечными пучками, которые могут перерастягиваться, что является одной из причин формирования грыж пищеводного отверстия диафрагмы.

Промежуточная ножка, *crus intermedium*, значительно короче и слабее предыдущей. Она берет начало от боковой поверхности тела II поясничного позвонка. От *crus mediale* эта ножка отделена щелью, через которую справа проходит *n. splanchnicus major* и *v. azygos*, а слева — тот же нерв и *v. hemiazygos*. Непосредственно через среднюю ножку диафрагмы проходит *n. splanchnicus minor*.

Латеральная ножка, *crus laterale*, самая тонкая и наиболее широкая. В щели между нею и промежуточной ножкой проходит симпатический ствол, *truncus sympathicus*. Она начинается от двух сухожильных дуг, одна из которых переки-

нута кпереди от *m. psoas major*, а другая — кпереди от *m. quadratus lumborum*. Дуга над *m. psoas major* называется *ligamentum arcuatum mediale*. Эта связка натянута между боковой поверхностью тела I поясничного позвонка и верхушкой поперечного отростка II поясничного позвонка. Дуга над *m. quadratus lumborum* — *ligamentum arcuatum laterale* соединяет верхушку поперечного отростка II поясничного позвонка с XII ребром.

Реберная часть диафрагмы, *pars costalis diaphragmatis*, самая обширная часть диафрагмы, начинается от шести нижних ребер. Ее мышечные пучки идут вверх и оканчиваются у переднего и боковых краев сухожильного центра.

Грудинная часть диафрагмы, *pars sternalis diaphragmatis*, представлена двумя слабо разделенными между собой пучками, которые берут начало от задней поверхности мечевидного отростка грудины и оканчиваются у переднего края сухожильного центра.

Между *pars sternalis* и *pars costalis* имеется небольшое парное пространство треугольной формы, вершиной обращенное к *centrum tendineum*. Это грудино-реберный треугольник, *trigonum sternocostale*. Смежные края *pars lumbalis* и *pars costalis* ограничивают парный пояснично-реберный треугольник, *trigonum lumbocostale*. В названных пространствах грудная и брюшная полости разобщены только фасциями и серозными оболочками. Это «слабые места», в которых могут возникать диафрагмальные грыжи.

Сухожильный центр диафрагмы, *centrum tendineum*, плотная блестящая пластинка, состоящая из переплетенных между собой фиброзных волокон. Несколько вправо от срединной плоскости находится значительной величины отверстие нижней полой вены, *foramen v. cavae*, ограниченное со всех сторон фиброзной тканью, оно расположено на уровне IX грудного позвонка.

Своей выпуклостью диафрагма обращена кверху, образуя неравномерно изогнутый купол. Средняя часть купола уплощена. Здесь имеется сердечное вдавление, *impressio cordis*. Боковые отделы купола расположены более высоко, особенно справа, где наивысшая точка правой выпуклости диафрагмы достигает места прикрепления к грудине хряща пятого ребра, а слева — хряща шестого ребра. В связи с этим объем грудной клетки значительно меньше, чем это представляется при наружном осмотре. Соответственно полость живота превосходит границы области живота.

В поддиафрагмальном пространстве располагаются такие крупные органы брюшной полости, как печень, желудок, селезенка, а также почки с надпочечниками. К диафрагме сверху прилегают сердце (в области *centrum tendineum*), а с боков — легкие. Обе поверхности диафрагмы покрыты серозными оболочками: сверху — пристеночной плеврой (по периферии) и перикардом (посередине); снизу — брюшиной.

Функция: диафрагма — дыхательная мышца. При ее сокращении купол несколько уплощается, опускаясь на 1—3 см. При этом в большей мере смещаются боковые отделы диафрагмы, а средняя часть (*impressio cordis*) мало меняет свое положение. В целом опускание диафрагмы в значительной мере обусловливает фазу вдоха. Именно на вдохе проявляется «брюшной» тип дыхания, более отчетливо выраженный у мужчин и детей. У женщин преобладает «грудной» тип дыхания, который обусловлен преимущественно расширением грудной клетки. Дыхание обеспечивают также сокращения межреберных, лестничных и других мышц. Расслабляясь, диафрагма возвращается к первоначальному положению, объем грудной клетки уменьшается, и происходит выдох.

МЫШЦЫ ШЕИ

Шея, *cervix* (*collum*), соединяет голову с туловищем. Ее скелет образуют семь шейных позвонков и подъязычная кость. Мягкие ткани шеи составляют кожа, фасции и мышцы. В области шеи располагаются крупные сосуды, нервы, щитовидная железа, лимфатические узлы, глотка с верхней частью пищевода, гортань с верхним отделом трахеи.

Границы шеи: нижняя — яремная вырезка и верхние поверхности ключиц; верхняя — нижний край тела нижней челюсти, задний край ветви нижней челюсти до височно-нижнечелюстного сустава, передний край сосцевидного отростка.

Различают четыре области шеи, *regiones cervicales*:

1) переднюю область шеи, *regio cervicalis anterior*;
2) грудино-ключично-сосцевидную область, *regio sternocleidomastoidea*;
3) боковую область шеи, *regio cervicalis lateralis*;
4) заднюю область шеи, *regio cervicalis posterior*.

Передняя область шеи ограничена с латеральной стороны передними краями правой и левой грудино-ключично-сосцевидных мышц, снизу — яремной вырезкой грудины, сверху — линией, соответствующей верхней границе шеи. Эта область срединной линией делится на два симметричных треугольника — правый и левый медиальные треугольники шеи, *trigonum colli mediale dextrum et sinistrum*.

Грудино-ключично-сосцевидная область (парная) соответствует контурам одноименной мышцы.

Латеральная область шеи (парная) имеет следующие границы: спереди — задний край грудино-ключично-сосцевидной мышцы; сзади — латеральный край трапециевидной мышцы; снизу — верхний край ключицы (рис. 136).

Задняя область шеи — это выйная область, *regio nuchae*. Она соответствует проекции верхнего отдела трапециевидной мышцы. Задняя область шеи имеет следующие границы: сверху — верхняя выйная линия и наружный затылочный выступ; снизу — горизонтальная линия, проходящая на уровне остистого отростка VII шейного позвонка; сбоку — латеральные края трапециевидной мышцы. Следует отметить, что задняя область шеи некоторыми авторами относится к области спины.

В физиологическом отношении мускулатура шеи отличается также очень большим разнообразием. Наряду с подкожной мышцей шеи, *platysma*,

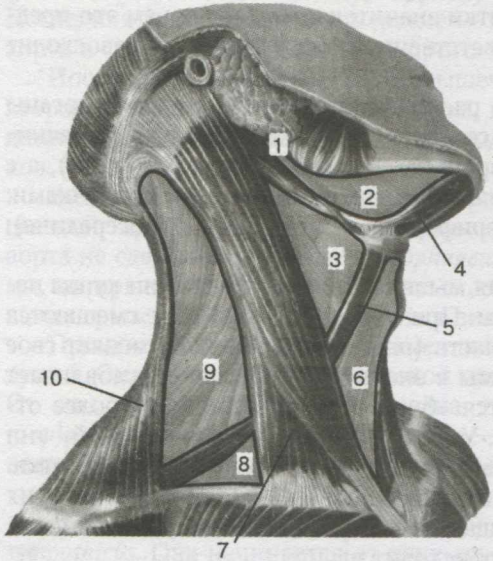

Рис. 136. Треугольники шеи (схема):

1 — *fossa retromandibularis*; 2 — *trigonum submandibulare*; 3 — *trigonum omohyoideum*; 4 — *m. digastricus (venter anterior)*; 5 — *m. omohyoideus (venter superior)*; 6 — *trigonum omotracheale*; 7 — *m. sternocleidomastoideus*; 8 — *trigonum omoclaviculare*; 9 — *trigonum omotrapezoideum*; 10 — *m. trapezius*

здесь находятся мышцы, приводящие в движение голову, нижнюю челюсть, подъязычную кость, шейный отдел позвоночника, два верхних ребра. Кроме того, в шейной области располагаются мышцы, изменяющие форму и положение языка, глотки и гортани.

Классификация мышц шеи по топографии:

I. ***Мышцы, расположенные спереди от гортани и крупных сосудов:***

1) поверхностные мышцы — *platysma*; *m. sternocleidomastoideus*;

2) мышцы, прикрепляющиеся к подъязычной кости:

а) расположенные ниже *os hyoideum* — *mm. omohyoideus, sternohyoideus, sternothyroideus, thyrohyoideus*;

б) расположенные выше *os hyoideum* — *mm. digastricus, mylohyoideus, geniohyoideus, stylohyoideus.*

II. ***Глубокие мышцы:***

1) латеральная группа — *mm. scaleni anterior, medius, posterior*;

2) медиальная группа — *mm. longus capitis, longus colli, rectus capitis anterior, rectus capitis lateralis*;

3) подзатылочные мышцы, *mm. suboccipitales* — *m. rectus capitis posterior major, m. rectus capitis posterior minor, m. obliquus capitis superior, m. obliquus capitis inferior.*

Классификация мышц шеи по происхождению:

1. ***Мышцы, производные первой висцеральной дуги*** — *m. mylohyoideus, venter anterior m. digastrici.*

2. ***Мышцы, производные второй висцеральной дуги*** — *m. stylohyoideus, venter posterior m. digastrici, platysma.*

3. ***Мышцы, производные третьей*** и ***четвертой жаберных дуг*** — *m. styloglossus, m. stylopharyngeus, m. hyoglossus, m. genioglossus*, а также мышцы нёба, глотки, гортани и верхней части пищевода.

4. ***Мышцы, производные пятой висцеральной дуги*** — *m. sternocleidomastoideus.*

5. ***Мышцы, производные вентральных (подосевых) частей миотомов*** — *m. geniohyoideus*, мышцы, лежащие ниже подъязычной кости, глубокие мышцы шеи.

6. ***Мышцы, производные дорсальных частей миотомов*** — *mm. suboccipitales.*

Мышцы, расположенные спереди от гортани и крупных сосудов

ПОВЕРХНОСТНЫЕ МЫШЦЫ

Подкожная мышца шеи, *platysma* (*m. subcutaneus colli*). Располагается непосредственно под кожей, покрывает в виде очень тонкой широкой пластинки почти всю латеральную и переднюю области шеи за исключением нижней части последней. Мышца начинается в подключичной области от собственной фасции, покрывающей *m. pectoralis major* и *m. deltoideus*, проходит впереди ключицы, направляется вверх и медиально, сближаясь с пучками одноименной мышцы противоположной стороны. На шее свободным от нее остается только незначительное пространство над грудиной в форме вытянутого треугольника, обращенного основанием книзу. В области лица мышца задними пучками оканчивается в *fascia parotidea et fascia masseterica*, передними прикрепляется к углу рта, частично — к краю

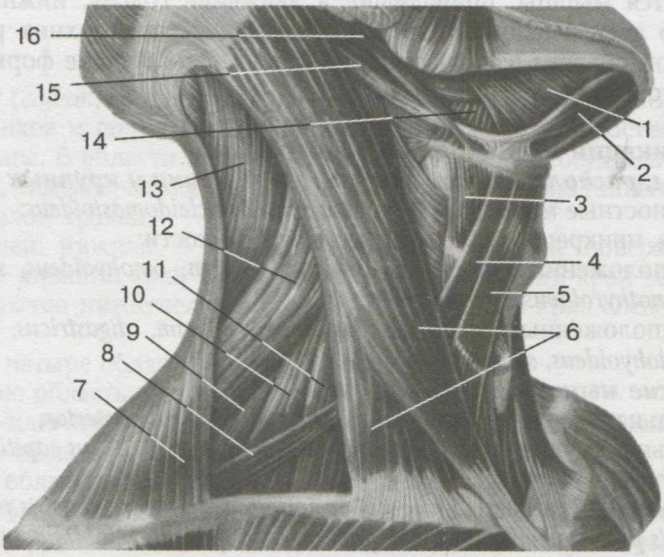

Рис. 137. Мышцы шеи (вид справа):

1 — *m. mylohyoideus*; 2 — *m. digastricus (venter anterior)*; 3 — *m. thyrohyoideus*; 4 — *m. omohyoideus (venter superior)*; 5 — *m. sternohyoideus*; 6 — *m. sternocleidomastoideus*; 7 — *m. trapezius*; 8 — *m. omohyoideus (venter inferior)*; 9 — *m. scalenus posterior*; 10 — *m. scalenus medius*; 11 — *m. scalenus anterior*; 12 — *m. levator scapulae*; 13 — *m. splenius capitis*; 14 — *m. hyoglossus*; 15 — *m. digastricus (venter posterior)*; 16 — *m. stylohyoideus*

нижней челюсти, частично продолжается в некоторые мышцы лица (*m. depressor labii inferioris*, *m. risorius*).

Функция: оттягивает кожу шеи, облегчая при этом отток крови по поверхностным венам; передними пучками тянет угол рта книзу.

Грудино-ключично-сосцевидная мышца, *m. sternocleidomastoideus* (рис. 137), покрыта подкожной мышцей, выступает под кожей шеи в виде более или менее выраженного валика. Мышца имеет две головки: одна из них — медиальная, начинается прочным сухожилием от передней поверхности *manubrium sterni*; вторая — латеральная — от *extremitas sternalis claviculae*. Между обеими головками и ключицей образуется незначительное углубление — *trigonum sternocleidomastoideum*. Мышечное брюшко направляется вверх и назад, прикрепляется к *processus mastoideus* и к латеральной части *linea nuchalis superior*.

Функция: при сокращении с одной стороны мышца наклоняет голову в эту же сторону и одновременно поворачивает ее в противоположную; при сокращении обеих мышц голова запрокидывается, так как прикрепление мышцы к *processus mastoideus* расположено кзади от фронтальной оси *articulationes atlantooccipitales*.

МЫШЦЫ, ПРИКРЕПЛЯЮЩИЕСЯ К ПОДЪЯЗЫЧНОЙ КОСТИ

Мышцы, расположенные ниже подъязычной кости. Эти мышцы находятся возле срединной линии, между подъязычной костью и грудиной, впереди гортани и щитовидной железы. Они расположены в два слоя: в первом лежат *m. omohyoideus* и *m. sternohyoideus*, во втором — *m. sternothyroideus* и *m. thyrohyoideus* (рис. 137, 138).

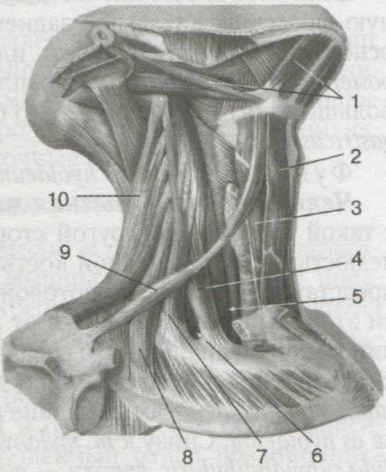

Рис. 138. Мышцы шеи. Грудино-ключично-сосцевидная и трапециевидная мышцы удалены (вид справа):

1 — *m. digastricus*; 2 — *m. sternohyoideus*; 3 — *m. sternothyroideus*; 4 — *m. scalenus anterior*; 5 — *spatium antescalenum*; 6 — *spatium interscalenum*; 7 — *m. scalenus medius*; 8 — *m. scalenus posterior*; 9 — *m. omohyoideus*; 10 — *m. levator scapulae*

Лопаточно-подъязычная мышца, *m. omohyoideus*, длинная, тонкая мышца, разделенная промежуточным сухожилием на два брюшка. Нижнее брюшко, *venter inferior*, начинается от *margo superior scapulae* и *ligamentum transversum scapulae superius*, направляется над ключицей вверх и медиально, под задним краем *m. sternocleidomastoideus* образует плоское сухожилие и переходит в верхнее брюшко, *venter superior*. Последнее поднимается почти отвесно и прикрепляется к нижнему краю тела подъязычной кости.

Грудиноподъязычная мышца, *m. sternohyoideus*, имеет форму длинной узкой ленты. Мышца начинается от задней поверхности *manubrium sterni*, *extremitas sternalis claviculae* и от капсулы *articulatio sternoclavicularis*, идет кверху возле срединной линии и прикрепляется к нижнему краю тела *os hyoideum*, медиальнее *m. omohyoideus*.

Грудинощитовидная мышца, *m. sternothyroideus*, несколько короче и шире предыдущей. Она большей частью располагается под грудиноподъязычной мышцей, прилегает к щитовидной железе. Мышца берет начало от задней поверхности *manubrium sterni* и хряща I ребра, направляется вверх и прикрепляется к косой линии щитовидного хряща гортани.

Щитоподъязычная мышца, *m. thyrohyoideus*, самая короткая мышца данной группы, покрыта мышцами первого слоя. Она начинается от косой линии щитовидного хряща, прикрепляется к латеральной части тела *os hyoideum* и к ее большому рогу.

Функция перечисленных мышц: опускают подъязычную кость; кроме того, *m. sternothyroideus* тянет щитовидный хрящ (и всю гортань) книзу, а *m. thyrohyoideus* сближает щитовидный хрящ и подъязычную кость.

МЫШЦЫ, РАСПОЛОЖЕННЫЕ ВЫШЕ ПОДЪЯЗЫЧНОЙ КОСТИ. Эти мышцы расположены между подъязычной костью, нижней челюстью и основанием черепа (см. рис. 137).

Двубрюшная мышца, *m. digastricus*, лежит под нижней челюстью, описывая дугу, выпуклостью обращенную книзу. Ее заднее, более длинное брюшко, *venter posterior*, начинается от *incisura mastoidea* височной кости, прикрыто *m. sternocleidomastoideus*. Переднее брюшко, *venter anterior*, начинается от *fossa digastrica mandibulae*. Промежуточное сухожилие, соединяющее оба брюшка, прикрепляется прочной пластинкой фиброзной ткани к телу подъязычной кости рядом с большим рогом.

Функция: опускает нижнюю челюсть, тянет ее назад; при фиксированной нижней челюсти поднимает подъязычную кость.

Шилоподъязычная мышца, *m. stylohyoideus*, тонкая, имеет веретенообразную форму, лежит выше заднего брюшка *m. digastricus*. Мышца начинается от основания *processus styloideus*, идет вперед и вниз под некоторым углом к *venter posterior m. digastrici* и прикрепляется к месту соединения тела *os hyoideum* с ее большим рогом. Вблизи своего окончания она пронизывается сухожилием *m. digastricus*.

Функция: тянет *os hyoideum* вверх и назад.

Челюстно-подъязычная мышца, *m. mylohyoideus*, широкая и тонкая, вместе с такой же мышцей другой стороны занимает все пространство между нижней челюстью и подъязычной костью, образуя вогнутую кверху пластинку, которая представляет собой дно ротовой полости — диафрагму рта, *diaphragma oris*. Пучки этой мышцы начинаются от *linea mylohyoidea mandibulae* на всем ее протяжении и идут медиально. По срединной линии от *spina mentalis mandibulae* до *os hyoideum* мышцы обеих сторон соединяются тонкой фиброзной полоской — швом, *raphe mylohyoidea*, самые задние их пучки прикрепляются к передней стороне тела *os hyoideum*. Снизу к *m. mylohyoideus* прилегает *venter anterior m. digastrici* и *glandula submandibularis*, сверху — *glandula sublingualis* и *m. geniohyoideus* (см. ниже).

Функция: при сокращении мышца поднимает вверх *os hyoideum*; если последняя фиксирована, опускает нижнюю челюсть.

Подбородочно-подъязычная мышца, *m. geniohyoideus*, расположена под языком, над *m. mylohyoideus*. По срединной плоскости она отделяется от одноименной мышцы противоположной стороны тонким слоем рыхлой соединительной ткани. Мышца имеет узкое начало от *spina mentalis*, несколько расширяется кзади и прикрепляется к передней поверхности *corpus ossis hyoidei*.

Функция: тянет *os hyoideum* вперед и вверх; опускает нижнюю челюсть.

Следующие мышцы располагаются также выше подъязычной кости, но относятся к мышцам языка и глотки. Они будут представлены в разделе «Спланхнология» (рис. 183).

Подбородочно-язычная мышца, *m. genioglossus*, самая сильная из мышц языка. Она начинается коротким сухожилием от *spina mentalis* тотчас над началом *m. geniohyoideus* и расходится своими волокнами веерообразно вверх и назад; оканчивается в толще языка.

Функция: тянет язык вниз и вперед.

Подъязычно-язычная мышца, *m. hyoglossus*, имеет вид четырехугольной пластинки. Мышца располагается с латеральной стороны от *m. genioglossus*, начинаясь от больших рогов *os hyoideum* по всей их длине, а также от малых рогов и части тела подъязычной кости; заканчивается в боковых частях языка.

Функция: тянет язык вниз и назад.

Шилоязычная мышца, *m. styloglossus*, длинная, тонкая, лежит выше и медиальнее по отношению к *m. stylohyoideus*. Она начинается от *processus styloideus* и *ligamentum stylomandibulare*, направляется вперед и вниз, прилегая к *m. hyoglossus*; входит в язык сбоку.

Функция: при сокращении с обеих сторон оттягивает язык назад и кверху; при сокращении с одной стороны — тянет его в сторону.

Шилоглоточная мышца, *m. stylopharyngeus*, является продольной мышцей глотки, берет начало от *processus styloideus* и вступает в стенку глотки между верхним и средним ее констрикторами.

Функция: поднимает глотку.

Глубокие мышцы шеи

Глубокие мышцы шеи открываются после удаления поверхностных мышц, сосудов и внутренних органов шеи. Они лежат непосредственно на позвоночнике и условно разделяются поперечными отростками на латеральную и медиальную группы (рис. 139). В соответствии с международной анатомической номенклатурой (2003 г.) к глубоким относят и подзатылочные мышцы (рис. 140).

ЛАТЕРАЛЬНАЯ ГРУППА

Три лестничные мышцы (*mm. scaleni anterior, medius et posterior*) располагаются по бокам шейного отдела позвоночника. Эти мышцы берут начало от поперечных отростков I–VI шейных позвонков, прикрепляются: *mm. scaleni anterior et medius* – к I ребру (передняя – к *tuberculum m. scaleni anterioris*, который располагается между *sulci a. et v. subclaviae*; средняя – сзади от *sulcus a. subclaviae*), *m. scalenus posterior* – к наружной поверхности II ребра.

Функция: лестничные мышцы поднимают I и II ребра; если ребра фиксированы, то мышцы наклоняют и поворачивают шейный отдел позвоночника в сторону; сокращаясь с обеих сторон – наклоняют его кпереди.

МЕДИАЛЬНАЯ ГРУППА

Эта группа мышц расположена на передней поверхности позвоночника (от затылочной кости до III грудного позвонка) по бокам от срединной линии, состоит из четырех мышц, из них три прикрепляются к черепу.

Длинная мышца шеи, *m. longus colli*, лежит спереди тел всех шейных и трех верхних грудных позвонков, покрыта глоткой и пищеводом. В ней различают три части: вертикальную, верхнюю косую и нижнюю косую. Вертикальная часть начинается на передней поверхности тел трех верхних грудных и трех нижних шейных позвонков и прикрепляется к телам IV–II шейных позвонков. Нижняя косая часть начинается от тел трех верхних грудных позвонков, прикрепляется к передним бугоркам поперечных отростков нижних шейных (V, VI и VII) позвонков. Верхняя косая берет начало от передних бугорков поперечных отростков III, IV, V и VI шейных позвонков, прикрепляется к *tuberculum anterius* I шейного позвонка и телу II шейного позвонка.

Функция: наклоняет шею вперед и в сторону.

Длинная мышца головы, *m. longus capitis*, покрывает верхнюю часть предыдущей, начинается от передних бугор-

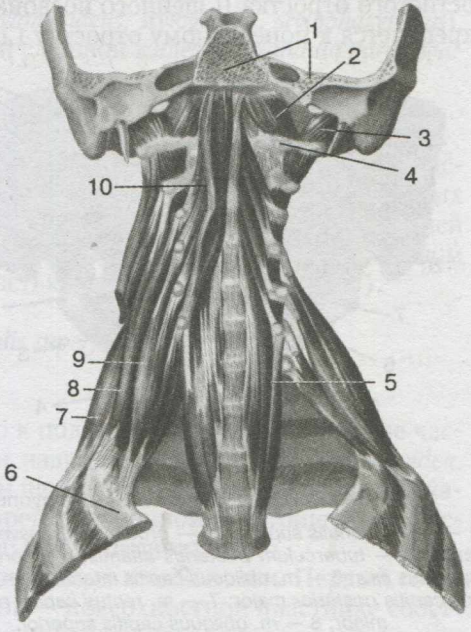

Рис. 139. Глубокие мышцы шеи (вид спереди):

1 – *os occipitale*; 2 – *m. rectus capitis anterior*; 3 – *m. rectus capitis lateralis*; 4 – *atlas*; 5 – *m. longus colli*; 6 – *costa* I; 7 – *m. scalenus posterior*; 8 – *m. scalenus medius*; 9 – *m. scalenus anterior*; 10 – *m. longus capitis*

ков поперечных отростков III—VI шейных позвонков; прикрепляется к нижней поверхности *pars basilaris* затылочной кости.

Функция: вращает голову; действуя с обеих сторон, наклоняет ее кпереди.

Передняя прямая мышца головы, *m. rectus capitis anterior*, короткая мышца, отчасти покрыта предыдущей, начинается от передней дуги и поперечного отростка атланта; прикрепляется к нижней поверхности *pars basilaris* затылочной кости.

Функция: наклоняет голову вперед.

Латеральная прямая мышца головы, *m. rectus capitis lateralis*, короткая, лежит латеральнее предыдущей, начинается от *processus transversus* атланта; прикрепляется к *pars lateralis* затылочной кости.

Функция: наклоняет голову в сторону, действует исключительно на *articulatio atlantooccipitalis.*

ПОДЗАТЫЛОЧНЫЕ МЫШЦЫ

Подзатылочные мышцы, *mm. suboccipitales*, образуют группу из четырех мышц — двух прямых и двух косых (рис. 140).

Большая задняя прямая мышца головы, *m. rectus capitis posterior major*, начинается от остистого отростка II шейного позвонка, поднимается вверх и латерально; прикрепляется к латеральному отделу нижней выйной линии.

Малая задняя прямая мышца головы, *m. rectus capitis posterior minor*, начинается от заднего бугорка I шейного позвонка; прикрепляется к нижней выйной линии с медиальной стороны.

Верхняя косая мышца головы, *m. obliquus capitis superior*, начинается от поперечного отростка I шейного позвонка; прикрепляется к затылочной кости выше прикрепления *m. rectum capitis posterior major.*

Нижняя косая мышца головы, *m. obliquus capitis inferior*, начинается от остистого отростка II шейного позвонка, направляется латерально и вверх; прикрепляется к поперечному отростку I шейного позвонка.

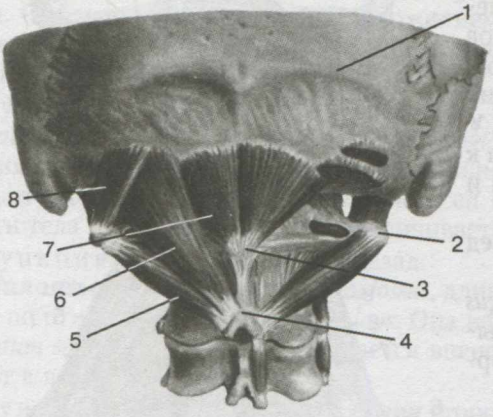

Рис. 140. Мышцы подзатылочной группы:

1 — *linea nuchalis superior*; 2 — *processus transversus atlantis*; 3 — *tuberculum posterius atlantis*; 4 — *processus spinosus axis*; 5 — *m. obliquus capitis inferior*; 6 — *m. rectus capitis posterior major*; 7 — *m. rectus capitis posterior minor*; 8 — *m. obliquus capitis superior*

Функция: *mm. rectus capitis posterior minor* и *obliquus capitis superior* действуют на атлантозатылочные суставы. Сокращаясь с обеих сторон, наклоняют голову назад.

M. obliquus capitis inferior, действуя на срединный и боковые атлантоосевые суставы, поворачивает голову в свою сторону.

M. rectus capitis posterior major действует одновременно на атлантозатылочный и атлантоосевые суставы. Одновременное сокращение этих мышц с двух сторон обеспечивает наклон головы назад. При одностороннем сокращении мышца участвует в повороте головы в свою сторону.

Треугольники шеи

Латеральный треугольник шеи, *trigonum colli laterale*, соответствует границам одноименной области шеи, делится посредством лопаточно-подъязычной мышцы, *m. omohyoideus*, на два треугольника неравной величины. Меньший, лопаточно-ключичный, *trigonum omoclaviculare*, ограничен ключицей, нижним брюшком *m. omohyoideus* и задним краем грудино-ключично-сосцевидной мышцы, *m. sternocleidomastoideus* (см. рис. 136). Больший треугольник, лопаточно-трапециевидный, *trigonum omotrapezoideum*, ограничен краем трапециевидной мышцы, *m. trapezius*, задним краем *m. sternocleidomastoideus*, нижним брюшком *m. omohyoideus*.

Медиальный треугольник шеи, *trigonum colli mediale*, является частью *regio colli anterior*. Он посредством *m. digastricus* и верхнего брюшка *m. omohyoideus* делится на три треугольника:

1) лопаточно-подъязычный (сонный), *trigonum omohyoideum (caroticum)*, образован передним краем *m. sternocleidomastoideus*, верхним брюшком *m. omohyoideus* и задним брюшком *m. digastricus;*

2) лопаточно-трахеальный, *trigonum omotracheale*, ограничен срединной линией, передним краем *m. sternocleidomastoideus* и верхним брюшком *m. omohyoideus*;

3) поднижнечелюстной, *trigonum submandibulare*, ограничен нижним краем нижней челюсти, передним и задним брюшками *m. digastricus*. В нем располагается поднижнечелюстная слюнная железа. В пределах поднижнечелюстного треугольника выделяется небольшой треугольник Пирогова, имеющий большое практическое значение. Его границами являются: сухожилие *m. digastricus*, задний край *m. mylohyoideus* и подъязычный нерв.

Поднижнечелюстной треугольник кзади и кверху переходит в занижнечелюстную ямку, *fossa retromandibularis*. Последняя ограничена сзади сосцевидным отростком и *m. sternocleidomastoideus*, сверху — наружным слуховым проходом, впереди — задним краем *ramus mandibulae*, медиально — шиловидным отростком с начинающимися от него мышцами (*mm. stylohyoideus, styloglossus, stylopharyngeus*). *Fossa retromandibularis* заполнена околоушной слюнной железой, *glandula parotidea*.

Фасции шеи

Фасции шеи представляют собой соединительнотканный остов шеи. Происхождение их различно: одни из них являются производными редуцированных мышц, другие образовались в результате уплотнения клетчатки, окружающей органы шеи. В связи с этим фасции шеи характеризуются большим количеством листков, различной толщиной, протяженностью и плотностью (рис. 141).

В области шеи выделяют три фасции:

1) поверхностную фасцию, *fascia cervicalis superficialis*;

2) собственную, *fascia cervicalis propria*;

3) внутришейную, *fascia endocervicalis*.

Собственная фасция шеи по отношению к подъязычной кости имеет две части — подподъязычную, *pars infrahyoidea*, и надподъязычную, *pars suprahyoidea*. Подподъязычная часть собственной фасции шеи представлена тремя пластинками — поверхностной, предтрахеальной и предпозвоночной. Внутришейная фасция также имеет две пластинки — висцеральную и париетальную.

По В. Н. Шевкуненко, выделяют 5 фасциальных листков шеи. Первый соответствует поверхностной фасции шеи; второй — поверхностной пластинке собственной фасции шеи; третий — предтрахеальной пластинке собственной фасции

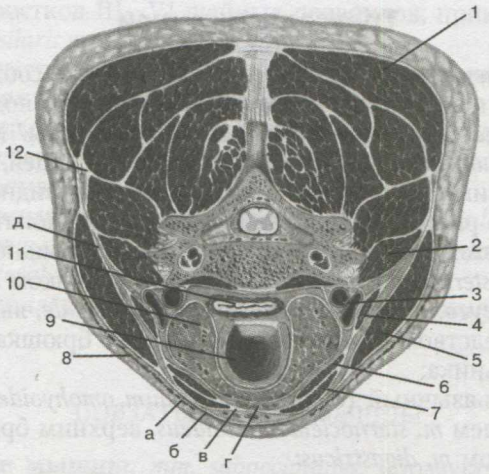

Рис. 141. Фасции шеи на горизонтальном распиле:

1 — *m. trapezius*; 2 — *m. scalenus anterior*; 3 — сосудисто-нервный пучок; 4 — *m. omohyoideus*; 5 — *m. sternocleidomastoideus*; 6 — *m. sternothyroideus*; 7 — *m. sternohyoideus*; 8 — *platysma*; 9 — *larynx*; 10 — *glandula thyroidea*; 11 — *oesophagus*; 12 — фасциальная пластинка, отделяющая мышцы шеи от мышц спины;

а — *fascia cervicalis superficialis* (№ 1); б — *lamina superficialis fasciae cervicalis propriae* (№ 2); в — *lamina pretrachealis fasciae cervicalis propriae* (№ 3); г — *fascia endocervicalis* (№ 4); д — *lamina prevertebralis fasciae cervicalis propriae* (№ 5)

шеи; четвертый — внутришейной фасции; пятый — предпозвоночной пластинке собственной фасции шеи.

Классификация фасций шеи, учитывающая данные международной анатомической номенклатуры и данные В. Н. Шевкуненко, представлена в схеме 1.

Поверхностная фасция шеи, *fascia cervicalis superficialis* (№ 1), — выражена слабо, располагается за подкожной жировой клетчаткой. Она в виде перимизиума покрывает с обеих сторон подкожную мышцу шеи, отдавая между пучками тонкие перегородки. В связи с этим отделить поверхностную фасцию от подкож-

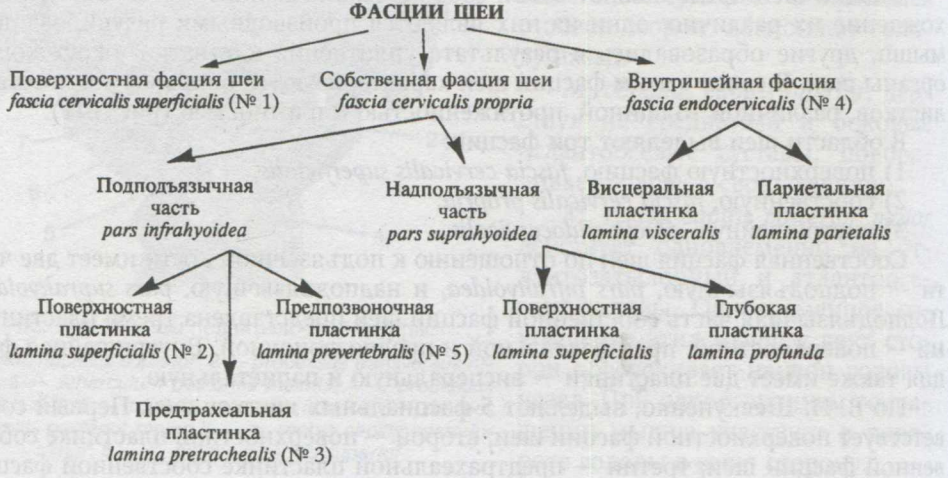

Схема 1. Фасции шеи

ной мышцы невозможно. В тех местах, где подкожная мышца отсутствует, она имеет вид тонкой пластинки.

Поверхностная пластинка собственной фасции шеи, *lamina superficialis fasciae cervicalis propriae* (№ 2), ниже подъязычной кости хорошо выражена. Она располагается сразу за подкожной мышцей шеи, в области грудино-ключично-сосцевидной мышцы расщепляется на два листка, охватывая последнюю в виде футляра. Следует отметить, что, покрывая мышцу, листки фасции отдают внутрь перемычки и разделяют мышцу на отдельные пучки. Поверхностная пластинка снизу срастается с надкостницей передней поверхности рукоятки грудины и ключиц, сверху — с подъязычной костью. В латеральном направлении на уровне края трапециевидной мышцы она переходит в собственную фасцию спины, отдавая перегородки к поперечным отросткам шейных позвонков.

Предтрахеальная пластинка собственной фасции шеи, *lamina pretrachealis fasciae cervicalis propriae* (№ 3), распространяется от подъязычной кости до задней поверхности рукоятки грудины и ключиц, достигая основания клювовидного отростка, в связи с этим она носит название лопаточно-ключичного апоневроза (парус Рише). Данная пластинка образует фиброзные футляры для мышц, расположенных ниже подъязычной кости: грудиноподъязычной, грудинощитовидной, щитоподъязычной и лопаточно-подъязычной. По краю лопаточноподъязычной мышцы предтрахеальная пластинка прочно срастается с поверхностной пластинкой. Так же прочно они срастаются по срединной линии шеи на уровне расположения гортани, образуя при этом белую линию шеи.

Внутришейная фасция, *fascia endocervicalis* (№ 4), состоит из двух пластинок: париетальной, выстилающей полость шеи изнутри, и висцеральной, покрывающей органы шеи (глотку, пищевод, гортань, трахею, щитовидную железу). Париетальная пластинка в латеральном отделе расщепляется и образует влагалище для сосудисто-нервного пучка шеи. Внутри влагалища имеется перегородка, разделяющая общую сонную артерию и внутреннюю яремную вену. По ходу сосудов влагалище сосудисто-нервного пучка шеи проникает в переднее средостение.

Париетальный листок внутришейной фасции спереди и сбоку сращен с предтрахеальной пластинкой собственной фасции и отдает отростки к крупным венам шеи. Это препятствует спадению вен при вдохе. Сзади он прочно сращен с висцеральным листком и рыхло — с предпозвоночной пластинкой собственной фасции.

Предпозвоночная пластинка собственной фасции шеи, *lamina prevertebralis fasciae cervicalis propriae* (№ 5), начинается позади глотки от основания черепа. Она располагается спереди позвоночного столба и глубоких мышц шеи, спускаясь в грудную полость до тела III грудного позвонка. Латерально эта пластинка прикрепляется к поперечным отросткам шейных позвонков, образуя костно-фиброзный футляр для глубоких мышц шеи.

Надподъязычная часть собственной фасции шеи, *pars suprahyoidea fasciae cervicalis propriae*, представлена поверхностной и глубокой пластинками, которые являются расщеплением поверхностной пластинки данной фасции, расположенной ниже подъязычной кости. Между этими пластинками находятся двубрюшная мышца, поднижнечелюстная слюнная железа. Следует отметить, что поверхностная пластинка фиксируется к наружной поверхности тела нижней челюсти и в области головы продолжается в *fasciae parotidea et masseterica*. Глубокая пластинка покрывает нижнюю поверхность челюстно-подъязычной мышцы и прикрепляется к *linea mylohyoidea mandibulae* и в области головы продолжается в *fascia buccopharyngea*. Между поверхностным и глубоким листками собственной фас-

ции имеется соединительнотканная перегородка, которая идет от угла нижней челюсти к переднему краю грудино-ключично-сосцевидной мышцы. В глубине перегородка сращена с *ligamentum stylomandibulare*. Данная перегородка полностью разделяет костно-фиброзные пространства — поднижнечелюстное, *spatium submandibulare*, и околоушное, *spatium parotideum*. В этих пространствах помещаются одноименные слюнные железы, сосуды, клетчатка и лимфатические узлы.

Межфасциальные клетчаточные пространства шеи

Фасциальные листки шеи, срастаясь между собой, образуют замкнутые пространства, заполненные клетчаткой. Различают следующие межфасциальные пространства шеи.

Надгрудинное межапоневротическое пространство, *spatium interaponeuroticum suprasternale*. Располагается над яремной вырезкой грудины. Ограничено спереди поверхностной (№ 2), сзади — предтрахеальной (№ 3) пластинками собственной фасции шеи. Кверху достигает середины расстояния между грудиной и подъязычной костью. Непосредственно над грудиной пространство расширяется в латеральную сторону, образуя позади грудино-ключично-сосцевидной мышцы слепой карман — *recessus caecus retrosternocleidomastoideus*. Этот карман парный носит название «карман Грубера». Надгрудинное межапоневротическое пространство содержит рыхлую соединительнотканную клетчатку, яремную венозную дугу, *arcus venosus juguli*, и лимфатические узлы.

Предорганное пространство, *spatium previscerale*. Располагается между париетальной и висцеральной пластинками внутришейной фасции кпереди от гортани и трахеи, далее сообщается с передним средостением. Часть этого пространства, расположенная ниже перешейка щитовидной железы, выделяется как предтрахеальное пространство, *spatium pretracheale*. Содержимым предорганного пространства является рыхлая соединительнотканная клетчатка, перешеек щитовидной железы, лимфатические узлы, непарные щитовидные вены, *vv. thyroideae imae*, отводящие кровь от перешейка и в 10—12 % случаев — *a. thyroidea ima*.

Позадиорганное пространство, *spatium retroviscerale*. Располагается между внутришейной фасцией (№ 4) и предпозвоночной пластинкой собственной фасции шеи (№ 5), позади глотки и пищевода. Распространяется от основания черепа и сообщается с клетчаткой заднего средостения. Верхний отдел пространства носит название «заглоточное пространство», *spatium retropharyngeale*. Оно содержит клетчатку, в которой проходят внутренняя сонная артерия, начальные отделы блуждающего, подъязычного, языкоглоточного и добавочного нервов. Нижний отдел пространства называется позадипищеводным пространством, *spatium retrooesophageale*. В нем находится рыхлая соединительнотканная клетчатка.

Боковое межапоневротическое пространство шеи, *spatium interaponeuroticum cervicale laterale*. Располагается в области бокового треугольника шеи между поверхностной (№ 2) и предпозвоночной (№ 5) пластинками собственной фасции шеи. Пространство содержит большое количество жировой и соединительнотканной клетчатки, лимфатические узлы, пучки плечевого сплетения, подключичные сосуды. Книзу пространство сообщается с клетчаткой подмышечной впадины. Посредством передней лестничной мышцы данное пространство разделяется на два межмышечных промежутка — предлестничный, *spatium antescalenum*, и межлестничный, *spatium interscalenum*. Предлестничный промежуток спереди ограничивают *mm. sternohyoideus, sternothyroideus*, сзади — *m. scalenus anterior*,

снизу — I ребро. В нем проходит подключичная вена. Межлестничный промежуток ограничивают: спереди — *m. scalenus anterior*, сзади — *m. scalenus medius* и снизу — I ребро. Этот промежуток имеет треугольную форму и содержит подключичную артерию и плечевое сплетение.

Предпозвоночное пространство, *spatium prevertebrale*. Располагается между предпозвоночной пластинкой собственной фасции шеи (№ 5) и шейными позвонками. Имеет щелевидную форму и простирается до уровня III грудного позвонка. В нем содержатся длинные мышцы головы и шеи, *mm. longi capitis et colli*, передняя и латеральная прямые мышцы головы, *mm. recti capitis anterior et lateralis*, шейный отдел симпатического ствола.

Поднижнечелюстное пространство, *spatium submandibulare*. Располагается в поднижнечелюстном треугольнике. Ограничено латерально — поверхностной пластинкой, медиально — глубокой пластинкой собственной фасции шеи, сверху — телом нижней челюсти. Содержит поднижнечелюстную слюнную железу, лимфатические узлы, лицевую артерию и вену.

Околоушное пространство, *spatium parotideum*. Располагается в зачелюстной ямке. Ограничено: спереди — ветвью нижней челюсти; сверху и сзади — височной костью; медиально, латерально и снизу — околоушной фасцией, которая образует капсулу для одноименной слюнной железы, разделяя последнюю соединительнотканными перегородками. Содержимым пространства являются, кроме железы, лицевой нерв, поверхностная височная артерия, занижнечелюстная вена и ушно-височный нерв.

Кроме межфасциальных пространств в пределах задней области шеи важными топографическими образованиями являются верхний и нижний выйные треугольники.

1. ***Верхний выйный треугольник,*** *trigonum nuchae superius*, ограничен:
   сверху и медиально — *m. rectus capitis posterior major;*
   сверху и латерально — *m. obliquus capitis superior;*
   снизу — *m. obliquus capitis inferior.*

В этом треугольнике находится задняя дуга атланта и расположенная непосредственно над нею *a. vertebralis et n. suboccipitalis.*

2. ***Нижний выйный треугольник,*** *trigonum nuchae inferius*, ограничен:
   сверху и медиально — *m. obliquus capitis inferior;*
   снизу и медиально — *m. semispinalis cervicis;*
   латерально — *m. longissimus capitis.*

В пределах этого треугольника выходит *n. occipitalis major*, который направляется кверху в затылочную область.

В глубоких слоях подзатылочной области имеются скопления жировой и соединительной ткани, которые заполняют промежутки между мышцами подзатылочной группы.

МЫШЦЫ ГОЛОВЫ

Граница между головой и шеей проходит по следующим ориентирам: подбородочный выступ, тело и ветвь нижней челюсти, наружный слуховой проход, сосцевидный отросток, верхняя выйная линия, наружный затылочный выступ.

Форму головы определяет форма черепа. Различают три формы головы: длинноголовую (долихоцефалическую), при которой преобладает переднезад-

ний размер, или длина, головы; широкоголовую (брахицефалическую), при которой преобладают поперечные размеры, или ширина, головы; среднеголовую (мезоцефалическую). В зависимости от высоты черепа выделяют: высокие — гипсицефалические, низкие — платицефалические и средние — ортоцефалические головы.

Область головы делят на два больших отдела — мозговой и лицевой. Скелетную основу мозгового отдела составляет мозговой череп, а лицевого отдела — лицевой череп. На наружной поверхности головы в мозговом отделе различают следующие области: лобную, *regio frontalis*; теменную, *regio parietalis*; затылочную, *regio occipitalis*; височную, *regio temporalis*; область ушной раковины, *regio auricularis*, и сосцевидную, *regio mastoidea*. В лицевом отделе головы выделяют область глазницы, *regio orbitalis*; подглазничную область, *regio infraorbitalis*; область носа, *regio nasalis*; область рта, *regio oralis*; подбородочную область, *regio mentalis*; скуловую область, *regio zygomatica*; боковую область лица, *regio facialis lateralis*. Боковая область лица в свою очередь представлена тремя областями: щечной, *regio buccalis*; околоушно-жевательной, *regio parotideomasseterica*, и глубокой, *regio facialis profunda*.

Классификация мышц головы по функции и расположению:

I. Мимические мышцы по расположению включают пять групп:

1) мышцы крыши черепа — *m. epicranius*;

2) мышцы наружного уха — *mm. auricularis anterior, auricularis superior, auricularis posterior*;

3) мышцы окружности глаза — *mm. orbicularis oculi, corrugator supercilii, procerus*;

4) мышца носа — *m. nasalis*;

5) мышцы окружности рта — *mm. levator labii superioris, zygomaticus major, zygomaticus minor, risorius, depressor anguli oris, levator anguli oris, depressor labii inferioris, mentalis, incisivi, buccinator, orbicularis oris*.

II. Жевательные мышцы — *mm. masseter, temporalis, pterygoideus lateralis, pterygoideus medialis*.

По происхождению мимические мышцы являются производными II висцеральной дуги; жевательные мышцы — I висцеральной дуги.

Мимические мышцы

Мимические мышцы, начинаясь в большинстве случаев от различных костных точек, заканчиваются в кожных покровах и большей частью представляют нежные, тонкие пучки, поэтому препарировать их трудно. Эти мышцы при сокращении образуют на коже различного рода складочки и углубления, которые от повторных движений могут стать постоянными и придают лицу тот или иной оттенок выражения. Располагаются мимические мышцы преимущественно вокруг естественных отверстий и играют роль сжимателей или расширителей. Пучки мышц-сжимателей располагаются вокруг отверстий циркулярно, пучки мышц-расширителей — радиально. Особенно высокого развития достигают мимические мышцы в окружности отверстия рта (рис. 142).

МЫШЦЫ КРЫШИ ЧЕРЕПА

Надчерепная мышца, *m. epicranius*, широкая, тонкая мышца, покрывающая почти всю крышу черепа. В свою очередь она состоит из затылочно-лобной мышцы (постоянной) и височно-теменной мышцы (непостоянной).

Затылочно-лобная мышца, *m. occipitofrontalis,* располагается спереди, сверху и сзади в пределах крыши черепа. Она начинается на границе между основанием и крышей черепа, в теменной области образует обширное сухожильное растяжение — сухожильный шлем, *galea aponeurotica.* Последний имеет вид прочной фиброзной пластинки, рыхло соединен с надкостницей и очень прочно — с кожей. В связи с этим при сокращении *m. epicranius* волосистая часть головы приходит в движение вместе с сухожильным шлемом.

Передний отдел *m. occipitofrontalis* — лобное брюшко, *venter frontalis,* тонкое, широкое, занимает одноименную область. Оно начинается от *galea aponeurotica* (приблизительно на границе волосистой части головы), прикрепляется к коже бровей. Лобное брюшко поднимает брови, образует ряд поперечных складок на лбу.

Затылочное брюшко, *venter occipitalis,* составляет задний отдел *m. occipitofrontalis,* занимает латеральную часть *regio occipitalis.* Это брюшко начинается над *linea nuchalis superior* и от основания *processus mastoideus* направляется вверх и латерально и заканчивается в *galea aponeurotica.*

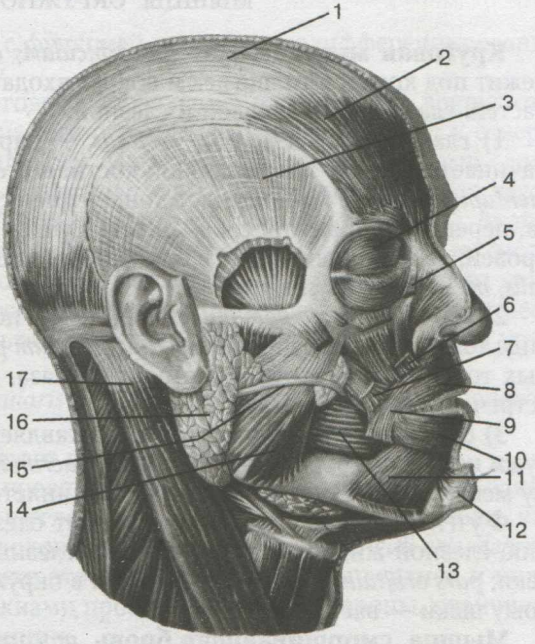

Рис. 142. Мышцы головы:

1 — *galea aponeurotica (aponeurosis epicranialis);* 2 — *venter frontalis m. occipitofrontalis;* 3 — *fascia temporalis;* 4 — *m. orbicularis oculi;* 5, 6 — *m. levator labii superioris;* 7 — *m. levator anguli oris;* 8, 10 — *m. orbicularis oris;* 9 — *m. depressor anguli oris;* 11 — *m. depressor labii inferioris;* 12 — *m. mentalis;* 13 — *m. buccinator;* 14 — *m. masseter;* 15 — *ductus parotideus;* 16 — *glandula parotidea;* 17 — *m. sternocleidomastoideus*

Боковой частью надчерепной мышцы является ***височно-теменная мышца,*** *m. temporoparietalis,* непостоянная. Пучки этой мышцы начинаются на внутренней стороне хряща ушной раковины, веерообразно расходятся и прикрепляются к сухожильному шлему.

Функция: затылочное брюшко *m. occipitofrontalis* оттягивает кожу головы назад, создает опору для лобного брюшка. При сокращении лобного брюшка кожа лба оттягивается кверху, на лбу образуются поперечные складки, брови поднимаются. *M. temporoparietalis* — рудиментарная, ее действие не выражено.

МЫШЦЫ НАРУЖНОГО УХА

Передняя, верхняя и задняя ушные мышцы, *mm. auriculares anterior, superior et posterior,* у человека развиты слабо. Они могут обеспечивать движения ушной раковины лишь у некоторых людей.

МЫШЦЫ ОКРУЖНОСТИ ГЛАЗА

Круговая мышца глаза, *m. orbicularis oculi*, имеет эллипсовидную форму, лежит под кожей в толще век и вокруг входа в глазницу. Мышца состоит из трех частей: глазничной, вековой и слезной.

1) глазничная часть, *pars orbitalis*, — наружная широкая часть мышцы. Она начинается от *pars nasalis* лобной кости, *processus frontalis* верхней челюсти и *ligamentum palpebrale mediale*, идет концентрическими дугами к наружному углу глаза, переплетаясь между собой. Часть пучков этой мышцы заканчивается в коже бровей, щек или переходит в ближайшие мышцы (в *venter frontalis m. occipitofrontalis*, *m. levator labii superioris*);

2) вековая часть, *pars palpebralis*, лежит под кожей верхнего и нижнего века в виде тонкого слоя, начинается от *ligamentum palpebrale mediale* и от соседних костных точек, идет к латеральному углу глаза, где пучки верхнего и нижнего века встречаются друг с другом;

3) слезная часть, *pars lacrimalis*, составляет глубокую часть предыдущей (снаружи не видна), берет начало от *crista lacrimalis posterior*, прикрепляется к слезному мешку и, проходя позади него, соединяется с *pars palpebralis*.

Функция: *pars lacrimalis* расширяет слезный мешок, способствует проведению слезной жидкости через систему слезных путей; *pars palpebralis* — смыкает веки; *pars orbitalis* — образует складки в окружности глазницы, тянет брови вниз, кожу щеки — вверх.

Мышца, сморщивающая бровь, *m. corrugator supercilii*, лежит под *pars orbitalis* круговой мышцы глаза и под *venter frontalis m. occipitofrontalis*. Очень редко отсутствует, иногда распадается на отдельные части. Эта мышца начинается от *pars nasalis* лобной кости, выше ее шва с *processus frontalis maxillae*, вблизи срединной линии и, направляясь вверх и латерально, заканчивается в коже брови, причем ее пучки переплетаются с началом *venter frontalis m. occipitofrontalis*.

Функция: тянет бровь вниз и медиально, образуя одну—две глубокие продольные бороздки над корнем носа.

Мышца гордецов, *m. procerus*, непостоянная, начинается от костной спинки носа и заканчивается в коже надпереносья.

Функция: вызывает образование кожных складок в области надпереносья.

МЫШЦЫ НОСА

Эти мышцы развиты слабо. Кроме пучков, идущих от мышц окружности ротового отверстия, имеется только одна собственная мышца — **носовая мышца**, *m. nasalis*. Она берет начало глубоко от *juga alveolaria* верхнего клыка и латерального резца, частично прикрыта мышцей, поднимающей верхнюю губу, состоит из двух частей — поперечной и крыльной:

1) поперечная часть, *pars transversa* (мышца, сжимающая нос, *m. compressor nasi*), представляет латеральную, более длинную часть. Она поднимается к спинке носа и, расширяясь, посредством сухожильного растяжения соединяется с одноименной мышцей противоположной стороны. При этом получается фиброзная петля, перекинутая через спинку хрящевой части носа.

Функция: суживает отверстие носа;

2) крыльная часть, *pars alaris* (мышца, опускающая крыло носа, *m. depressor alae nasi*), — медиальная часть *m. nasalis*, прикрепляется к коже крыла носа.

Функция: опускает крыло носа.

МЫШЦЫ ОКРУЖНОСТИ РТА

Эти мышцы у человека в связи с функцией речи высокодифференцированы и образуют многочисленную группу.

Круговая мышца рта имеет круговое направление, расположена вокруг отверстия рта в форме плоского кольца. Все остальные мышцы подходят к отверстию рта с различных сторон по радиусам. Их можно распределить в три слоя. Наиболее поверхностно лежат *mm. levator labii superioris, zygomaticus major, zygomaticus minor, risorius, depressor anguli oris.* Ко второму слою относятся *mm. levator anguli oris, depressor labii inferioris.* Глубже всего расположены *m. mentalis, m. buccinator, mm. incisivi.* Это деление на слои условное, так как мышцы покрывают друг друга только отчасти и обмениваются между собой пучками, а в некоторых местах (например, у углов рта) в результате переплетения волокон получается почти сплошной слой.

Круговая мышца рта, *m. orbicularis oris,* состоит из двух частей — краевой и губной:

1) губная часть, *pars labialis,* залегает в толще верхней и нижней губ;

2) краевая часть, *pars marginalis,* представляет периферический отдел мышцы. Пучки *m. orbicularis oris* начинаются у углов рта в слизистой оболочке и коже, частично являются продолжением волокон *mm. buccinator, levator anguli oris, depressor anguli oris, zygomaticus major.* Пучки этой мышцы проходят в верхней и нижней губах и, перекрещиваясь с волокнами противоположной стороны, оканчиваются в коже вблизи от срединной линии.

Функция: закрывает ротовую щель, играя роль антагониста для мышц окружности рта, расположенных радиально (*mm. levator anguli oris, depressor anguli oris* и др.).

Мышца, поднимающая верхнюю губу, *m. levator labii superioris,* имеет треугольную форму, начинается вдоль подглазничного края от *processus frontalis* верхней челюсти до скуловой кости и, конвергируя своими пучками, заканчивается преимущественно в коже носогубной складки.

Функция: поднимает верхнюю губу, углубляя *sulcus nasalis;* тянет крыло носа кверху, расширяя отверстия ноздрей.

Большая и малая скуловые мышцы, *mm. zygomaticus major et minor,* начинаются от *os zygomaticum,* вблизи ее шва с *processus zygomaticus* височной кости, идут вниз и вперед к коже угла рта и отчасти к слизистой оболочке шеки. Часть ее пучков переходит в области губы в *m. orbicularis oris.*

Функция: тянут угол рта вверх и латерально.

Мышца смеха, *m. risorius,* состоит из тонких пучков, идущих в поперечном направлении, нередко отсутствует. Мышечные пучки начинаются от *fasciae parotidea et masseterica,* конвергируют к углу рта, где присоединяются к *m. depressor anguli oris;* нижние пучки переплетаются с пучками подкожной мышцы шеи.

Функция: тянет угол рта в латеральную сторону.

Мышца, опускающая угол рта, *m. depressor anguli oris,* имеет треугольную форму, начинается вдоль нижнего края нижней челюсти (от *tuberculum mentale* до области I большого коренного зуба), покрывает *foramen mentale* и направляется к углу рта, частично заканчивается в коже угла рта, частично переходит в верхнюю губу, соединяясь с *m. orbicularis oris.*

Функция: опускает угол рта.

Мышца, поднимающая угол рта, *m. levator anguli oris* (собачий мускул, *m. caninus*), покрыта носовой и большой скуловой мышцами. Начинается от *fossa*

canina ниже *foramen infraorbitale*. Пучки ее конвергируют к углу рта, частично заканчиваются в коже и слизистой оболочке верхней губы, частично переходят в нижнюю губу, подкрепляя *m. orbicularis oris*.

Функция: тянет угол рта вверх.

Мышца, опускающая нижнюю губу, *m. depressor labii inferioris*, отчасти покрыта мышцей, опускающей угол рта, начинается около нижнего края *mandibula* под *foramen mentale*. Латеральная часть данной мышцы является продолжением *platysma*, идет вверх и несколько медиально и, пронизывая пучки *m. orbicularis oris*, заканчивается в коже нижней губы и в ее слизистой оболочке.

Функция: опускает нижнюю губу, оттягивая ее в латеральную сторону.

Подбородочная мышца, *m. mentalis*, частично покрыта предыдущей. Мышца начинается от нижней челюсти в области *jugum alveolare* нижнего латерального, отчасти — медиального резцов, идет вниз и медиально, сходится с одноименной мышцей противоположной стороны и прикрепляется к коже подбородка.

Функция: поднимает кожу подбородка, образуя на ней ямочки.

Щечная мышца, *m. buccinator*, широкая, тонкая, приблизительно четырехугольной формы, лежит глубже других мимических мышц (*mm. depressor anguli oris, zygomaticus major, levator anguli oris, risorius*), непосредственно кнаружи от слизистой оболочки. Щечная мышца начинается от *crista buccinatoria mandibulae*, подковообразной линии на наружной поверхности альвеолярного отростка верхней челюсти в области больших коренных зубов и от крылонижнечелюстного шва, *raphe pterygomandibularis*, перекинутого между крючком крыловидного отростка клиновидной кости и нижней челюстью. Пучки мышцы идут вперед к углу рта, где часть их заканчивается в слизистой оболочке, остальные продолжаются в верхнюю и нижнюю губу (часть пучков перекрещивается), переходя в глубокий слой *m. orbicularis oris*. Вблизи II верхнего большого коренного зуба через мышцу проходит выводной проток околоушной слюнной железы, *ductus parotideus*.

Функция: тянет угол рта назад, прижимает щеки и губы к зубам и альвеолярным отросткам челюстей.

Резцовые мышцы, *mm. incisivi*, верхняя и нижняя, начинаются соответственно от нижней и верхней челюстей между *juga alveolaria* латерального резца и клыка. Оканчиваются в слизистой оболочке вблизи угла рта, присоединяясь к *m. orbicularis oris*. Эти мышцы могут отсутствовать.

Функция: действуя совместно, тянут углы рта медиально.

Жевательные мышцы

Жевательные мышцы, *mm. masticatorii*, — это четыре сильные мышцы, прикрепляющиеся к нижней челюсти. Вместе с некоторыми мышцами шеи, расположенными выше подъязычной кости, они приводят в движение нижнюю челюсть (рис. 143, 144).

Жевательная мышца, *m. masseter*, имеет прямоугольную форму, отчасти покрыта околоушной слюнной железой и подкожной мышцей шеи. Мышца начинается от нижнего края скуловой дуги и внутренней ее поверхности двумя слоями (поверхностным и глубоким), волокна которых перекрещиваются под острым углом; прикрепляется к наружной поверхности ветви нижней челюсти на всем ее протяжении от основания *processus coronoideus* до *tuberositas masseterica*.

Функция: поднимает нижнюю челюсть.

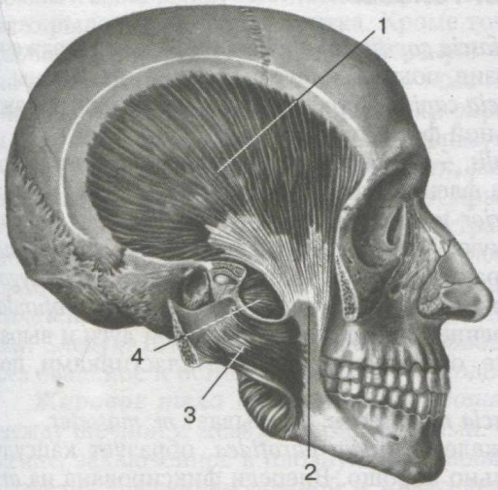

Рис. 143. Жевательные мышцы (вид справа):

1 — *m. temporalis*; 2 — *processus coronoideus* mandibulae; 3 — *m. masseter*; 4 — *m. pterygoideus lateralis*

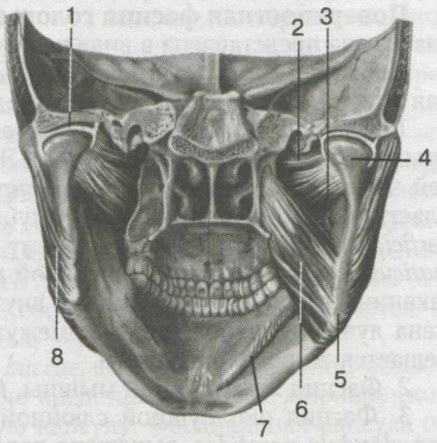

Рис. 144. Жевательные мышцы (вид сзади):

1 — *discus articularis*; 2 — *m. pterygoideus lateralis (верхняя головка)*; 3 — *m. pterygoideus lateralis (нижняя головка)*; 4 — *processus condylaris mandibulae*; 5 — *angulus mandibulae*; 6 — *m. pterygoideus medialis*; 7 — *m. mylohyoideus*; 8 — *m. masseter*

Височная мышца, *m. temporalis*, веерообразной формы, начинается от всей поверхности *planum temporale* височной ямки и от глубокой пластинки одноименной (височной) фасции (см. ниже). Пучки ее сходятся книзу (передние идут вертикально, задние — почти горизонтально) и, минуя с медиальной стороны скуловую дугу, прикрепляются к верхушке и к медиальной поверхности *processus coronoideus mandibulae*.

Функция: передними пучками тянет нижнюю челюсть кверху и прижимает ее к верхней челюсти, задними — тянет нижнюю челюсть назад.

Латеральная крыловидная мышца, *m. pterygoideus lateralis*, имеет треугольную форму, лежит в *fossa infratemporalis*, имеет верхнюю и нижнюю головки. Мышца начинается от *crista* и *facies infratemporalis* большого крыла клиновидной кости и от наружной поверхности *lamina lateralis* крыловидного отростка. Пучки мышц, конвергируя между собой, идут назад и несколько латерально и прикрепляются к *fovea pterygoidea* мыщелкового отростка нижней челюсти, к капсуле височно-нижнечелюстного сустава и к *discus articularis*.

Функция: сокращаясь с одной стороны, смещает челюсть в противоположную; действуя одновременно с такой же мышцей другой стороны, выдвигает челюсть вперед.

Медиальная крыловидная мышца, *m. pterygoideus medialis*, по форме и направлению волокон сходна с *m. masseter*, но слабее ее; расположена с медиальной стороны ветви нижней челюсти. Мышца начинается в области *fossa pterygoidea* крыловидного отростка клиновидной кости, идет вниз, назад и латерально; прикрепляется к внутренней поверхности *ramus mandibulae* от *foramen mandibulae* до ее угла.

Функция: поднимает нижнюю челюсть.

Фасции головы

Поверхностная фасция головы, *fascia capitis superficialis*, на голове выражена слабо, она представлена в виде перимизия, покрывающего мимические мышцы.

Собственная фасция головы, *fascia capitis propria*, имеет четыре части, каждая из которых носит название отдельной фасции:

1. Височная фасция, *fascia temporalis*, — прочная фиброзная пластинка, покрывающая одноименную мышцу. Эта фасция начинается от надкостницы костей черепа вдоль *linea temporalis superior* и над скуловой дугой делится на две пластинки — поверхностную и глубокую. Поверхностная пластинка, *lamina superficialis*, прикрепляется к верхнему краю и к наружной поверхности *arcus zygomaticus* и *processus frontalis* скуловой кости. Глубокая пластинка, *lamina profunda*, заканчивается на верхнем крае и внутренней поверхности скуловой дуги и выражена лучше. В небольшом промежутке, ограниченном этими пластинками, помещается жировая клетчатка.

2. Фасция жевательной мышцы, *fascia masseterica*, покрывает *m. masseter*.

3. Фасция околоушной слюнной железы, *fascia parotidea*, образует капсулу для *glandula parotidea*, выражена довольно хорошо. Впереди фиксирована на *arcus zygomaticus*, сзади — на *processus mastoideus* и хряще ушной раковины, внизу (у угла нижней челюсти) переходит в поверхностную пластинку надподъязычной части собственной фасции шеи.

4. Щечно-глоточная фасция, *fascia buccopharyngea*, развита сравнительно слабо. Эта фасция покрывает наружную поверхность *m. buccinator* и боковую стенку глотки, образуя при этом уплотнение — крылонижнечелюстной шов, *raphe pterygomandibularis*.

Обе последние фасции сходятся друг с другом кпереди от переднего края *m. masseter*. Пространство между *m. buccinator* с одной стороны, ветвью нижней челюсти и *m. masseter* с другой занято жировым телом щеки, *corpus adiposum buccae*.

Фасция, покрывающая крыловидные мышцы, выражена слабо. Она представлена эпимизием.

Топография головы

В височной области головы имеются два клетчаточных пространства: межапоневротическое и подапоневротическое височные пространства.

Межапоневротическое височное пространство, *spatium interaponeuroticum temporale*, ограничено поверхностным и глубоким листками височной фасции и надкостницей скуловой дуги. В этом замкнутом костно-фиброзном пространстве содержится только жировая клетчатка.

Подапоневротическое височное пространство, *spatium subaponeuroticum temporale*, находится под глубоким листком височной фасции. Данное пространство также является костно-фиброзным, так как с медиальной стороны оно ограничено надкостницей костей черепа. В нем находится височная мышца, жировая клетчатка, сосуды и нервы, идущие к височной мышце. Следует отметить, что по ходу височной мышцы это пространство сообщается с глубокими клетчаточными пространствами лица.

В глубокой области лица выделяют два клетчаточных пространства, которые носят название межмышечных промежутков: височно-крыловидный и межкрыловидный.

Височно-крыловидный промежуток, *interstitium temporopterygoideum*, располагается между латеральной крыловидной и височной мышцами. Он имеет вид сагиттальной щели и содержит рыхлую соединительнотканную клетчатку. Последняя распространяется в смежные области, в частности сообщается с жи-

ровым телом щеки, клетчаткой крыловидно-нёбной ямки, височной области и межкрыловидного промежутка. Кроме того, височно-крыловидный промежуток сообщается через нижнюю глазничную щель — с глазницей, через клиновидно-нёбное отверстие — с полостью носа и через большой нёбный канал — с полостью рта. В нем находятся главным образом сосуды: верхнечелюстная артерия и ее ветви, многочисленные вены, образующие крыловидное сплетение.

Межкрыловидный промежуток, *interstitium interpterygoideum*, располагается между медиальной и латеральной крыловидными мышцами, имеет вид треугольной щели. Клетчатка этого пространства сообщается с клетчаткой височно-крыловидного промежутка и окологлоточного пространства. В межкрыловидном промежутке кроме верхнечелюстной артерии и крыловидного венозного сплетения находятся ветви нижнечелюстного нерва (3-я ветвь тройничного нерва). Следует отметить, что по ходу нервов и сосудов промежуток сообщается через овальное и остистое отверстия с полостью черепа.

Жировое тело щеки, *corpus adiposum buccae*, находится в щечной области между щечной и жевательной мышцами. Оно представляет собой жировое скопление, заключенное в плотную фасциальную капсулу. Фасциальная капсула образована сращением щечной и жевательной фасций. Жировое тело имеет 3 отростка: височный, глазничный и крылонёбный, которые продолжаются в соответствующие области.

МЫШЦЫ ВЕРХНЕЙ КОНЕЧНОСТИ

Выделяют следующие области **верхней конечности:**

1) дельтовидная область, *regio deltoidea*, соответствует расположению дельтовидной мышцы, *m. deltoideus*;

2) область плеча, *regio brachialis*, в пределах которой различают: переднюю область плеча, *regio brachialis anterior*, проходящую по контурам двуглавой мышцы плеча, *m. biceps brachii*, и заднюю область плеча, *regio brachialis posterior*, которая соответствует рельефу трехглавой мышцы плеча, *m. triceps brachii*;

3) область локтя, *regio cubitalis*, включает переднюю область локтя, *regio cubitalis anterior*, которая определяется проекцией локтевой ямки, *fossa cubitalis*, и заднюю область локтя, *regio cubitalis posterior*, которая ограничена проекцией локтевого сустава на заднюю поверхность верхней конечности;

4) область предплечья, *regio antebrachialis*, состоит из передней области предплечья, *regio antebrachialis anterior*, которая вверху ограничена нижним краем локтевой ямки, снизу — линией, соединяющей шиловидные отростки локтевой и лучевой костей, а также задней области предплечья, *regio antebrachialis posterior*, простирающейся от нижней границы задней области локтя до условной линии, соединяющей шиловидные отростки костей предплечья;

5) область кисти, *regio manus*, в пределах которой выделяют переднюю и заднюю области запястья, *regiones carpales anterior et posterior*, соответствуют проекции лучезапястного сустава на переднюю и заднюю поверхности верхней конечности; ладонную и заднюю пястную области, *regio palmaris et regio metacarpalis posterior*, соответствующие передней и задней поверхностям пясти, а также область пальцев кисти, *regio digitorum manus.*

Мышцы верхней конечности, *musculi membri superioris*, принято делить на следующие группы: мышцы плечевого пояса и мышцы свободной верхней конечности — плеча, предплечья и кисти.

Они развиваются из мезенхимы миотомов, находящихся в составе почек конечностей.

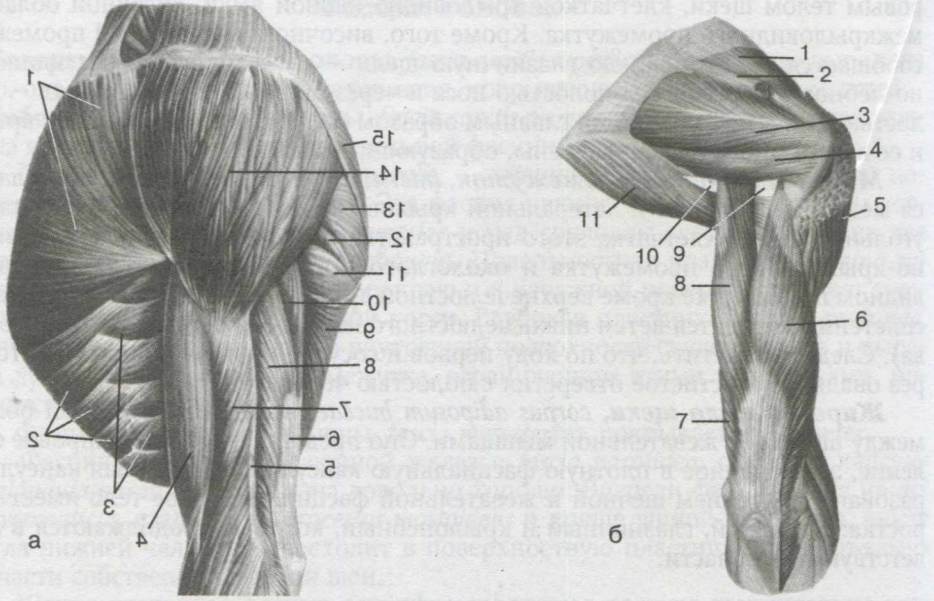

Рис. 145. Мышцы плечевого пояса и плеча:

а — вид сбоку: 1 — *m. pectoralis major*; 2 — *m. obliquus externus abdominis*; 3 — *m. serratus anterior*; 4 — *m. biceps brachii*; 5 — *septum intermusculare brachii laterale*; 6 — *tendo m. tricipitis brachii*; 7 — *m. brachialis*; 8 — *caput laterale m. tricipitis brachii*; 9 — *m. latissimus dorsi*; 10 — *caput longum m. tricipitis brachii*; 11 — *m. teres major*; 12 — *m. teres minor*; 13 — *m. infraspinatus*; 14 — *m. deltoideus*; 15 — *m. trapezius*;

б — вид сзади: 1 — *m. supraspinatus*; 2 — *spina scapulae*; 3 — *m. infraspinatus*; 4 — *m. teres minor*; 5 — *m. deltoideus*; 6 — *caput laterale m. tricipitis brachii*; 7 — *caput mediale m. tricipitis brachii*; 8 — *caput longum m. tricipitis brachii*; 9 — *foramen quadrilaterum*; 10 — *foramen trilaterum*; 11 — *m. teres major*

Мышцы плечевого пояса

Часть мышц, прикрепляющихся к костям пояса и к плечевой кости, берет начало от скелета туловища, располагается в области спины и груди и уже описана в соответствующих главах. Здесь рассматриваются шесть собственных мышц плечевого пояса, которые начинаются от лопатки и прикрепляются на верхнем конце плечевой кости (рис. 145). Они покрывают почти со всех сторон плечевой сустав и распределяются в два слоя.

Классификация мышц плечевого пояса по расположению:

1. ***Поверхностный слой*** — *m. deltoideus*;

2. ***Глубокий слой, расположенный на дорсальной поверхности лопатки,*** — *mm. supraspinatus, infraspinatus, teres minor, teres major*;

3. ***Глубокий слой, расположенный на реберной поверхности лопатки,*** — *m. subscapularis.*

Дельтовидная мышца (см. рис. 145), *m. deltoideus*, имеет треугольную форму, крупнопучковое строение, лежит поверхностно, покрывая плечевой сустав спереди, сзади, сверху и латерально. Мышца начинается напротив мест прикрепления *m. trapezius*: от латеральной трети ключицы, акромиального отростка и ости лопатки, а также от *fascia infraspinata*; прикрепляется к *tuberositas deltoidea humeri*. Под мышцей, между глубоким листком ее фасции, капсулой плечевого

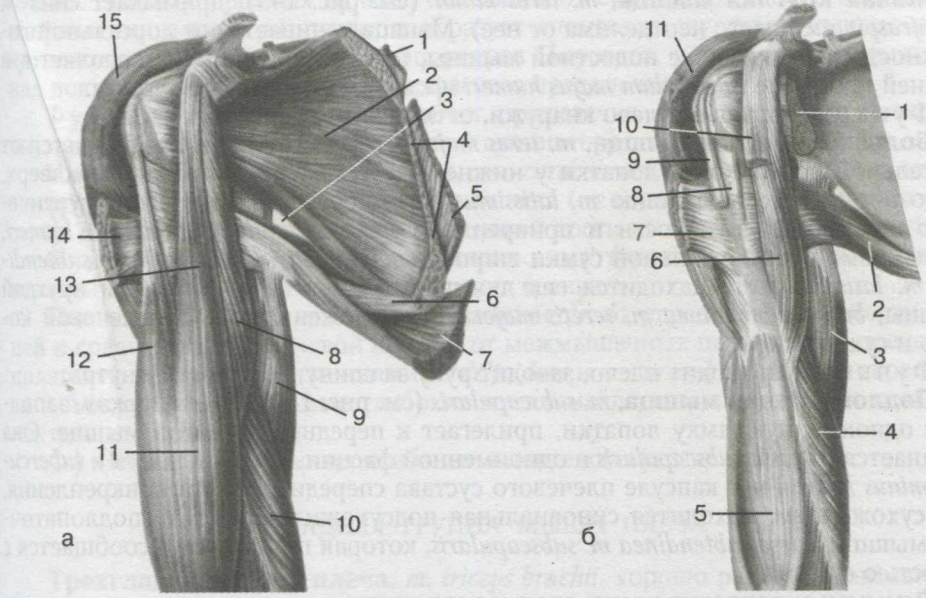

Рис. 146. Мышцы плечевого пояса и плеча (вид спереди):

а — поверхностный слой: 1 — *m. rhomboideus minor*; 2 — *m. subscapularis*; 3 — *foramen trilaterum*; 4 — *m. serratus anterior*; 5 — *m. rhomboideus major*; 6 — *m. teres major*; 7 — *m. latissimus dorsi*; 8 — *m. coracobrachialis*; 9 — *caput longum m. tricipitis branchii*; 10 — *caput mediale m. tricipitis brachii*; 11 — *m. biceps brachii*; 12 — *caput longum m. bicipitis brachii*; 13 — *caput breve m. bicipitis brachii*; 14 — *m. pectoralis major*; 15 — *m. deltoideus*;

б — глубокий слой: 1 — *m. subscapularis*; 2 — *m. teres major*; 3 — *caput longum m. tricipitis brachii*; 4 — *caput mediale m. tricipitis brachii*; 5 — *m. brachialis*; 6 — *m. coracobrachialis*; 7 — *m. pectoralis major*; 8 — *m. latissimus dorsi*; 9 — *caput longum m. bicipitis brachii*; 10 — *caput breve m. bicipitis brachii*; 11 — *m. deltoideus*

сустава и *tuberculum majus humeri*, располагается значительных размеров синовиальная поддельтовидная сумка, *bursa subdeltoidea*.

Функция: могут сокращаться отдельные части мышцы, так как она имеет крупнопучковое строение. Ключичная часть мышцы осуществляет сгибание в плечевом суставе и вращение внутрь; остистая часть — разгибание и одновременное вращение наружу; средняя — акромиальная часть — отведение. При сокращении всей мышцы происходит отведение руки до 70°.

Надостная мышца, *m. supraspinatus* (см. рис. 145), занимает одноименную ямку лопатки; начинается от поверхности *fossa supraspinata* и фасции того же названия, проходит под *acromion* и *ligamentum coracoacromiale*; прикрепляется к верхней площадке *tuberculum majus humeri* и к капсуле плечевого сустава.

Функция: вместе с *m. deltoideus* отводит плечо; оттягивает капсулу сустава, предохраняя ее от ущемлений.

Подостная мышца, *m. infraspinatus* (см. рис. 145), начинается на лопатке от *fossa infraspinata* и одноименной фасции. Пучки мышцы, конвергируя, проходят в латеральном направлении (позади плечевого сустава), прикрепляются к средней площадке *tuberculum majus humeri* и к капсуле сустава.

Функция: вращает плечо кнаружи, оттягивает капсулу сустава.

Малая круглая мышца, *m. teres minor* (см. рис. 145), примыкает снизу к *m. infraspinatus* (часто неотделима от нее). Мышца начинается от дорсальной поверхности лопатки ниже подостной мышцы, идет латерально, прикрепляется к нижней площадке *tuberculum majus humeri* и к капсуле плечевого сустава.

Функция: вращает плечо кнаружи, оттягивает капсулу сустава.

Большая круглая мышца, *m. teres major* (см. рис. 145, 146), начинается от дорсальной поверхности лопатки у нижнего ее угла, идет латерально и вверх, тесно прилегая к сухожилию *m. latissimus dorsi*, пересекает спереди хирургическую шейку плечевой кости и прикрепляется к *crista tuberculi minoris humeri*. Здесь кроме подсухожильной сумки широчайшей мышцы спины, *bursa subtendinea m. latissimi dorsi*, находится еще подсухожильная сумка большой круглой мышцы, *bursa subtendinea m. teretis majoris*, расположенная между плечевой костью и сухожилием.

Функция: приводит плечо, заводит руку за спину, вращает ее внутрь.

Подлопаточная мышца, *m. subscapularis* (см. рис. 145, 146), широкая, заполняет одноименную ямку лопатки, прилегает к передней зубчатой мышце. Она начинается от *fossa subscapularis* и одноименной фасции, прикрепляется к *tuberculum minus humeri* и к капсуле плечевого сустава спереди. У места прикрепления, под сухожилием, находится синовиальная подсухожильная сумка подлопаточной мышцы, *bursa subtendinea m. subscapularis*, которая почти всегда сообщается с полостью сустава.

Функция: приводит плечо, вращает его внутрь.

Мышцы плеча

Мышцы плеча покрывают плечевую кость на всем протяжении, образуют две группы — переднюю (сгибатели, *mm. flexores*) и заднюю (разгибатели, *mm. extensores*).

Классификация мышц плеча по топографии:

1. ***Передняя группа*** — *m. biceps brachii, m. coracobrachialis, m. brachialis*;
2. ***Задняя группа*** — *m. triceps brachii, m. anconeus.*

Передняя группа состоит из трех мышц-сгибателей, расположенных в два слоя: в поверхностном слое лежат — двуглавая мышца плеча, *m. biceps brachii*, и клювовидно-плечевая, *m. coracobrachialis*; в глубоком — плечевая мышца, *m. brachialis*. Задняя группа представлена трехглавой мышцей плеча, *m. triceps brachii*, и локтевой мышцей, *m. anconeus*. Эти две группы мышц отделены друг от друга пластинками собственной фасции плеча: с медиальной стороны — медиальной межмышечной перегородкой плеча, *septum intermusculare brachii mediale*, с латеральной — латеральной межмышечной перегородкой плеча, *septum intermusculare brachii laterale*.

ПЕРЕДНЯЯ ГРУППА МЫШЦ ПЛЕЧА

Двуглавая мышца плеча, *m. biceps brachii*, веретенообразной формы, имеет две головки (см. рис. 145). Длинная головка, *caput longum*, начинается от *tuberculum supraglenoidale scapulae*, проходит через полость плечевого сустава, ложится в *sulcus intertubercularis* плечевой кости, располагаясь в синовиальном выворотке капсулы плечевого сустава — *vagina synovialis intertubercularis*. Короткая головка, *caput breve*, берет начало от *processus coracoideus scapulae*. Обе головки соединяются в одно общее брюшко, сухожилие которого прикрепляется к *tuberositas radii*. Здесь находится постоянная синовиальная двуглаво-лучевая сумка, *bursa bicipito-*

radialis. Часть фиброзных пучков, отделяясь от сухожилия, идет в медиальном направлении в виде пластинки и образует апоневроз двуглавой мышцы плеча, *aponeurosis m. bicipitis brachii*, — апоневроз Пирогова, который перекидывается над локтевой ямкой и переходит в фасцию предплечья.

Функция: сгибает плечо, сгибает предплечье, если последнее повернуто внутрь, вращает его наружу (условный супинатор).

Клювовидно-плечевая мышца, *m. coracobrachialis*, имеет общее начало с короткой головкой двуглавой мышцы плеча (от верхушки клювовидного отростка). Эта мышца прикрепляется к плечевой кости ниже гребня малого бугорка.

Функция: сгибает плечо и приводит его к туловищу; при фиксированной верхней конечности тянет лопатку вперед и вниз.

Плечевая мышца, *m. brachialis*, начинается от передней поверхности нижней и средней трети плечевой кости и от межмышечных перегородок плеча, располагаясь между прикреплениями *m. deltoideus* и *m. coracobrachialis*; прикрепляется к *tuberositas ulnae*. Самые глубокие пучки мышцы прикрепляются к капсуле локтевого сустава.

Функция: осуществляет сгибание в локтевом суставе.

ЗАДНЯЯ ГРУППА МЫШЦ ПЛЕЧА

Трехглавая мышца плеча, *m. triceps brachii*, хорошо развита, занимает всю заднюю поверхность плеча (рис. 146), имеет три головки: длинную, латеральную и медиальную. Длинная головка, *caput longum*, начинается от *tuberculum infraglenoidale scapulae*, идет между *m. teres major* и *m. teres minor*. Латеральная головка, *caput laterale*, начинается от заднелатеральной поверхности плечевой кости, на протяжении от *tuberculum majus* до верхнего края *sulcus n. radialis* и от *septum intermusculare brachii laterale*. Медиальная головка, *caput mediale*, берет начало от всей задней поверхности плечевой кости ниже *sulcus radialis* и от обеих *septa intermuscularia*. Все три головки соединяются в одно общее прочное сухожилие, которое образуется уже на уровне средней трети плечевой кости и прикрепляется к *olecranon*. Часть пучков прикрепляется к капсуле локтевого сустава.

Функция: осуществляет разгибание в локтевом суставе, длинная головка — разгибание в плечевом суставе и приведение плеча к туловищу.

Локтевая мышца, *m. anconeus*, треугольной формы, тесно связана с *m. triceps brachii*, располагается в области предплечья. Мышца начинается от *epicondylus lateralis humeri*, расходится веерообразно и прикрепляется к *olecranon*, к задней поверхности локтевой кости (в ее верхней части), к фасции предплечья и капсуле локтевого сустава.

Функция: осуществляет разгибание в локтевом суставе, оттягивая при этом капсулу сустава.

Мышцы предплечья

Мышцы предплечья многочисленны и отличаются разнообразием функций; большинство из них действуют на несколько суставов: локтевой, дистальный лучелоктевой, лучезапястный, на суставы кисти и пальцев. По форме большинство мышц относятся к длинным, они окружают кости предплечья со всех сторон. Мышечная часть этих мышц расположена проксимально, длинные сухожилия — дистально, поэтому предплечье в направлении к кисти заметно суживается. По топографии мышцы предплечья распределяются на две группы — переднюю и заднюю; в каждой различают два слоя — поверхностный и глубокий.

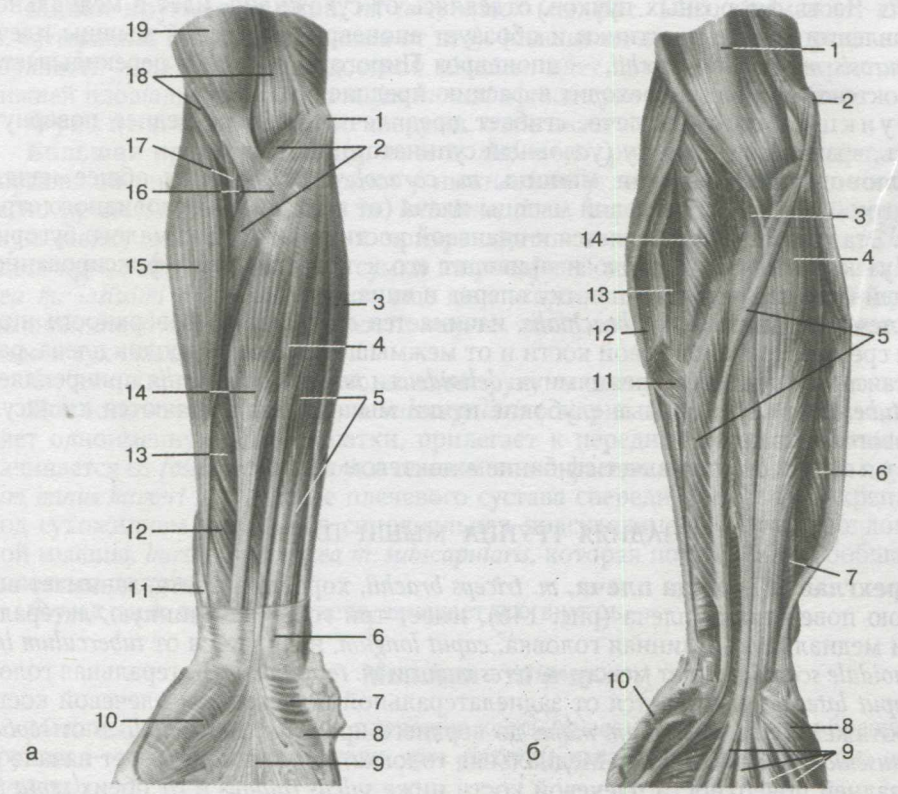

Рис. 147. Мышцы предплечья (вид спереди):

а — поверхностный слой: 1 — *epicondylus medialis humeri*; 2 — *m. pronator teres*; 3 — *m. flexor carpi ulnaris*; 4 — *m. palmaris longus*; 5 — *m. flexor digitorum superficialis*; 6 — *retinaculum musculorum flexorum*; 7 — *m. palmaris brevis*; 8 — *hypothenar*; 9 — *aponeurosis palmaris*: 10 — *thenar*; 11 — *tendo m. abductoris pollicis longi*; 12 — *m. flexor pollicis longus*; 13 — *m. flexor digitorum superficialis*; 14 — *m. flexor carpi radialis*; 15 — *m. brachioradialis*: 16 — *aponeurosis m. bicipitis brachii (fascia Pirogovi)*; 17 — *tendo m. bicipitis brachii*; 18 — *m. brachialis*; 19 — *m. biceps brachii*;

б — глубокий слой: 1 — *m. brachialis*; 2 — *epicondylus medialis humeri*; 3 — *tendo m. bicipitis brachii*; 4 — *m. flexor digitorum profundus*; 5 — *m. flexor pollicis longus*; 6 — *m. flexor carpi ulnaris*; 7 — *m. pronator quadratus*; 8 — *m. opponens digiti minimi*; 9 — *tendines m. flexoris digitorum profundi*; 10 — *m. opponens pollicis*; 11 — *m. pronator teres*; 12 — *m. brachioradialis*; 13 — *m. extensor carpi radialis longus*; 14 — *m. supinator*

Классификация мышц предплечья по топографии:

***I. Передняя группа*:**

1) поверхностный слой — *mm. brachioradialis, pronator teres, flexor carpi radialis, palmaris longus, flexor digitorum superficialis, flexor carpi ulnaris*;

2) глубокий слой — *mm. flexor pollicis longus, flexor digitorum profundus, pronator quadratus*;

***II. Задняя группа*:**

1) поверхностный слой — *mm. extensores carpi radiales longus et brevis, extensor digitorum, extensor digiti minimi, extensor carpi ulnaris*;

2) глубокий слой — *mm. supinator, abductor pollicis longus, extensor pollicis brevis, extensor pollicis longus, extensor indicis.*

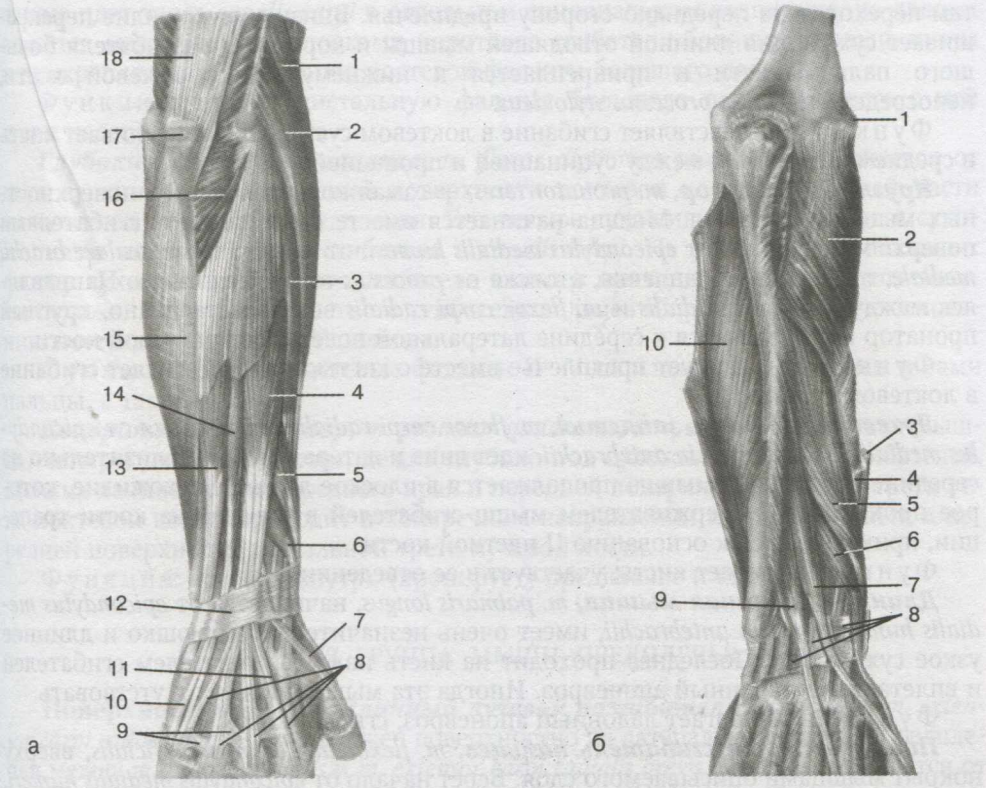

Рис. 148. Мышцы предплечья (вид сзади):

а — поверхностный слой: 1 — *m. brachioradialis;* 2 — *m. extensor carpi radialis longus;* 3 — *m. extensor carpi radialis brevis;* 4 — *m. extensor digitorum*; 5 — *m. abductor pollicis longus;* 6 — *m. extensor pollicis brevis;* 7 — *m. extensor pollicis longus;* 8 — *tendines m. extensoris digitorum;* 9 — *connexus intertendineus;* 10 — *tendo m. extensoris digiti minimi;* 11 — *tendo m. extensoris indicis;* 12 — *retinaculum musculorum extensorum;* 13 — *m. extensor carpi ulnaris*; 14 — *m. extensor digiti minimi;* 15 — *m. flexor carpi ulnaris;* 16 — *m. anconeus;* 17 — *olecranon;* 18 — *m. triceps brachii*;

б — глубокий слой: 1 — *epicondylus lateralis humeri;* 2 — *m. supinator;* 3 — *tendo m. extensoris carpi radialis longi;* 4 — *tendo m. extensoris carpi radialis brevis;* 5 — *m. abductor pollicis longus;* 6 — *m. extensor pollicis brevis;* 7 — *m. extensor pollicis longus;* 8 — *retinaculum musculorum extensorum;* 9 — *m. extensor indicis; 10 — m. flexor digitorum profundus*

По функции передняя группа мышц предплечья (рис. 147)— это сгибатели (их семь) и пронаторы (их два); задняя группа (рис. 148)— это разгибатели (их девять) и супинатор.

Бóльшая часть сгибателей берет начало от *epicondylus medialis humeri* и собственной фасции предплечья; бóльшая часть разгибателей начинается от *epicondylus lateralis humeri* и собственной фасции предплечья.

ПЕРЕДНЯЯ ГРУППА МЫШЦ ПРЕДПЛЕЧЬЯ

Поверхностный слой. ***Плечелучевая мышца,*** *m. brachioradialis*, начинается от латерального надмыщелкового гребня плечевой кости и латеральной межмышечной перегородки плеча, ложится между *m. triceps brachii* и *m. brachialis* и за-

тем переходит на переднюю сторону предплечья. Внизу ее сухожилие перекрещивает сухожилия длинной отводящей мышцы и короткого разгибателя большого пальца кисти и прикрепляется к нижнему концу лучевой кости, непосредственно над *processus styloideus*.

Функция: осуществляет сгибание в локтевом суставе и устанавливает кисть в среднем положении между супинацией и пронацией.

Круглый пронатор, *m. pronator teres*, — самая короткая из всех поверхностных мышц предплечья. Мышца начинается вместе с остальными сгибателями поверхностного слоя от *epicondylus medialis humeri*, от *septum intermusculare brachii mediale*, от фасции предплечья, а также от *processus coronoideus ulnae*. Направляясь между *m. brachioradialis* и *m. flexor carpi radialis* вниз и латерально, круглый пронатор прикрепляется к середине латеральной поверхности лучевой кости.

Функция: пронирует предплечье вместе с кистью и осуществляет сгибание в локтевом суставе.

Лучевой сгибатель запястья, *m. flexor carpi radialis*, начинается от *epicondylus medialis humeri* и *fascia antebrachii*, идет вниз и латерально. Приблизительно на середине предплечья мышца продолжается в плоское длинное сухожилие, которое проходит под удерживателем мышц-сгибателей в борозде на кости-трапеции, прикрепляется к основанию II пястной кости.

Функция: сгибает кисть, участвует в ее отведении.

Длинная ладонная мышца, *m. palmaris longus*, начинается от *epicondylus medialis humeri* и *fascia antebrachii*, имеет очень незначительное брюшко и длинное узкое сухожилие. Последнее проходит на кисть над удерживателем сгибателей и вплетается в ладонный апоневроз. Иногда эта мышца может отсутствовать.

Функция: напрягает ладонный апоневроз, сгибает кисть.

Поверхностный сгибатель пальцев, *m. flexor digitorum superficialis*, вверху покрыт мышцами описываемого слоя. Берет начало от *epicondylus medialis humeri*, локтевой коллатеральной связки, медиального края венечного отростка локтевой кости, а также от проксимальных двух третей переднего края лучевой кости. Общее мышечное брюшко распадается на четыре части, переходящие в отдельные сухожилия, которые проходят в *canalis carpi* под удерживателем сгибателей на ладонную поверхность фаланг II—V пальцев. На середине проксимальной фаланги каждое сухожилие делится на две ножки, прикрепляющиеся к краям основания средней фаланги, между которыми проходит сухожилие глубокого сгибателя пальцев. Часть их пучков перекрещивается дорсально от сухожилия глубокого сгибателя пальцев, образуя перекрест сухожилий, *chiasma tendinum*.

Функция: сгибает кисть, II—V пальцы, а также средние фаланги II—V пальцев.

Локтевой сгибатель запястья, *m. flexor carpi ulnaris*, длинный, плоский, одноперистый, лежит медиальнее всех мышц поверхностного слоя. Имеет две головки: плечевую и локтевую. Одна берет начало (вместе с другими сгибателями) от *epicondylus medialis humeri* и *fascia antebrachii*, другая — от *olecranon* и двух верхних третей *margo posterior ulnae* — посредством тонкого апоневроза. Спускаясь по медиальному краю предплечья, мышца прикрепляется к *os pisiforme*, проходя над удерживателем сгибателей. Продолжением сухожилия являются *ligamentum pisohamatum* и *ligamentum pisometacarpale*.

Функция: сгибает кисть и приводит ее.

Глубокий слой. *Длинный сгибатель большого пальца*, *m. flexor pollicis longus*, лежит латерально, начинается от передней поверхности лучевой кости и прилежащей части межкостной мембраны предплечья на протяжении от уровня бугристости лучевой кости до верхнего края квадратного пронатора. Его сухо-

жилие идет через *canalis carpi* в отдельном синовиальном влагалище, на ладони ложится между двумя головками короткого сгибателя большого пальца кисти и прикрепляется к основанию ногтевой фаланги большого пальца.

Функция: сгибает дистальную фалангу большого пальца (вместе с ней и сам палец), а также кисть.

Глубокий сгибатель пальцев, *m. flexor digitorum profundus*, начинается от двух верхних третей передней поверхности локтевой кости и соседней части межкостной мембраны предплечья. Его четыре сухожилия идут вместе с сухожилиями поверхностного сгибателя в *canalis carpi*. На уровне проксимальных фаланг сухожилия глубокого сгибателя пальцев проходят между расщепленными сухожилиями поверхностного сгибателя пальцев и прикрепляются к основанию ногтевых фаланг II—V пальцев.

Функция: сгибает ногтевые фаланги II—V пальцев, вместе с ними и сами пальцы, а также кисть.

Квадратный пронатор, *m. pronator quadratus*, широкая, уплощенная мышца, четырехугольной формы, лежит глубоко под сухожилиями всех сгибателей. Мышца начинается от переднего края и передней поверхности нижней трети тела локтевой кости, проходит в поперечном направлении и прикрепляется к передней поверхности дистальной трети лучевой кости.

Функция: вращает внутрь (пронирует) предплечье и кисть.

ЗАДНЯЯ ГРУППА МЫШЦ ПРЕДПЛЕЧЬЯ

Поверхностный слой. ***Длинный лучевой разгибатель запястья,*** *m. extensor carpi radialis longus*, расположен поверхностно на латеральной стороне предплечья между *m. brachioradialis* и *m. extensor carpi radialis brevis*. Мышца начинается от *epicondylus lateralis humeri* и *septum intermusculare brachii laterale*. На середине предплечья она переходит в плоское сухожилие, которое, пройдя под удерживателем мышц-разгибателей, прикрепляется к основанию II пястной кости.

Функция: разгибает предплечье, разгибает и отводит кисть.

Короткий лучевой разгибатель запястья, *m. extensor carpi radialis brevis*, начинается от *epicondylus lateralis humeri*, *ligamentum collaterale radiale* и *fascia antebrachii*; прикрепляется к тыльной поверхности основания III пястной кости.

Функция: разгибает и отводит кисть.

Разгибатель пальцев, *m. extensor digitorum*, начинается от *epicondylus lateralis humeri* и *fascia antebrachii*. Вблизи лучезапястного сустава мышца разделяется на четыре сухожилия, которые проходят под удерживателем сухожилий мышц-разгибателей в общем синовиальном влагалище и прикрепляются к тыльной стороне II—V пальцев, образуя сухожильные растяжения. Средние пучки последних прикрепляются к основанию средней фаланги, а боковые — к ногтевой фаланге. На уровне головок пястных костей сухожилия разгибателя пальцев соединены друг с другом косо ориентированными пучками — межсухожильными соединениями, *connexus intertendinei*.

Функция: разгибает II—V пальцы и кисть.

Разгибатель мизинца, *m. extensor digiti minimi*, имеет общее начало с разгибателем пальцев. Тонкое сухожилие проходит под удерживателем мышц-разгибателей в отдельном костно-фиброзном канале, прикрепляется к основанию средней и ногтевой фаланг мизинца.

Функция: разгибает мизинец.

Локтевой разгибатель запястья, *m. extensor carpi ulnaris*, начинается от *epicondylus lateralis humeri, fascia antebrachii* и от капсулы локтевого сустава; прикрепляется к основанию V пястной кости.

Функция: разгибает и приводит кисть.

Глубокий слой. *Супинатор,* *m. supinator*, полностью покрыт поверхностными мышцами. Мышца начинается от *epicondylus lateralis humeri, ligamentum collaterale radiale, ligamentum anulare radii* и *crista m. supinatoris*, проходит косо в латеральном направлении (охватывает лучевую кость сзади и сбоку) и прикрепляется к латеральной поверхности проксимальной трети лучевой кости.

Функция: вращает лучевую кость кнаружи (супинирует предплечье вместе с кистью).

Длинная мышца, отводящая большой палец кисти, *m. abductor pollicis longus*, начинается на задней поверхности локтевой и лучевой костей и на межкостной мембране предплечья. Перекрещиваясь с сухожилиями *mm. extensores carpi radiales*, мышца идет под *retinaculum musculorum extensorum*, прикрепляется к основанию I пястной кости.

Функция: отводит большой палец и кисть.

Короткий разгибатель большого пальца кисти, *m. extensor pollicis brevis*, начинается от задней поверхности лучевой кости и межкостной перепонки предплечья. Его сухожилие проходит вместе с сухожилием длинной мышцы, отводящей большой палец, в одном костно-фиброзном канале, прикрепляется к основанию проксимальной фаланги большого пальца кисти.

Функция: разгибает проксимальную фалангу большого пальца, отводит большой палец.

Длинный разгибатель большого пальца кисти, *m. extensor pollicis longus*, начинается от латеральной стороны задней поверхности локтевой кости (в пределах средней ее трети) и межкостной мембраны предплечья. Сухожилие проходит под удерживателем мышц-разгибателей в отдельном костно-фиброзном канале, прикрепляется к основанию дистальной фаланги большого пальца кисти.

Функция: разгибает большой палец кисти.

Разгибатель указательного пальца, *m. extensor indicis*, начинается на задней поверхности локтевой кости и от межкостной перепонки предплечья. Сухожилие мышцы проходит вместе с сухожилиями разгибателей пальцев в костно-фиброзном канале под удерживателем мышц-разгибателей, прикрепляется к задней поверхности проксимальной фаланги указательного пальца. Сухожилие участвует в образовании дорсального апоневроза, соединяясь с соответствующим сухожилием *m. extensor digitorum.*

Функция: разгибает указательный палец.

Мышцы кисти

Мышцы кисти располагаются исключительно на ладонной стороне. На тыле проходят только сухожилия разгибателей. Мышцы кисти разделяют на три группы: латеральную (мышцы большого пальца), образующую хорошо выраженное возвышение большого пальца — тенар, *thenar*; медиальную (мышцы мизинца), образующую возвышение мизинца — гипотенар, *hypothenar*; и среднюю, которой соответствует ладонное углубление (рис. 149).

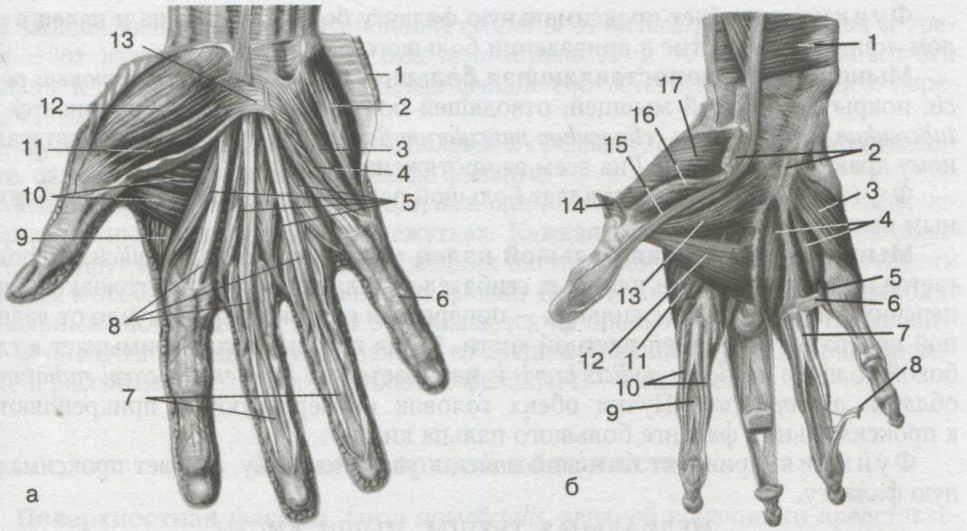

Рис. 149. Мышцы кисти. Ладонная поверхность:

а — поверхностный слой: 1 — *m. palmaris brevis*; 2 — *m. abductor digiti minimi*; 3 — *m. flexor digiti minimi brevis*; 4 — *m. opponens digiti minimi*: 5 — *mm. lumbricales*; 6 — *vagina fibrosa digitorum manus*; 7 — *tendines m. flexoris digitorum profundi*; 8 — *tendines m. flexoris digitorum superficialis*; 9 — *m. interosseus dorsalis I*; 10 — *m. adductor pollicis*; 11 — *m. flexor pollicis brevis*, 12 — *m. abductor pollicis brevis*; 13 — *retinaculum musculorum flexorum*;

б — глубокий слой: 1 — *m. pronator quadratus*; 2 — *retinaculum musculorum flexorum*; 3 — *m. opponens digiti minimi*; 4 — *mm. interossei palmares*; 5 — *m. lumbricalis*; 6 — *ligamentum metacarpale transversum profundum*; 7 — *tendo m. flexoris digitorum superficialis*; 8 — *tendo m. flexoris digitorum profundi*; 9 — *chiasma tendinum*; 10 — *vagina tendinis fibrosa*; 11 — *m. interosseus dorsalis I*; 12 — *m. adductor pollicis (caput transversum)*; 13 — *m. adductor pollicis (caput obliquum)*; 14 — *m. abductor pollicis brevis*; 15 — *tendo m. flexoris pollicis longi*; 16 — *m. flexor pollicis brevis*; 17 — *m. opponens pollicis*

Классификация мышц кисти по топографии:

1. ***Латеральная группа*** — *mm. abductor pollicis brevis, flexor pollicis brevis, opponens pollicis, adductor pollicis.*

2. ***Медиальная группа*** — *mm. palmaris brevis, abductor digiti minimi, flexor digiti minimi brevis, opponens digiti minimi.*

3. ***Средняя группа*** — *mm. lumbricales* (четыре), *interossei palmares* (три), *interossei dorsales* (четыре).

ЛАТЕРАЛЬНАЯ ГРУППА МЫШЦ КИСТИ

Короткая мышца, отводящая большой палец кисти, *m. abductor pollicis brevis*, располагается поверхностно. Она начинается от *retinaculum musculorum flexorum* и *tuberculum ossis scaphoidei*, прикрепляется к основанию проксимальной фаланги большого пальца.

Функция: отводит большой палец.

Короткий сгибатель большого пальца кисти, *m. flexor pollicis brevis*, имеет две головки: поверхностную и глубокую. Поверхностная головка начинается от *retinaculum musculorum flexorum*, глубокая головка берет начало на дне *canalis carpi* от *ligamentum carpi radiatum* и *os trapezoideum*. Мышца прикрепляется к проксимальной фаланге большого пальца кисти с латеральной стороны (в толще сухожилия находится сесамовидная кость).

Функция: сгибает проксимальную фалангу большого пальца и палец в целом, принимает участие в приведении большого пальца.

Мышца, противопоставляющая большой палец кисти, *m. opponens pollicis*, покрыта короткой мышцей, отводящей большой палец. Она начинается от *tuberculum ossis trapezii* и *retinaculum musculorum flexorum*, прикрепляется к латеральному краю *os metacarpale I* на всем ее протяжении.

Функция: противопоставляет большой палец кисти мизинцу и всем остальным пальцам кисти.

Мышца, приводящая большой палец кисти, *m. adductor pollicis*, располагается под сухожилиями длинных сгибателей пальцев, имеет две головки — поперечную и косую. Более сильная — поперечная головка, берет начало от ладонной поверхности третьей пястной кости. Косая головка тесно примыкает к глубокой головке *m. flexor pollicis brevis* и начинается от *ligamentum carpi radiatum* в области *os capitatum*. Пучки обеих головок конвергируют и прикрепляются к проксимальной фаланге большого пальца кисти.

Функция: приводит большой палец к указательному, сгибает проксимальную фалангу.

МЕДИАЛЬНАЯ ГРУППА МЫШЦ КИСТИ

Короткая ладонная мышца, *m. palmaris brevis*, представляет собой несколько тонких параллельных мышечных пучков, идущих в подкожной жировой клетчатке области *hypothenar* от *retinaculum musculorum flexorum* к коже медиального края кисти. Это одна из немногих сохранившихся у человека кожных мышц.

Функция: сокращаясь, она образует ямочки на коже по краю ладони.

Мышца, отводящая мизинец, *m. abductor digiti minimi*, начинается от *os pisiforme* и *ligamentum pisohamatum*, прикрепляется к основанию проксимальной фаланги V пальца с медиальной стороны.

Функция: отводит мизинец в локтевую сторону и сгибает проксимальную фалангу.

Короткий сгибатель мизинца, *m. flexor digiti minimi brevis*, начинается от *hamulus ossis hamati* и от *retinaculum musculorum flexorum*, прикрепляется к проксимальной фаланге V пальца, сливаясь с сухожилием *m. abductor digiti minimi*.

Функция: сгибает проксимальную фалангу мизинца.

Мышца, противопоставляющая мизинец, *m. opponens digiti minimi*, имеет общее начало с *m. flexor digiti minimi brevis*, прикрепляется к локтевому краю *os metacarpale V*.

Функция: противопоставляет мизинец большому пальцу.

СРЕДНЯЯ ГРУППА МЫШЦ КИСТИ

Червеобразные мышцы, *mm. lumbricales*, тонкие, лежат между сухожилиями *m. flexor digitorum profundus* под *aponeurosis palmaris*. Они начинаются от лучевого края сухожилий глубокого сгибателя пальцев, огибают головки пястных костей с лучевой стороны, переходят на тыл; прикрепляются червеобразные мышцы к основанию проксимальных фаланг II—V пальцев, переходя в тыльный апоневроз.

Функция: сгибают проксимальные фаланги и разгибают средние и дистальные фаланги II—V пальцев.

Ладонные межкостные мышцы, *mm. interossei palmares*, лежат в трех межкостных промежутках, ограниченных II—V пястными костями. Первая межкост-

ная мышца начинается от медиальной стороны *os metacarpale II*, вторая и третья — от латеральной стороны *ossa metacarpalia IV* и *V*. Прикрепляются эти мышцы к основаниям проксимальных фаланг соответствующих пальцев, переходя в тыльный апоневроз.

Функция: приводят II, IV и V пальцы к среднему, сгибают их проксимальные, разгибают средние и дистальные фаланги.

Тыльные межкостные мышцы, *mm. interossei dorsales*, находятся во всех четырех пястных межкостных промежутках. Каждая из них начинается от обращенных друг к другу сторон двух соседних пястных костей. Прикрепляются эти мышцы к основаниям проксимальных фаланг II—V пальцев, частично переходят в тыльный апоневроз, частично оканчиваются на боковой поверхности фаланг.

Функция: отводят II и IV пальцы от среднего пальца, сгибают проксимальные и разгибают средние и дистальные фаланги II—V пальцев.

Фасции верхней конечности

Поверхностная фасция, *fascia superficialis*, верхней конечности представлена в виде тонкой соединительнотканной пластинки, располагающейся непосредственно за подкожной жировой клетчаткой.

Собственная фасция, *fascia propria*, окружает группы мышц или отдельные мышцы, образуя для них фиброзные и костно-фиброзные футляры.

Собственная фасция, покрывающая мышцы плечевого пояса, имеет четыре части:

1. Дельтовидная фасция, *fascia deltoidea*, охватывая одноименную мышцу, разделяется на две пластинки: поверхностную, *lamina superficialis*, и глубокую, *lamina profunda*. Первая выражена слабее, покрывает наружную поверхность мышцы, посылая перегородки в глубину между пучками и соединяясь вдоль *sulcus deltoideopectoralis* с собственной фасцией груди. Глубокая пластинка, *lamina profunda*, отделяя *m. deltoideus* от капсулы плечевого сустава и от *mm. infraspinatus et teres minor*, по заднему краю дельтовидной мышцы переходит в фасцию плеча, *fascia brachii*, и подостную фасцию, *fascia infraspinata*.

2. Подостная фасция, *fascia infraspinata*, хорошо развита, имеет строение апоневроза, прикрепляется к краям *fossa infraspinata* и образует костно-фиброзный футляр для подостной и малой круглой мышц. Большая круглая мышца находится в отдельном фиброзном футляре, стенки которого по строению близки к перимизию.

3. Надостная фасция, *fascia supraspinata*, натянута в пределах одноименной ямки над мышцей того же названия, образуя для нее костно-фиброзный футляр, она менее развита, чем предыдущая.

4. Подлопаточная фасция, *fascia subscapularis*, выражена еще слабее, покрывает одноименную мышцу, также формируя костно-фиброзный футляр.

Собственная фасция плеча, *fascia brachii propria*, вверху переходит в *fascia deltoidea* и *fascia axillaris*, а внизу — в *fascia antebrachii*; окружает мышцы плеча в виде футляра, образует межмышечные перегородки, прикрепляющиеся к надкостнице плечевой кости. Медиальная межмышечная перегородка плеча, *septum intermusculare brachii mediale*, более плотная. Она отделяет плечевую и клювовидно-плечевую мышцы от медиальной головки трехглавой мышцы плеча, расщепляется и образует фиброзный футляр для сосудисто-нервного пучка плеча. Латеральная межмышечная перегородка плеча, *septum intermusculare brachii late-*

rale, отделяет плечевую и плечелучевую мышцы от латеральной головки трехглавой мышцы плеча. Покрывая мышцы передней группы плеча, собственная фасция делится на две пластинки, образующие отдельный фиброзный футляр для клювовидно-плечевой и двуглавой мышц, а также костно-фиброзный футляр для *m. brachialis*. *M. triceps brachii* лежит в отдельном костно-фиброзном футляре.

Собственная фасция предплечья, *fascia antebrachii propria*, развита значительно сильнее по сравнению с предыдущей. В области локтевого сустава имеет вид апоневроза, является местом начала для мышц и имеет мелкофутлярное строение. В проксимальной трети предплечья она усиливается фиброзными пучками сухожилия двуглавой мышцы плеча — *aponeurosis m. bicipitis brachii* (апоневроз Пирогова). В области лучезапястного сустава утолщенная фасция предплечья фиксируется на костных выступах этой области и образует удерживатели сухожилий мышц, идущих на кисть: удерживатель мышц-сгибателей и удерживатель мышц-разгибателей.

Удерживатель мышц-сгибателей, *retinaculum musculorum flexorum*, перекидывается над бороздой запястья, фиксируясь на *eminentiae carpi radialis et ulnaris*, превращает эту борозду в костно-фиброзный канал — канал запястья, *canalis carpi*. В латеральном и медиальном направлениях пучки *retinaculum musculorum flexorum* расщепляются и образуют два канала: лучевой канал запястья, *canalis carpi radialis*, и локтевой канал запястья, *canalis carpi ulnaris*. В *canalis carpi radialis* проходит сухожилие лучевого сгибателя запястья, покрытое синовиальным влагалищем. В *canalis carpi ulnaris* сухожилий мышц нет, здесь проходят локтевой нерв, локтевые артерия и вены. *Canalis carpi* содержит два синовиальных влагалища: общее синовиальное влагалище для сухожилий поверхностного и глубокого сгибателей пальцев, а также синовиальное влагалище для сухожилия длинного сгибателя большого пальца. Кроме того, в этом канале проходит срединный нерв.

Удерживатель мышц-разгибателей, *retinaculum musculorum extensorum*, находится на дорсальной стороне запястья, фиксируется на переднем крае лучевой кости с одной стороны, а с другой — на шиловидном отростке локтевой кости и локтевой коллатеральной связке запястья. Фиброзными пучками пространство под удерживателем мышц-разгибателей разделяется на шесть костно-фиброзных каналов, в которых проходят окруженные синовиальными влагалищами сухожилия разгибателей (рис. 150) в следующем порядке, начиная от большого пальца: в первом канале — сухожилия *m. abductor pollicis longus* и *m. extensor pollicis brevis*; во втором — сухожилия *mm. extensores carpi*

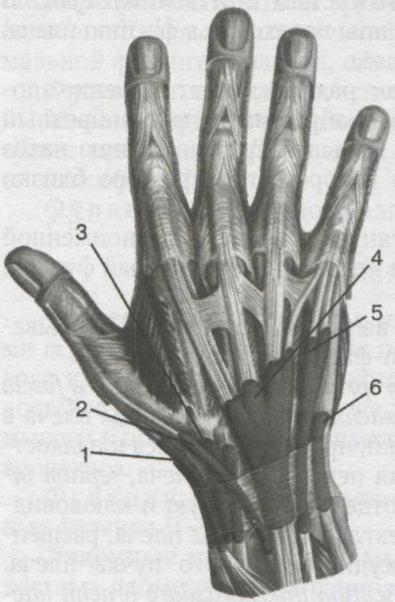

Рис. 150. Схема синовиальных влагалищ тыльной поверхности правой кисти:

1 — *vagina synovialis tendinum mm. abductoris pollicis longi et extensoris pollicis brevis*; 2 — *vagina synovialis tendinis m. extensoris pollicis longi*; 3 — *vagina synovialis tendinum mm. extensorum carpi radialium*; 4 — *vagina synovialis tendinum mm. extensoris digitorum et extensoris indicis*; 5 — *vagina synovialis tendinis m. extensoris digiti minimi*; 6 — *vagina synovialis tendinis m. extensoris carpi ulnaris*

radiales; в третьем — сухожилие *m. extensor pollicis longus*; в четвертом — сухожилия *m. extensor digitorum* и *m. extensor indicis*; в пятом — сухожилие *m. extensor digiti minimi*; в шестом — сухожилие *m. extensor carpi ulnaris*.

Собственная фасция кисти, *fascia manus propria*, состоит из двух частей — ладонной и тыльной, имеющих названия отдельных фасций. Ладонная фасция, *fascia palmaris*, выражена лучше по сравнению с тыльной фасцией, *fascia dorsalis manus*, и образует две пластинки: поверхностную и глубокую. В области тенара и гипотенара поверхностная пластинка ладонной фасции тонкая; на уровне средней группы мышц она утолщается, срастается с поверхностной фасцией кисти, образуя ладонный апоневроз, *aponeurosis palmaris*, состоящий из продольных и поперечных пучков.

От боковых краев ладонного апоневроза отходят межмышечные перегородки, которые соединяются с глубокой пластинкой ладонной фасции. Они отделяют среднюю группу мышц от мышц тенара и гипотенара. В связи с этим образуется отдельный фасциальный футляр для сухожилий сгибателей пальцев и червеобразных мышц. Мышцы тенара и гипотенара располагаются в отдельных костно-фиброзных футлярах.

Ладонный апоневроз имеет форму треугольника, вершина которого соединяется с *retinaculum musculorum flexorum* и с сухожилием *m. palmaris longus*. Основание обращено к пальцам. Здесь ладонный апоневроз разделяется на отдельные продольные тяжи, которые участвуют в образовании на ладонной поверхности пальцев костно-фиброзных каналов для сухожилий сгибателей II—V пальцев. У этих фиброзных влагалищ пальцев кисти, *vaginae fibrosae digitorum manus*, можно выделить два вида волокон: поперечные пучки — кольцевая часть фиброзных влагалищ, *pars anularis vaginae fibrosae*, и косые пучки — крестообразная часть фиброзного влагалища, *pars cruciformis vaginae fibrosae*. Пучки ладонного апоневроза плотно срастаются с кожей, поэтому на ладони кожа не смещается и в складку не собирается.

Глубокая пластинка ладонной фасции (межкостная ладонная фасция) выражена слабо. Она покрывает межкостные мышцы, отделяя их от сухожилий сгибателей и червеобразных мышц.

Тыльная фасция кисти, *fascia dorsalis manus*, состоит из двух пластинок — поверхностной и глубокой. Поверхностная пластинка выражена слабо, она продолжается от *retinaculum musculorum extensorum* поверх сухожилий разгибателей пальцев. Глубокая пластинка развита лучше. Она покрывает тыльные межкостные мышцы, срастается с надкостницей пястных костей и вместе с глубокой пластинкой ладонной фасции кисти образует четыре костно-фиброзных межпястных промежутка, *spatia intermetacarpalia*, — для межкостных мышц.

Топография верхней конечности

В пределах верхней конечности имеется большое количество топографических образований: борозд, ямок, отверстий и каналов, представляющих практический интерес, так как в них располагаются сосуды и нервы.

Подмышечная ямка, *fossa axillaris*, представляет собой углубление между верхней конечностью и боковой поверхностью туловища. Она лучше видна при отведенном плече и обращена выпуклостью кверху. Подмышечную ямку ограничивают складки кожи: спереди — соответственно нижнему краю большой грудной мышцы; сзади — нижнему краю широчайшей мышцы спины.

Подмышечная полость, *cavitas axillaris*, имеет форму четырехгранной пирамиды, основание которой направлено вниз и латерально, а вершина — вверх и медиально. Вершина, или верхняя апертура, *apertura superior*, соединяет подмышечную полость с областью шеи. Она ограничена спереди ключицей, медиально — I ребром, сзади — верхним краем лопатки. Основание подмышечной полости, или нижняя апертура, *apertura inferior*, соответствует границам подмышечной ямки. Подмышечная полость имеет четыре стенки: переднюю, заднюю, медиальную и латеральную. Переднюю стенку полости образуют большая и малая грудные мышцы; заднюю — широчайшая мышца спины, большая круглая и подлопаточная мышцы; медиальную — передняя зубчатая мышца; латеральную — двуглавая мышца плеча и клювовидно-плечевая мышца.

Для более точного описания топографии сосудов и нервов, находящихся в подмышечной полости, переднюю стенку последней подразделяют на три треугольника:

1) ключично-грудной треугольник, *trigonum clavipectorale*;
2) грудной треугольник, *trigonum pectorale*;
3) подгрудной треугольник, *trigonum subpectorale*.

Первый из них (направленный вершиной латерально) ограничен ключицей (вверху) и верхним краем малой грудной мышцы (снизу и латерально); второй совпадает с контурами малой грудной мышцы; третий треугольник основанием обращен латерально и находится между нижними краями малой (сверху) и большой (снизу) грудных мышц.

На задней стенке подмышечной полости имеются два отверстия — трехстороннее и четырехстороннее; через них проходят нервы и сосуды.

Трехстороннее отверстие, *foramen trilaterum*, расположено медиальнее, его стенки образованы: вверху — нижним краем подлопаточной мышцы; снизу — большой круглой мышцей; с латеральной стороны — длинной головкой трехглавой мышцы плеча.

Четырехстороннее отверстие, *foramen quadrilaterum*, располагается латерально. Оно ограничено: сверху — нижним краем подлопаточной мышцы; снизу — большой круглой мышцей; с медиальной стороны — длинной головкой трехглавой мышцы плеча; латеральную стенку образует хирургическая шейка плечевой кости. При рассмотрении этих отверстий сзади верхнюю границу образует малая круглая мышца, *m. teres minor*.

В передней области плеча по обеим сторонам *m. biceps brachii* идут две борозды: медиальная и латеральная — *sulcus bicipitalis medialis et sulcus bicipitalis lateralis*. Особенно важна медиальная борозда — в ней находятся крупные сосуды и нервы, она глубже и длиннее, вверху сообщается с подмышечной полостью.

Плечемышечный канал, *canalis humeromuscularis*, канал лучевого нерва (спиральный канал), *canalis nervi radialis seu canalis spiralis*, проходит на задней поверхности плеча, между головками *m. triceps brachii* и костью, соответственно *sulcus n. radialis*. Канал имеет два отверстия и две стенки. Верхнее (входное) отверстие расположено на границе верхней и средней трети плеча с медиальной стороны; ограничено — плечевой костью, медиальной и латеральной головками *m. triceps brachii*. Нижнее отверстие (выходное) находится на границе средней и нижней трети плеча с латеральной стороны, в глубине борозды, образованной мышцами: *m. brachialis* и *m. brachioradialis (sulcus cubitalis anterior lateralis)*. Передняя стенка плечемышечного канала представлена *sulcus n. radialis* плечевой кости, задняя — трехглавой мышцей плеча.

Локтевая ямка, *fossa cubitalis*, обнаруживается в передней локтевой области, *regio cubitalis anterior*, после удаления кожных покровов и клетчатки. Дно и верхнюю границу этой ямки образует плечевая мышца, с латеральной стороны ямка ограничена плечелучевой мышцей, с медиальной — круглым пронатором. В локтевой ямке выделяют две борозды. Одна из них — медиальная передняя локтевая борозда, *sulcus cubitalis anterior medialis*, ограничена медиально *m. pronator teres*, латерально — *m. brachialis*. Вторая — латеральная передняя локтевая борозда, *sulcus cubitalis anterior lateralis*, ограничена с латеральной стороны *m. brachioradialis*, с медиальной — *m. brachialis*. Она сообщает *canalis humeromuscularis* с *sulcus radialis*. Кроме того, локтевая ямка сообщается: сверху — с *sulcus bicipitalis medialis*, снизу — с *sulcus radialis*.

В задней локтевой области имеются две борозды, ограниченные костными образованиями: задняя медиальная локтевая борозда, *sulcus cubitalis posterior medialis*, располагается между *olecranon* и *epicondylus medialis humeri*; задняя латеральная локтевая борозда, *sulcus cubitalis posterior lateralis*, — между *olecranon* и *epicondylus lateralis humeri*.

Лучевая, срединная и локтевая борозды находятся на передней поверхности предплечья. Лучевую борозду, *sulcus radialis*, с латеральной стороны ограничивает *m. brachioradialis*, с медиальной — *m. flexor carpi radialis*. Срединная борозда, *sulcus medianus*, находится между лучевым сгибателем запястья и поверхностным сгибателем пальцев. Локтевую борозду, *sulcus ulnaris*, с латеральной стороны ограничивает *m. flexor digitorum superficialis*, с медиальной — *m. flexor carpi ulnaris*. *Sulcus ulnaris* соединяется с *sulcus cubitalis posterior medialis* коротким локтевым каналом.

Локтевой канал, *canalis ulnaris*, ограничен капсулой локтевого сустава и головками *m. flexor carpi ulnaris*.

Супинаторный канал, *canalis supinatorius*, отходит в верхнем отделе от лучевой борозды предплечья. Он идет на заднюю поверхность предплечья, располагаясь между шейкой лучевой кости и *m. supinator*.

Синовиальные влагалища кисти. В костно-фиброзном канале запястья, *canalis carpi*, для сухожилий имеются два синовиальных влагалища (рис. 151): общее синовиальное влагалище сухожилий мышц-сгибателей, *vagina synovialis communis tendinum musculorum flexorum*, — для поверхностного и глубокого сгибателей пальцев, и синовиальное влагалище сухожилия длинного сгибателя большого пальца, *vagina synovialis tendinis musculi flexoris pollicis longi*. В *canalis carpi radialis* находится синовиальное влагалище для сухожилия лучевого сгибателя запястья, *vagina synovialis tendinis musculi flexoris carpi radialis*.

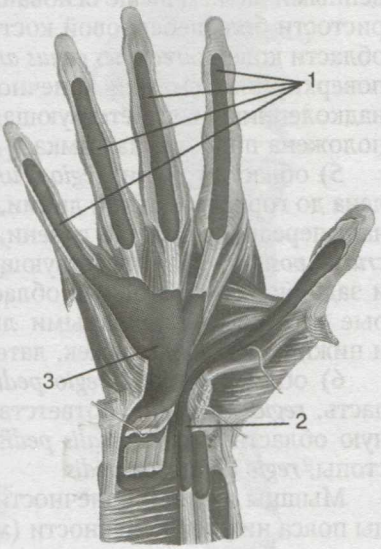

Рис. 151. Схема ладонных синовиальных влагалищ правой кисти:

1 — vaginae synoviales tendinum digitorum manus; 2 — vagina synovialis tendinis m. flexoris pollicis longi; 3 — vagina synovialis communis musculorum flexorum

В проксимальном направлении все три влагалища выступают над верхним краем *retinaculum musculorum flexorum* на 1—2 см. Дистально влагалище сухожилия лучевого сгибателя запястья продолжается также на 1—2 см, а влагалище сухожилия длинного сгибателя большого пальца — до основания ногтевой фаланги. Общее влагалище сгибателей слепо заканчивается на середине ладони и только в области мизинца достигает ногтевой фаланги. Сухожилия поверхностного и глубокого сгибателей, идущих к II—IV пальцам, имеют изолированные, слепо заканчивающиеся синовиальные влагалища сухожилий пальцев кисти, *vaginae synoviales tendinum digitorum manus*, располагающиеся от оснований ногтевых фаланг до головок пястных костей.

На тыле кисти под *retinaculum musculorum extensorum* в костно-фиброзных каналах имеются шесть изолированных синовиальных влагалищ. В проксимальном направлении отдельные синовиальные влагалища выступают из-под *retinaculum musculorum extensorum* на 2—3 см, дистально — продолжаются до середины пястных костей.

МЫШЦЫ НИЖНЕЙ КОНЕЧНОСТИ

Различают следующие области **нижней конечности:**

1) ягодичная область, *regio glutealis*, определяется контурами большой ягодичной мышцы; переходит в заднюю область бедра;

2) тазобедренная область, *regio coxae*, ограничена проекцией одноименного сустава на латеральную поверхность нижней конечности;

3) область бедра, *regio femoralis*, которая включает переднюю область бедра, *regio femoralis anterior*, соответствует местоположению четырехглавой мышцы бедра, и заднюю область бедра, *regio femoralis posterior*, которая соответствует пространству, ограниченному вверху ягодичной складкой, внизу — верхней границей области колена;

4) область колена, *regio genus*, ограничена горизонтальными линиями, проведенными на 4 см выше основания надколенника и в проекции нижней части бугристости большеберцовой кости; в ее пределах расположены передняя и задняя области колена, *regiones genus anterior et posterior*, соответствующие одноименным поверхностям нижней конечности; в состав *regio genus anterior* входит область надколенника, соответствующая его контурам; в области *regio genus posterior* расположена подколенная ямка;

5) область голени, *regio cruris*, простирается от нижней границы области колена до горизонтальной линии, проходящей по основаниям лодыжек; она включает переднюю область голени, *regio cruris anterior*; заднюю область голени, *regio cruris posterior*, соответствующую контурам икроножной мышцы; переднюю и заднюю голеностопные области, *regiones talocrurales anterior et posterior*, которые ограничены условными линиями, проходящими по основаниям (сверху) и нижним краям лодыжек, латеральной и медиальной;

6) область стопы, *regio pedis*, в пределах которой различают пяточную область, *regio calcanea*, соответствующую пяточному бугру; тыльную и подошвенную области, *regio dorsalis pedis et regio plantaris pedis*, а также область пальцев стопы, *regio digitorum pedis*.

Мышцы нижней конечности, *musculi membri inferioris*, подразделяют на мышцы пояса нижней конечности (мышцы таза) и мышцы свободной нижней конечности — бедра, голени и стопы.

Мышцы таза

Эти мышцы начинаются от костей таза, поясничного и крестцового отделов позвоночного столба, со всех сторон окружают тазобедренный сустав и прикрепляются к верхнему концу бедренной кости.

Классификация мышц таза по топографии:

1. ***Внутренние мышцы таза*** — *mm. iliopsoas, piriformis, obturatorius internus.*
2. ***Наружные мышцы таза*** — *mm. gluteus maximus, gluteus medius, gluteus minimus, quadratus femoris, gemellus superior, gemellus inferior, tensor fasciae latae, obturatorius externus.*

ВНУТРЕННИЕ МЫШЦЫ ТАЗА

Подвздошно-поясничная мышца, *m. iliopsoas* (рис. 152), состоит из двух мышц, соединяющихся только у места прикрепления: большой поясничной мышцы, *m. psoas major*, и подвздошной мышцы, *m. iliacus*. К данной мышце можно отнести и непостоянную малую поясничную мышцу, *m. psoas minor*.

Большая поясничная мышца, *m. psoas major*, начинается от боковой поверхности тел XII грудного, I—IV поясничных позвонков и от поперечных отростков всех поясничных позвонков. На уровне крестцово-подвздошного сустава она присоединяется к пучкам подвздошной мышцы.

Подвздошная мышца, *m. iliacus*, занимает всю *fossa iliaca*, начинаясь от ее поверхности. После соединения с большой поясничной мышцей образуется подвздошно-поясничная мышца, *m. iliopsoas*, которая проходит под паховой связкой через мышечную лакуну, *lacuna musculorum*. Она покрывает спереди тазобедренный сустав и прикрепляется к *trochanter minor* бедренной кости. В том месте, где *m. iliopsoas* прилежит к капсуле тазобедренного сустава, располагается синовиальная подвздошно-гребенчатая сумка, *bursa iliopectinea*, часто сообщающаяся с полостью сустава.

Функция: обеспечивает сгибание в тазобедренном суставе и вращает бедро наружу. При фиксированном бедре сгибает поясничный отдел позвоночного столба и наклоняет таз вместе с туловищем вперед.

Малая поясничная мышца, *m. psoas minor*, имеет веретенообразное короткое брюшко и длинное сухожилие, начинается от боковой поверхности тел XII грудного или I поясничного позвонков, прикрепляется к *eminentia iliopubica*, переходя в *fascia iliaca* и *arcus iliopectineus*. Мышца отсутствует в 40 % случаев.

Функция: напрягает *fascia iliaca*.

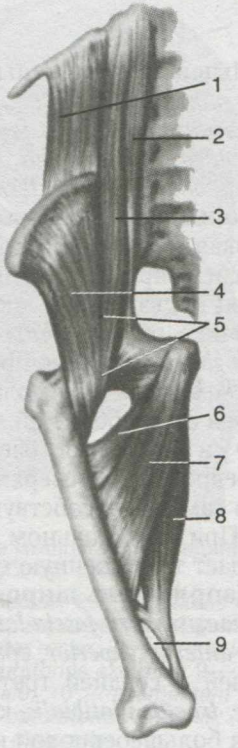

Рис. 152. Подвздошно-поясничная мышца и приводящие мышцы бедра (правая конечность):

1 — *m. quadratus lumborum*; 2 — *m. psoas minor*; 3 — *m. psoas major*; 4 — *m. iliacus*; 5 — *m. iliopsoas*; 6 — *m. adductor brevis*; 7 — *m. adductor longus*; 8 — *adductor magnus;* 9 — *hiatus tendineus (adductorius)*

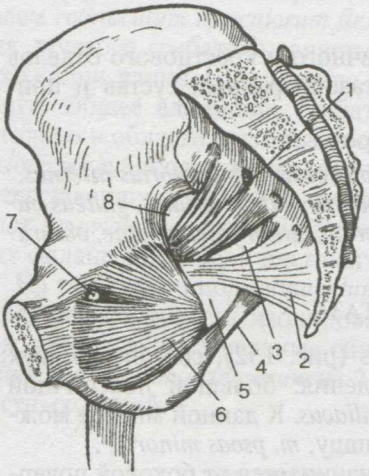

Рис. 153. Внутренние мышцы таза (схема):

1 — *m. piriformis*; 2 — *ligamentum sacrospinale*; 3 — *foramen infrapiriforme*; 4 — *ligamentum sacrotuberale*; 5 — *foramen ischiadicum minus*; 6 — *m. obturatorius internus*; 7 — *canalis obturatorius*; 8 — *foramen suprapiriforme*

Грушевидная мышца, *m. piriformis* (рис. 153), начинается от передней поверхности крестца, проходит через большое седалищное отверстие из полости малого таза в ягодичную область и прикрепляется к верхушке *trochanter major.*

Функция: вращает бедро наружу.

Внутренняя запирательная мышца, *m. obturatorius internus* (рис. 153), начинается от внутренней поверхности *membrana obturatoria* и краев *foramen obturatum* (за исключением запирательной борозды). Она выходит из полости малого таза через *foramen ischiadicum minus* и, изменив направление почти под прямым углом, перекидывается через край малой седалищной вырезки. Мышца прикрепляется к *fossa trochanterica.* К сухожилию мышцы, после выхода из полости малого таза, присоединяются верхняя и нижняя близнецовые мышцы, относящиеся к наружным мышцам таза.

Функция: вращает бедро наружу.

НАРУЖНЫЕ МЫШЦЫ ТАЗА

Мышцы этой группы располагаются в три слоя. Поверхностный слой составляют *mm. gluteus maximus, m. tensor fasciae latae.* В среднем слое находятся: *m. gluteus medius, quadratus femoris, mm. gemelli,* а также части внутренних мышц таза (*m. obturatorius internus, m. piriformis*). Глубокий слой представлен *m. gluteus minimus, m. obturatorius externus* (рис. 154–156).

Большая ягодичная мышца, *m. gluteus maximus,* четырехугольной формы, широкая, с крупнопучковым строением, достигает высшего развития у человека в связи с прямохождением. Мышца начинается от *labium externum crista iliaca* вблизи подвздошной кости кзади от *linea glutea posterior,* от *facies dorsalis* крестца и копчика, от *ligamentum sacrotuberale* и *fascia thoracolumbalis;* прикрепляется к *tuberositas glutea,* частично продолжается в *tractus iliotibialis fasciae latae.* Между мышцей и *trochanter major* располагается постоянная сумка значительных размеров — вертельная сумка большой ягодичной мышцы, *bursa trochanterica m. glutei maximi.*

Функция: разгибает бедро, одновременно поворачивая его кнаружи; отводит бедро. Передневерхние пучки мышцы напрягают *tractus iliotibialis fasciae latae* и тем самым способствуют удержанию коленного сустава в разогнутом положении. При вертикальном положении тела фиксирует таз и вместе с ним туловище (придает телу военную осанку).

Напрягатель широкой фасции, *m. tensor fasciae latae,* заключен между двумя пластинками *fascia lata;* начинается от *labium externum crista iliaca* вблизи *spina iliaca anterior superior,* срастаясь с начальной частью *m. gluteus medius.* На границе верхней и средней трети бедра он переходит в подвздошно-большеберцовый тракт, *tractus iliotibialis,* который прикрепляется к латеральной стороне верхнего конца большеберцовой кости.

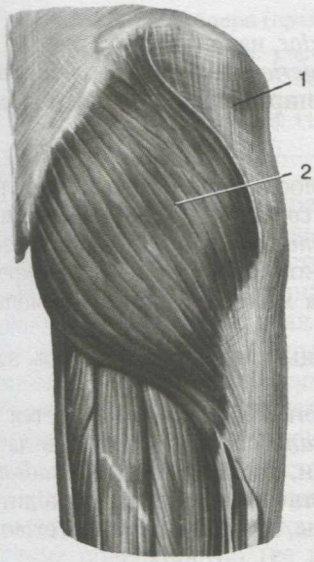

Рис. 154. Наружные мышцы таза:

1 — *m. gluteus medius* (покрыта фасцией); 2 — *m. gluteus maximus*

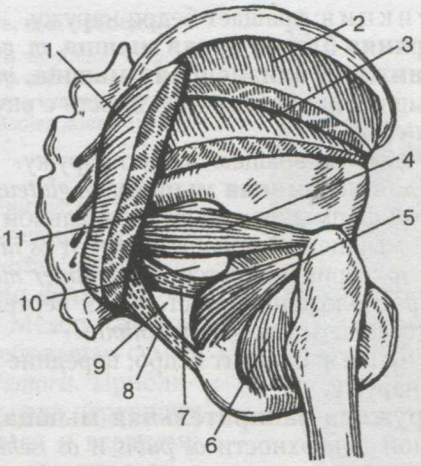

Рис. 155. Наружные мышцы таза (схема):

1 — *m. gluteus maximus*; 2 — *m. gluteus medius*; 3 — *m. gluteus minimus*; 4 — *m. piriformis*; 5 — *m. obturatorius internus*; 6 — *m. obturatorius externus*; 7 — *ligamentum sacrospinale*; 8 — *ligamentum sacrotuberale*; 9 — *foramen ischiadicum minus*; 10 — *foramen infrapiriforme*; 11 — *foramen suprapiriforme*

Функция: напрягает подвздошно-большеберцовый тракт, сгибает бедро.

Средняя ягодичная мышца, *m. gluteus medius*, треугольной формы, большая ее часть лежит под *m. gluteus maximus*, покрывает *m. gluteus minimus* (сливается с ним своими передними пучками). Мышца начинается от наружной поверхности *os ilium* между *linea glutea anterior* и *linea glutea posterior* и от *fascia lata*; прикрепляется к *trochanter major*, над которым имеются одна или две вертельные сумки — *bursae trochantericae m. glutei medii.*

Функция: отводит бедро, передние пучки вращают его внутрь, задние — наружу. При перенесении *punctum fixum* на бедро эта мышца наклоняет таз в сторону.

Квадратная мышца бедра, *m. quadratus femoris*, плоская, лежит между *m. gluteus maximus* и *m. obturatorius externus*; выше нее располагается *m. piriformis*, ниже — *m. adductor magnus.* Она начинается от *tuber ischiadicum*, идет латерально и прикрепляется к *crista trochanterica* и *trochanter major.*

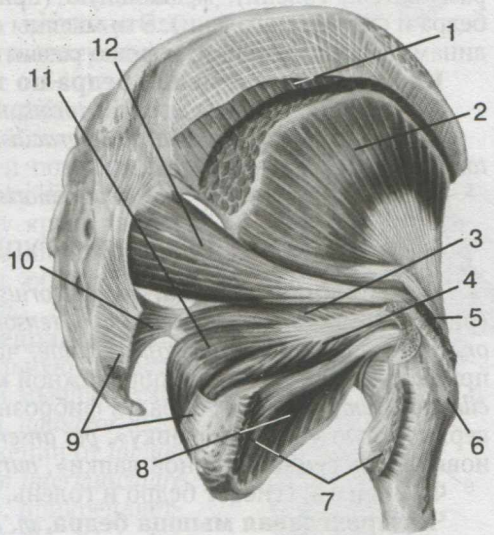

Рис. 156. Наружные мышцы таза, средний и глубокий слои:

1, 5 — *m. gluteus medius;* 2 — *m. gluteus minimus;* 3 — *m. gemellus superior;* 4 — *m. gemellus inferior;* 6 — *trochanter major;* 7 — *m. quadratus femoris;* 8 — *m. obturatorius externus;* 9 — *ligamentum sacrotuberale;* 10 — *ligamentum sacrospinale; 11 — m. obturatorius internus;* 12 — *m. piriformis*

Функция: вращает бедро наружу.

Верхняя близнецовая мышца, *m. gemellus superior*, начинается от *spina ischiadica*, **нижняя близнецовая мышца,** *m. gemellus inferior*, — от *tuber ischiadicum*. Эти мышцы прикрепляются вместе с внутренней запирательной мышцей к *fossa trochanterica*.

Функция: вращают бедро наружу.

Малая ягодичная мышца, *m. gluteus minimus*, плоская, приблизительно треугольной формы, лежит на латеральной стороне *os coxae*, покрыта средней ягодичной мышцей. Она начинается от *os ilium* между *linea glutea anterior* и *linea glutea inferior*; прикрепляется к *trochanter major* бедренной кости. У места прикрепления расположена непостоянная вертельная сумка малой ягодичной мышцы, *bursa trochanterica m. glutei minimi*.

Функция: отводит бедро, передние пучки мышцы вращают его внутрь, задние — наружу.

Наружная запирательная мышца, *m. obturatorius externus*, начинается от наружной поверхности *os pubis* и *os ischii*, от *membrana obturatoria;* идет в латеральном направлении позади шейки бедренной кости, проходит под *m. quadratus femoris* и прикрепляется к *fossa trochanterica*. У места прикрепления находится непостоянная сумка наружной запирательной мышцы, *bursa m. obturatorii externi*.

Функция: вращает бедро наружу.

Мышцы бедра

Мышцы бедра подразделяются на три группы: переднюю (сгибатели бедра и разгибатели голени); медиальную (приводящие бедро) и заднюю (разгибатели бедра и сгибатели голени). Эти мышцы очень сильные, выполняют статическую и динамическую функции, хорошо развиты у человека в связи с прямохождением.

Классификация мышц бедра по топографии:

1. ***Передняя группа*** — *m. sartorius, m. quadriceps femoris.*
2. ***Медиальная группа*** — *m. gracilis, m. pectineus, m. adductor longus, m. adductor brevis, m. adductor magnus.*
3. ***Задняя группа*** — *m. biceps femoris, m. semitendinosus, m. semimembranosus.*

ПЕРЕДНЯЯ ГРУППА МЫШЦ БЕДРА

Портняжная мышца, *m. sartorius*, самая длинная мышца во всем теле (рис. 157), начинается вместе с *m. tensor fasciae latae* от *spina iliaca anterior superior*, прикрепляется к *tuberositas tibiae*, частично переходя в *fascia cruris*. У места прикрепления сухожилие портняжной мышцы срастается с сухожилиями *m. gracilis* и *m. semitendinosus*, образуя фиброзную пластинку треугольной формы — поверхностную «гусиную лапку», *pes anserinus superficialis*, под которой имеется синовиальная сумка «гусиной лапки», *bursa anserina*.

Функция: сгибает бедро и голень, согнутую голень вращает внутрь.

Четырехглавая мышца бедра, *m. quadriceps femoris*, сильная мышца, состоит из четырех головок. В дистальной трети бедра все четыре головки образуют общее сухожилие, которое охватывает надколенник, прикрепляясь к его верхушке и боковым краям. Книзу от *patella* сухожилие продолжается в виде прочной связки — *ligamentum patellae*, прикрепляющейся к *tuberositas tibiae*.

Одна из головок четырехглавой мышцы бедра — прямая мышца бедра, *m. rectus femoris*, более самостоятельная. Другие три: *m. vastus lateralis, m. vastus medialis* и *m. vastus intermedius* тесно соединены друг с другом и облегают бедренную кость почти со всех сторон.

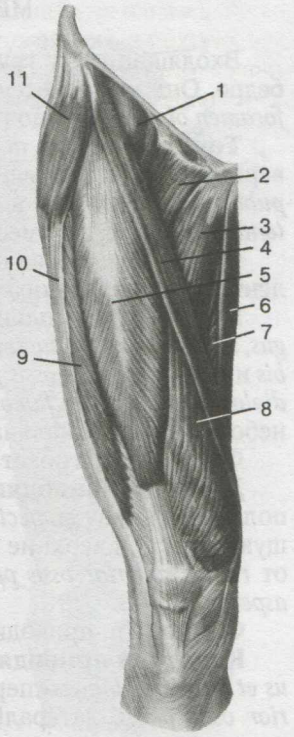

Рис. 157. Мышцы бедра (правая конечность, вид спереди):

1 — *m. iliopsoas*; 2 — *m. pectineus*; 3 — *m. adductor longus*; 4 — *m. sartorius*; 5 — *m. rectus femoris*; 6 — *m. gracilis*; 7 — *m. adductor magnus*; 8 — *m. vastus medialis*; 9 — *m. vastus lateralis*; 10 — *tractus iliotibialis*; 11 — *m. tensor fasciae latae*

Прямая мышца бедра, *m. rectus femoris*, веретенообразной формы, с ясно выраженным перистым строением, лежит поверхностно на *m. vastus intermedius* (рис. 158). Мышца начинается от *spina iliaca anterior inferior* и от верхнего края *acetabulum*. Между тазовой костью и началом мышцы имеется небольшая сумка прямой мышцы бедра, *bursa m. recti femoris*. Приблизительно на 8 см выше *basis patellae* мышца переходит в плоское сухожилие, прикрепляющееся к верхнему краю надколенника вместе с сухожилиями *mm. vasti*.

Латеральная широкая мышца бедра, *m. vastus lateralis*, наиболее широкая из трех *mm. vasti*, плоская, лежит поверхностно (ее покрывает только *m. tensor fasciae latae* и *tractus iliotibialis*), внутренней стороной прилежит к латеральной и задней поверхностям бедренной кости. Она начинается от *labium laterale lineae asperae femoris*, от основания *trochanter major* и от *septum intermusculare femoris laterale*, идет вниз и медиально, соединяется с *m. vastus intermedius*, частично его прикрывая; прикрепляется к верхнему и латеральному краям надколенника.

Промежуточная широкая мышца бедра, *m. vastus intermedius*, лежит между *m. rectus femoris* и костью. Мышца начинается от передней поверхности бедренной кости, почти достигая вверху *linea intertrochanterica*; прикрепляется к верхнему краю надколенника, нижние глубокие пучки вплетаются в верхний отдел капсулы коленного сустава, образуя суставную мышцу колена, *m. articularis genus*.

Медиальная широкая мышца бедра, *m. vastus medialis*, занимает переднюю и медиальную области бедра, частично прикрыта портняжной мышцей, сзади прилежит к *mm. adductor longus* и *m. adductor magnus*. Мышца начинается на всем протяжении от *labium mediale lineae asperae femoris* и от *septum intermusculare femoris mediale*, идет вниз и латерально, прикрепляется к верхнему и медиальному краям *patella*.

Функция: *m. quadriceps femoris* разгибает голень; *m. rectus femoris*, кроме того, сгибает бедро.

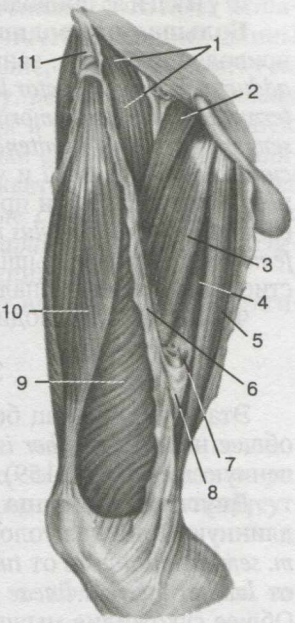

Рис. 158. Передняя и медиальная группы мышц бедра:

1 — *m. iliopsoas*; 2 — *m. pectineus*; 3 — *m. adductor longus*; 4 — *m. adductor magnus*; 5 — *m. gracilis*; 6 — *septum intermusculare femoris mediale*; 7 — *canalis adductorius*; 8 — *lamina vastoadductoria*; 9 — *m. vastus medialis*; 10 — *m. rectus femoris*; 11 — *m. sartorius*

МЕДИАЛЬНАЯ ГРУППА МЫШЦ БЕДРА

Входящие в эту группу мышцы объединяются общей функцией — приводят бедро. Они начинаются от наружной поверхности *os pubis* и *os ischii* в окружности *foramen obturatum* и почти все прикрепляются к *labium mediale lineae asperae femoris.*

Тонкая мышца, *m. gracilis* (см. рис. 157), плоская длинная мышца, лежит поверхностно вдоль медиальной стороны бедра; начинается от *ramus inferior ossis pubis*; прикрепляется к *tuberositas tibiae*, между сухожилиями *mm. sartorius et semitendinosus*, образуя вместе с ними поверхностную гусиную лапку.

Функция: приводит бедро, сгибает голень; при согнутом положении в коленном суставе поворачивает голень внутрь.

Гребенчатая мышца, *m. pectineus*, лежит между *m. iliopsoas* и *m. adductor longus*, поверх *mm. adductor brevis* и *obturatorius externus*; начинается от *pecten ossis pubis* и *ramus superior ossis pubis*, идет вниз и латерально; прикрепляется к *labium mediale lineae asperae femoris* ниже малого вертела. У места прикрепления имеется небольшая синовиальная сумка.

Функция: сгибает и приводит бедро.

Длинная приводящая мышца, *m. adductor longus*, треугольной формы, расположена между *m. pectineus* и *m. gracilis*, прикрывает спереди короткую приводящую мышцу и верхние пучки большой приводящей мышцы. Мышца начинается от *ramus superior ossis pubis*; прикрепляется к средней трети *labium mediale lineae asperae femoris.*

Функция: приводит бедро.

Короткая приводящая мышца, *m. adductor brevis*, лежит между *mm. pectineus et adductor longus* спереди и *m. adductor magnus* сзади; начинается от *ramus inferior ossis pubis*, латеральнее места начала *mm. adductor longus et gracilis.* Пучки мышцы расходятся вниз и латерально и прикрепляются к верхней трети *labium mediale lineae asperae femoris.*

Функция: приводит и сгибает бедро.

Большая приводящая мышца, *m. adductor magnus*, самая сильная из группы приводящих мышц, занимает медиальную сторону бедра, прикрыта спереди *mm. adductor brevis, adductor longus et sartorius.* Вверху она граничит с *mm. obturatorius externus et quadratus femoris*, медиально — с *m. gracilis*, сзади — с *mm. gluteus maximus, semimembranosus, semitendinosus et biceps femoris.* Мышца начинается от *tuber ischiadicum, ramus ossis ischii* и частично от *ramus inferior ossis pubis.* Пучки ее расходятся почти вертикально и прикрепляются к *labium mediale lineae asperae femoris* по всей ее длине и к *epicondylus medialis femoris.* В месте прикрепления к *epicondylus medialis femoris* сухожилие мышцы образует дугу, которая ограничивает выходное отверстие приводящего канала — сухожильную щель, *hiatus tendineus* (*adductorius*).

Функция: приводит бедро.

ЗАДНЯЯ ГРУППА МЫШЦ БЕДРА

Эта группа мышц бедра состоит из трех длинных мышц, вверху они имеют общее начало — *tuber ischiadicum*, книзу расходятся, ограничивая сверху подколенную ямку (рис. 159).

Двуглавая мышца бедра, *m. biceps femoris*, имеет две головки, короткую и длинную. Длинная головка, *caput longum*, начинается вместе с *m. semitendinosus* и *m. semimembranosus* от *tuber ischiadicum.* Короткая головка, *caput breve*, начинается от *labium laterale lineae asperae femoris* и от *septum intermusculare femoris laterale.* Общее сухожилие мышцы прикрепляется к *caput fibulae*, часть сухожильных волокон вплетается в *fascia cruris.* Между сухожилием мышцы и малоберцовой кол-

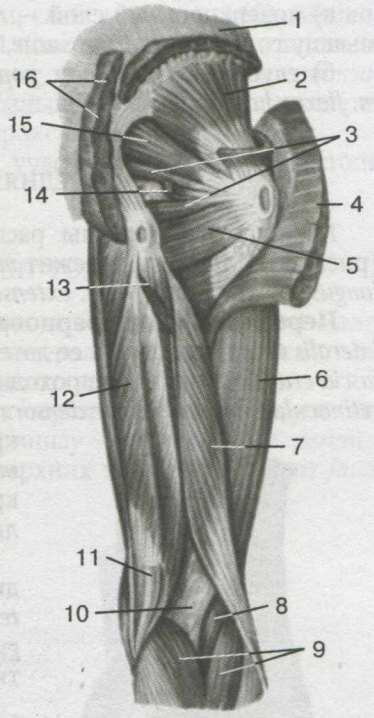

Рис. 159. Мышцы ягодичной области и задней области бедра:

1 – m. gluteus medius; 2 – m. gluteus minimus; 3 – mm. gemelli superior et inferior, 4, 16 – m. gluteus maximus; 5 – m. quadratus femoris; 6 – m. vastus lateralis; 7 – m. biceps femoris; 8 – m. plantaris; 9 – m. gastrocnemius; 10 – fossa poplitea; 11 – tendo m. semitendinosi; 12 – m. semimembranosus; 13 – m. semitendinosus; 14 – tendo m. obturatorii interni; 15 – m. piriformis

латеральной связкой имеется нижняя подсухожильная сумка двуглавой мышцы бедра, *bursa subtendinea m. bicipitis femoris inferior.*

Функция: вместе с другими мышцами задней группы разгибает бедро, сгибает голень в коленном суставе, согнутую голень вращает наружу.

Полусухожильная мышца, *m. semitendinosus*, имеет общее начало с *caput longum m. bicipitis femoris* (от *tuber ischiadicum*). Мышца спускается позади *m. semimembranosus*, постепенно расходится с двуглавой мышцей и прикрепляется с медиальной стороны *tuberositas tibiae*, участвуя в образовании поверхностной гусиной лапки вместе с сухожилиями *m. gracilis* и *m. sartorius.*

Функция: разгибает бедро, сгибает голень, при сгибании в коленном суставе поворачивает голень внутрь.

Полуперепончатая мышца, *m. semimembranosus*, начинается от *tuber ischiadicum* пластинчатым сухожилием, которое составляет почти половину длины мышцы. Мышечное брюшко вновь переходит в сухожилие, которое делится на три пучка. Эти пучки образуют глубокую гусиную лапку, *pes anserinus profundus.* Один пучок поворачивает вверх и латерально, переходя в косую подколенную связку, *ligamentum popliteum obliquum.* Второй пучок, самый сильный, прикрепляется к *margo infraglenoidalis tibiae.* Третий пучок продолжается в *fascia m. poplitei.* У места прикрепления мышцы имеются две постоянные синовиальные сумки: *bursa m. semimembranosi* (между сухожилием мышцы и *caput mediale m. gastrocnemii*) и *bursa m. semimembranosi propria* (у места прикрепления мышцы).

Функция: разгибает бедро, сгибает и поворачивает внутрь голень; оттягивает капсулу коленного сустава в момент сгибания.

Мышцы голени

Мышцы голени имеют обширное начало, действуют на коленный, голеностопный суставы и суставы стопы. Все мышцы длинные, за исключением *m. popliteus.* Мышц голени значительно меньше, чем мышц предплечья, так как отсутствуют вращающие мышцы.

Классификация мышц голени по топографии:

1. ***Передняя группа мышц голени*** (разгибатели) — *m. tibialis anterior, m. extensor digitorum longus, m. extensor hallucis longus.*
2. ***Латеральная группа*** — *m. peroneus longus, m. peroneus brevis.*

3. ***Задняя группа мышц голени*** (сгибатели):

а) поверхностный слой — *m. gastrocnemius*, *m. soleus*, образующие трехглавую мышцу голени, *m. triceps surae*, и *m. plantaris*;

б) глубокий слой — *m. popliteus*, *m. flexor digitorum longus*, *m. tibialis posterior*, *m. flexor hallucis longus*.

ПЕРЕДНЯЯ ГРУППА МЫШЦ ГОЛЕНИ

Мышцы этой группы расположены кпереди от *membrana interossea cruris* (рис. 160). Медиально лежит *m. tibialis anterior*, латерально — *m. extensor digitorum longus*, между ними — *m. extensor hallucis longus*.

Передняя большеберцовая мышца, *m. tibialis anterior*, начинается от *facies lateralis tibiae* (вплоть до ее латерального мыщелка), от *membrana interossea cruris* и *fascia cruris*. Сухожилие проходит через медиальный костно-фиброзный канал под *retinaculum musculorum extensorum inferius*, идет к медиальному краю стопы и прикрепляется с подошвенной поверхности *os cuneiforme mediale* и *basis ossis metatarsalis I*. У места ее прикрепления часто имеется синовиальная подсухожильная сумка — *bursa subtendinea m. tibialis anterioris*.

Функция: разгибает стопу, поднимает ее медиальный край (супинирует), приводит стопу (*extensio*, *supinatio*, *adductio*). Вместе с *m. peroneus longus* (см. ниже) образует стремя стопы, которое затягивает поперечный предплюсневый свод стопы.

Длинный разгибатель пальцев, *m. extensor digitorum longus*, начинается от *condylus lateralis tibiae*, от *caput* и *margo anterior fibulae*, *septum intermusculare cruris anterius*, от *membrana interossea cruris* и *cruris fascia*. Сухожилие делится на пять сухожилий, которые проходят через латеральный костно-фиброзный канал под *retinaculum musculorum extensorum inferius*. Четыре сухожилия прикрепляются на тыле четырех пальцев (II—V): так же, как на кисти, они разделяются на два боковых пучка, которые прикрепляются к основанию средней фаланги. Пятое сухожилие идет к основанию *os metatarsale V* и вместе с принадлежащей ему частью мышечного брюшка называется третьей малоберцовой мышцей, *m. peroneus tertius*.

Функция: *m. extensor digitorum longus* разгибает II—V пальцы в плюснефаланговых и межфаланговых суставах, разгибает (поднимает) стопу в голеностопном суставе. *M. peroneus tertius* поднимает латеральный край стопы (*pronatio*).

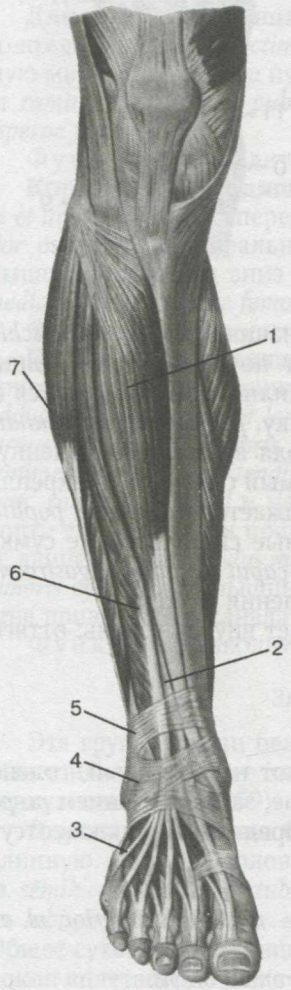

Рис. 160. Мышцы голени (правая конечность, вид спереди):

1 — *m. tiblalis anterior*; 2 — *m. extensor hallucis longus*; 3 — *tendo m. peronei tertii*; 4 — *retinaculum musculorum extensorum inferius*; 5 — *retinaculum musculorum extensorum superius*; 6 — *m. extensor digitorum longus*; 7 — *m. peroneus longus*

Длинный разгибатель большого пальца стопы, *m. extensor hallucis longus*, расположен между двумя предыдущими мышцами, слабее их (рис. 160). Мышца начинается от двух нижних третей и медиальной поверхности *fibula*, а также от *membrana interossea cruris*. Сухожилие его проходит под *retinaculum musculorum extensorum inferius* через средний костно-фиброзный канал и прикрепляется к основанию дистальной фаланги (отчасти — к проксимальной).

Функция: разгибает большой палец стопы, участвует в разгибании стопы в голеностопном суставе.

ЛАТЕРАЛЬНАЯ ГРУППА МЫШЦ ГОЛЕНИ

Латеральная группа мышц голени представлена длинной и короткой малоберцовыми мышцами, которые расположены на латеральной поверхности голени между передней и задней межмышечными перегородками (рис. 161).

Длинная малоберцовая мышца, *m. peroneus longus*, двуперистая, лежит поверхностно, вверху — непосредственно на *fibula*, внизу — покрывая *m. peroneus brevis*. Мышца начинается от *caput fibulae*, двух верхних третей *fibula* и от *fascia cruris*. Длинное сухожилие мышцы огибает сзади *malleolus lateralis*, затем идет по латеральной стороне пяточной кости под *trochlea peronealis*. Здесь сухожилие удерживается связками в особом канале. Далее сухожилие мышцы ложится на подошву в *sulcus tendinis musculi peronei longi* кубовидной кости, а затем прикрепляется к *tuberositas ossis metatarsalis I*, к *basis ossis metatarsalis II* и *os cuneiforme mediale*. В борозде на *os cuboideum* сухожилие проходит в отдельном синовиальном влагалище. В этом месте сухожилие содержит фиброзный хрящ, который иногда превращается в сесамовидную кость.

Функция: сгибает стопу в голеностопном суставе, вращает внутрь (пронирует) и отводит стопу (*flexio plantaris*, *pronatio*, *abductio*), укрепляет поперечный и продольный своды стопы.

Короткая малоберцовая мышца, *m. peroneus brevis*, лежит на *fibula*, частично под *m. peroneus longus*; начинается от нижней половины *facies lateralis fibulae* и от *septa intermuscularia*. Ее сухожилие идет вместе

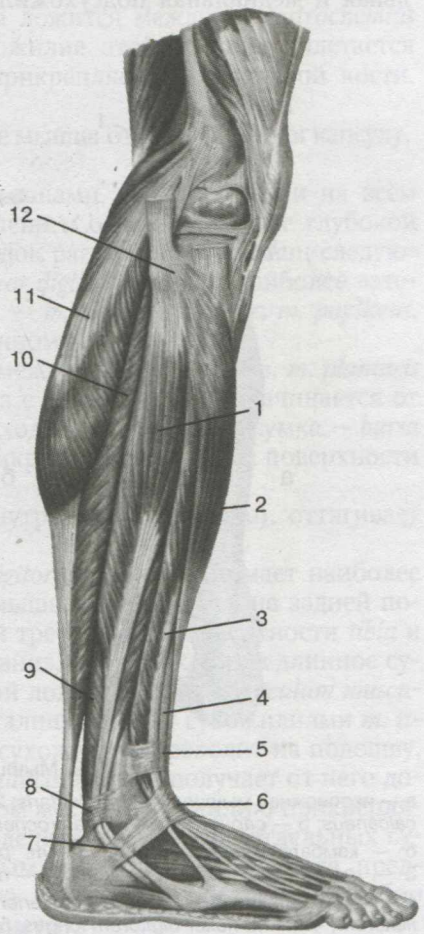

Рис. 161. Мышцы голени (вид с латеральной стороны):

1 — *m. peroneus longus*; 2 — *m. tibialis anterior*; 3 — *m. extensor digitorum longus*; 4 — *m. extensor hallucis longus*; 5 — *retinaculum musculorum extensorum superius*; 6 — *retinaculum musculorum extensorum inferius*; 7 — *retinaculum musculorum peroneorum inferius*; 8 — *retinaculum musculorum peroneorum superius*; 9 — *m. peroneus brevis*; 10 — *m. soleus*; 11 — *m. gastrocnemius*; 12 — *caput fibulae*

с *tendo m. peronei longi*, сначала медиально от него, потом впереди. Оно огибает *malleolus lateralis* сзади и снизу (лежит в его *sulcus malleolaris*), затем идет над *trochlea peronealis* пяточной кости и прикрепляется к *tuberositas ossis metatarsalis V*.

Функция: сгибает стопу в голеностопном суставе, вращает внутрь (пронирует) и отводит стопу (*flexio plantaris, pronatio, abductio*), укрепляет поперечный и продольный своды стопы.

ЗАДНЯЯ ГРУППА МЫШЦ ГОЛЕНИ

Поверхностный слой. Мышцы поверхностного слоя представлены трехглавой и подошвенной мышцами. Они значительно сильнее, чем мышцы глубокого слоя (рис. 162).

Трехглавая мышца голени, *m. triceps surae*, состоит из икроножной и камбаловидной мышц.

Икроножная мышца, *m. gastrocnemius*, имеет две головки: медиальную, *caput mediale*, и латеральную, *caput laterale*, начинающиеся от *epicondyli femoris*; медиальная головка несколько сильнее. Обе головки соединяются на середине голени и переходят в сухожилие. У начала головок имеются синовиальные латеральная и медиальная подсухожильные сумки, *bursae subtendineae m. gastrocnemii*

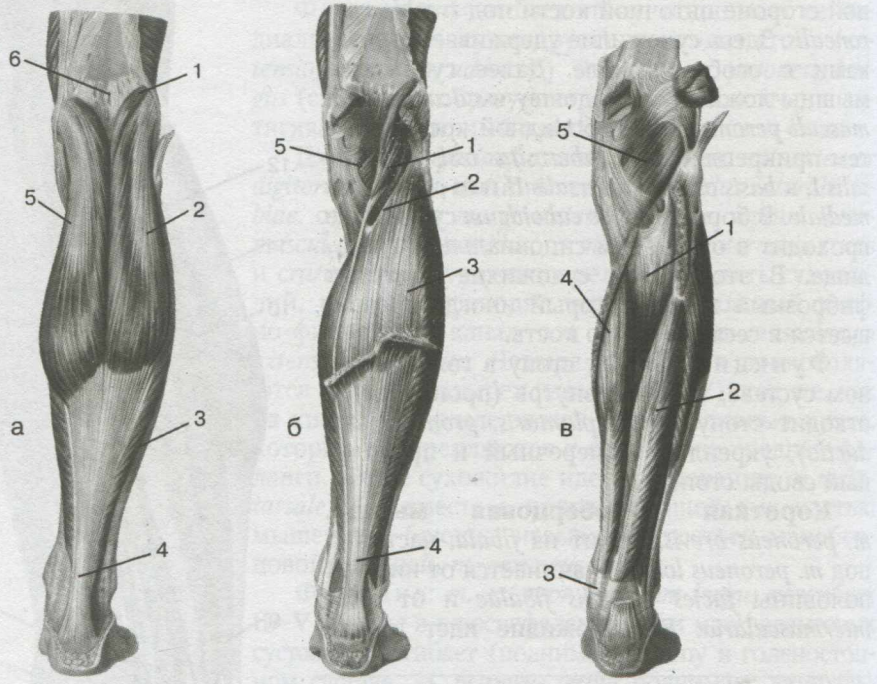

Рис. 162. Мышцы правой голени (вид сзади):

а — икроножная мышца: 1 — *m. plantaris*; 2 — *caput laterale m. gastrocnemii*; 3 — *m. soleus*; 4 — *tendo calcaneus*; 5 — *caput mediale m. gastrocnemii*; 6 — *fossa poplitea*;

б — камбаловидная мышца: 1 — *m. plantaris*; 2 — *canalis cruropopliteus* (верхнее отверстие); 3 — *m. soleus*; 4 — *tendo calcaneus*; 5 — *m. popliteus*;

в — глубокий слой: *1* — *m. tibialis posterior*; 2 — *m. flexor hallucis longus*; 3 — *retinaculum musculorum flexorum*; 4 — *m. flexor digitorum longus*; 5 — *m. popliteus*

lateralis et medialis. Сухожилие икроножной мышцы сливается с сухожилием камбаловидной мышцы, при этом образуется пяточное (ахиллово) сухожилие, *tendo calcaneus seu Achillis*, — самое крупное в теле человека. Сухожилие прикрепляется к пяточному бугру. Между сухожилием и костью имеется синовиальная сумка пяточного сухожилия, *bursa tendinis calcanei (Achillis)*.

Камбаловидная мышца, *m. soleus*, плоская, почти вся покрыта икроножной. Мышца начинается от головки и верхней трети тела *fibula*, от *linea musculi solei* большеберцовой кости, от одноименной сухожильной дуги (*arcus tendineus m. solei*), перекидывающейся между малоберцовой и большеберцовой костями. Сухожилие этой мышцы соединяется с сухожилием икроножной мышцы и прикрепляется к пяточному бугру.

Функция: трехглавая мышца голени сгибает голень и стопу (подошвенное сгибание), за счет икроножной мышцы при согнутом положении в коленном суставе, когда бедро фиксировано, вращает голень наружу (*caput laterale m. gastrocnemii*) или внутрь (*caput mediale m. gastrocnemii*).

Подошвенная мышца, *m. plantaris*, рудиментарная, с незначительным веретенообразным брюшком и очень длинным тонким сухожилием. Мышца начинается над *epicondylus lateralis femoris* выше латеральной головки *m. gastrocnemius*, частично от сумки коленного сустава. Мышца ложится между *m. gastrocnemius* сзади и *mm. soleus et popliteus* спереди. Сухожилие этой мышцы вплетается в ахиллово сухожилие или самостоятельно прикрепляется к пяточной кости. Подошвенная мышца нередко отсутствует.

Функция: при сгибании в коленном суставе мышца оттягивает кзади капсулу.

Глубокий слой представлен четырьмя мышцами, которые почти на всем протяжении покрыты трехглавой мышцей голени и отделены от нее глубокой пластинкой собственной фасции голени. Порядок расположения мышц следующий: наиболее медиально располагается *m. flexor digitorum longus*; наиболее латерально — *m. flexor hallucis longus;* между ними — *m. tibialis posterior*; *m. popliteus*, последняя лежит проксимально, ближе к коленному суставу.

Подколенная мышца, *m. popliteus*, лежит между *m. gastrocnemius*, *m. plantaris* с одной стороны и капсулой коленного сустава с другой. Мышца начинается от ямочки под *epicondylus lateralis femoris* (здесь находится постоянная сумка — *bursa m. poplitei*) и от капсулы коленного сустава; прикрепляется к задней поверхности *tibia* выше *linea m. solei*.

Функция: сгибает голень, вращает ее внутрь (*flexio, pronatio*), оттягивает капсулу коленного сустава.

Длинный сгибатель пальцев, *m. flexor digitorum longus*, занимает наиболее медиальное положение из всей этой группы мышц, располагаясь на задней поверхности *tibia*. Мышца начинается от средней трети задней поверхности *tibia* и от глубокого листка *fascia cruris*. Направляясь вниз, она переходит в длинное сухожилие, которое проходит позади медиальной лодыжки под *retinaculum musculorum flexorum* в отдельном синовиальном влагалище (между сухожилиями *m. tibialis posterior* и *m. flexor hallucis longus*). Далее сухожилие переходит на подошву, где перекрещивается с сухожилием *m. flexor hallucis longus* и получает от него добавочный фиброзный пучок. Кроме того, в этом месте к сухожилию прикрепляется *m. quadratus plantae*. Затем сухожилие разделяется на четыре отдельных сухожилия, которые прикрепляются к дистальным фалангам II—V пальцев, предварительно прободая сухожилия короткого сгибателя пальцев (подобно сухожилиям глубокого сгибателя пальцев на кисти).

Функция: сгибает стопу, поднимая ее медиальный край (*flexio plantaris, supinatio*), сгибает ногтевые фаланги II—V пальцев.

Задняя большеберцовая мышца, *m. tibialis posterior*, полуперистая, лежит непосредственно на *membrana interossea cruris* между *m. flexor digitorum longus* и *m. flexor hallucis longus*, прикрыта ими. Мышца начинается от *membrana interossea cruris*, от обращенных друг к другу поверхностей *tibia* и *fibula*, спускается вниз и переходит в сухожилие, которое перекрещивается над медиальной лодыжкой с сухожилием *m. flexor digitorum longus*. Сухожилие проходит позади медиальной лодыжки в специальной борозде впереди сухожилия длинного сгибателя пальцев, в собственном синовиальном влагалище; прикрепляется к *tuberositas ossis navicularis* и к *ossa cuneiformia mediale, intermedium et laterale*. Между сухожилием и *os naviculare* располагается подсухожильная сумка задней большеберцовой мышцы, *bursa subtendinea m. tibialis posterioris;* в самом сухожилии встречается сесамовидная косточка.

Функция: производит подошвенное сгибание стопы (*flexio plantaris*), приподнимает медиальный край стопы (*supinatio*), частично ее приводит (*adductio*).

Длинный сгибатель большого пальца стопы, *m. flexor hallucis longus*, двуперистая мышца, самая сильная из глубоких мышц голени; расположена наиболее латерально. В верхней части голени она прикрывает латеральную часть *m. tibialis posterior*, в средней и нижней частях она прилежит к *m. flexor digitorum longus*. Латерально она отграничена от *mm. peronei* фиброзным влагалищем. Мышца начинается от двух нижних третей *fibula* и *septum intermusculare cruris posterius*.

Ее сухожилие идет в отдельном костно-фиброзном канале в синовиальном влагалище под *retinaculum musculorum flexorum*, который расположен позади костно-фиброзного канала сухожилия *m. flexor digitorum longus*. Затем оно проходит в одноименной борозде на заднем отростке таранной кости под ее опорой. На подошве в области I плюсневой кости сухожилие длинного сгибателя большого пальца стопы располагается между медиальным и латеральным брюшками короткого сгибателя большого пальца. На своем пути оно перекрещивается с сухожилием длинного сгибателя пальцев (лежит над ним). Достигнув подошвенной поверхности большого пальца стопы, сухожилие длинного сгибателя большого пальца прикрепляется к дистальной фаланге.

Функция: сгибает большой палец стопы, участвует в сгибании, супинации и приведении стопы; укрепляет продольный свод стопы, сгибает II—III пальцы за счет фиброзных пучков, срастающихся с сухожилием длинного сгибателя пальцев.

Мышцы стопы

Классификация мышц стопы по топографии:

I. Мышцы тыла стопы — *m. extensor digitorum brevis, m. extensor hallucis brevis;*

II. Мышцы подошвы:

1. Медиальная группа мышц — *m. abductor hallucis, m. flexor hallucis brevis, m. adductor hallucis.*

2. Средняя группа мышц — *m. flexor digitorum brevis, m. quadratus plantae, mm. lumbricales* (четыре), *mm. interossei plantares* (три), *mm. interossei dorsales* (четыре).

3. Латеральная группа мышц — *m. abductor digiti minimi* и *m. flexor digiti minimi brevis.*

МЫШЦЫ ТЫЛА СТОПЫ

Мышцы тыла стопы лежат под тыльной фасцией стопы и сухожилиями длинного разгибателя пальцев (рис. 163).

Короткий разгибатель пальцев, *m. extensor digitorum brevis*, начинается от латеральной и верхней поверхностей пяточной кости. Три тонких сухожилия, перекрещиваясь под острым углом с сухожилиями длинного разгибателя пальцев, идут к тылу II, III и IV пальцев, присоединяясь с латеральной стороны к сухожилиям длинного разгибателя пальцев, и вместе с ними прикрепляются к основаниям средних и дистальных фаланг. Иногда встречается сухожилие этой мышцы, идущее к мизинцу.

Функция: мышца разгибает три средних пальца стопы и слегка их отводит.

Короткий разгибатель большого пальца, *m. extensor hallucis brevis*, лежит медиальнее предыдущего, начинается от верхней поверхности пяточной кости; прикрепляется к основанию проксимальной фаланги большого пальца.

Функция: разгибает большой палец стопы.

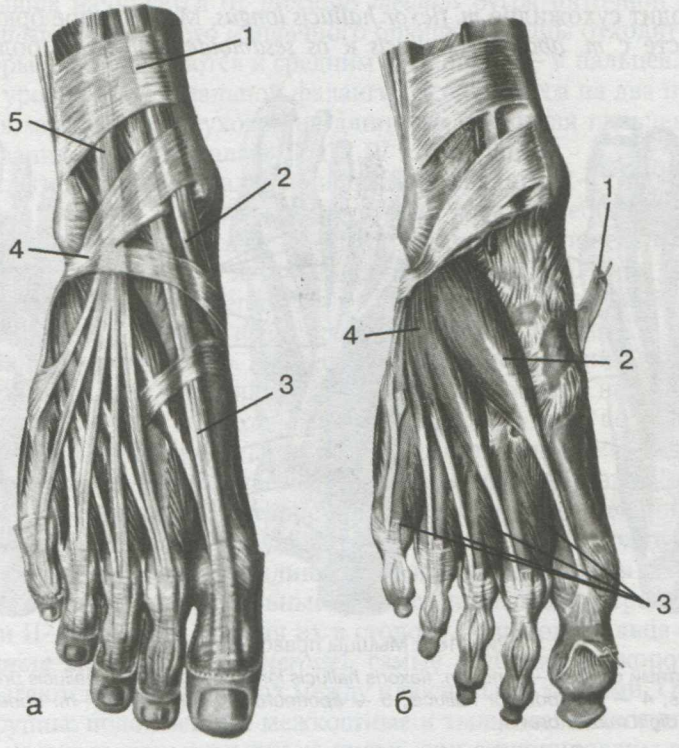

Рис. 163. Мышцы правой стопы (вид спереди):

а — сухожилия мышц передней группы и удерживатели разгибателей сохранены: 1 — *retinaculum musculorum extensorum superius*; 2 — *tendo m. tibialis anterioris*; 3 — *tendo m. extensoris hallucis longi*; 4 — *retinaculum musculorum extensorum inferius*; 5 — *m. extensor digitorum longus*;

б — мышцы тыла стопы: 1 — *tendo m. tibialis anterioris*; 2 — *m. extensor hallucis brevis*; 3 — *mm. interossei dorsales*; 4 — *m. extensor digitorum brevis*

МЫШЦЫ ПОДОШВЫ

На подошве различают три группы мышц:

1) медиальную — со стороны большого пальца; 2) латеральную — со стороны мизинца; 3) среднюю.

В отличие от кисти, на стопе латеральная и медиальная группы представлены меньшим количеством мышц, а средняя группа мышц усилена двумя мышцами: коротким сгибателем пальцев и квадратной мышцей подошвы (рис. 164).

Медиальная группа мышц подошвы. ***Мышца, отводящая большой палец стопы,*** *m. abductor hallucis*, начинается от *tuber calcanei, tuberositas ossis navicularis et retinaculum musculorum flexorum* и *aponeurosis plantaris*; прикрепляется, срастаясь с медиальным брюшком *m. flexor hallucis brevis*, к медиальной сесамовидной кости большого пальца и к основанию проксимальной фаланги.

Функция: отводит большой палец в медиальном направлении.

Короткий сгибатель большого пальца стопы, *m. flexor hallucis brevis*, частично покрыт отводящей мышцей, начинается от подошвенной поверхности *os cuneiforme mediale*, от подошвенных связок и от сухожилия *m. tibialis posterior*. Мышца разделена на два брюшка (медиальное и латеральное), в борозде между ними проходит сухожилие *m. flexor hallucis longus*. Медиальное брюшко прикрепляется вместе с *m. abductor hallucis* к *os sesamoideum mediale* большого пальца

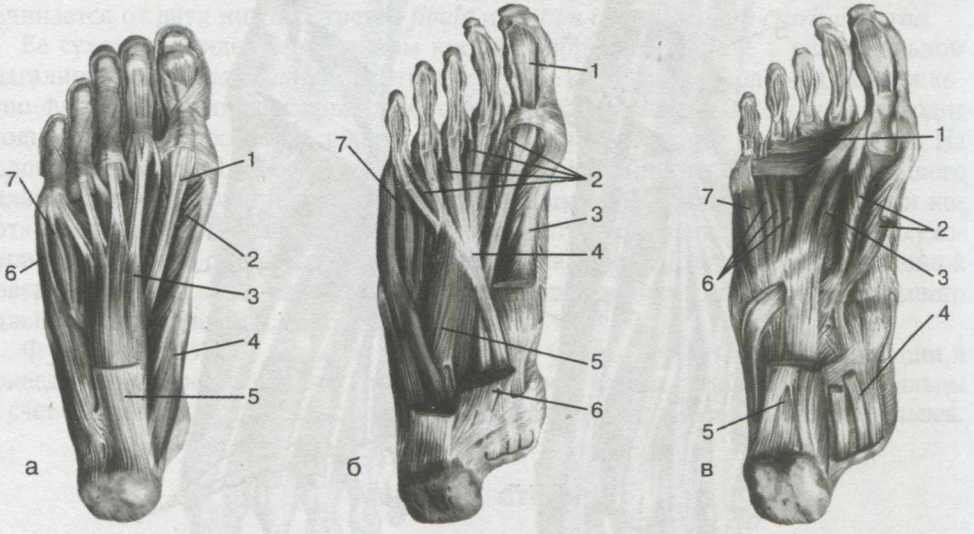

Рис. 164. Мышцы правой подошвы:

а — поверхностный слой: 1 — *tendo m. flexoris hallucis longi*; 2 — *m. flexor hallucis brevis*; 3 — *m. flexor digitorum brevis*; 4 — *m. abductor hallucis*; 5 — *aponeurosis plantaris*; 6 — *m. abductor digiti minimi*; 7 — *m. flexor digiti minimi brevis*;

б — после удаления *m. flexor digitorum brevis*: *1 — tendo m. flexoris hallucis longi*; 2 — *mm. lumbricales*; 3 — *m. flexor hallucis brevis*; 4 — *m. flexor digitorum longus*; 5 — *m. quadratus plantae*; 6 — *m. abductor hallucis*; 7 — *m. flexor digiti minimi brevis*;

в — после удаления *mm. flexor digitorum brevis, quadratus plantae, abductores hallucis et digiti minimi*: 1 — *m. adductor hallucis (caput transversum)*; 2 — *m. flexor hallucis brevis*; 3 — *m. adductor hallucis (caput obliquum)*; 4 — *tendo m. flexoris hallucis longi*; 5 — *m. quadratus plantae*; 6 — *mm. interossei plantares*; 7 — *m. flexor digiti minimi brevis*

и к основанию его проксимальной фаланги, латеральное — вместе с *m. adductor hallucis* — к *os sesamoideum laterale* и к основанию проксимальной фаланги.

Функция: сгибает проксимальную фалангу большого пальца.

Мышца, приводящая большой палец стопы, *m. adductor hallucis*, имеет две головки, косую и поперечную. Косая головка, *caput obliquum*, начинается от *ligamentum plantare longum*, от сухожилия *m. peroneus longus*, *os cuneiforme laterale* и оснований *ossa metatarsalia II* и *III*, идет вперед и медиально и соединяется с более слабой поперечной головкой, *caput transversum*. Поперечная головка начинается от суставных капсул *articulationes metatarsophalangeae III*, *IV* и *V* и идет к основанию I пальца. Обе головки прикрепляются общим сухожилием к *os sesamoideum laterale* и к основанию проксимальной фаланги большого пальца.

Функция: приводит большой палец к срединной линии стопы, сгибает проксимальную фалангу большого пальца.

Средняя группа мышц подошвы. ***Короткий сгибатель пальцев,*** *m. flexor digitorum brevis*, лежит непосредственно под *aponeurosis plantaris*. С латеральной стороны она прилежит к *m. abductor digiti minimi*, а с медиальной — к *m. abductor hallucis*. Под мышцей находится *m. quadratus plantae* и сухожилия *m. flexor digitorum longus*. Мышца начинается от *processus medialis* бугра пяточной кости и от *aponeurosis plantaris*. От плоского мышечного брюшка мышцы отходят четыре сухожилия, которые прикрепляются к средним фалангам II—V пальцев. Каждое из сухожилий на уровне проксимальной фаланги расщепляется на два пучка, которые, пропуская между собой сухожилие длинного сгибателя пальцев, прикрепляются к основанию средних фаланг II, III, IV и V пальцев.

Функция: сгибает проксимальные и средние фаланги II—V пальцев.

Квадратная мышца подошвы, *m. quadratus plantae*, небольшая, четырехугольной формы. Она начинается от нижней и медиальной поверхностей пяточной кости двумя головками — латеральной и медиальной. Они соединяются в общее брюшко, которое прикрепляется к сухожилию *m. flexor digitorum longus*.

Функция: вместе с *m. flexor digitorum longus* сгибает пальцы.

Червеобразные мышцы, *mm. lumbricales*, четыре небольшие мышцы веретенообразной формы. Самая медиальная мышца, *m. lumbricalis I*, начинается от медиального края сухожилия *m. flexor digitorum longus*, идущего ко II пальцу; *mm. lumbricales II*, *III* и *IV* начинаются двумя головками от обращенных друг к другу краев сухожилий *m. flexor digitorum longus*. Каждая червеобразная мышца продолжается в тонкое сухожилие, которое прикрепляется с медиальной стороны к проксимальной фаланге соответствующего пальца, затем переходит на тыльную сторону и вплетается в сухожилие длинного разгибателя пальцев стопы.

Функция: сгибают проксимальные фаланги и разгибают средние и дистальные фаланги II—V пальцев, отводя их в сторону большого пальца стопы.

Межкостные мышцы, *mm. interossei*, самые глубокие из коротких мышц стопы, располагаются в промежутках между плюсневыми костями. Они разделяются на две группы: подошвенные межкостные и тыльные межкостные мышцы.

В отличие от аналогичных мышц на кисти, они сгруппированы по сторонам второго, а не третьего пальца (как на кисти).

Подошвенные межкостные мышцы, *mm. interossei plantares*, в количестве трех, лежат в трех промежутках между *ossa metatarsalia II—V*. Мышцы начинаются от медиальных сторон *ossa metatarsalia III*, *IV*, *V*; прикрепляются к основанию проксимальной фаланги соответствующих пальцев.

Функция: приводят III—IV и V пальцы ко II пальцу, сгибают проксимальные фаланги этих пальцев.

Тыльные межкостные мышцы, *mm. interossei dorsales*, находятся в четырех межкостных промежутках с дорсальной стороны. Каждая мышца начинается от обращенных друг к другу сторон двух соседних плюсневых костей; прикрепляются тыльные межкостные мышцы к основаниям проксимальных фаланг трех средних пальцев, частично переходят в тыльный апоневроз, частично заканчиваются на боковой поверхности фаланги. Первая межкостная мышца (начинаясь со стороны большого пальца) прикрепляется к медиальной стороне второго пальца, три других — соответственно к латеральной стороне II—IV пальцев. Таким образом, к проксимальной фаланге второго пальца прикрепляется с каждой стороны по одной тыльной межкостной мышце.

Функция: действуя с обеих сторон на второй палец, фиксируют его в среднем положении; отводят III и IV пальцы от второго. Все четыре мышцы сгибают у указанных пальцев проксимальные фаланги, разгибают средние и дистальные фаланги.

Латеральная группа мышц подошвы. ***Мышца, отводящая мизинец стопы,*** *m. abductor digiti minimi*, лежит наиболее латерально, располагаясь непосредственно под подошвенным апоневрозом. Мышца берет начало от подошвенной поверхности пяточной кости и от *aponeurosis plantaris*; прикрепляется к *tuberositas ossis metatarsalis V* и к основанию проксимальной фаланги мизинца.

Функция: сгибает проксимальную фалангу малого пальца, одновременно отводит палец в латеральную сторону.

Короткий сгибатель мизинца стопы, *m. flexor digiti minimi brevis*, начинается от основания *os metatarsale V* и от *ligamentum plantare longum*; прикрепляется к основанию проксимальной фаланги мизинца.

Функция: сгибает проксимальную фалангу мизинца.

Фасции нижней конечности

Фасции таза имеют тесные анатомо-топографические отношения с фасциями, выстилающими стенки брюшной полости.

Подвздошная фасция, *fascia iliaca*, является частью внутрибрюшной фасции. Она образует костно-фиброзный футляр для *m. iliopsoas*, прикрепляясь к боковой поверхности тел поясничных позвонков, к *labium internum cristae iliacae*, к *linea arcuata* подвздошной кости. Проходя вместе с *m. iliopsoas* под паховой связкой, фасция своей латеральной частью срастается с нею. С медиальной стороны, перекидываясь от паховой связки к *eminentia iliopubica*, фасция утолщается и образует подвздошно-гребенчатую дугу, *arcus iliopectineus*, которая делит пространство под паховой связкой на две лакуны: мышечную, *lacuna musculorum*, и сосудистую, *lacuna vasorum*.

Продолжаясь по *m. iliopsoas* вниз до его прикрепления к *trochanter minor*, *fascia iliaca* переходит в собственную фасцию бедра.

Фасция малого таза, *fascia pelvis*, является также частью *fascia endoabdominalis*. В том месте, где фасция покрывает *m. piriformis*, она выражена слабо. Лучше развита собственная фасция на *m. obturatorius internus* — *fascia obturatoria*.

На наружной поверхности таза выделяют две фасции — поверхностную, *fascia superficialis*, и собственную фасции ягодичной области — *fascia glutea*.

Поверхностная фасция ягодичной области выражена слабо вследствие сильного развития подкожной жировой клетчатки. Она разделяет клетчатку на ячейки.

Собственная фасция ягодичной области, *fascia glutea*, является продолжением *fascia thoracolumbalis*. Она начинается от дорсальной поверхности крестца и *labium externum cristae iliacae*, покрывает наружную поверхность *m. gluteus maximus*. В глубину от нее отходят пластинчатые отростки, разделяющие мышечные пучки, поэтому *m. gluteus maximus* имеет характерное крупнопучковое строение. Глубокий листок этой фасции отделяет большую ягодичную мышцу от средней ягодичной и от мышцы-напрягателя широкой фасции. Вниз ягодичная фасция продолжается в широкую фасцию бедра.

Фасции бедра. Различают поверхностную, *fascia superficialis*, и собственную, *fascia propria*, фасции бедра.

Поверхностная (подкожная) фасция бедра, *fascia femoris superficialis*, выражена в виде отдельной пластинки только ниже паховой связки, где между нею и собственной фасцией находятся подкожные вены, лимфатические узлы и жировая клетчатка. Кверху *fascia femoris superficialis* продолжается в подкожную фасцию живота, книзу она теряется в подкожной жировой клетчатке бедра.

Собственная фасция бедра, *fascia femoris propria* (широкая фасция, *fascia lata*), толстая, в виде плотного футляра покрывает мышцы бедра со всех сторон. Проксимально прикрепляется к *ligamentum inguinale* и *crista iliaca*. На задней поверхности нижней конечности она соединяется с ягодичной фасцией и фасцией промежности, внизу переходит в *fascia poplitea* и *fascia cruris*, частично заканчивается на надколеннике и других костных выступах в области коленного сустава.

В верхней трети передней области бедра, в пределах бедренного треугольника, широкая фасция бедра состоит из двух пластинок — поверхностной и глубокой. Поверхностная пластинка окутывает все мышцы бедра и образует межмышечные перегородки. Глубокая пластинка, покрывающая гребенчатую мышцу и дистальный отдел подвздошно-поясничной мышцы спереди, называется подвздошно-гребенчатой фасцией, *fascia iliopectinea*.

Поверхностная пластинка широкой фасции ниже медиального конца паховой связки имеет участок овальной формы, получивший название подкожной щели, *hiatus saphenus*, ограничивающий овальную ямку, *fossa ovalis*. Через нее проходит большая подкожная вена, *v. saphena magna*, которая впадает в этом месте в бедренную вену. Край, ограничивающий *hiatus saphenus*, хорошо выражен только с латеральной стороны. Он имеет очертания серпа и носит название серповидного края, *margo falciformis*. В нем различают верхний рог, *cornu superius*, и нижний рог, *cornu inferius*. Верхний рог прикрепляется к *ligamentum inguinale*, нижний переходит в глубокую пластинку *fascia lata*. Через нижний рог перекидывается *v. saphena magna* перед своим впадением в *v. femoralis*.

Кнутри от серповидного края в области *hiatus saphenus* поверхностный листок широкой фасции очень тонкий, разрыхлен, так как через него проходят многочисленные лимфатические и кровеносные сосуды и нервы. Этот участок фасции называется решетчатой фасцией, *fascia cribrosa*.

При образовании бедренных грыж *hiatus saphenus* является наружным отверстием бедренного канала.

От широкой фасции вглубь, к бедренной кости, отходят межмышечные перегородки, разграничивающие группы мышц бедра.

Отросток *fascia lata*, прикрепляющийся к *labium laterale lineae asperae*, называется латеральной межмышечной перегородкой бедра, *septum intermusculare femoris laterale*. Она отделяет сгибатели от разгибателей (главным образом *m. vastus lateralis* от короткой головки *m. biceps femoris*). Слабее развита медиальная межмышечная перегородка, *septum intermusculare femoris mediale*, идущая к *labium mediale lineae asperae* между *m. vastus medialis* и *mm. adductores*.

Иногда на бедре бывает выражена задняя межмышечная перегородка, *septum intermusculare femoris posterius*, которая прикрепляется так же, как и медиальная межмышечная перегородка, — к медиальной губе шероховатой линии. Она отграничивает мышцы медиальной группы от мышц задней группы. Таким образом, на бедре образуются три костно-фиброзных футляра. В переднем футляре располагается *m. quadriceps femoris*, в медиальном — *mm. adductores*, в заднем — *mm. flexores*.

На бедре *fascia lata* формирует отдельные фиброзные футляры для поверхностно расположенных мышц бедра — *m. gracilis*, *m. sartorius*, *m. tensor fasciae latae*, а также для сосудисто-нервного пучка бедра. При этом фасция делится на две пластинки, охватывающие с обеих сторон соответствующие образования.

Наибольшего развития широкая фасция бедра достигает на латеральной стороне бедра, где по строению она напоминает апоневроз и образует подвздошно-большеберцовый тракт, *tractus iliotibialis*. Он выполняет роль сухожилия для мышцы — напрягателя широкой фасции и для части пучков большой ягодичной мышцы.

Книзу широкая фасция бедра покрывает коленный сустав спереди и с боков, затем переходит в фасцию голени; сзади продолжается в подколенную фасцию, *fascia poplitea*. Она прикрепляется к *tuberositas tibiae*, с боков сращена с *epicondyli femoris*, *caput fibulae* и с капсулой *articulatio genus*. Позади фасция состоит преимущественно из поперечных волокон и туго натянута над *fossa poplitea*. Через отверстия в ней проходят подкожные сосуды и нервы. Глубокая пластинка подколенной фасции покрывает одноименную мышцу. Она подкрепляется волокнами сухожилия *m. semimembranosus*.

Фасции голени. Различают поверхностную, *fascia superficialis*, и собственную, *fascia propria*, фасции голени.

Поверхностная фасция голени располагается под кожей, окутывает всю окружность голени и рыхло связана с собственной фасцией. Между кожей и поверхностной фасцией находятся подкожные вены, наиболее крупные из них проходят по медиальной и задней поверхностям голени.

Собственная фасция голени, *fascia cruris propria*, частично является прямым продолжением *fascia poplitea*, частично берет начало от костных выступов *regio genus*. Она усиливается фиброзными пучками, переходящими в нее из сухожилий *mm. sartorius*, *gracilis*, *semitendinosus et biceps femoris*. Фасция охватывает мышцы голени в виде плотного футляра, от которого отходят межмышечные перегородки. Медиально фасция прирастает к медиальной поверхности большеберцовой кости, лежащей под кожей. Передняя межмышечная перегородка голени, *septum intermusculare cruris anterius*, находится между *mm. peronei et extensor digitorum longus*. Задняя, *septum intermusculare cruris posterius*, разграничивает *mm. peronei* и *m. flexor hallucis longus*. Так как разгибатели и сгибатели отделены друг от друга обеими костями и натянутой между последними *membrana interossea cruris*, то на голени образуются три костно-фиброзных футляра.

В переднем футляре заключены *mm. extensores*, в латеральном — *mm. peronei*, в заднем — *mm. flexores*.

Сзади *fascia cruris* делится на две пластинки, разделяя сгибатели на два слоя. Поверхностная пластинка покрывает наружную поверхность *m. gastrocnemius*. Глубокая пластинка идет между *m. soleus* и глубоким слоем мышц голени. Благодаря этому задняя группа мышц имеет поверхностный фиброзный и глубокий костно-фиброзный футляры. Фиброзный футляр содержит *m. triceps surae*, книзу суживается, заключает ахиллово сухожилие и значительные скопления жировой клетчатки. В глубоком (костно-фиброзном) футляре лежат *mm. flexor digitorum longus, tibialis posterior, flexor hallucis longus*. Глубокая пластинка фасции вверху (у входного отверстия *canalis cruropopliteus*) соединена с *arcus tendineus m. solei*, книзу становится прочнее, особенно в области борозды между *malleolus medialis* и *calcaneus*.

Фасция на передней и латеральной поверхностях голени выражена очень хорошо. Вверху от нее начинаются мышцы передней и латеральной групп голени.

На уровне оснований медиальной и латеральной лодыжек фасция голени усиливается поперечно идущими пучками фиброзных волокон и образует удерживатели сухожилий: верхний и нижний удерживатели сухожилий мышц-разгибателей, удерживатель сухожилий мышц-сгибателей, верхний и нижний удерживатели сухожилий малоберцовых мышц.

Верхний удерживатель сухожилий мышц-разгибателей, *retinaculum musculorum extensorum superius*, натянут между *fibula* и *margo anterior tibiae*.

Нижний удерживатель сухожилий мышц-разгибателей, *retinaculum musculorum extensorum inferius*, располагается более дистально при переходе фасции на тыл стопы и состоит из трех пучков:

а) латеральный пучок, *crus laterale*, прикрепляется к латеральной стороне *calcaneus*, здесь он крепко спаян с *ligamentum talocalcaneum interosseum* и часть его волокон переходит в *retinaculum musculorum peroneorum inferius*;

б) медиальный верхний пучок, *crus mediale superius*, фиксируется на *malleolus medialis*;

в) медиальный нижний пучок, *crus mediale inferius*, заканчивается с латеральной стороны *os naviculare* и *os cuneiforme mediale*.

Перегородками, отходящими от *retinaculum mm. extensorum inferius* в глубину, пространство под связкой делится на четыре костно-фиброзных канала: три — для сухожилий мышц-разгибателей, одно — для сосудов и нерва.

Удерживатель сухожилий мышц-сгибателей, *retinaculum musculorum flexorum*, перекидывается от медиальной лодыжки к медиальной поверхности пяточной кости, посылает вглубь фиброзные перегородки. В результате под удерживателем образуются четыре костно-фиброзных канала. В одном лежат сосуды и нерв, в трех других проходят заключенные в синовиальные влагалища сухожилия мышц-сгибателей.

Верхний удерживатель сухожилий малоберцовых мышц, *retinaculum musculorum peroneorum superius*, соединяет задний край *malleolus lateralis* с боковой поверхностью *calcaneus* и удерживает сухожилия малоберцовых мышц в костно-фиброзном канале в общем синовиальном влагалище.

Нижний удерживатель сухожилий малоберцовых мышц, *retinaculum musculorum peroneorum inferius*, находится дистальнее предыдущего. В этом месте сухожилия обеих малоберцовых мышц начинают расходиться. В канале между ними возникает фиброзная перегородка, образуются два костно-фиброзных канала, в которых расположены в отдельных синовиальных влагалищах сухожилия длинной и короткой малоберцовых мышц.

Фасции стопы. На стопе различают фасции тыла стопы и подошвы. Они представлены поверхностной и собственной фасциями и в общем напоминают фасции кисти, что объясняется сходством скелета и мышц. Однако на стопе фасции развиты гораздо сильнее (особенно с подошвенной стороны).

Собственная фасция тыла стопы, *fascia dorsalis pedis propria*, представляет продолжение *fascia cruris* ниже *retinaculum musculorum extensorum inferius*. Она состоит из двух пластинок: поверхностной и глубокой. Поверхностная пластинка тонкая, но довольно прочная, покрывает сухожилия длинных разгибателей и короткие разгибатели. По краям она прирастает к костям, ближе к пальцам становится тоньше. Глубокая пластинка фасции тыла стопы покрывает тыльные межкостные мышцы и плотно срастается с надкостницей плюсневых костей. Между пластинками тыльной фасции проходят сухожилия длинных и коротких разгибателей пальцев стопы, сосуды и нервы тыла стопы.

Собственная фасция подошвы, *fascia plantaris propria*, также разделяется на две пластинки: поверхностную и глубокую. Поверхностная пластинка покрывает все мышцы, расположенные на подошве, кроме межкостных. Глубокая пластинка — межкостная подошвенная фасция, *fascia interossea plantaris*, покрывает с подошвенной стороны *mm. interossei*, срастается с надкостницей подошвенной поверхности плюсневых костей и вместе с *fascia interossea dorsalis* замыкает четыре *spatia intermetatarsalia*, отделенные друг от друга плюсневыми костями. В них заключены *mm. interossei*.

Подошвенный апоневроз, *aponeurosis plantaris*, развит сильнее по сравнению с ладонным апоневрозом. Он представляет собой сращение поверхностной фасции подошвы и поверхностной пластинки собственной фасции подошвы, прочно связан с кожей пучками волокон, которые пронизывают подкожную жировую клетчатку.

На уровне плюсневых костей подошвенный апоневроз расширяется, расщепляется на пять плоских пучков, которые достигают основания пальцев и вплетаются в стенки их фиброзных влагалищ. Продольные пучки апоневроза укреплены поперечно и дугообразно идущими волокнами, при этом поперечные пучки, *fasciculi transversi*, формируют поверхностную поперечную связку плюсны, *ligamentum metatarseum transversum superficiale*. Боковые отделы апоневроза, покрывающие возвышения мышц большого и малого пальцев, выражены слабее.

От внутренней, прилегающей к мышцам, стороны апоневроза отходят латеральная и медиальная межмышечные подошвенные перегородки. Они отделяют среднее мышечное возвышение от боковых и на дне борозд достигают межкостной подошвенной фасции. В результате в области подошвы образуются три отдельных футляра. В среднем из этих футляров (фиброзном) находятся короткий сгибатель пальцев, сухожилия длинного сгибателя пальцев, червеобразные мышцы, квадратная мышца подошвы и мышца, приводящая большой палец. В латеральном и медиальном костно-фиброзных футлярах заключены короткие мышцы медиальной и латеральной групп.

КОСТНО-ФИБРОЗНЫЕ КАНАЛЫ И СИНОВИАЛЬНЫЕ ВЛАГАЛИЩА СУХОЖИЛИЙ НА СТОПЕ

Под *retinaculum musculorum extensorum inferius* расположены четыре костно-фиброзных канала (рис. 165).

В медиальном костно-фиброзном канале в синовиальном влагалище (*vagina synovialis tendinis m. tibialis anterioris*) расположено сухожилие передней больше-



Рис. 165. Схема синовиальных влагалищ тыла правой стопы:

1 — *vagina synovialis tendinis m. tibialis anterioris*; 2 — *vagina synovialis tendinis m. extensoris hallucis longi*; 3 — *vagina synovialis tendinum m. extensoris digitorum longi*

берцовой мышцы. Синовиальное влагалище сухожилия верхним концом лежит под *retinaculum musculorum extensorum superius*, нижним — вблизи дистального края *retinaculum musculorum extensorum inferius*.

Во втором костно-фиброзном канале в синовиальном влагалище (*vagina synovialis tendinis m. extensoris hallucis longi*) проходит сухожилие длинного разгибателя большого пальца. Синовиальное влагалище сухожилия верхним концом едва выступает из-под проксимального края *retinaculum musculorum extensorum inferius*, нижним доходит до уровня сустава между *os cuneiforme mediale* и *os metatarsale I*.

В третьем, наиболее латеральном костно-фиброзном канале в синовиальном влагалище (*vagina synovialis tendinum m. extensoris digitorum longi*) расположены: сухожилие общего разгибателя пальцев и третьей малоберцовой мышцы. Верхний конец синовиального влагалища немного выходит за пределы *retinaculum musculorum extensorum inferius*, нижний доходит приблизительно до уровня основания плюсневых костей.

Позади канала для *m. extensor hallucis longus* выделяют четвертый канал, в котором проходят сосуды (тыльная артерия и вены стопы) и глубокий малоберцовый нерв.

Под *retinaculum musculorum flexorum* расположены четыре костно-фиброзных канала: три для сухожилий мышц и один — для сосудов и нерва (рис. 166).

В первом костно-фиброзном канале, расположенном непосредственно позади медиальной лодыжки, находится синовиальное влагалище сухожилия задней большеберцовой мышцы, *vagina synovialis tendinis m. tibialis posterioris*. Верхний конец синовиального влагалища находится приблизительно на 5 см выше верхушки *malleolus medialis*, дистальный — у прикрепления сухожилия к *os naviculare*.

Во втором костно-фиброзном канале проходит в синовиальном влагалище сухожилие длинного сгибателя пальцев, *vagina synovialis tendinum m. flexoris digitorum longi*.

Проксимальный конец этого синовиального влагалища находится приблизительно на 5 см выше *malleolus medialis*, дистальный — на уровне соединения ладьевидной кости с клиновидными костями.

В третьем канале содержится синовиальное влагалище длинного сгибателя большого пальца стопы, *vagina synovialis tendinis m. flexoris hallucis longi*. Проксимальный конец синовиального влагалища находится на 3 см выше верхушки *malleolus medialis*,

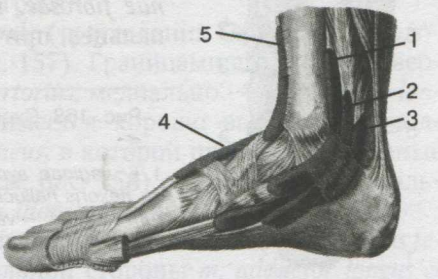

Рис. 166. Схема синовиальных влагалищ правой стопы (вид с медиальной стороны):

1 — *vagina synovialis tendinis m. tibialis posterioris*; 2 — *vagina synovialis tendinum m. flexoris digitorum longi*; 3 — *vagina synovialis tendinis m. flexoris hallucis longi*; 4 — *vagina synovialis tendinis m. extensoris hallucis longi*; 5 — *vagina synovialis tendinis m. tibialis anterioris*

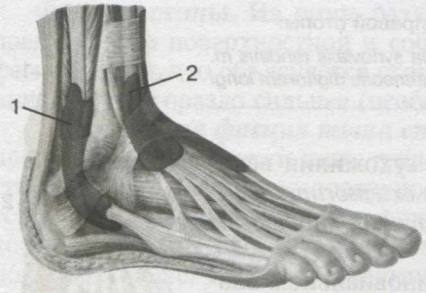

Рис. 167. Схема синовиальных влагалищ правой стопы (вид с латеральной стороны):

1 — vagina synovialis communis tendinum musculorum peroneorum; 2 — vagina synovialis tendinum m. extensoris digitorum longi

дистальный — у перекреста сухожилия с сухожилием предыдущей мышцы. В поверхностно расположенном фиброзном канале проходят задняя большеберцовая артерия, вена и большеберцовый нерв.

Под *retinaculum musculorum peroneorum superius* позади латеральной лодыжки находится общее синовиальное влагалище малоберцовых мышц, *vagina synovialis communis tendinum musculorum peroneorum* (рис. 167). Проксимальный конец влагалища расположен приблизительно на 4,5 см выше верхушки *malleolus lateralis*. В дистальном направлении канал раздваивается и под *retinaculum musculorum peroneorum inferius* сухожилия малоберцовых мышц проходят каждое в своем синовиальном влагалище. Синовиальное влагалище для малоберцовых мышц раздваивается и продолжается раздельно по ходу сухожилий мышц. Синовиальное влагалище сухожилия короткой малоберцовой мышцы заканчивается у переднего края *retinaculum musculorum peroneorum inferius*. Синовиальное влагалище сухожилия длинной малоберцовой мышцы продолжается на подошвенную сторону пяточной кости. Кроме того, на подошве имеется самостоятельное подошвенное влагалище сухожилия длинной малоберцовой мышцы, *vagina synovialis tendinis m. peronei longi plantaris*, которое имеет длину приблизительно 3,5 см, начинается в *sulcus ossis cuboidei* и продолжается до места прикрепления мышцы (рис. 168).

Сухожилия разгибателей и *mm. peronei* снабжены брыжейками, *mesotendineum*, на всем протяжении соответствующих *vaginae tendinum*. У сгибателей переход пристеночного листка синовиальной оболочки на сухожилие совершается лишь местами: у *m. flexor hallucis longus* и *m. tibialis posterior* брыжейка имеется только на концах влагалища. У *m. flexor digitorum longus* наблюдается хорошо выраженная брыжейка только в половине случаев.

На подошвенной стороне пальцев располагаются фиброзные влагалища пальцев стопы, *vaginae fibrosae digitorum pedis*, образованные фалангами и утолщенной фасцией, подкрепленной пучками подошвенного апоневроза. В составе влагалища выделяют кольцевую часть фиброзного влагалища, *pars annularis vaginae fibrosae*, и крестообразную часть фиброзного влагалища, *pars cruciformis vaginae fibrosae*. В каналах проходят сухожилия сгибателей пальцев, причем *mm. flexor digitorum longus et flexor digito-*

Рис. 168. Схематическое изображение синовиальных влагалищ подошвы правой стопы:

1 — vaginae synoviales digitorum pedis; 2 — vagina synovialis tendinis m. flexoris hallucis longi; 3 — vagina synovialis tendinum m. flexoris digitorum longi; 4 — vagina synovialis tendinis m. tibialis posterioris; 5 — vagina synovialis communis tendinum musculorum peroneorum; 6 — vagina synovialis tendinis m. peronei longi

rum brevis относятся друг к другу так, как и *mm. flexor digitorum profundus et flexor digitorum superficialis* на кисти (через сухожилие короткого сгибателя проходит сухожилие длинного сгибателя). Каналы и сухожилия выстилает синовиальная оболочка, в результате образуются синовиальные влагалища пальцев стопы, *vaginae synoviales digitorum pedis*, которые на всех пяти пальцах замкнуты (изолированы). Дистально они доходят до места прикрепления сухожилия *m. flexor digitorum longus* к концевой фаланге, проксимально начинаются на уровне головок плюсневых костей. Синовиальное влагалище I пальца простирается проксимальнее — почти до основания плюсневой кости.

Синовиальные влагалища подошвы, как правило, имеют брыжейку на всем протяжении.

Топография нижней конечности

Топография таза. В области большого седалищного отверстия, *foramen ischiadicum majus*, выше и ниже грушевидной мышцы имеются ***надгрушевидное***, *foramen suprapiriforme*, и ***подгрушевидное***, *foramen infrapiriforme*, ***отверстия***. Через эти отверстия из полости малого таза выходят в ягодичную область сосуды и нервы (см. рис. 155, 156).

Запирательный канал, *canalis obturatorius*, образован *sulcus obturatorius ossis pubis* и верхними краями запирательных мышц. Канал имеет два отверстия: внутреннее, ограниченное началом *sulcus obturatorius* и верхним краем *m. obturatorius internus*; наружное отверстие сверху ограничено *sulcus obturatorius*, снизу — верхним краем *m. obturatorius externus*. Это отверстие лежит под *m. pectineus*. Длина канала составляет приблизительно 2—2,5 см.

Топография бедра. Полость большого таза сообщается с передней областью бедра посредством мышечной и сосудистой лакун, которые расположены ниже паховой связки (см. рис. 134). Они отделяются друг от друга подвздошно-гребенчатой дугой, *arcus iliopectineus*, которая идет от паховой связки к *eminentia iliopubica*.

Мышечная лакуна, *lacuna musculorum*, расположена латерально. Она ограничена спереди и сверху *ligamentum inguinale*, латерально — *os ilium*, медиально — *arcus iliopectineus*. Через мышечную лакуну на бедро проходит *m. iliopsoas* и *n. femoralis*.

Сосудистая лакуна, *lacuna vasorum*, ограничена спереди и сверху — *ligamentum inguinale*, латерально — *arcus iliopectineus*, медиально — *ligamentum lacunare* (завернувшиеся книзу волокна паховой связки), сзади и снизу — *ligamentum pectineum*, которая покрывает верхнюю поверхность *ramus superior ossis pubis*. Через сосудистую лакуну проходят бедренная артерия (латеральнее), бедренная вена, лимфатические сосуды. Самая медиальная часть *lacuna vasorum* занята рыхлой клетчаткой и лимфатическим узлом и становится внутренним отверстием бедренного канала при образовании бедренной грыжи.

Бедренный треугольник, *trigonum femorale* (треугольник Скарпа), расположен на передней поверхности бедра (см. рис. 157). Границами его служат: вверху — *ligamentum inguinale*, латерально — *m. sartorius*, медиально — *m. adductor longus*. В пределах бедренного треугольника имеется хорошо выраженная подвздошно-гребенчатая борозда, *sulcus iliopectineus*, в которой проходят бедренные сосуды. Подвздошно-гребенчатая борозда (см. рис. 158) ограничена с медиальной стороны *m. pectineus*, с латеральной — *m. iliopsoas*.

Продолжением этой борозды является передняя бедренная борозда, *sulcus femoralis anterior*, которая ограничена с медиальной стороны *m. adductor longus et*

m. adductor magnus, с латеральной — *m. vastus medialis*. Борозда содержит сосуды и нерв, спереди прикрыта *m. sartorius*.

Бедренный канал, *canalis femoralis*. Это щелевидное пространство в верхнемедиальной части фиброзного футляра сосудисто-нервного пучка бедра, заполненное рыхлой соединительнотканной клетчаткой, закрытое сверху лимфатическим узлом и являющееся местом прохождения бедренной грыжи.

Канал формируется только при образовании бедренной грыжи, имеет три стенки, внутреннее и наружное отверстия. Передняя стенка канала самая короткая, образована *ligamentum inguinale* и сращенным с нею *cornu superius margo falciformis fasciae latae*. Заднюю стенку образует *fascia pectinea* (глубокий листок широкой фасции бедра, покрывающий гребенчатую мышцу). Латеральной стенкой служит *v. femoralis*.

Внутреннее отверстие бедренного канала, *anulus femoralis* (внутреннее бедренное кольцо), находится в медиальной части сосудистой лакуны (см. рис. 134). Оно ограничено спереди *ligamentum inguinale*, сзади — *ligamentum pectineum*, медиально — *ligamentum lacunare*, латерально — *v. femoralis*. В нормальных условиях оно занято лимфатическим узлом. Со стороны брюшной полости его закрывает брюшина, *peritoneum*, и *fascia transversalis*, которая здесь разрыхлена и называется бедренной перегородкой, *septum femorale*. Это место со стороны брюшной полости представлено бедренной ямкой, *fovea femoralis*, расположенной на задней поверхности передней брюшной стенки.

Наружное отверстие бедренного канала, через которое выходит бедренная грыжа, *hernia femoralis*, соответствует подкожной щели, *hiatus saphenus*. Она находится в области овальной ямки, *fossa ovalis*, и ограничена с латеральной стороны серповидным краем, *margo falciformis*; сверху — *cornu superius margo falciformis*; снизу — *cornu inferius margo falciformis*; медиально — гребенчатой фасцией, *fascia pectinea* (см. рис. 134).

Бедренно-подколенный канал, *canalis femoropopliteus*, или ***приводящий*** (гунтеров) ***канал***, *canalis adductorius*, сообщает переднюю область бедра с подколенной ямкой, содержит *a. femoralis*, *v. femoralis* и *n. saphenus*, является продолжением *sulcus femoralis anterior* (см. рис. 158). Канал имеет три стенки (медиальную, латеральную и переднюю) и три отверстия (верхнее — входное, нижнее — выходное и переднее).

Медиальная стенка канала образована *m. adductor magnus*, латеральная — *m. vastus medialis*, передняя — фиброзной пластинкой, *lamina vastoadductoria*, перекинутой между указанными мышцами.

Верхнее отверстие (входное) прикрыто *m. sartorius* и ограничено *m. adductor magnus*, *m. vastus medialis* и краем *lamina vastoadductoria*.

Нижнее (выходное) отверстие приводящего канала находится в дистальной части сухожилия *m. adductor magnus* у места прикрепления его к *os femoris*. Это отверстие называется сухожильной щелью, *hiatus tendineus*. Через нижнее отверстие приводящего канала выходит в подколенную ямку бедренная артерия и входит в канал бедренная вена.

Переднее отверстие приводящего канала находится в фиброзной пластинке *lamina vastoadductoria*. Через него проходят *n. saphenus*, *a. et vv. genus descendens*.

Топография голени. *Подколенная ямка*, *fossa poplitea*, обнаруживается в задней области колена после удаления кожных покровов и фасции, имеет форму ромба (см. рис. 159, 169). Верхний угол подколенной ямки ограничен с латеральной стороны *m. biceps femoris*, с медиальной — *m. semimembranosus*. Нижний

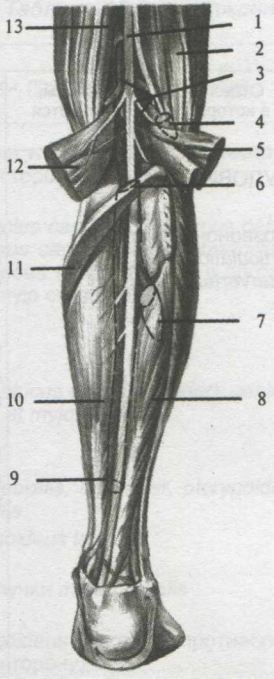

Рис. 169. Топография задней поверхности бедра и голени:
1 — *canalis adductorius* (нижнее отверстие); 2 — *m. biceps femoris*; 3 — *fossa poplitea*; 4 — *canalis musculoperoneus superior*; 5 — *caput laterale m. gastrocnemii*; 6 — *canalis cruropopliteus* (верхнее отверстие); 7 — *canalis musculoperoneus inferior*; 8 — *m. flexor hallucis longus*; 9 — *canalis cruropopliteus* (нижнее отверстие); 10 — *m. flexor digitorum longus*; 11 — *m. soleus*; 12 — *caput mediale m. gastrocnemii*; 13 — *m. semimembranosus*

угол находится между медиальной и латеральной головками икроножной мышцы. Дном подколенной ямки служат подколенная площадка бедренной кости и капсула коленного сустава. Сзади ямка закрыта собственной фасцией. В области подколенной ямки имеются две борозды: медиальная, *sulcus popliteus medialis*, ограничена *m. semimembranosus* и медиальной головкой *m. gastrocnemius;* латеральная, *sulcus popliteus lateralis*, ограничена *m. biceps femoris* и латеральной головкой *m. gastrocnemius.*

Голено-подколенный канал, *canalis cruropopliteus* (канал Грубера), расположен в задней области голени между глубоким и поверхностным слоями сгибателей, точнее, между глубоким слоем задней группы мышц голени (главным образом *m. tibialis posterior* и *m. flexor hallucis longus*) и глубокой пластинкой собственной фасции голени, отделяющей их от *m. soleus.* Канал имеет три отверстия: верхнее, переднее и нижнее. Верхнее отверстие ограничено спереди *m. popliteus*, сзади — *arcus tendineus m. solei.* Переднее отверстие располагается в самой верхней части *membrana interossea cruris.* Через него проходят *a. et vv. tibiales anteriores.* Нижнее отверстие находится в нижней трети голени, там, где *m. soleus* переходит в сухожилие. В этом канале проходят задние большеберцовые артерия, вены и большеберцовый нерв.

Нижний мышечно-малоберцовый канал, *canalis musculoperoneus inferior,* является ответвлением от голено-подколенного канала. Стенками нижнего мышечно-малоберцового канала служат: спереди — задняя поверхность *fibula*; сзади — *m. flexor hallucis longus* и *m. tibialis posterior.* В канале проходят *a.* и *vv. peroneae.*

Верхний мышечно-малоберцовый канал, *canalis musculoperoneus superior*, расположен в верхней трети голени. Этот канал является самостоятельным. Он расположен между латеральной поверхностью *fibula* и начинающейся от нее *m. peroneus longus.* В канал входит общий малоберцовый нерв, где он разделяется на поверхностный и глубокий малоберцовые нервы.

Топография стопы. На подошве соответственно ходу подошвенных сосудов и нервов выделяются медиальная и латеральная подошвенные борозды.

Медиальная подошвенная борозда, *sulcus plantaris medialis*, ограничена *m. flexor digitorum brevis* и *m. abductor hallucis.*

Латеральная подошвенная борозда, *sulcus plantaris lateralis*, ограничена *m. flexor digitorum brevis* и *m. abductor digiti minimi.*

Указанные борозды соответствуют месту расположения медиальной и латеральной межмышечных перегородок подошвы.

В табл. 15 представлена сводная информация о мышцах, производящих движения в различных суставах человеческого организма.

Таблица 15

Обзор движений в суставах

Отдел скелета и суставы, в которых осуществляются движения	Вид движений	Мышцы, производящие движения
ТУЛОВИЩЕ		
Позвоночный столб *Articulationes intervertebrales*	Сгибание позвоночного столба (при двустороннем сокращении)	*mm. longus colli, longus capitis, scaleni, rectus abdominis, obliqui abdominis, iliopsoas, quadratus lumborum*
	Разгибание позвоночного столба (при двустороннем сокращении)	*mm. trapezius, splenius capitis et cervicis, stenocleidomastoideus, erector spinae, transversospinalis*
	Наклоны в сторону (при одностороннем сокращении)	*mm. trapezius, erector spinae, splenius capitis et cervicis, levator scapulae, transversospinalis, quadratus lumborum, sternocleidomastoideus, longus colli; longus capitis, mm. scaleni, obliquus abdominis internus, obliquus abdominis externus* (последняя — в противоположную сторону)
	Вращение (скручивание) (при одностороннем сокращении)	*mm. transversospinalis, obliquus externus abdominis, obliquus internus abdominis* (последняя — в противоположную сторону), *mm. scaleni, splenius cervicis*
ГРУДНАЯ КЛЕТКА		
Articulationes costovertebrales (articulatio capltis costae et articulatio costotransversaria) и articulatoines sternocostales	Акт вдоха	*diaphragma, mm. intercostales externi, levatores costarum* при форсированном вдохе: *mm. pectorales major et minor, serratus anterior, scaleni, serratus posterior superior*
	Акт выдоха	*mm. intercostales interni, subcostales, transversus thoracis, serratus posterior inferior, rectus abdominis, obliqui externus et internus abdominis, transversus abdominis, quadratus lumborum*
ГОЛОВА		
Articulationes atlantooccipitales	Наклоны головы вперед (при двустороннем сокращении)	*mm. longus capitis, rectus capitis anterior, rectus capitis lateralis, sternocleidomastoideus*
	Наклоны головы назад (при двустороннем сокращении)	*mm. rectus capitis posterior major et minor, obliquus capitis superior, trapezius, sternocleidomastoideus, splenius capitis, longissimus capitis, semispinalis capitis*

Таблица 15 (продолжение)

Отдел скелета и суставы, в которых осуществляются движения	Вид движений	Мышцы, производящие движения
Articulationes atlantooccipitales	Наклоны головы в сторону	Сгибатели и разгибатели соответствующей стороны (см. выше)
Articulationes atlantoaxiales mediana et laterales	Поворот головы (при одностороннем сокращении)	*mm. splenius capitis, longissimus capitis, obliquus capitis inferior, sternocleidomastoideus* (последняя — в противоположную сторону)
НИЖНЯЯ ЧЕЛЮСТЬ		
Articulationes temporomandibulares	Опускание нижней челюсти (при двустороннем сокращении)	*mm. digastricus* (*venter anterior*), *geniohyoideus et mylohyoideus*
	Поднимание нижней челюсти	*mm. temporalis, masseter, pterygoideus medialis*
	Движение нижней челюсти вперед	*m. pterygoideus lateralis*
	Движение назад	Задние пучки *m. temporalis*
	Движение в стороны	*m. pterygoideus lateralis* (в противоположную сторону)
ВЕРХНЯЯ КОНЕЧНОСТЬ		
Плечевой пояс *Articulationes sternoclavicularis et acromioclavicularis*	Поднимание лопатки и ключицы	*mm. trapezius* (верхние пучки), *levator scapulae*
	Опускание лопатки и ключицы	*mm. trapezius* (нижние пучки), *serratus anterior, pectoralis minor, subclavius*
	Движение плечевого пояса вперед	*mm. serratus anterior, pectoralis major, pectoralis minor*
	Движение плечевого пояса назад и в медиальную сторону (к позвоночнику)	*mm. trapezius* (средние пучки), *latissimus dorsi, rhomboidei major et minor*
	Вращение лопатки вокруг сагиттальной оси:	
	а) поворот нижним углом латерально	*mm. serratus anterior, trapezius* (верхние пучки)
	б) поворот нижним углом медиально (к позвоночнику)	*mm. rhomboidei major et minor, pectoralis minor*
Articulatio humeri	Сгибание	*mm. biceps brachii, coracobrachialis, deltoideus* (передние пучки), *pectoralis major*

Таблица 15 (продолжение)

Отдел скелета и суставы, в которых осуществляются движения	Вид движений	Мышцы, производящие движения
Articulatio humeri	Разгибание	*mm. triceps brachii* (*caput longum*), *deltoideus* (задние пучки), *latissimus dorsi, feres major, infraspinatus, teres minor*
	Приведение плеча	*mm. pectoralis major, latissimus dorsi, teres major, infraspinatus, subscapularis*
	Отведение плеча	*mm. deltoideus, supraspinatus*
	Вращение внутрь	*mm. subscapularis, pectoralis major, deltoideus* (передние пучки), *latissimus dorsi, feres major*
	Вращение наружу	*mm. deltoideus* (задние пучки), *infraspinatus, teres minor*
Articulatio cubiti	Сгибание предплечья	*mm. biceps brachii, brachialis, brachioradialis, pronator teres*
	Разгибание предплечья	*mm. triceps brachii, anconeus*
Articulationes radioulnaris proximalis et distalis	Вращение внутрь	*mm. pronator teres, pronator quadratus, brachioradialis*
	Вращение наружу (супинация)	*mm. supinator, biceps brachii, brachioradialis*
КИСТЬ		
Articulatio radiocarpalis, articulatio mediocarpalis	Сгибание кисти	*mm. flexor carpi ulnaris, flexor carpi radialis, flexor digitorum superficialis, flexor digitorum profundus, flexor pollicis longus, palmaris longus*
	Разгибание кисти	*mm. extensores carpi radiales longus et brevis, extensor carpi ulnaris, extensor digitorum, extensores pollicis longus et brevis, extensor indicis, extensor digiti minimi*
	Приведение	*mm. flexor carpi ulnaris, extensor carpi ulnaris* (при одновременном сокращении)
	Отведение	*mm. flexor carpi radialis, extensor carpi radialis longus, extensor carpi radialis brevis* (при одновременном сокращении)
ПАЛЬЦЫ		
Движения большого пальца		
Articulatio carpometacarpalis pollicis	Приведение	*m. adductor pollicis*

Таблица 15 (продолжение)

Отдел скелета и суставы, в которых осуществляются движения	Вид движений	Мышцы, производящие движения
Articulatio carpometacarpalis pollicis	Отведение	*mm. abductor pollicis longus, abductor pollicis brevis*
	Противопоставление	*Oppositio: mm. opponens pollicis, flexor pollicis brevis* *Repositio: mm. abductor pollicis longus et brevis, extensor pollicis longus, extensor pollicis brevis*
Articulatio metacarpophalangea pollicis	Сгибание	*mm. flexor pollicis longus, flexor pollicis brevis, adductor pollicis*
	Разгибание	*mm. extensor pollicis longus, extensor pollicis brevis*
Articulatio interphalangea pollicis	Сгибание	*m. flexor pollicis longus*
	Разгибание	*mm. extensor pollicis longus*
ДВИЖЕНИЯ II—V ПАЛЬЦЕВ		
Articulationes metacarpophalangeae	Сгибание	*mm. flexor digitorum superficialis, flexor digitorum profundus, lumbricales, flexor digiti minimi (для V пальца)*
	Разгибание	*mm. extensor digitorum, extensor indicis* (для II пальца), *extensor digiti minimi* (для V пальца)
	Приведение к III пальцу	*m. interossei palmares*
	Отведение от III пальца	*mm. interossei dorsales, abductor digiti minimi* (для V пальца)
Articulationes interphalangeae manus	Сгибание	*mm. flexor digitorum superficialis* (сгибание средней фаланги), *flexor digitorum profundus* (сгибание средней и дистальной фаланг)
	Разгибание	*mm. extensor digitorum, extensor digiti minimi* (дополнительно для V пальца), *extensor indicis* (для II пальца)
НИЖНЯЯ КОНЕЧНОСТЬ		
Articulatio coxae	Сгибание	*mm. iliopsoas, rectus femoris, sartorius, pectineus, tensor fasciae latae* (передние пучки)
	Разгибание	*mm. gluteus maximus, biceps femoris, semimembranosus, semitendinosus*
	Приведение	*mm. adductor magnus, adductor longus, adductor brevis, pectineus, gracilis*

Таблица 15 (продолжение)

Отдел скелета и суставы, в которых осуществляются движения	Вид движений	Мышцы, производящие движения
Articulatio coxae	Отведение	*mm. gluteus medius, gluteus minimus, tensor fasciae latae*
	Вращение внутрь	*mm. gluteus medius, gluteus minimus* (передние пучки)
	Вращение наружу	*mm. iliopsoas, sartorius, gluteus maximus, gluteus medius, gluteus minimus, quadratus femoris, obturatorius externus et internus, piriformis, gemelli*
Articulatio genus	Сгибание	*mm. biceps femoris, semimembranosus, semitendinosus, sartorius, gracilis, popliteus, gastrocnemius, plantaris*
	Разгибание	*m. quadriceps femoris*
	Вращение внутрь	*mm. semimembranosus, semitendinosus, sartorius, gracilis, popliteus, gastrocnemius* (медиальная головка)
	Вращение наружу	*mm. biceps femoris, gastrocnemius (латеральная головка)*
Articulatio talocruralis, articulatio talocalcaneonavicularis, articulatio subtalaris	Сгибание	*mm. triceps surae, tibialis posterior, flexor digitorum longus, flexor hallucis longus, peroneus longus, peroneus brevis*
	Разгибание	*mm. tibialis anterior, extensor digitorum longus, extensor hallucis longus*
	Вращение внутрь (пронация) с отведением стопы	*mm. peroneus longus, peroneus brevis*
	Вращение наружу (супинация) с приведением стопы	*mm. tibialis anterior, tibialis posterior, flexor hallucis longus, flexor digitorum longus*
ПАЛЬЦЫ		
Движения большого пальца		
Articulatio metatarsophalangea hallucis	Сгибание	*mm. flexor hallucis longus, flexor hallucis brevis, adductor hallucis* (косая головка)
	Разгибание	*mm. extensor hallucis longus, extensor hallucis brevis*
	Приведение	*m. adductor hallucis*
	Отведение	*m. abductor hallucis*
Articulatio interphalangea hallucis	Сгибание	*m. flexor hallucis longus*

Таблица 15 (окончание)

Отдел скелета и суставы, в которых осуществляются движения	Вид движений	Мышцы, производящие движения
Articulatio interphalangea hallucis	Разгибание	*m. extensor hallucis longus*
Движения II—V пальцев	Сгибание	*mm. flexor digitorum longus, quadratus plantae, flexor digitorum brevis, interossei, lumbricales, flexor digiti minimi brevis* (для V пальца)
Articulationes metatarsophalangeae	Разгибание	*mm. extensor digitorum longus, extensor digitorum brevis*
	Сгибание	*mm. flexores digitorum longus et brevis, lumbricales*
	Приведение III, IV, V пальцев ко II пальцу	*mm. interossei plantares*
	Отведение III, IV пальцев от II пальца	*mm. interossei dorsales, abductor digiti minimi* (для V пальца)
Articulationes interphalangeae (II—V пальцев)	Сгибание	*mm. flexor digitorum longus, flexor digitorum brevis, lumbricales*
	Разгибание	*mm. extensor digitorum longus, extensor digitorum brevis*

Вопросы

1. Дайте определение мышцы как органа.
2. Назовите основные принципы классификации мышц.
3. Перечислите вспомогательные аппараты мышц.
4. Какие функции присущи скелетным мышцам?
5. Перечислите рычаги мышц. Дайте их характеристику.
6. Какие вы знаете мышцы и фасции спины?
7. Назовите мышцы груди и их функциональное значение.
8. Приведите классификацию мышц живота. Что такое брюшной пресс и какие мышцы его создают?
9. Назовите области живота и их границы.
10. Назовите стенки пахового канала. Что он содержит?
11. Укажите структуры, образующие наружное отверстие пахового канала.
12. Опишите особенности строения стенок влагалища прямой мышцы живота.
13. Перечислите части внутрибрюшной фасции.
14. Назовите части и отверстия диафрагмы.
15. Назовите принципы классификации мышц шеи.
16. Какие надподъязычные мышцы вам известны? Какую функцию они выполняют?
17. Перечислите подподъязычные мышцы. Какую функцию они выполняют?
18. На какие группы делят глубокие мышцы шеи?
19. Назовите треугольники передней области шеи.
20. Укажите источники развития мышц шеи.

21. Перечислите фасции шеи (по Шевкуненко). Назовите структуры, которые они покрывают.

22. Какие пространства шеи вы знаете? Назовите фасции, их ограничивающие.

23. Перечислите мимические и жевательные мышцы.

24. Укажите источники развития мышц головы.

25. Какие фасции головы вы знаете?

26. Какие костно-фиброзные и межмышечные пространства головы вам известны? Между какими структурами они располагаются?

27. Перечислите мышцы плечевого пояса. Укажите их начало, прикрепление и функцию.

28. Перечислите мышцы плеча, предплечья и кисти. Укажите их начало, прикрепление и функцию.

29. Назовите топографические образования верхней конечности.

30. Какие фасции верхней конечности вам известны? Назовите фиброзные и костно-фиброзные футляры плеча.

31. Чем образованы стенки подмышечной полости?

32. Какими мышцами ограничена локтевая ямка?

33. Перечислите мышцы таза.

34. Перечислите группы мышц бедра, голени и стопы.

35. Назовите стенки и отверстия бедренного канала, а также структуры, их образующие. ы

36. Перечислите стенки и отверстия голено-подколенного и мышечно-малоберцовых каналов.

37. Назовите синовиальные влагалища стопы.

Часть IV
СПЛАНХНОЛОГИЯ

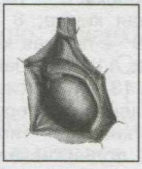

ОБЩАЯ СПЛАНХНОЛОГИЯ

Спланхнология — это учение о внутренностях. Внутренности, *viscera seu splanchna*, — это органы, в большинстве своем расположенные внутри полостей тела человека (рис. 170). Как известно, полости тела находятся в области груди и живота. Основными органами грудной полости являются сердце, легкие, вилочковая железа, пищевод. Больше всего органов содержится в брюшной полости — это желудок, печень, поджелудочная железа, тонкая кишка, толстая кишка, селезенка, почки, надпочечники, мочеточники, мочевой пузырь, простата (у мужчин); матка, яичники, маточные трубы (у женщин). Однако не все органы находятся внутри полостей тела, некоторые из них располагаются снаружи. К таким органам относят наружные половые органы у мужчин и женщин. Часть органов лежит в области головы и шеи. В области шеи имеются такие внутренние органы, как гортань, глотка, щитовидная, паращитовидные железы, а также часть пищевода. В области головы находятся язык, зубы, слюнные железы и т. д.

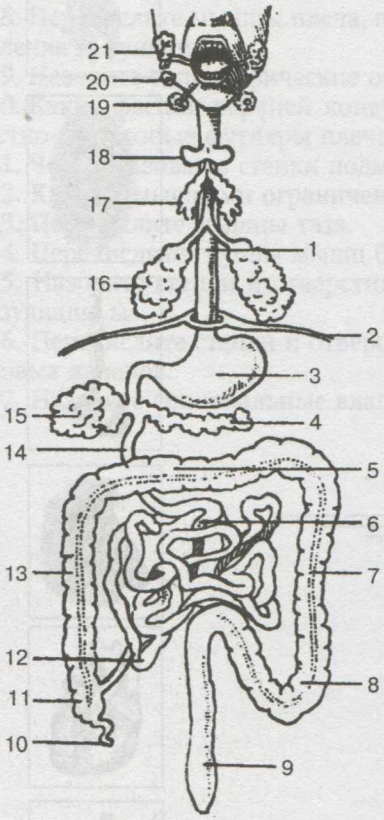

Рис. 170. Органы полости рта, шеи, грудной и брюшной полостей (схема):

1 — пищевод; 2 — диафрагма; 3 — желудок; 4 — поджелудочная железа; 5 — поперечная ободочная кишка; 6 — тощая кишка; 7 — нисходящая ободочная кишка; 8 — сигмовидная ободочная кишка; 9 — прямая кишка; 10 — червеобразный отросток; 11 — слепая кишка; 12 — подвздошная кишка; 13 — восходящая ободочная кишка; 14 — двенадцатиперстная кишка; 15 — печень; 16 — легкие; 17 — тимус; 18 — щитовидная железа; 19 — поднижнечелюстная железа; 20 — подъязычная железа; 21 — околоушная железа

Таким образом, к внутренностям относят органы пищеварительной, дыхательной, мочеполовой систем, часть органов эндокринной системы и сердце как центральный орган сердечно-сосудистой системы. Головной и спинной мозг в настоящее время к внутренностям не относят.

Перечисленные органы имеют различную форму, размеры и в большинстве случаев выполняют конкретные функции. По внутреннему строению многие органы можно разделить на две группы: полые и паренхиматозные. Полые, или трубчатые, органы имеют принципиально сходное строение стенки и содержат внутри полость. Такими органами являются: пищевод, желудок, тонкая кишка, мочеточник и т. д. Паренхиматозные органы — это органы, построенные из одинаковой по консистенции массы

(паренхимы), например печень, почки, поджелудочная железа и т. д. Лишь немногие органы отличаются своей спецификой строения. К ним относятся: язык — мышечный орган; зубы, построенные из твердых тканей; простата — орган смешанного строения (мышечно-паренхиматозно-трубчатый).

Учитывая сложное строение внутренних органов, предлагается примерный план изучения органов: 1) внешние морфологические данные органа: форма, конфигурация; размеры; плотность (консистенция); масса; 2) внешнее строение органа: части, отделы; поверхности; края, полюса, борозды; 3) внутреннее строение органа: пространственная организация тканей (гистотопография); структурные элементы (структурные единицы); 4) топография органа: голотопия (область, где находится орган); скелетотопия (отношение к телам позвонков, к ребрам и т. д.); синтопия (отношение к соседним органам); 5) данные прижизненных морфологических методов исследования конкретного органа: рентгеноанатомия; эхолокация; компьютерная и магнитно-резонансная томография и т. д; 6) функция органа; 7) кровеносные и лимфатические сосуды; 8) иннервация органа.

Вопросы кровоснабжения и иннервации внутренних органов будут подробно рассматриваться в разделах «Ангиология» и «Анатомия периферической нервной системы».

Форма, внешнее строение и положение внутренних органов подвержены индивидуальной изменчивости. Кроме того, при обследовании больных и хирургических вмешательствах необходимо учитывать возрастные особенности строения органов. Половые различия размеров, формы и строения органов прежде всего касаются мочеполовой системы.

Особое значение для врача имеет знание топографии органов. При изучении топографических отношений пользуются понятиями — «голотопия», «скелетотопия» и «синтопия». Голотопией называют отношение органов к областям тела, таким как область головы, шеи, груди, живота, спины и промежности. При этом орган проецируется на поверхность тела. Под скелетотопией органа понимают его отношение к частям скелета или определенным костным образованиям, которые можно прощупать у живого человека или увидеть их на рентгенограмме. Синтопия — это отношение изучаемого органа к соседним органам, сосудам, нервным структурам.

Положение органов во многом определяется типом телосложения человека. Так, например, при нормостеническом, или мезоморфном, типе телосложения желудок имеет форму крючка, при астеническом, или долихоморфном, — он удлиненный и располагается вертикально в форме чулка, а при гиперстеническом, или брахиморфном, телосложении желудок лежит поперечно в форме рога.

Принципы строения полых органов

Трубчатые (полые) органы в составе своей стенки имеют три оболочки: слизистую, мышечную и адвентициальную (или серозную).

Слизистая оболочка, *tunica mucosa*, выстилает внутреннюю поверхность полых органов пищеварительной, дыхательной и мочеполовой систем. Слизистая оболочка у различных полых органов имеет принципиально сходное строение (рис. 171). Она состоит из эпителиальной выстилки, собственной пластинки, мышечной пластинки и подслизистой основы. Эпителиальная выстилка органоспецифична и носит название «эпителий слизистой оболочки», *epithelium*

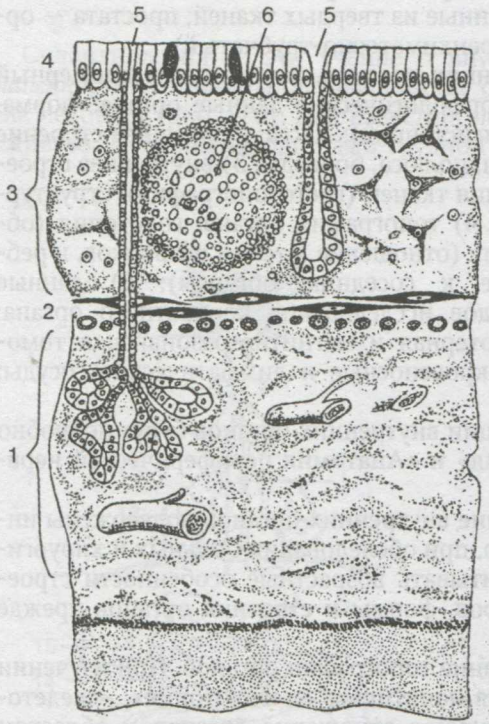

Рис. 171. Схема строения слизистой оболочки:
1 — *tela submucosa*; 2 — *lamina muscularis mucosae*; 3 — *lamina propria mucosae*; 4 — *epithelium*; 5 — *glandulae*; 6 — *nodulus lymphoideus solitarius*

mucosae. Он может быть многослойным, как в полости рта, или однослойным, как в желудке или кишечнике. Благодаря небольшой толщине и прозрачности эпителиальной выстилки, при осмотре слизистая оболочка имеет определенную окраску (от слабо-розовой до ярко-красной). Окраска зависит от глубины залегания и количества кровеносных сосудов в подлежащем слое — собственной пластинке слизистой оболочки. В самом эпителии сосудов нет.

Собственная пластинка слизистой оболочки, *lamina propria mucosae*, располагается под эпителием и вдается в последний выступами микроскопической величины, которые называются сосочками, *papillae*. В рыхлой соединительной ткани данной пластинки разветвляются кровеносные и лимфатические сосуды, нервы, находятся железы и лимфоидная ткань.

Железы слизистой оболочки представляют собой комплекс эпителиальных клеток, внедрившихся в подлежащую ткань.

Следует отметить, что они проникают не только в собственную пластинку слизистой оболочки, но даже в подслизистую основу. Железистые клетки выделяют (секретируют) слизь или секрет, необходимый для химической обработки пищи. Железы могут быть одноклеточными или многоклеточными. К первым относят, например, бокаловидные клетки слизистой оболочки толстой кишки, выделяющие слизь. Многоклеточные образования выделяют специальный секрет (слюну, желудочный, кишечный соки). Глубокое проникновение концевых отделов желез в слизистую оболочку способствует их обильному кровоснабжению. Многоклеточные железы слизистой оболочки отличаются по форме. Различают трубчатые (в виде трубки), альвеолярные (в виде пузырька) и альвеолярно-трубчатые (смешанные) железы.

Лимфоидная ткань в собственной пластинке слизистой оболочки состоит из ретикулярной ткани, богатой лимфоцитами. Она встречается по ходу кишечной трубки в диффузной форме или в виде лимфоидных узелков. Последние могут быть представлены одиночными лимфоидными узелками, *noduli lymphoidei solitarii*, или групповыми скоплениями лимфоидной ткани, *noduli lymphoidei aggregati*. Диаметр одиночных фолликулов достигает 0,5—3 мм, а диаметр скоплений лимфоидной ткани 10—15 мм.

Мышечная пластинка слизистой оболочки, *lamina muscularis mucosae*, располагается на границе с подслизистой основой и состоит из 1—3 слоев гладких мышечных клеток. В слизистой оболочке языка, нёба, десен, миндалин такие гладкомышечные клетки отсутствуют.

Подслизистая основа, *tela submucosa*, лежит на границе слизистой и мышечной оболочек. В большинстве органов она хорошо выражена, и редко слизистая оболочка располагается непосредственно на мышечной оболочке, т. е. подслизистая основа слабо выражена. Подслизистая основа играет важную роль в конструкции стенок полых органов. Она обеспечивает прочную фиксацию слизистой оболочки. По своему строению подслизистая основа представляет рыхлую соединительную ткань, в которой располагаются подслизистое сосудистое (артериальное, венозное и лимфатическое) и подслизистое нервное сплетения. Следовательно, в подслизистой основе содержатся основные внутриорганные сосуды и нервы. Рыхлая соединительная ткань обладает высокой механической прочностью. Следует отметить, что подслизистая основа прочно связана с собственной и мышечной пластинками слизистой оболочки и рыхло — с мышечной оболочкой. Благодаря этому слизистая оболочка способна смещаться по отношению к мышечной оболочке.

Роль слизистой оболочки многогранна. Прежде всего, эпителиальная выстилка и выделяемая железами слизь осуществляют механическую и химическую защиту органов от повреждающих воздействий. Сокращение самой слизистой оболочки и выделяемая слизь облегчают транспорт содержимого полых органов. Скопления лимфоидной ткани в виде узелков или более сложно устроенных миндалин играют важную роль в биологической защите организма. Секреты желез слизистой оболочки (слизь, ферменты, пищеварительные соки) крайне необходимы как катализаторы или компоненты основных процессов обмена веществ в организме. Наконец, слизистая оболочка ряда органов пищеварительной системы осуществляет всасывание питательных веществ и жидкостей. В этих органах поверхность слизистой оболочки существенно увеличивается за счет складок и микроворсинок.

Мышечная оболочка, *tunica muscularis*, — это средняя оболочка в составе стенки полого органа. В большинстве случаев она представлена двумя слоями гладкой мышечной ткани, имеющими различную ориентацию. Круговой слой, *stratum circulare*, располагается внутри, непосредственно за подслизистой основой. Продольный слой, *stratum longitudinale*, является наружным. Для мышечной оболочки также характерна органоспецифичность. Она касается особенностей строения мышечных волокон, количества их слоев, расположения и степени выраженности. Мышечные волокна в составе стенки полого органа по строению чаще гладкие, но могут быть и поперечнополосатые. Количество слоев мышечных волокон у некоторых органов уменьшается до одного или увеличивается до трех. В последнем случае, кроме продольного и циркулярного слоев, формируется косой слой мышечных волокон. В некоторых местах гладкомышечные волокна циркулярного слоя концентрируются и образуют при этом сфинктеры (замыкающие устройства). Сфинктеры регулируют продвижение содержимого из одного органа в другой. В качестве примера можно назвать сфинктер общего желчного протока, сфинктер привратника желудка (пилорический), внутренний сфинктер заднего прохода, внутренний сфинктер мочеиспускательного канала и т. д.

Гладкая мышечная ткань, образующая мышечную оболочку полых органов, с функциональной точки зрения отличается от поперечнополосатой мышечной ткани. Она обладает автоматизмом, сокращается непроизвольно и медленно. Гладкомышечные волокна имеют богатую иннервацию и обильно снабжаются кровью. Между круговым и продольным слоями в составе мышечной оболочки располагаются межмышечное сосудистое (артериальное, венозное и лимфатическое) и нервные сплетения. В каждом из слоев располагаются собственные сосуды, нервы и нервные окончания. Следует отметить, что в начальных отделах пищеварительной и дыхательной систем, а также в конечных отделах пищеварительной и мочеполовой систем гладкая мышечная ткань заменяется поперечнополосатой. Последняя позволяет выполнять управляемые (произвольные) действия.

Функциональное назначение мышечной оболочки в составе стенки полого органа сводится к следующему: обеспечение тонуса стенки органа (напряжения), возможности продвижения и перемешивания содержимого, сокращение или расслабление сфинктеров.

Адвентициальная, или серозная, оболочка. Наружная оболочка в составе стенки полых органов представлена адвентициальной, или серозной, оболочкой. Адвентициальная оболочка, *tunica adventitia*, имеется у тех органов, которые сращены с окружающими их тканями. Например, глотка, пищевод, двенадцатиперстная кишка, трахея, бронхи, мочеточник и т. д. Эти органы не могут смещаться, так как их стенки фиксированы к окружающим тканям. Адвентициальная оболочка построена из волокнистой соединительной ткани, в которой распределяются сосуды и нервы. Полые органы, обладающие подвижностью, способные изменять свое положение в теле человека и объем, в качестве наружной оболочки имеют серозную оболочку, *tunica serosa*.

Серозная оболочка — это тонкая, прозрачная пластинка, основу которой также составляет волокнистая соединительная ткань, покрытая снаружи одним слоем плоских клеток — мезотелием. С помощью подсерозного слоя, *tela subserosa*, представляющего собой рыхлую соединительную ткань, серозная оболочка соединена с мышечной оболочкой. В подсерозном слое находятся сосудистое и нервное подсерозные сплетения. Свободная поверхность серозной оболочки в нормальном состоянии гладкая, блестящая, увлажненная серозной жидкостью. Серозная жидкость образуется путем транссудации из капилляров подсерозного сосудистого сплетения. Серозной оболочкой покрыты желудок, тонкая кишка, части толстой кишки и мочевого пузыря и т. д. Серозная оболочка в составе стенки полого органа выполняет разграничительную (препятствует сращению органов друг с другом при тесном соприкосновении), мобильную (обеспечивает изменение просвета и скольжение) и пластическую (осуществляет регенеративную роль при повреждении) функции.

Принципы строения паренхиматозных органов

Паренхиматозные органы в большинстве своем представляют крупные железы. К ним относятся, например, печень, поджелудочная железа, почки, легкие, надпочечники и т. д. Термин «паренхиматозные» происходит от греческого слова *parenchyma* (мякоть) — это собственно железистая ткань органов. Соб-

ственно железистая ткань окружена соединительной тканью — стромой, в которой проходят сосуды и нервы. Наименьшие по объему части паренхиматозных органов, ограниченные соединительнотканным каркасом с собственным сосудистым руслом, составляют структурно-функциональные единицы паренхиматозных органов. В качестве последних выступают: например, в печени, слюнных железах — долька, в легком — ацинус, в почке — нефрон, в щитовидной железе — фолликул и т. д. Кроме структурно-функциональных единиц в составе паренхиматозных органов в хирургическом плане выделяют сегменты. Сегмент — это макроскопически видимая часть органа, имеющая относительно автономное кровообращение, лимфообращение и иннервацию, ограниченная собственной соединительнотканной прослойкой. По этой прослойке можно выделить сегмент во время оперативных вмешательств. Функция паренхиматозных органов связана с обеспечением наиболее важных процессов обмена веществ в организме (газообмен, образование ферментов и гормонов, выделение вредных веществ из организма и т. д.).

Подробные сведения о строении каждого конкретного органа будут изложены в разделах частной спланхнологии.

ПИЩЕВАРИТЕЛЬНАЯ СИСТЕМА

Пищеварительная система, *systema digestorium*, включает комплекс функционально взаимосвязанных органов, обеспечивающих механическую и химическую обработку пищи, всасывание продуктов расщепления пищи в кровеносное или лимфатическое русло, формирование каловых масс и их выведение из организма. Основное назначение пищеварительной системы сводится к обеспечению организма энергетическими и пластическими веществами. Кроме того, пищеварительная система осуществляет дезинтоксикацию (обезвреживание) поступивших с пищей или образовавшихся в процессе ее расщепления ядовитых веществ, а также синтез биологически активных веществ (гормонов, витаминов, ферментов и т. д.).

К пищеварительной системе относятся: полость рта, язык, зубы, слюнные железы, глотка, пищевод, желудок, тонкая кишка, толстая кишка, печень и поджелудочная железа. Органы пищеварительной системы располагаются в области головы, шеи, грудной и брюшной полостях. В полости рта пища измельчается с помощью зубов (пережевывается), смешивается со слюной, поступающей в полость рта из слюнных желез, и перемешивается с помощью языка. Здесь начинается процесс пищеварения. Через глотку и пищевод пища поступает в желудок, где подвергается воздействию желудочного сока (обезвреживается, перемешивается, перевариваются белки). В тонкой кишке под воздействием желчи, выделяемой печенью, секретов поджелудочной железы и кишечных желез продолжается дальнейшая обработка пищевой кашицы — химуса и активное всасывание продуктов расщепления пищи. Далее пищевая масса поступает в толстую кишку, где происходит всасывание воды и формирование каловых масс, которые через прямую кишку выводятся наружу. Пищеварительная система в целом представляет собой трубку протяженностью 7—8 м, начинающуюся ротовой щелью

и заканчивающуюся заднепроходным отверстием. По ходу данной трубки находятся многочисленные пищеварительные железы — мелкие и крупные (слюнные железы, печень, поджелудочная железа).

Полость рта

Полость рта, *cavitas oris*, является начальным отделом пищеварительной системы. Здесь пища подвергается механической и химической обработке (разжевывание, смачивание слюной и частичное обеззараживание). С помощью ферментов, находящихся в слюне, расщеплению подвергаются углеводы.

Полость рта подразделяют на два отдела: преддверие рта, *vestibulum oris*, и собственно полость рта, *cavitas oris propria* (рис. 172). Преддверие рта снаружи ограничено губами и щеками. От собственно ротовой полости оно отделяется альвеолярными отростками челюстей, деснами и зубами.

В преддверии ротовой полости на уровне второго верхнего большого коренного зуба на слизистой оболочке щеки находится сосочек незначительной величины, на котором открывается выводной проток околоушной железы, *ductus parotideus*.

Собственно полость рта имеет верхнюю стенку и дно. Верхнюю стенку образуют твердое и мягкое нёбо; дно составляют мышечная диафрагма полости рта, представленная челюстно-подъязычными и подбородочно-подъязычными мышцами, и корень языка. Собственно полость рта и преддверие рта сообщаются между собой щелью, которая спереди ограничена задним большим коренным зубом, сзади — передним краем ветви нижней челюсти. Сзади полость рта сообщается через зев, *fauces*, с глоткой.

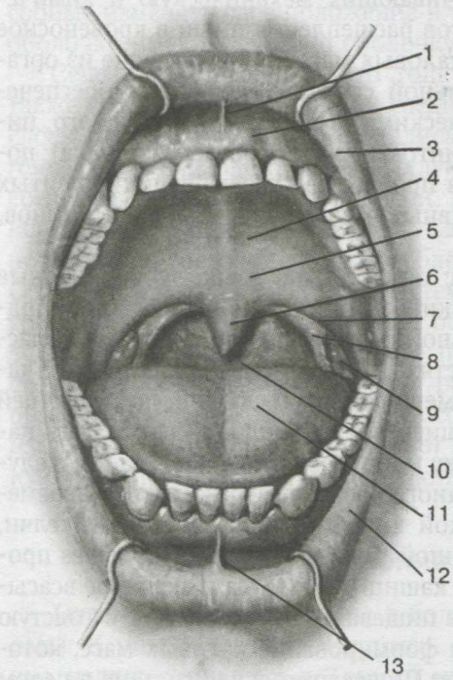

В полость рта пища поступает через ротовую щель, *rima oris*, которая ограничена верхней и нижней губами, *labium superius et labium inferius*. Латерально верхняя и нижняя губы соединяются между собой посредством спайки губ, *commissura labiorum*.

Верхняя губа снаружи ограничена косой носогубной складкой кожи, *sulcus nasolabialis*. На середине верхней губы имеется губной желобок, *philtrum*. У нижнего конца губного желобка (особенно у детей) находится слегка возвышенный бугорок верхней губы, *tuberculum*.

Рис. 172. Полость рта (вид спереди):

1 — *frenulum labii superioris*; 2 — *gingiva*; 3 — *labium superius*; 4 — *palatum durum*; 5 — *palatum molle*; 6 — *uvula palatina*; 7 — *arcus palatoglossus*; 8 — *arcus palatopharyngeus*; 9 — *tonsilla palatina*; 10 — *fauces*; 11 — *dorsum linguae*; 12 — *labium inferius*; 13 — *frenulum labii inferioris*

Основу губ составляют поперечнополосатые мышцы окружности рта. Различают три части губ: кожную, переходную и слизистую. Кожная часть имеет характерное для кожи строение. Она покрыта многослойным плоским ороговевающим эпителием, содержит сальные и потовые железы, а также волосы (у мужчин — усы, борода). В переходной части губ сохраняется многослойный плоский эпителий, однако здесь он становится значительно тоньше, отсутствуют волосы и потовые железы, но сохраняются сальные железы. Под эпителием поверхностно залегают кровеносные капилляры, которые придают переходной части губы красный цвет. Слизистая часть губ покрыта многослойным плоским неороговевающим эпителием, в ее подслизистом слое располагаются многочисленные слизистые железы. Отдельные из них достигают величины 3—4 мм и легко прощупываются со стороны слизистой оболочки. Слизистая оболочка губ, переходя на альвеолярный отросток челюстей, образует по срединной линии вверху и внизу складочки — уздечку верхней губы, *frenulum labii superioris*, и уздечку нижней губы, *frenulum labii inferioris*. Продолжаясь с губ на щеки, *buccae*, слизистая оболочка сохраняет то же строение, однако слизистые железы щеки, *glandulae buccales*, по величине несколько уступают губным.

Щеки, так же как и губы, снаружи покрыты кожей. Между кожей и слизистой оболочкой находятся некоторые мимические мышцы. Под кожей содержится прослойка жировой ткани. Между кожей и щечной мышцей лежит комок жировой ткани — жировое тело щеки, *corpus adiposum buccae*. Оно особенно развито у детей. Кзади жировое тело распространяется между щечной и жевательной мышцами. Считают, что оно придает округлость щекам и утолщает их, способствует уменьшению полости рта. Это имеет особое значение для обеспечения акта сосания у новорожденного и ребенка грудного возраста.

Слизистая оболочка полости рта, непосредственно окружающая альвеолярные отростки челюстей и шейку зуба, носит название — десна, *gingiva*. Снаружи, на альвеолярных отростках челюстей, десны переходят в альвеолярную слизистую оболочку, которая имеет более яркую розовую окраску. Изнутри десна переходит в слизистую оболочку дна полости рта и твердого нёба. Десна включает три части: прикрепленную, свободную и десневую (межзубной сосочек) (рис. 173). Прикрепленная часть десны прочно фиксирована к надкостнице альвеолярных отростков челюстей. Вследствие чередования приподнятых участков, соответствующих альвеолярным возвышениям на челюстях, она имеет волнистую поверхность. Между возвышениями находятся десневые межзубные желобки. Свободная часть десны прилежит к шейке зуба и отделена от нее узкой щелью — десневой бороздкой, *sulcus gingivalis*. Десневые (межзубные) сосочки, *papillae gingivales*, заполняют промежутки между зубами, имеют треугольную форму. Десневой край, *margo gingivalis*, заострен, образует овальный контур в области каждого зуба.

В полости рта располагается ряд важнейших органов, принимающих участие в начальных стадиях обработки пищи. К ним относят зубы, язык, слюнные желе-

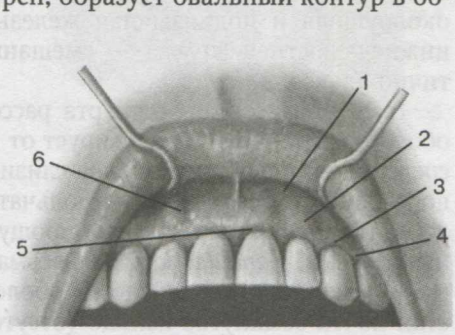

Рис. 173. Строение десны:

1 — альвеолярная слизистая оболочка; 2 — прикрепленная часть десны; 3 — свободная часть десны; 4 — десневой (межзубной) сосочек; 5 — десневой край; 6 — межзубной желобок

зы. Миндалины полости рта являются частью лимфоэпителиального ротоглоточного кольца Вальдейера—Пирогова, которое будет описано ниже.

Слизистая оболочка дна полости рта рыхло соединена с верхней поверхностью мышц и капсулой подъязычных слюнных желез, содержит хорошо выраженную подслизистую основу, поэтому легко смещается. На дне полости рта у края языка имеется парная подъязычная складка, *plica sublingualis*. У передней сомкнутой части этих складок имеется возвышение — подъязычный сосочек, *caruncula sublingualis*, на котором открываются выводные протоки поднижнечелюстной и подъязычной слюнных желез. По середине дна ротовой полости, в ее передней части, слизистая оболочка образует складку, идущую к нижней поверхности языка — уздечку языка, *frenulum linguae*. На верхней стенке ротовой полости в области твердого нёба имеется небольшое возвышение — шов нёба, *raphae palati*, хорошо выраженный у детей. У переднего конца нёбного шва возвышается небольшой резцовый сосочек, *papilla incisiva*, соответствующий отверстию резцового канала. В области твердого нёба находятся поперечные нёбные складки, *plicae palatinae transversae*, представляющие собой плотные утолщения слизистой оболочки.

Полость рта выстлана слизистой оболочкой, которую по морфофункциональным признакам можно разделить на три типа:

1) жевательная слизистая оболочка, представлена на деснах и твердом нёбе;

2) покровная (выстилающая) — на губах, щеках, дне полости рта, на нижней поверхности мягкого нёба, альвеолярных отростках челюстей и нижней поверхности языка;

3) специализированная — на дорсальной поверхности языка (она же является и жевательной).

Эпителий на покровной (выстилающей) слизистой оболочке полости рта — многослойный плоский неороговевающий, на жевательной и специализированной — ороговевающий. Слизистая оболочка полости рта выполняет защитную, секреторную, сенсорную, всасывающую и иммунную функции.

Железы полости рта по величине могут быть разделены на две группы: 1) малые железы — это железы, находящиеся в толще слизистой оболочки: губные, щечные, нёбные, молярные, язычные; 2) крупные железы — околоушная, поднижнечелюстная и подъязычная.

По характеру выделяемого секрета железы полости рта делят на три группы: 1) серозные, выделяющие жидкость, богатую белком, — околоушная железа и мелкие железы в области желобоватых сосочков языка; 2) слизистые — нёбные и язычные; 3) смешанные — поднижнечелюстная, подъязычная и мелкие железы — губные, щечные и передние язычные железы. По форме концевых отделов околоушная и подъязычная железы являются альвеолярно-трубчатыми, поднижнечелюстная железа — смешанная: частично альвеолярно-трубчатая, частично альвеолярная.

Малые железы полости рта рассеяны почти по всей поверхности слизистой оболочки, величина их варьирует от 1 до 5 мм. Самые мелкие из них лежат непосредственно в фиброзном слое слизистой оболочки. Иногда они располагаются в подслизистой основе в виде дольчатых, несколько уплощенных желез, которые легко (как, например, губные) прощупываются со стороны ротовой полости. Губные железы, *glandulae labiales*, весьма многочисленны, располагаются между круговой мышцей рта и слизистой оболочкой. Они образуют вокруг ротового отверстия почти замкнутое кольцо (отсутствуют только у угла рта). Щечные железы,

glandulae buccales, разбросаны кнутри от щечной мышцы, особенно вокруг устья выводного протока околоушной железы. Железы, лежащие соответственно большим коренным зубам, называют молярными железами, *glandulae molares*. Нёбные железы, *glandulae palatinae*, располагаются неравномерно. В области твердого нёба в небольшом количестве имеются только мелкие железки. В мягком нёбе находятся крупные железки, образующие довольно толстый слой. Язычные железы, *glandulae linguales*, находятся на верхней поверхности языка. Соответственно их расположению выделяют передние железы языка, которые находятся преимущественно на кончике, и задние — в области корня языка. Передние железы по составу выделяемого секрета являются слизистыми, а задние — серозными.

Зубы

Зубы, *dentes*, расположены на границе между преддверием рта и собственно полостью рта. Зубы обеспечивают откусывание и размельчение (пережевывание) пищи. Кроме того, они способствуют чистоте и благозвучию речи, а также выполняют определенную эстетическую функцию.

Зубы располагаются в зубных альвеолах нижней и верхней челюстей (рис. 174).

У человека имеется две генерации зубов: молочные (временные), *dentes decidui*, и постоянные, *dentes permanentes*. Молочных зубов — 20, они появляются в период с 6 месяцев до 2 лет и сменяются на постоянные в период с 6 до 14 лет. Молочные зубы отличаются от постоянных меньшими размерами и строением. Постоянных зубов тридцать два.

Каждый зуб состоит из:

1) коронки, *corona dentis*, — утолщенной части зуба, выступающей из зубной альвеолы;

2) корня, *radix dentis*, — части зуба, лежащей внутри зубной альвеолы челюсти. Корень зуба оканчивается верхушкой, *apex radicis dentis*;

3) шейки зуба, *cervix dentis*, — узкий участок зуба, расположенный между коронкой и корнем.

Внутри зуба имеется небольшая полость — *cavitas dentis* (пульпарная полость, *cavitas pulparis*), форма которой неодинакова у различных зубов. Часть полости зуба в пределах коронки называют полостью коронки, *cavitas coronalis*. Полость коронки зуба продолжается в канал корня зуба, *canalis radicis dentis*, который заканчивается на верхушке корня отверстием, *foramen apicis dentis*. Полость зуба заполнена пульпой, *pulpa dentis*, представленной рыхлой соединительной тканью, богатой клеточными элементами, сосудами и нервами. Соответственно отделам полости зуба различают коронковую и корневую пульпу. Пульпа зуба выполняет трофическую, сенсорную, защитную и дентинобразующую функцию.

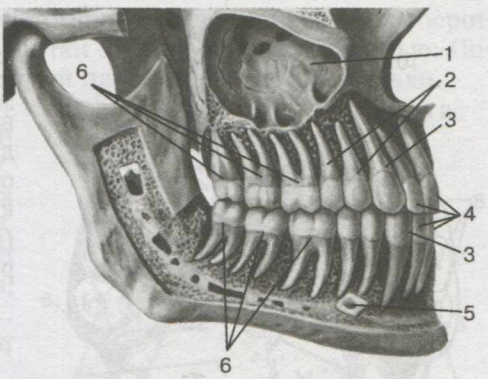

Рис. 174. Постоянные зубы (вид с правой стороны):

1 — *sinus maxillaris*; 2 — *dentes premolares*; 3 — *dens caninus*; 4 — *dentes incisivi*; 5 — *foramen mentale*; 6 — *dentes molares*

Основную массу зуба составляет дентин, *dentinum*. Это ткань зуба, сходная по строению с костью. Он состоит из обызвествленного межклеточного вещества, пронизанного дентинными канальцами, содержащими отростки одонтобластов, тела которых располагаются в периферической зоне пульпы. Дентин, образующий коронку, покрыт слоем белой эмали, *enamelum*, а дентин корня — цементом, *cementum*. Место соединения эмали и цемента приходится на шейку зуба.

Корень зуба прикрепляется к зубной альвеоле челюсти при помощи соединительной ткани, которая называется периодонтом, *periodontum*. Периодонт состоит из коллагеновых волокон и основного вещества соединительной ткани, богато иннервирован. Он соединяет стенку зубной альвеолы и цемент корня зуба. Периодонт выполняет амортизационную, защитную и сенсорную функции.

Совокупность структур, обеспечивающих прикрепление зуба к зубной альвеоле, составляет поддерживающий аппарат зуба, или пародонт. В его состав входят: цемент корня зуба, периодонт, стенка зубной альвеолы и десна.

У человека, как вообще у млекопитающих, наблюдаются четыре вида зубов: резцы, клыки, малые и большие коренные зубы. Резцы и клыки служат для захватывания пищи; коренные зубы ее размельчают и перемалывают (рис. 175).

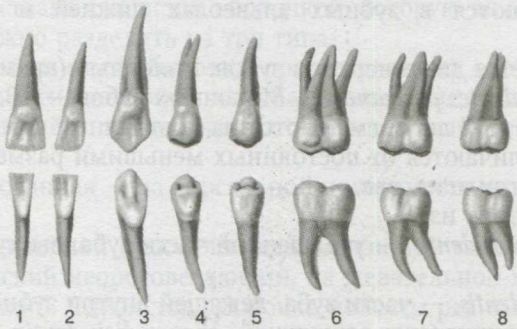

Рис. 175. Постоянные зубы правой стороны (язычная поверхность):
1 — *dens incisivus medialis*; 2 — *dens incisivus lateralis*; 3 — *dens caninus*; 4—5 — *dentes premolares*; 6—8 — *dentes molares*

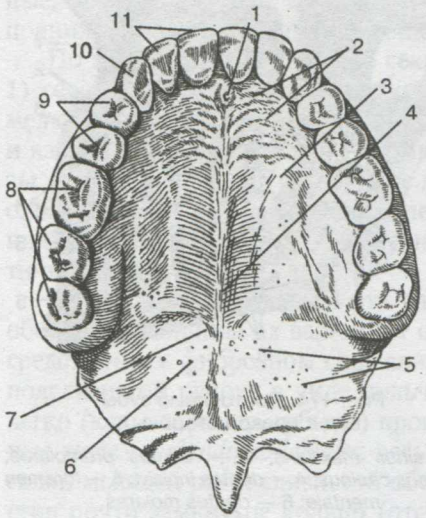

Зубная формула у взрослого человека (то есть цифровое обозначение количества и последовательности зубов на одной половине нижней или верхней челюсти) следующая: 2.1.2.3 (рис. 176). Первая цифра обозначает количество резцов, вторая — клыков, третья — малых коренных зубов (премоляров), четвертая — больших коренных зубов (моляров). Следовательно,

Рис. 176. Постоянные зубы верхней челюсти, слизистая оболочка нёба (вид снизу):
1 — *papilla incisiva*; 2 — *plicae palatinae transversae*; 3 — *palatum durum*; 4 — *raphe palati*; 5 — устья выводных протоков *glandulae palatinae*; 6 — *palatum molle*; 7 — *foveola palatina*; 8 — *dentes molares*; 9 — *dentes premolares*; 10 — *dens caninus*; 11 — *dentes incisivi*

у человека число зубов на верхней и нижней челюстях одинаково. С каждой стороны имеется 2 резца, 1 клык, 2 малых коренных зуба и 3 больших коренных зуба. Резцы и клыки считают фронтальной, а премоляры и моляры — дистальной группами зубов.

Формула молочных зубов человека: 2.1.0.2. Ноль обозначает, что среди молочных зубов отсутствуют малые коренные зубы. Следует отметить, что большие коренные зубы (по два с каждой стороны) располагаются на месте малых коренных зубов.

Кроме того, каждый зуб, начиная от срединной плоскости, имеет свой порядковый номер. Для постоянных зубов резцы обозначаются цифрами 1 и 2, клык — 3, малые коренные зубы — соответственно 4 и 5, большие коренные зубы — 6, 7 и 8. Молочные зубы имеют следующее обозначение: резцы — 1 и 2, клык — 3, большие коренные зубы — 5 и 6.

В последнее время в стоматологии принята двоичная цифровая форма записи зубов. При этом для постоянных зубов перед порядковым номером зуба добавляется цифра 1 (для зубов правой половины верхней челюсти), цифра 2 (для зубов левой половины верхней челюсти), цифра 3 (для зубов левой половины нижней челюсти), и цифра 4 (для зубов правой половины нижней челюсти). Так, клык левой половины верхней челюсти обозначается числом 23, последний большой коренной зуб правой половины нижней челюсти — 48. Для молочных зубов перед порядковым номером зуба добавляется цифра 5 (для зубов правой половины верхней челюсти), цифра 6 (для зубов левой половины верхней челюсти), цифра 7 (для зубов левой половины нижней челюсти) и цифра 8 (для зубов правой половины нижней челюсти). Например, латеральный резец правой половины верхней челюсти обозначают цифрой 52, а первый большой коренной зуб левой половины нижней челюсти — 74.

Коронка зуба (анатомическая коронка) — это часть зуба, покрытая эмалью. Эмаль состоит из эмалевых призм (одного слоя крупных призматических клеток) и представляет собой самую твердую, сильно минерализованную (содержащую до 95% минеральных веществ) ткань организма человека. Несмотря на это, она с возрастом стирается и затем уже не восстанавливается. Часть коронки зуба, выступающая над десной, называется клинической коронкой, *corona clinica*. У детей клиническая коронка меньше анатомической, у стариков — наоборот, так как в полость рта могут выступать участки зуба, не покрытые эмалью. Поверхность эмали покрыта белковосодержащей пленкой — кутикулой эмали.

На коронке каждого зуба различают ряд отдельных поверхностей, или сторон (рис. 177):

Поверхность коронки, обращенная в полость рта и прикасающаяся к языку, называется язычной поверхностью, *facies lingualis*, — для зубов нижней челюсти;

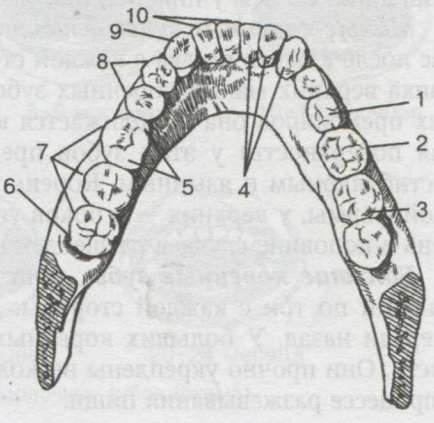

Рис. 177. Постоянные зубы нижней челюсти (вид сверху):

1 — *facies occlusalis*; 2 — *facies vestibularis*; 3 — *facies contacta*; 4 — *facies lingualis*; 5 — *tubercula (coronae) dentis*; 6 — *dens serotinus*; 7 — *dentes molares*; 8 — *dentes premolares*; 9 — *dens caninus*; 10 — *dentes incisivi*

направленная к нёбу — нёбная поверхность, *facies palatinalis*, — для зубов верхней челюсти.

Поверхность, противоположная язычной, обращенная в преддверие рта, — вестибулярная поверхность, *facies vestibularis* (у передних (фронтальных) зубов прикасается к губам — губная поверхность, *facies labialis*; у задних (дистальных) — к щекам — щечная поверхность, *facies buccalis*).

Поверхности, обращенные к коронкам соседних зубов, находящихся на одной челюсти, — контактные поверхности, *facies contacta*. Среди них различают: мезиальную поверхность, *facies mesialis*, расположенную ближе к середине зубной дуги (медиально), и дистальную поверхность, *facies distalis*, расположенную ближе к краю зубной дуги. Данные поверхности по отношению друг к другу являются аппроксимальными, *facies approximales*.

Поверхность коронки, соприкасающаяся при сомкнутых зубах с такой же поверхностью зуба другой челюсти (у зубов нижней челюсти она обращена кверху, у зубов верхней челюсти — книзу), — поверхность смыкания, *facies occlusalis*, или жевательная поверхность. Она очень хорошо развита у коренных зубов и снабжена различным количеством бугорков. У резцов вместо нее имеется режущий край, *margo incisalis*. Следовательно, каждый зуб характеризуется определенной формой коронки.

Число корней не у всех зубов одинаково и колеблется от одного (резцы, клыки) до трех (верхние большие коренные зубы). В соответствии с этим варьирует и форма полости зуба. Форма коронки напоминает долото (у резцов), конус (у клыков) или же более массивное тело в виде неправильного куба с несколькими бугорками (у коренных зубов).

Резцы, *dentes incisivi*, располагаются спереди в количестве четырех на верхней и нижней челюстях. По отношению к срединной плоскости различают медиальные и латеральные резцы. Коронка у них имеет долотообразную форму, свободный конец ее суживается в острый режущий край. Корень простой, конусовидный, у нижних резцов сильно сдавлен с боков. У верхних медиальных резцов — коронка самая широкая, нижние резцы имеют наименьшие размеры.

Клыки, *dentes canini*, располагаются за резцами по одному с каждой стороны на верхней и нижней челюстях. Они отличаются большой длиной и массивностью коронки (особенно верхние). Коронка конической формы, с острием на свободном конце, менее выраженным у нижних клыков. У верхних клыков корень длиннее, чем у нижних, иногда достигает дна верхнечелюстной пазухи.

Малые коренные зубы, *dentes premolares* (премоляры), занимают место тотчас после клыков по два с каждой стороны на верхней и нижней челюстях. Коронка верхних малых коренных зубов в поперечном сечении овальная, у нижних премоляров она приближается к кругу. Поверхность смыкания (жевательная поверхность) у этих зубов представлена двумя коническими бугорками: вестибулярным и язычным. Корень у нижних премоляров — простой, конической формы, у верхних — с боков уплощен. У первого верхнего премоляра корень в половине случаев расщеплен на щечную и язычную части.

Большие коренные зубы, *dentes molares* (моляры), расположены вслед за малыми по три с каждой стороны. Их счет (первый, второй, третий) ведется спереди назад. У больших коренных зубов — обширная жевательная поверхность. Они прочно укреплены несколькими корнями и имеют главное значение в процессе разжевывания пищи.

Коронка нижних больших коренных зубов приближается к форме удлиненного куба. На жевательной поверхности проходят под прямым углом друг к другу две бороздки, разграничивающие четыре бугорка — два щечных и два язычных. На коронке первого зуба в большинстве случаев находятся пять бугорков. Коронка второго зуба — несколько меньших размеров, правильной формы, большей частью с четырьмя бугорками на жевательной поверхности. Нижний третий большой коренной зуб (зуб мудрости, *dens serotinus*) сильно варьирует. Обычно он меньше по размерам, на коронке находится три или четыре бугорка. Жевательная поверхность коронки верхних больших коренных зубов имеет форму ромба с закругленными углами. На ней выявляются три бороздки в виде буквы Н, разграничивающие четыре бугорка. У нижних моляров имеются два корня: передний и задний, которые сдавлены спереди назад; у верхних моляров три корня: язычный — конической формы, и два щечных — плоских. Форма и размеры третьих больших коренных зубов (зубов мудрости) часто варьируют. Обычно они самые маленькие с короткими корнями, нередко сливающимися в общий конус. Иногда зуб мудрости остается в зачаточном состоянии и носит название «штифтового» зуба (маленький зуб с одним корнем).

Молочные зубы по строению коронки сходны с постоянными зубами, но имеют гораздо меньшие размеры. Коронка у молочных зубов — матово-белого цвета, у постоянных — с желтоватым оттенком. Корни молочных зубов по сравнению с коронкой развиты слабо, стенки их истончены, полость зуба большая, открывается на верхушке корня зуба широким отверстием.

Прорезывание зубов. Время прорезывания зубов варьирует в зависимости от питания и других факторов. Обычно прорезывание молочных зубов начинается в середине 1-го года жизни ребенка; к началу 3-го года этот процесс заканчивается. Сначала появляются резцы нижней челюсти, резцы верхней челюсти, затем медиальные большие коренные зубы, клыки и, наконец, латеральные большие коренные зубы (рис. 178).

Средние сроки и очередность прорезывания зубов индивидуальны. Они могут появляться раньше обычного срока (иногда ребенок рождается с прорезавшимися резцами). Часто зубы прорезываются позже положенных сроков или появляются не в том порядке, который был указан выше.

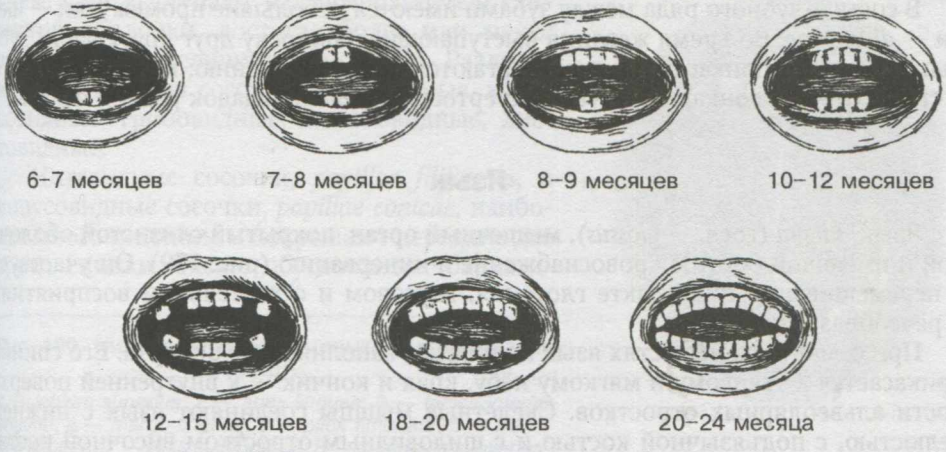

Рис. 178. Сроки прорезывания молочных зубов (схема)

Период от начала 3-го года жизни до конца 7-го (т. е. начиная с момента, когда прорезался последний молочный зуб, заканчивая появлением первого постоянного зуба) может быть назван периодом «покоя». В эти годы функционируют только молочные зубы.

Смена молочных зубов начинается с 6—7 лет, заканчивается к 13—15 годам. Первыми среди постоянных зубов прорезываются первые большие нижние коренные зубы (моляры), затем — медиальные резцы и первые большие верхние коренные зубы (моляры), далее — латеральные резцы. Позже прорезываются первые малые коренные зубы (премоляры), после них — клыки, вторые малые коренные зубы и, наконец, вторые большие коренные зубы. Зубы мудрости появляются между 17 и 25 годами (иногда еще позже, а нередко совершенно отсутствуют).

Если зубы не поражаются каким-нибудь болезненным процессом, то они сохраняются до старости. Выпадение зубов у пожилых людей объясняется общим увяданием организма: ухудшается кровоснабжение пульпы и периодонта, соответственно нарушается питание зубов, они начинают расшатываться и выпадать. Это в свою очередь вызывает рассасывание альвеолярного отростка. В редких случаях зубы сохраняются до преклонного возраста.

При сближении челюстей происходит смыкание зубов верхней и нижней альвеолярных дуг. Это смыкание получило название прикуса. При нормальном прикусе задние концы верхнего и нижнего рядов зубов находятся в одной и той же фронтальной плоскости, верхние резцы заходят спереди нижних, перекрывая коронку последних на $^1/_3$. Щечные бугорки коренных зубов верхней челюсти лежат кнаружи от таких же бугорков нижних коренных зубов. При нормальном прикусе не наблюдается точного соответствия друг другу зубов верхней и нижней челюстей, так как коронки верхних резцов значительно шире коронок нижних резцов. Вследствие этого коренные зубы верхней челюсти располагаются на полбугорка кзади нижних коренных зубов. Причем верхний зуб прикасается в большей степени к коронке нижнего одноименного зуба, который служит главным антагонистом, и в меньшей степени к коронке следующего нижнего зуба, являющегося побочным антагонистом. Задние поверхности коронок последних коренных зубов обоих челюстей лежат в одной плоскости, так как коронки верхних зубов мудрости меньше по размеру, чем коронки нижних зубов мудрости.

В составе зубного ряда между зубами имеются небольшие промежутки — щели — *diastemae*. Во время жевания выступающие навстречу друг другу части зубных коронок соприкасаются и подвергаются при этом трению; вследствие этого к старости на коронках образуются стертости в виде площадок разной формы.

Язык

Язык, *lingua* (греч. — *glossus*), мышечный орган, покрытый слизистой оболочкой и имеющий богатое кровоснабжение и иннервацию (рис. 179). Он участвует в перемешивании пищи, акте глотания, вкусовом и осязательном восприятиях и речеобразовании.

При сомкнутых челюстях язык полностью заполняет полость рта. Его спинка прикасается к твердому и мягкому нёбу, края и кончик — к внутренней поверхности альвеолярных отростков. Скелетные мышцы соединяют язык с нижней челюстью, с подъязычной костью и с шиловидным отростком височной кости. Консистенция языка мягкая, форма и размеры изменчивы. В покое язык упло-

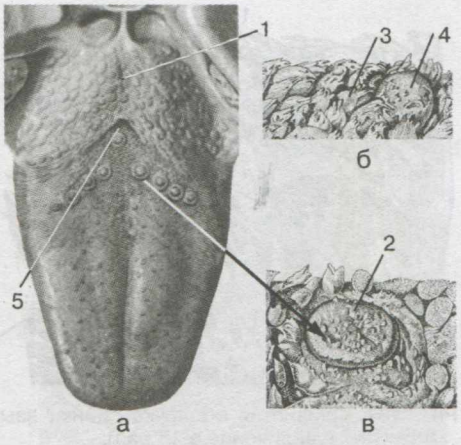

Рис. 179. Язык:

а — верхняя поверхность; б — грибовидные и нитевидные сосочки (увеличены); *в* — желобоватый сосочек (увеличен)

1 — *tonsilla lingualis*; 2 — *papilla vallata*; 3 — *papilla filiformis*; 4 — *papilla fungiformis*; 5 — *foramen caecum linguae*

щен, несколько вытянут в длину, кпереди суживается, образуя верхушку языка, *apex linguae*. Сзади и снизу язык широким основанием срастается с подъязычной костью. Эта часть носит название корень языка, *radix linguae*. Главную массу языка (между верхушкой и корнем) составляет его тело, *corpus linguae*. Верхняя поверхность, или спинка языка, *dorsum linguae*, по срединной линии имеет продольную бороздку — *sulcus medianus linguae*. Боковые края языка, *margo linguae*, разделяют верхнюю и нижнюю поверхности. Нижняя поверхность языка, *facies inferior linguae*, свободна только в области верхушки и передней части тела. Покрывающая ее слизистая оболочка по сравнению с верхней поверхностью значительно нежнее, тоньше и более гладкая. Она имеет две удлиненные бахромчатые складки, *plicae fimbriatae*, которые сходятся впереди у верхушки языка (рис. 180).

Слизистая оболочка языка, как и вообще всей полости рта, состоит из волокнистой соединительной ткани, покрытой многослойным плоским эпителием. Спинка языка покрыта многочисленными мелкими, тесно прилегающими друг к другу возвышениями — сосочками языка, *papillae linguales*, поэтому слизистая оболочка имеет бархатистый вид. В области корня языка слизистая оболочка лишена сосочков. Она гладкая и содержит лимфоидные образования в виде беспорядочно разбросанных бугорков, образующих в целом язычную миндалину, *tonsilla lingualis*.

Сосочки языка представляют собой выросты соединительной ткани, покрытые эпителием. Они выступают над поверхностью слизистой оболочки, достигая более или менее значительной величины (рис. 181). Различаются пять видов сосочков: нитевидные, конусовидные, грибовидные, желобовидные, листовидные.

Нитевидные сосочки, *papillae filiformes*, и конусовидные сосочки, *papillae conicae*, наиболее многочисленны и покрывают передние две трети спинки языка, обусловливая бархати-

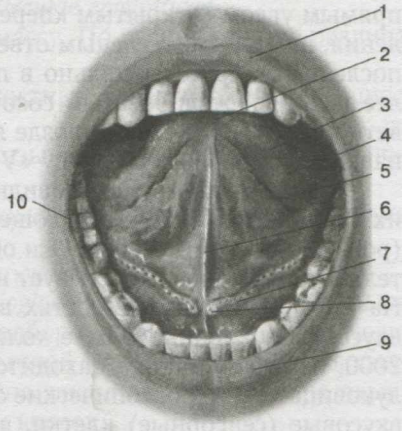

Рис. 180. Нижняя поверхность языка и подъязычная область:

1 — *labium superius*; 2 — *apex linguae*; 3 — *facies inferior linguae*; 4 — *margo linguae*; 5 — *plica fimbriata*; 6 — *frenulum linguae*; 7 — *plica sublingualis*; 8 — *caruncula sublingualis*; 9 — *labium inferius*; 10 — *commissura labiorum*



Рис. 181. Слизистая оболочка спинки языка (увеличение в 16 раз):

1 — *papillae fungiformes*; 2 — *papillae filiformes*; 3 — *epithelium*; 4 — *lamina propria mucosae*

стость этой поверхности. Они имеют самую маленькую величину (толщина их очень незначительна, высота около 1 мм). Основу нитевидных сосочков составляет небольшое соединительнотканное возвышение, заканчивающееся на своей верхушке мелкими вторичными сосочками. Эпителий на вершине вторичных сосочков ороговевает, поэтому поверхность языка имеет белесоватый оттенок. В соединительнотканной основе сосочков залегают кровеносные сосуды и нервы. Специфической вкусовой функции эти сосочки не несут. С ними связана общая чувствительность языка (осязательная, температурная и болевая).

Грибовидные сосочки, *papillae fungiformes*, менее многочисленны, чем нитевидные, имеют значительно больший диаметр. Их легко можно отличить невооруженным глазом. Они располагаются среди нитевидных сосочков, главным образом на кончике и теле языка. Форма грибовидных сосочков округлая, к основанию они суживаются. Свободная их поверхность совершенно гладкая. Эпителий сосочка тонкий, прозрачный, неороговевающий, поэтому кровь, протекающая в сосудах соединительной основы, легко просвечивает. На языке живого субъекта грибовидные сосочки представлены красновато-розовыми возвышениями на бледном фоне бархатистой поверхности, создаваемом нитевидными сосочками. Грибовидные сосочки содержат вкусовые нервные окончания.

Желобовидные, или окруженные валиком, сосочки, *papillae vallatae*, развиты в ограниченном количестве, но выделяются своей величиной (до 2—3 мм в диаметре), своеобразным видом и определенным положением. Число их варьирует: чаще 7—9, реже 10—12. Они находятся у корня языка, замыкая сзади сосочковую область по двум линиям, которые конвергируют друг с другом почти под прямым углом (открытым кпереди) и сходятся посередине у небольшого углубления, называемого слепым отверстием языка, *foramen caecum linguae*. В глубине последнего (приблизительно в половине случаев) располагается непарный, более крупный желобоватый сосочек. Локализация желобоватых сосочков соответствует пограничной борозде языка, *sulcus terminalis linguae*, которая по форме напоминает латинскую букву «V».

По своей форме желобовидные сосочки напоминают грибовидные, однако их верхняя поверхность уплощена, а вокруг сосочка идет узкая глубокая щель (ров, желоб), которая снаружи обнесена валиком слизистой оболочки. Соединительнотканная основа образует на верхней стороне сосочка вторичные выступы. На его боковых поверхностях в толще ороговевающего эпителия помещаются вкусовые луковицы. Общее количество вкусовых луковиц в эпителии языка — 2000, из них половина находится в составе желобовидных сосочков. Вкусовые луковицы — микроскопические образования, включающие специализированные вкусовые (сенсорные) клетки, воспринимающие вкусовые ощущения. В меньшем количестве вкусовые луковицы встречаются в эпителии грибовидных сосочков и еще реже в листовидных сосочках и в области мягкого нёба.

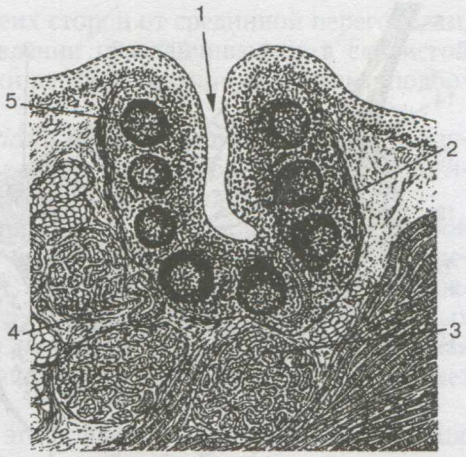

Рис. 182. Язычная миндалина:

1 — крипта; 2 — соединительнотканная капсула; 3 — слизистая железа; 4 — выводной проток слизистой железы; 5 — лимфоидный фолликул

Листовидные сосочки, *papillae foliatae*, развиты лишь в раннем детском возрасте, у взрослого человека они рудиментарны и представляют ряд параллельных друг другу, разделенных глубокими бороздами складок слизистой оболочки, расположенных по боковым краям вблизи корня языка.

В области корня языка кзади от желобовидных сосочков в толще слизистой оболочки имеется скопление лимфоидной ткани, образующей в целом ***язычную миндалину***, *tonsilla lingualis* (рис. 182). Миндалина языка представляет собой комплекс бугорков — язычных фолликулов (2—4 мм в диаметре), округлой формы. В центре свободной поверхности каждого бугорка имеется маленькое отверстие — крипта, ведущее в полость, в которую открываются выводные протоки слизистых слюнных желез. Поверхности бугорка и крипта выстланы многослойным эпителием, который местами истончен. В толще бугорка находится лимфоидная ткань, которая сконцентрирована в виде лимфоидных узелков (фолликулов). Крипта, окружающие ее лимфоидные фолликулы и отграничивающая тонкая соединительнотканная капсула вместе составляют структурно-функциональную единицу миндалины — криптолимфон.

Кзади от язычной миндалины слизистая оболочка корня языка переходит на переднюю поверхность надгортанного хряща. При этом по срединной линии образуется хорошо выраженная срединная язычно-надгортанная складка, *plica glossoepiglottica mediana*, а с боков от нее находятся боковые язычно-надгортанные складки, *plicae glossoepiglotticae laterales*. Между складками формируются парные углубления — ямки надгортанника, *valleculae epiglotticae*.

Мышцы языка составляют основную его массу. По расположению различают две группы мышц:

1) скелетные мышцы, начинающиеся от костных точек и оканчивающиеся в языке;

2) собственные мышцы, лежащие только в языке и не выходящие за его пределы.

Скелетные мышцы изменяют положение языка. Собственные мышцы изменяют его форму.

К скелетным мышцам языка (рис. 183) относятся:

1. Подбородочно-язычная мышца, *m. genioglossus*, самая сильная из мышц языка, начинается коротким сухожилием от подбородочной ости нижней челюсти тотчас над началом подбородочно-подъязычной мышцы и расходится своими волокнами веерообразно вверх и назад. Она заканчивается в толще языка. При сокращении эта мышца тянет язык вниз и вперед.

2. Подъязычно-язычная мышца, *m. hyoglossus*, имеет вид четырехугольной пластинки, начинается от больших рогов подъязычной кости по всей их длине,

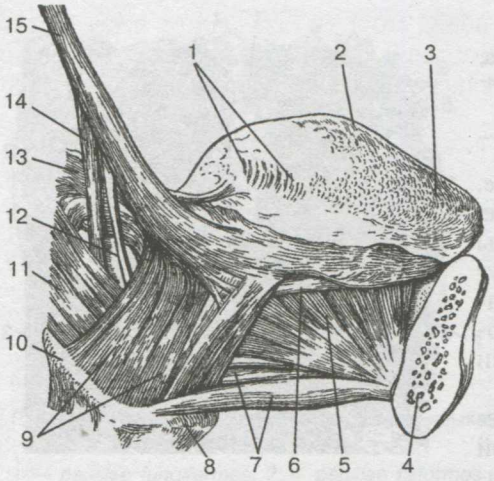

Рис. 183. Скелетные мышцы языка. Вид сбоку (правая половина нижней челюсти и *m. mylohyoideus* удалены):

1 — *papillae foliatae*; 2 — *dorsum linguae*; 3 — *margo linguae*; 4 — *mandibula*; 5 — *m. genioglossus*; 6 — *m. longitudinalis inferior*; 7 — *m. geniohyoideus*; 8 — *corpus ossis hyoidei*; 9 — *m. hyoglossus*; 10 — *cornu majus ossis hyoidei*; 11 — *m. constrictor pharyngis medius*; 12 — *ligamentum stylohyoideum*; 13 — *m. constrictor pharyngis superior*; 14 — *m. stylopharyngeus*; 15 — *m. styloglossus*

а также от малых рогов и тела. Она располагается с латеральной стороны от подбородочно-язычной мышцы и заканчивается в боковых частях языка. Тянет язык вниз и назад.

3. Шилоязычная мышца, *m. styloglossus*, длинная, тонкая, лежит выше и медиальнее, чем шилоподъязычная мышца. Начинается от шиловидного отростка височной кости и шилонижнечелюстной связки, идет дугой вперед и вниз, прилегая к подъязычно-язычной мышце. Она входит в язык сбоку. При сокращении с обеих сторон оттягивает язык назад и кверху. При сокращении с одной стороны тянет его в сторону.

4. Нёбно-язычная мышца, *m. palatoglossus*, начинается от нёбного апоневроза, проходит в одноименной дужке и вплетается в поперечную мышцу языка. Мышца способна подтягивать корень языка кверху, опускать мягкое нёбо и суживать зев.

Собственные мышцы языка (рис. 184) идут в толще языка преимущественно по трем взаимно перпендикулярным направлениям. Они главным образом рассеяны в виде тонких пучков, которые доступны изучению только на гистотопограммах.

Различают следующие собственные мышцы языка:

1. Нижняя продольная мышца, *m. longitudinalis inferior*, единственная из собственных мышц, которая может быть выделена анатомическим путем. Это парная мышца, расположенная под слизистой оболочкой нижней поверхности языка, между подбородочно-язычной и подъязычно-язычной мышцами. Она простирается в продольном направлении от корня языка до его верхушки.

2. Верхняя продольная мышца, *m. longitudinalis superior*, состоит из ряда пучков незначительной толщины, лежащих непосредственно под слизистой оболочкой верхней поверхности языка, от его верхушки до корня.

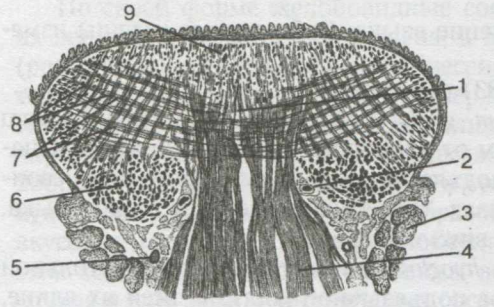

Рис. 184. Собственные мышцы языка (фронтальный разрез тела языка):

1 — *septum linguae*; 2 — *a. profunda linguae*; 3 — *glandula sublingualis*; 4 — *m. genioglossus*; 5 — *n. lingualis*; 6 — *m. longitudinalis inferior*; 7 — *m. transversus linguae*; 8 — *m. verticalis linguae*; 9 — *m. longitudinalis superior*

3. Поперечная мышца языка, *m. transversus linguae*, представляет систему мы-

шечных пучков, которые начинаются с обеих сторон от срединной перегородки, *septum linguae*, идут в поперечном направлении и заканчиваются в слизистой оболочке у края и спинки языка. Эти пучки перекрещиваются с пучками подбородочно-язычной мышцы.

4. Вертикальная мышца языка, *m. verticalis linguae*, развита слабее предыдущих, лучше выражена в боковых частях. Ее пучки идут приблизительно в вертикальном направлении от спинки языка к его нижней поверхности.

Пучки всех названных собственных мышц языка переплетаются между собой и с пучками скелетных мышц, вследствие чего мышечная масса языка приобретает в высшей степени сложное строение. С этим связана значительная подвижность языка и очень большая изменчивость его формы: сокращение продольных мышц языка вызывает его укорочение и изгибы во все стороны; поперечная мышца уменьшает ширину языка. Сокращение вертикальной мышцы делает язык более широким и плоским.

Перегородка языка, *septum linguae*, — это тонкая, местами продырявленная, фиброзная пластинка, которая расположена в мышечной массе языка вертикально по срединной плоскости. Она разделяет язык на две симметричные половины. Высота перегородки у корня языка немногим превышает 1 см; кпереди вертикальный размер ее уменьшается, в области верхушки языка она заостряется. Верхний край перегородки языка до слизистой оболочки не доходит. На дорсальной поверхности языка ей соответствует срединная борозда языка, *sulcus medianus linguae*.

Слюнные железы

Большие слюнные железы, *glandulae salivariae majores* (околоушная, поднижнечелюстная, подъязычная), имеют одинаковое происхождение с малыми железами. Они также развиваются из эпителия полости рта, но сохраняют связь со слизистой оболочкой только через выводные протоки.

Слюнные железы вырабатывают белковый или смешанный секрет — слюну. Слюна — это своеобразный пищеварительный сок, содержащий ферменты, расщепляющие углеводы. Кроме того, слюна содержит лизоцим и иммуноглобулины класса А, обладающие бактерицидным действием. Слюнные железы выполняют и эндокринную функцию, выделяя в кровь такие гормоны, как паротин, серотонин, фактор роста нервов, фактор роста эпителиев и др. Слюна насыщена ионами кальция, фосфора, магния и др., имеющими важную минерализующую функцию для поддержания нормального химического состава эмали зубов. В сутки у человека вырабатывается 0,5—2 л слюны.

Околоушная железа, *glandula parotidea* (рис. 185), — самая большая (массой 20—30 г), сложная альвеолярная железа, секретирует белковую слюну. Она имеет мягкую консистенцию, серовато-розовый цвет и резко выраженную дольчатость. Дольчатость обусловлена многочисленными соединительнотканными перегородками, проникающими в толщу железы из облегающей ее капсулы. Форма железы неправильная. Своей суженной частью она заходит в глубину занижнечелюстной ямки. Вещество железы пронизывает наружная сонная артерия, занижнечелюстная вена, лицевой и ушновисочный нервы. Между ее дольками залегают маленькие лимфатические узлы. Своей латеральной, слегка выпуклой поверхностью, железа прилежит к коже. Эта поверхность покрыта околоушной фасцией. Вверху она граничит с наружным слуховым проходом, почти достигая скуловой дуги, внизу доходит до угла нижней челюсти. Сзади

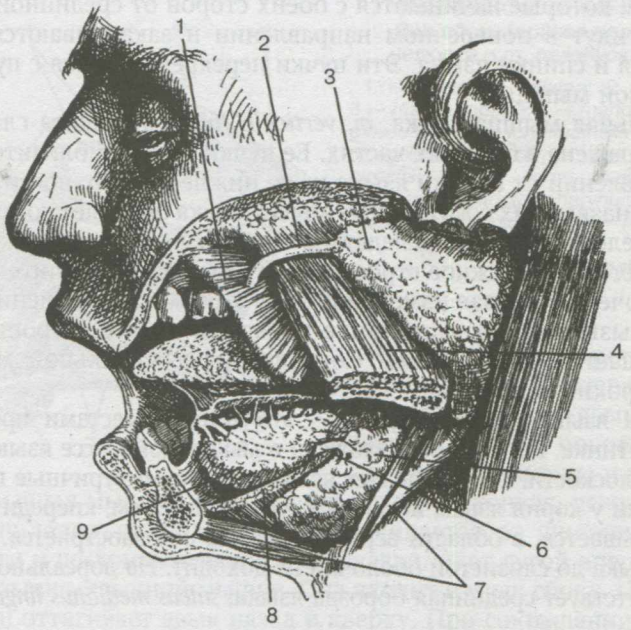

Рис. 185. Слюнные железы (левая половина нижней челюсти удалена):

1 — *m. buccinator*; 2 — *ductus parotideus*; 3 — *glandula parotidea*; 4 — *m. masseter*; 5 — *glandula submandibularis*; 6 — *ductus submandibularis*; 7 — *m. digastricus*; 8 — *m. mylohyoideus*; 9 — *glandula sublingualis*

околоушная железа ограничена сосцевидным отростком и грудино-ключично-сосцевидной мышцей. Спереди она истончается и покрывает заднюю треть жевательной мышцы. На переднем крае железы, примерно на уровне середины ветви нижней челюсти, выходит выводной проток — *ductus parotideus*. Он проходит по наружной поверхности жевательной мышцы и погружается в глубокие ткани щеки, прободая щечную мышцу. Проток открывается на слизистой оболочке щеки в преддверии рта маленьким отверстием на уровне второго большого коренного зуба верхней челюсти.

На жевательной мышце довольно часто лежит добавочная долька — добавочная околоушная железа, *glandula parotidea accessoria*.

Поднижнечелюстная железа, *glandula submandibularis* (рис. 185), — вторая по величине после околоушной железы, ее масса достигает 15 г. Сложная альвеолярно-трубчатая железа, секретирует смешанную (белково-слизистую) слюну со значительным преобладанием белкового компонента. Эта железа вырабатывает 75—80 % всей слюны. Она имеет яйцевидную форму, слегка уплощенную с боков. Железа располагается в поднижнечелюстном треугольнике. Своей латеральной поверхностью она прикасается к внутренней поверхности тела нижней челюсти, медиальной — к подъязычно-язычной и шилоязычной мышцам. Ее наружная поверхность отделена от кожи только подкожной клетчаткой, подкожной мышцей шеи и поверхностным листком собственной фасции шеи. Передняя часть поднижнечелюстной железы, из которой выходит выводной проток — *ductus submandibularis*, ложится на верхнюю поверхность челюстно-подъязычной

мышцы. Затем проток железы направляется по медиальной стороне подъязычной железы к уздечке языка, *frenulum linguae*, открываясь маленьким отверстием на подъязычном сосочке, *caruncula sublingualis*. Железа окружена хорошо выраженной капсулой, образованной собственной фасцией шеи.

Подъязычная железа, *glandula sublingualis* (рис. 185), из трех больших слюнных желез самая малая, весит около 5 г. Сложная альвеолярно-трубчатая железа, вырабатывает смешанную слюну со значительным преобладанием слизистого секрета. Она имеет узкую, удлиненную форму, лежит непосредственно под слизистой оболочкой дна полости рта, на верхней поверхности челюстно-подъязычной мышцы. С медиальной стороны ее ограничивают подбородочно-язычная и подъязычно-язычная мышцы, с латеральной — медиальная поверхность тела нижней челюсти. Железа состоит из нескольких долек и имеет главный проток — большой подъязычный проток, *ductus sublingualis major*, открывающийся на подъязычном сосочке самостоятельно или вместе с протоком поднижнечелюстной железы. Несколько протоков меньшей величины — малые подъязычные протоки, *ductus sublinguales minores*, открываются на подъязычной складке самостоятельно.

Нёбо

Нёбо, *palatum*, образует крышу полости рта. Оно имеет форму свода и разделяется на твердое нёбо (передние две трети) и мягкое нёбо (задняя треть).

Основу **твердого нёба,** *palatum durum*, составляют нёбные отростки верхних челюстей и горизонтальные пластинки нёбных костей, покрытые слизистой оболочкой со стороны полости носа и со стороны полости рта. Слизистая оболочка очень прочно связана с надкостницей, имеет бледно-розовый цвет, так как покрыта многослойным плоским ороговевающим эпителием. Кпереди и латерально слизистая оболочка твердого нёба переходит в десны. В связи с большой толщиной на ней образуются две—три поперечные нёбные складки, *plicae palatinae transversae* (см. рис. 176).

В связи с морфофункциональными особенностями строения в слизистой оболочке твердого нёба выделяют четыре зоны (рис. 186):

1) жировая зона находится в передней трети твердого нёба, содержит скопления жировой ткани в подслизистой основе;

2) железистая зона занимает задние $^2/_3$ твердого нёба, содержит в подслизистой основе концевые отделы слизистых и слюнных желез;

3) краевая зона соответствует месту перехода слизистой оболочки твердого нёба в десну;

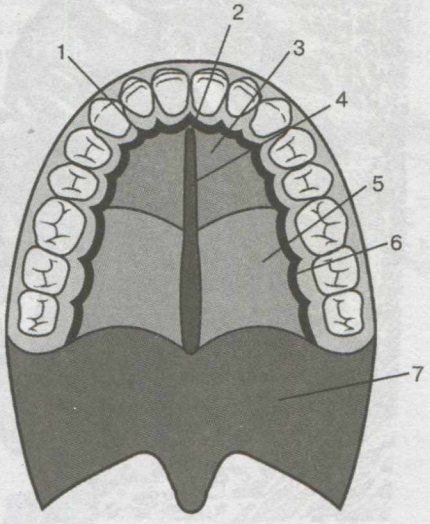

Рис. 186. Зоны слизистой оболочки твердого нёба (схема):

1 — краевая зона; 2 — резцовый сосочек; 3 — жировая зона; 4 — зона нёбного шва; 5 — железистая зона; 6 — краевая зона; 7 — мягкое нёбо

4) зона нёбного шва располагается в проекции нёбного шва, *raphe palati*.

В двух последних зонах подслизистая основа отсутствует.

Мягкое нёбо, *palatum molle*, является продолжением твердого нёба. Передний отдел его располагается почти в горизонтальной плоскости, задний отдел – нёбная занавеска, *velum palatinum*, спускается вниз, оканчиваясь свободным тонким краем. Посредине мягкое нёбо заканчивается небольшим закругленным отростком – нёбным язычком, *uvula palatina*. В стороны (латерально) нёбная занавеска переходит в две складки (дужки). Задняя – нёбно-глоточная дужка, *arcus palatopharyngeus*, спускается к задней стенке глотки, передняя – нёбно-язычная дужка, *arcus palatoglossus*, идет к боковому краю корня языка (см. рис. 172).

Между передней и задней дужками с обеих сторон зева находится углубление – миндаликовая ямка, *fossa tonsillaris*, в которой находится ***нёбная миндалина,*** *tonsilla palatina*. Она представляет удлиненное тело уплощенно-яйцевидной формы. Медиальная поверхность миндалины свободная и обращена в полость рта. Латеральная поверхность прилегает к верхнему констриктору глотки и отделена от него фиброзной миндаликовой капсулой, *capsula tonsillaris*, толщина которой достигает 1 мм. Кнаружи от капсулы находится слой рыхлой паратонзиллярной клетчатки, в пределах которой могут формироваться паратонзиллярные абсцессы. Эта клетчатка опускается вниз до корня языка, спереди сообщается с клетчаткой нёбно-язычной дужки.

Приблизительно на расстоянии 1–1,5 см кзади от нёбной миндалины проходит внутренняя сонная артерия. Величина миндалин весьма различна: в одних случаях они находятся позади передних дужек, в других – более или менее значительно выступают за их пределы. Медиальная поверхность миндалин покрыта слизистой оболочкой с маленькими отверстиями, в которые открываются протоки мелких слизистых желез. Вещество нёбной миндалины пронизано глубокими складками слизистой оболочки, которые носят название миндаликовых крипт, *cryptae tonsillares*. Крипты проникают внутрь миндалины на 5–7 мм, общее их количество достигает 10–20. Они увеличивают площадь поверхности нёбной миндалины до 300 см^2. При глотании нёбные миндалины слегка сдавливаются и сближаются друг с другом, что способствует освобождению крипт от содержимого.

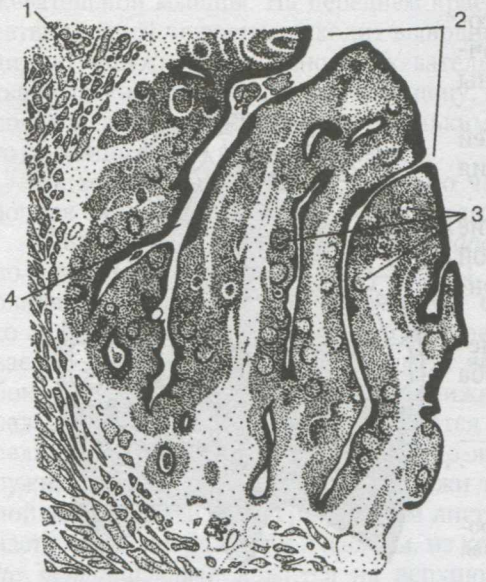

Рис. 187. Нёбная миндалина (фронтальный разрез):

1 — *m. constrictor pharyngis superior*; 2 — отверстия крипт; 3 — *noduli lymphoidei*; 4 — *crypta tonsillaris*

Таким образом, миндалина в целом представляет лимфоэпителиальное образование. На микроскопических срезах эпителий чередуется с лимфоидной тканью (узелками), окруженной тонкой соединительнотканной капсулой (рис. 187). Как уже отмечалось, совокупность указанных струк-

тур составляет структурно-функциональную единицу миндалины — криптолимфон.

В верхней части пространства между передней и задней дужками находится надминдаликовая ямка, *fossa supratonsillaris*. Она имеет вид гладкой треугольной ямки или вдавления в мягком нёбе, заполненного добавочной нёбной долькой миндалины. Иногда данная долька глубоко заходит в мягкое нёбо, древовидно ветвится и не имеет непосредственной связи с основной нёбной миндалиной. В этих случаях она представляет собой добавочную внутринёбную миндалину, *tonsilla intrapalatina accessoria*, которая обычно содержит глубокую ветвистую крипту — синус Туртюаля, *sinus Turtuali*, играющий немаловажную роль в патологии миндалин. Миндалины выполняют в организме защитную функцию.

В слизистой оболочке задней части твердого нёба расположены в большом количестве слизистые железы, которые особенно развиты в области мягкого нёба. Мягкое нёбо представляет собой дупликатуру слизистой оболочки. Верхний слой ее принадлежит полости носа и составляет заднюю или носоглоточную поверхность, которая покрыта однослойным призматическим реснитчатым (мерцательным) эпителием. Такой эпителий характерен для воздухоносных путей. Нижний слой дупликатуры является продолжением слизистой оболочки твердого нёба и составляет переднюю или ротоглоточную поверхность. Он выстлан многослойным плоским неороговевающим эпителием. Через него просвечивают сосуды, поэтому окраска мягкого нёба — розовая.

В толще дупликатуры слизистой оболочки заложены мышцы, железы и фиброзная пластинка — нёбный апоневроз, *aponeurosis palatina*, прикрепленный к заднему краю горизонтальных пластинок нёбных костей. В апоневрозе заканчиваются все подходящие к нёбу мышечные пучки.

Мышцы мягкого нёба (рис. 188) — поперечнополосатые, имеют незначительные размеры.

Мышца, напрягающая нёбную занавеску, *m. tensor veli palatini*, имеет вид тонкой треугольной пластинки, лежит медиально от медиальной крыловидной мышцы. Она начинается от основания медиальной пластинки крыловидного отростка клиновидной кости, идет вертикально вниз, огибает своим сухожилием крыловидный крючок (здесь находится маленькая слизистая сумка). Далее сухожилие поворачивает почти под прямым углом в медиальную сторону и, расширяясь веерообразно, переходит в нёбный апоневроз. По срединной линии оно встречается с сухожилием такой же мышцы противоположной стороны. Мышца напрягает нёбную занавеску, открывает слуховую трубу.

Мышца, поднимающая нёбную занавеску, *m. levator veli palatini*, расположена медиально и кзади от предыдущей, начинается от нижней поверх-

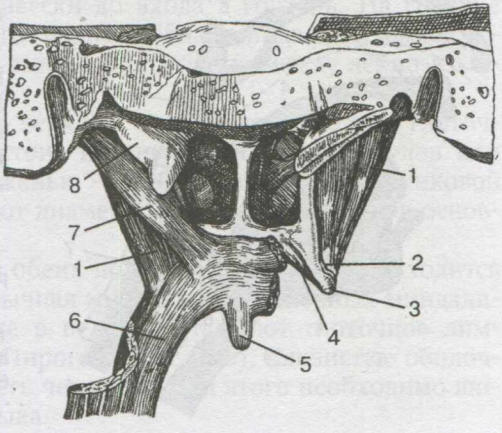

Рис. 188. Мышцы мягкого нёба.
Вид сзади (справа — *m. levator veli palatini* и *m. palatopharyngeus* удалены):

1 — *m. tensor veli palatini*; 2 — *bursa m. tensoris veli palatini*; 3 — *hamulus pterygoideus*; 4 — *tendo m. tensoris veli palatini*; 5 — *m. uvulae*; 6 — *m. palatopharyngeus*; 7 — *m. levator veli palatini*; 8 — *cartilago tubae auditivae*

ности пирамиды височной кости (впереди от наружного сонного отверстия), частично от хряща и перепончатой части слуховой трубы. Далее она идет вниз, вперед и медиально, заканчивается в нёбном апоневрозе. Поднимает мягкое нёбо.

Мышца язычка, *m. uvulae*, незначительный парный мышечный пучок, начинается от задней носовой ости горизонтальной пластинки нёбной кости и от нёбного апоневроза, идет назад рядом со срединной плоскостью и оканчивается в язычке. Поднимает и укорачивает язычок.

Нёбно-язычная мышца, *m. palatoglossus*, может быть отнесена как к мышцам языка, так и к мышцам нёба. Она начинается от нёбного апоневроза, проходит в одноименной дужке и вплетается в поперечную мышцу языка. Мышца способна подтягивать корень языка кверху, опускать мягкое нёбо и суживать зев.

Нёбно-глоточная мышца, *m. palatopharyngeus*, сильнее предыдущей. Она начинается от нёбного апоневроза и *hamulus pterygoideus ossis sphenoidalis*, проходит в одноименной дужке и заканчивается в стенке глотки в области заднего края щитовидного хряща. Напрягает соответствующую дужку, сближая ее с дужкой противоположной стороны. При одновременном сокращении с обеих сторон тянет нёбную занавеску вниз и назад. При фиксированном мягком нёбе участвует в поднимании глотки. Таким образом, верхний отдел полости глотки (носовая часть) при глотании отделяется от остальной ее части. Разобщению этих двух частей полости глотки способствует также сокращение циркулярных волокон верхнего констриктора глотки, при этом образуется так называемый валик Пассавана.

Глотка

Глотка, *pharynx*, — непарный орган, имеющий форму воронки. Она начинается от основания черепа и внизу на уровне межпозвоночного диска, расположенного между VI и VII шейными позвонками, продолжается в пищевод. Спереди от глотки располагаются полость носа, полость рта и гортань; сзади — глубокие мышцы шеи, покрытые предпозвоночной пластинкой собственной фасции шеи; с боков — сосудисто-нервные пучки шеи. Глотка проводит пищу, поступающую через зев из полости рта в пищевод, а также воздух, проходящий через хоаны из полости носа в полость гортани, или через зев из полости рта. Следовательно, в полости глотки перекрещиваются пищеварительный и дыхательный пути.

Полость глотки по отношению к расположенным спереди образованиям делят на три части: носовую часть или носоглотку; среднюю — ротовую часть или ротоглотку; и нижнюю, гортанную часть или гортаноглотку (рис. 189).

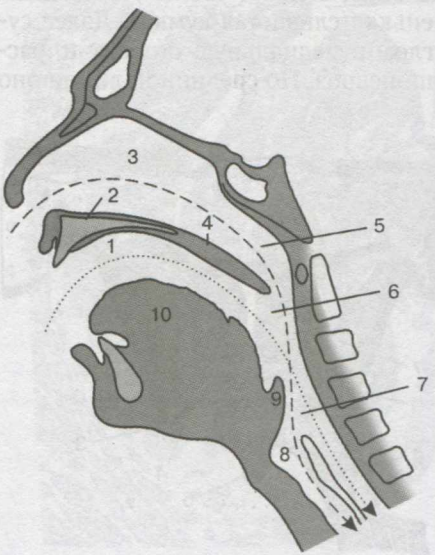

Рис. 189. Схема дыхательного (– –) и пищеварительного (...) путей:

1 — *cavitas oris*; 2 — *palatum durum*; 3 — *cavitas nasi*; 4 — *palatum molle*; 5 — *pars nasalis pharyngis*; 6 — *pars oralis pharyngis*; 7 — *pars laryngea pharyngis*; 8 — *cavitas laryngis*; 9 — *epiglottis*; 10 — *lingua*

В момент глотания носоглотка обособляется от остальной части глотки с помощью мягкого нёба. Благодаря этому пища не попадает в верхний отдел глотки (и оттуда через хоаны — в полость носа), а направляется вниз — в пищевод. При глотании гортань поднимается, язык подается назад, надгортанник прикрывает вход в гортань.

В глотке различают: верхнюю стенку, сращенную с основанием черепа, заднюю и две боковые. Задняя стенка по площади является наиболее обширной, прилежит к глубоким мышцам шеи, покрытым предпозвоночной пластинкой собственной фасции шеи. Верхняя стенка глотки носит название «свод глотки», *fornix pharyngis*. Передняя стенка отсутствует в носовой и ротовой частях, так как здесь глотка сообщается с соседними полостями посредством хоан и зева. Только в нижнем отделе имеется передняя стенка глотки, представленная слизистой оболочкой, покрывающей заднюю стенку гортани.

Рассмотрим строение отдельных частей глотки.

Носовая часть глотки, *pars nasalis pharyngis*, располагается на уровне хоан, которыми сзади заканчивается полость носа. Как уже отмечалось, слизистая оболочка только этой части глотки покрыта мерцательным эпителием. В области свода она утолщена за счет скопления лимфоидной ткани, которая образует глоточную миндалину, *tonsilla pharyngealis*. Она хорошо выражена у новорожденных, ее размеры составляют 8 мм в длину и 3 мм в ширину. В дальнейшем она постепенно атрофируется.

На боковой стенке носовой части глотки, на высоте заднего конца нижней носовой раковины, находится глоточное отверстие слуховой трубы, *ostium pharyngeum tubae auditivae*. Оно сверху и сзади ограничено трубным валиком, *torus tubarius*, задняя часть которого выступает сильнее и спускается вниз в виде трубно-глоточной складки, *plica salpingopharyngea*, в толще которой залегает одноименная мышца.

Кзади и выше от нее на слизистой оболочке имеется углубление — глоточный карман, *recessus pharyngeus*. От трубного валика к мягкому нёбу направляется трубно-нёбная складка, *plica salpingopalatina*, содержащая одноименную мышцу. Вблизи глоточного отверстия слуховой трубы, между ним и нёбной занавеской, с каждой стороны находится скопление лимфоидной ткани — парная трубная миндалина, *tonsilla tubaria*, которая по своей величине значительно уступает непарной глоточной миндалине.

Ротовая часть глотки, *pars oralis pharyngis*, располагается в проекции зева и занимает промежуток от нёбной занавески до входа в гортань. На границе этой части глотки и полости рта находится парная нёбная миндалина, *tonsilla palatina*. Она помещается в миндаликовой ямке, *fossa tonsillaris*, между нёбно-язычной и нёбно-глоточной дужками.

Дно миндаликовой ямки образовано верхним сжимателем глотки и глоточной фасцией. Каждая из миндалин состоит из лимфоидных фолликулов или узелков, окруженных соединительной тканью — фиброзной или миндаликовой капсулой, *capsula tonsillaris*. Узелки имеют диаметр 1—2 мм и содержат в основном лимфоидную ткань.

Таким образом, у входа в глотку из обеих полостей (носа и рта) находится комплекс лимфоидных образований: язычная миндалина, две нёбных миндалины, глоточная и две трубных, которые в целом составляют глоточное лимфо-эпителиальное кольцо Вальдейера—Пирогова (рис. 190). Слизистую оболочку задней стенки глотки можно осмотреть через зев. Для этого необходимо широко открыть рот и опустить корень языка.

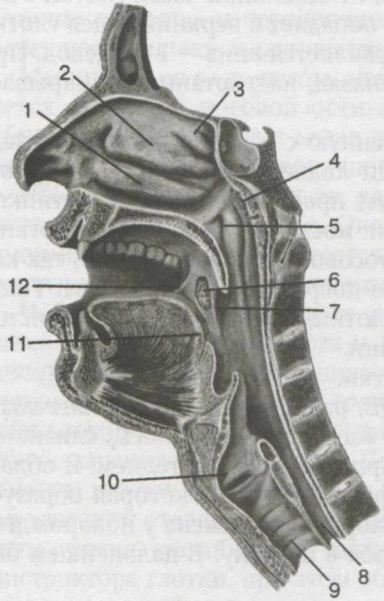

Рис. 190. Срединный распил головы и шеи:

1 — *concha nasalis inferior*; 2 — *concha nasalis media*; 3 — *concha nasalis superior*; 4 — *tonsilla pharyngealis*; 5 — *ostium pharyngeum tubae auditivae*; 6 — *tonsilla palatina*; 7 — *arcus palatopharyngeus*; 8 — *oesophagus*; 9 — *trachea*; 10 — *larynx*; 11 — *tonsilla lingualis*; 12 — *arcus palatoglossus*

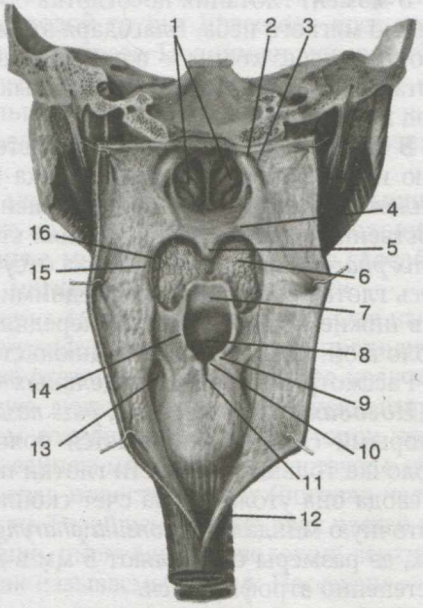

Рис. 191. Полость глотки. Вид сзади (задняя стенка вскрыта):

1 — *choanae*; 2 — *torus tubarius*; 3 — *recessus pharyngeus*; 4 — *velum palatinum*; 5 — *uvula palatina*; 6 — *radix linguae*; 7 — *epiglottis*; 8 — *aditus laryngis*; 9 — *tuberculum cuneiforme*; 10 — *tuberculum corniculatum*; 11 — *incisura interarytenoidea*; 12 — *oesophagus*; 13 — *recessus piriformis*; 14 — *plica aryepiglottica*; 15 — *arcus palatopharyngeus*; 16 — *tonsilla palatina*

Гортанная часть глотки, *pars laryngea pharyngis*, представляет собой самый нижний и вместе с тем самый узкий отдел глотки, лежащий кзади от гортани (рис. 191). Она располагается от уровня входа в гортань до нижнего края перстневидного хряща, где глотка переходит в пищевод. Передней стенкой этого отдела глотки служит задняя стенка гортани, покрытая слизистой оболочкой. Выше нее находится отверстие (вход в гортань, *aditus laryngis*), ограниченное спереди надгортанником, с боков — черпало-надгортанными складками. По бокам от выступающей в полость глотки гортани имеется довольно глубокая впадина — грушевидный карман, *recessus piriformis*. Он ограничен с медиальной стороны боковой стенкой гортани, с латеральной стороны — боковой стенкой глотки, в которой на этом уровне залегает задний край пластинки щитовидного хряща. Медиальная и латеральная стенки сходятся друг с другом спереди под острым углом. Медиальная стенка грушевидного кармана разделяется на верхнюю (меньшую) и нижнюю (большую) части посредством складки слизистой оболочки — складки верхнего гортанного нерва, *plica nervi laryngei superioris*, которая содержит одноименный нерв. Кзади от гортанного выступа находится сужение глотки, ведущее в пищевод. Внизу глотка заканчивается отчетливо выраженным сужением, которое служит входом в пищевод.

Стенка глотки состоит из слизистой, мышечной и адвентициальной оболочек.

Слизистая оболочка глотки по строению напоминает слизистую оболочку полости рта. Она образована многослойным плоским эпителием и собственной пластинкой слизистой оболочки. В носовой части глотки эпителий мерцательный, характерный для дыхательных путей. В области свода глотки слизистая оболочка утолщена за счет скопления лимфоидных элементов, образующих в целом глоточную миндалину.

В слизистой оболочке глотки имеется большое количество слизистых и смешанных желез. Слизистые железы по строению подобны слизистым железам корня языка и располагаются более глубоко, иногда внедряются в толщу мышечной оболочки. Смешанные железы находятся более поверхностно и напоминают железы полости носа и гортани.

Под слизистой оболочкой глотки находится хорошо выраженный соединительнотканный слой, который образован эластическими волокнами и называется глоточно-базилярной фасцией, *fascia pharyngobasilaris*. Этот слой эластических волокон соответствует подслизистой основе других полых органов желудочно-кишечного тракта. Вблизи пищевода глоточно-базилярная фасция начинает истончаться и постепенно формируется обычная подслизистая основа.

На основании черепа глоточно-базилярная фасция прикрепляется к следующим образованиям: от *tuberculum pharyngeum* идет по *pars basilaris ossis occipitalis* к *synchondrosis petrooccipitalis* и продолжается по нижней поверхности пирамиды височной кости (кпереди от *apertura externa canalis carotici*); затем направляется вперед и медиально вдоль *synchondrosis sphenopetrosa* к основанию *lamina medialis processus pterygoidei* и опускается по ее заднему краю до фиброзной полоски, которая носит название крылонижнечелюстной шов, *raphae pterygomandibularis* (находится между крючком крыловидного отростка клиновидной кости и нижней челюстью); по ветви нижней челюсти достигает *linea mylohyoidea* (см. рис. 39).

Мышечная оболочка глотки представлена поперечнополосатыми мышцами. Она прилегает к наружной поверхности глоточно-базилярной фасции. Мышечная оболочка глотки (рис. 192) включает две группы мышц: 1) мышцы-сжиматели (волокна которых имеют поперечное и косое направление); 2) мышцы, поднимающие глотку (имеющие продольное направление мышечных волокон).

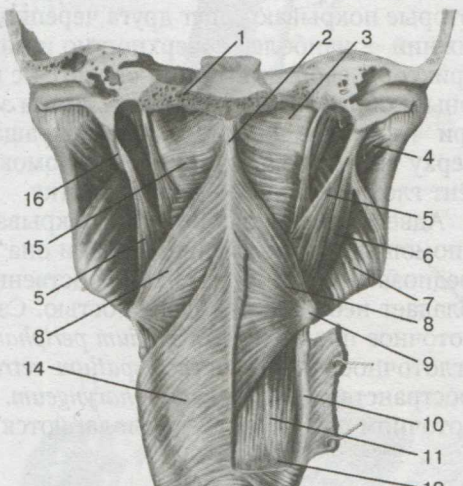

Рис. 192. Мышцы глотки.
Вид сзади (справа отсечен и отвернут *m. constrictor pharyngis inferior*):

1 — *pars basilaris ossis occipitalis*; 2 — *raphe pharyngis*; 3 — *fascia pharyngobasilaris*; 4 — *m. pterygoideus lateralis*; 5 — *m. stylopharyngeus*; 6 — *m. stylohyoideus*; 7 — *m. pterygoideus medialis*; 8 — *m. constrictor pharyngis medius*; 9 — *cornu majus ossis hyoidei*; 10 — *cornu superius cartilaginis thyroideae*; 11 — *m. palatopharyngeus*; 12 — *cornu inferius cartilaginis thyreoideae* (проекция); 13 — *tunica muscularis oesophagus*; 14 — *m. constrictor pharyngis inferior*; 15 — *m. constrictor pharyngis superior*; 16 — *processus styloideus*

Сжимающих мышц (констрикторов) три. Верхний констриктор глотки, *m. constrictor pharyngis superior*, берет начало от нижнего отдела медиальной пластинки и крючка крыловидного отростка клиновидной кости, от крылонижнечелюстного шва, от челюстно-подъязычной линии нижней челюсти и от языка в виде продолжения поперечной мышцы языка. Эти пучки идут в большинстве своем горизонтально и вместе составляют одну мышечную пластинку, которая по срединной линии встречается с такой же пластинкой противоположной стороны. Между верхним краем верхнего констриктора глотки и основанием черепа глоточно-базилярная фасция мышечным слоем не покрыта.

Средний констриктор глотки, *m. constrictor pharyngis medius*, начинается от малого рога подъязычной кости, шилоподъязычной связки и большого рога подъязычной кости. Его пучки веерообразно расходятся: верхние частично покрывают верхний констриктор глотки, средние идут горизонтально, нижние опускаются, встречаясь по срединной линии с пучками среднего констриктора противоположной стороны.

Нижний констриктор глотки, *m. constrictor pharyngis inferior*, значительно сильнее среднего, покрывает большую его часть, начинается от косой линии щитовидного хряща и от наружной поверхности перстневидного хряща. Его пучки расходятся веерообразно. Самые нижние из них вплетаются в мышечную оболочку пищевода.

Продольные мышцы глотки образуют слой, расположенный кнутри от констрикторов, ближе к глоточно-базилярной фасции. Они значительно слабее. К ним относятся: шилоглоточная мышца, *m. stylopharyngeus*, которая начинается от шиловидного отростка височной кости; нёбно-глоточная мышца, *m. palatopharyngeus*, расположенная в толще нёбно-глоточной дужки; трубно-глоточная мышца, *m. salpingopharyngeus*, которая находится в толще одноименной складки.

Таким образом, в мышечной оболочке глотки преобладают констрикторы, которые покрывают друг друга черепицеобразно (верхний лежит глубже других, нижний — наиболее поверхностно и поэтому только он виден полностью). Констрикторы своими пучками сходятся с волокнами мышц противоположной стороны и образуют по срединной линии задней стенки шов глотки, *raphe pharyngis*. При глотании констрикторы сокращаются последовательно в направлении сверху вниз, продвигая пищевой комок к пищеводу. Продольные мышцы в момент глотания приподнимают глотку.

Адвентициальная оболочка покрывает снаружи мышечную оболочку глотки. С помощью соединительной ткани она рыхло связана с соседними органами и с предпозвоночной пластинкой собственной фасции шеи. Благодаря этому глотка обладает небольшой подвижностью. Сзади и сбоку от глотки находится окологлоточное пространство, *spatium peripharyngeum*. В нем соответственно выделяют: заглоточное пространство, *spatium retropharyngeum*, и боковое окологлоточное пространство, *spatium lateropharyngeum*. Кроме заглоточной клетчатки, в окологлоточном пространстве располагаются сосуды, нервы и лимфатические узлы.

Пищевод

Пищевод, *oesophagus*, является непосредственным продолжением глотки, имеет форму сплющенной спереди назад трубки длиной 25—30 см. Он начинается в области шеи на уровне VII шейного позвонка и заканчивается на уровне XI грудного позвонка. В связи с занимаемым в теле положением в пищеводе различают:

1) шейную часть, *pars cervicalis*, равную высоте тела VII шейного позвонка;

2) грудную часть, *pars thoracica*, простирающуюся через всю грудную полость;

3) брюшную часть, *pars abdominalis*, самую короткую, имеющую длину 1—1,5 см.

Пищевод связан с соседними органами рыхлой соединительной тканью, поэтому достаточно подвижен. Он заметно отклоняется от срединной линии, особенно в области шеи. Шейная часть пищевода находится позади трахеи и впереди позвоночного столба, на предпозвоночной пластинке собственной фасции шеи. На месте перехода глотки в шейную часть пищевода имеется едва заметное утолщение мышечного слоя. Между шейной и грудной частями пищевод слегка отклоняется влево, что делает его при хирургических вмешательствах более доступным слева. В грудной области на уровне III грудного позвонка кпереди от пищевода находится дуга аорты. На уровне IV и V грудных позвонков он перекрещивается с левым бронхом, проходя сзади от него (рис. 193). Затем пищевод отклоняется несколько вправо.

С боков к пищеводу прилежат блуждающие нервы, ветви которых, соединяясь друг с другом, образуют сплетения. Кзади от пищевода располагается позвоночный столб, и только на уровне IX грудного позвонка он оттесняется кпереди аортой. Перед прохождением через диафрагму пищевод вновь отклоняется влево от срединной плоскости.

Таким образом, аорта и пищевод огибают друг друга в виде пологой спирали. Через отверстие в диафрагме, расположенное левее срединной плоскости, пищевод проходит вместе с блуждающими нервами в брюшную полость.

Просвет пищевода имеет три анатомических сужения: фарингеальное, бронхиальное и диафрагмальное. Фарингеальное сужение (глоточно-пищеводное сужение, *constrictio pharyngooesophagealis*) находится в самом начале пищевода на уровне перстневидного хряща гортани, который проецируется между VI и VII шейными позвонками. Бронхиальное сужение (сужение грудной части, *constrictio partis thoracicae*)

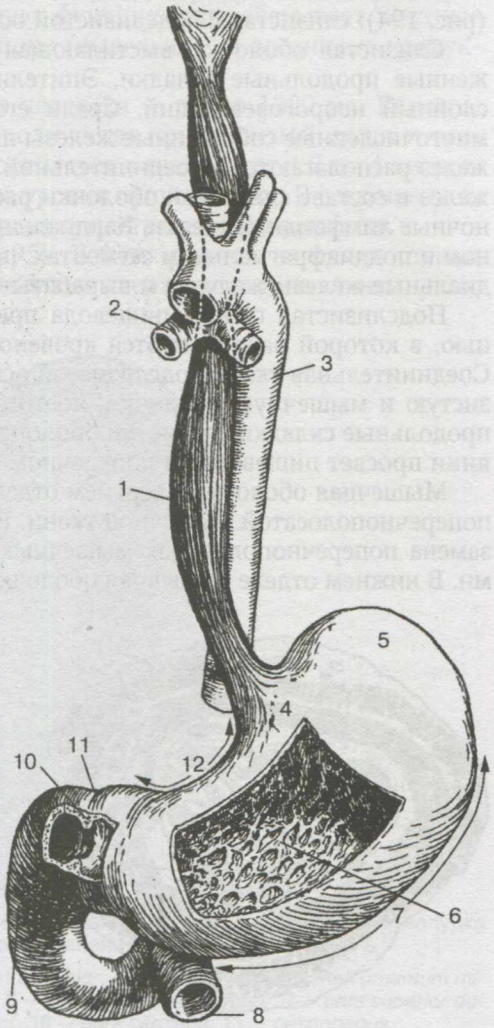

Рис. 193. Синтопия грудной части пищевода:

1 — *oesophagus*; 2 — *bronchus principalis dexter*; 3 — *aorta descendens*; 4 — *pars cardiaca gastricus*; 5 — *fundus gastricus*; 6 — *plicae gastricae*; 7 — *curvatura major*; 8 — *jejunum*; 9 — *duodenum*; 10 — *valvula pylori*; 11— *pars pylorica*; 12 — *curvatura minor*

образуется в месте перекресте пищевода с левым главным бронхом, проецируется между IV и V грудными позвонками. Диафрагмальное сужение, *constrictio phrenica*, соответствует области пищеводного отверстия диафрагмы, которое располагается на уровне X—XI грудных позвонков.

У живого человека при рентгенологическом исследовании пищевода выявляются два физиологических (функциональных) сужения: аортальное и кардиальное. Аортальное сужение, *constrictio aortalis*, обусловлено прилеганием богато иннервированной дуги аорты. Оно находится на уровне III грудного позвонка. Кардиальное сужение, *constrictio cardialis*, соответствует области перехода пищевода в желудок и проецируется на уровне XI грудного позвонка.

В эндоскопической и хирургической практике выделяют 9 сегментов пищевода: трахеальный; аортальный; аорто-бронхиальный; бронхиальный; подбронхиальный; ретроперикардиальный; наддиафрагмальный; внутридиафрагмальный; поддиафрагмальный.

В стенке пищевода (ее толщина около 4 мм) имеются следующие оболочки (рис. 194): слизистая с подслизистой основой, мышечная и адвентициальная.

Слизистая оболочка, выстилающая изнутри пищевод, имеет хорошо выраженные продольные складки. Эпителий слизистой оболочки плоский многослойный неороговевающий. Среди его клеток имеются небольшого размера многочисленные собственные железы пищевода, *glandulae oesophageae*. Тела этих желез располагаются в соединительной ткани подслизистой основы. Кроме этих желез в составе слизистой оболочки располагаются кардиальные железы и одиночные лимфоидные узелки. Кардиальные железы пищевода имеются в трахеальном и поддиафрагмальном сегментах, по своему строению они напоминают кардиальные железы желудка и вырабатывают муцин.

Подслизистая основа пищевода представлена рыхлой соединительной тканью, в которой располагаются кровеносные и лимфатические сосуды и нервы. Соединительная ткань подслизистой основы рыхло связывает между собой слизистую и мышечную оболочки, поэтому пищевод имеет сравнительно высокие продольные складки слизистой оболочки. При свободном (нерастянутом) состоянии просвет пищевода на поперечном разрезе имеет форму звездочки.

Мышечная оболочка в верхнем отделе пищевода, как и в глотке, построена из поперечнополосатой мышечной ткани. В среднем отделе происходит постепенная замена поперечнополосатых мышечных волокон гладкими мышечными клетками. В нижнем отделе мышечная оболочка полностью состоит из гладкой мускулатуры. В мышечной оболочке различают два слоя: наружный — продольный, более толстый, и внутренний — циркулярный, выраженный слабее.

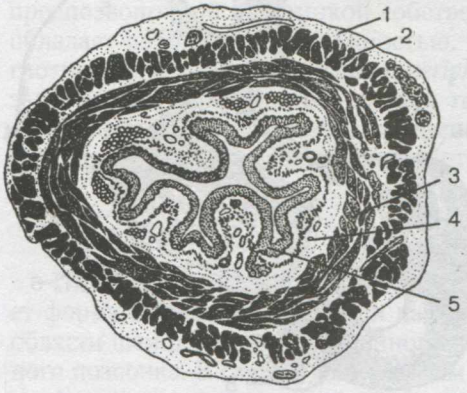

Рис. 194. Поперечный разрез пищевода (увеличение в 4 раза):

1 — *tunica adventitia*; 2 — *stratum longitudinale tunicae muscularis*; 3 — *stratum circulare tunicae muscularis*; 4 — *tela submucosa*; 5 — *epithelium*

Снаружи пищевод покрыт соединительной тканью, которая образует его наружную оболочку — адвентицию. Пищевод в некоторых местах покрыт серозной оболочкой: выше корня лег-

кого к нему прилежит левая средостенная плевра, ниже корня легкого — правая средостенная плевра. Спереди от нижней части грудного отдела пищевода располагается околосердечная сумка. Ниже диафрагмы пищевод со всех сторон покрыт брюшиной.

Желудок

Желудок, *gaster* (*ventriculus*), выполняет важнейшие функции: 1) накопление пищи, поступающей из пищевода; 2) расщепление белков, створаживание молока; 3) перемешивание и продвижение пищевой кашицы в кишечник. Главной функцией желудка является выработка желудочного сока (секреторная), который содержит ферменты (пепсин, химозин) и соляную кислоту. Пепсин обеспечивает расщепление сложных белков, а химозин — створаживание молока. Химозин присутствует в желудочном соке только в раннем детском возрасте. Кроме того, желудок выполняет эндокринную функцию (вырабатывает местные тканевые гормоны) и экскреторную функцию (выведение из организма продуктов метаболизма).

Средняя емкость желудка у взрослого человека — около 1200 мл. Размеры его сильно варьируют в зависимости от количества принимаемой пищи и особенно жидкости. Вместимость желудка колеблется в среднем от 1,2 до 4 литров. Сильно растянутый желудок опускается до уровня пупка и ниже. В сокращенном состоянии (при голодании) размеры желудка существенно уменьшаются.

Форма желудка своеобразная (рис. 195). В нем имеется передняя стенка, *paries anterior*, обращенная кпереди и несколько кверху, и задняя стенка, *paries*

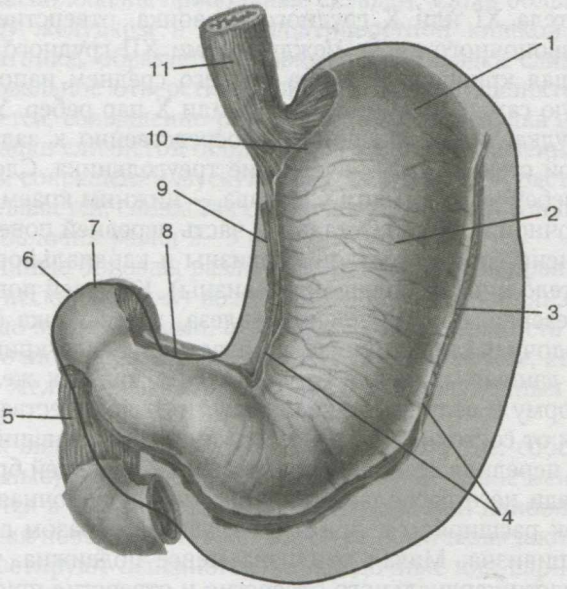

Рис. 195. Желудок (вид спереди). Сплошной линией обозначены форма и положение желудка при сильном его наполнении:

1 — *fundus gastricus*; 2 — *corpus gastricum*; 3 — *curvatura major*; 4 — линии прикрепления *omentum minus* и *omentum majus*; 5 — *pars descendens duodeni*; 6 — *flexura duodeni superior*; 7 — *pars superior duodeni*; 8 — *pars pylorica*; 9 — *curvatura minor*; 10 — *pars cardiaca*; 11 — *oesophagus*

posterior, обращенная назад и несколько вниз. Обе поверхности по краям переходят друг в друга. Более короткий край, обращенный кверху, называют малой кривизной, *curvatura minor*. Более длинный, выпуклый край, расположенный внизу, составляет большую кривизну, *curvatura major*. На верхнем конце малой кривизны находится вход из пищевода в желудок — кардиальное отверстие, *ostium cardiacum*, а прилежащий к нему отдел желудка называется кардиальной частью, *pars cardiaca* (кардиа, *cardia*). Пищевод открывается не в верхнюю часть желудка, а несколько сбоку, вследствие чего между пищеводом и стенкой желудка образуется кардиальная вырезка, *incisura cardialis*. Величина угла кардиальной вырезки (угла Гиса) может быть различной, в зависимости от формы желудка. Кардиальное отверстие со стороны полости желудка прикрывается складкой слизистой оболочки, играющей роль своеобразного затворного устройства — клапана (складка Губарева). Слепое выпячивание желудка, обращенное вверх и влево от кардиальной части, называется дном желудка, *fundus gastricus*.

В желудке также выделяют среднюю часть — тело желудка, *corpus gastricum*, и привратниковую часть, *pars pylorica*, граничащую с выходом. В свою очередь привратниковая часть включает привратниковую пещеру, *antrum pyloricum*, и более узкую часть — канал привратника, *canalis pyloricus*. Переход желудка в двенадцатиперстную кишку осуществляется посредством отверстия привратника, *ostium pyloricum*. Оно обозначено снаружи заметным перехватом, который точно указывает границу между желудком и двенадцатиперстной кишкой. Внутри ему соответствует круговая заслонка — *valvula pylori*.

При средней степени наполнения желудок в основном помещается в левой подреберной области и частично в надчревной области. Дно желудка занимает вогнутость диафрагмы в левом подреберье, кардиальное отверстие лежит с левой стороны от тела XI или X грудного позвонка, отверстие привратника — справа от межпозвоночного диска между телами XII грудного и I поясничного позвонков. Большая кривизна желудка при его среднем наполнении образует дугу, соединяющую самые нижние точки IX или X пар ребер. Участок передней поверхности желудка, прикасающийся непосредственно к задней поверхности передней брюшной стенки, имеет очертание треугольника. Слева он ограничен хрящами левых ребер — от VII до IX, справа — нижним краем печени, снизу — поперечной ободочной кишкой. Остальная часть передней поверхности желудка прикасается к печени (область малой кривизны и кардиального отверстия) и к диафрагме (дно, тело и часть большой кривизны). К задней поверхности желудка прилежат: селезенка, поджелудочная железа, левая почка с надпочечником и поперечная ободочная кишка (внизу, в области большой кривизны).

Приведенные данные, конечно, относительны, так как желудок постоянно изменяет свою форму и величину в зависимости от количества содержащихся в нем газов, пищи и от состояния соседних органов. Так, спавшийся желудок смещается кзади, его передняя стенка не прикасается к передней брюшной стенке, в этом случае впереди него располагается поперечная ободочная кишка. При наполнении желудок расширяется, при этом главным образом смещается вниз и влево большая кривизна. Малая кривизна менее подвижна, так как желудок фиксирован в области кардиального отверстия и отверстия привратника.

Слизистая оболочка, *tunica mucosa*, отличается своим серовато-розовым цветом (у молодых субъектов он ярче). От слизистой оболочки пищевода она отделяется зубчатой линией, *ora serrata*, имеющей белесоватый цвет. Если желудок не слишком растянут, слизистая оболочка образует складки желудка, *plicae gast-*

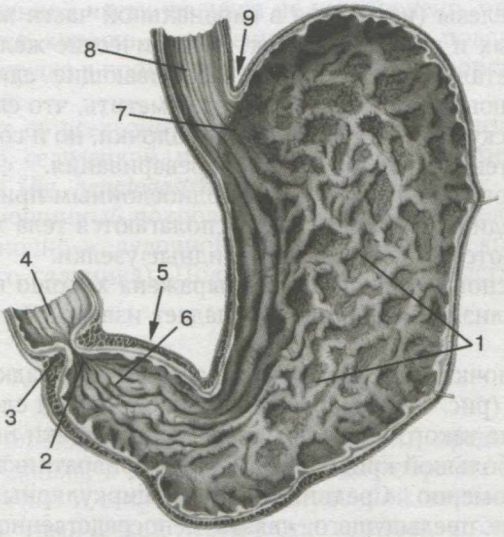

Рис. 196. Рельеф слизистой оболочки задней стенки желудка:

1 — *plicae gastricae*; 2 — *valvula pylori*; 3 — *m. sphincter pyloricus*; 4 — *tunica mucosa duodeni*; 5 — *pars pylorica*; 6 — *tunica mucosa*; 7 — *ostium cardiacum*; 8 — *tunica mucosa oesophagei*; 9 — *incisura cardialis*

ricae (рис. 196). Они перекрещиваются между собой по различным направлениям и только в кардиальной и привратниковой частях идут лучеобразно. Вдоль малой кривизны расположены продольные складки, вдоль большой — зубчатые. На границе между желудком и двенадцатиперстной кишкой, соответственно сфинктеру привратника, образуется кольцевидная складка слизистой оболочки, ограничивающая овальное отверстие. При сокращении сфинктера привратника отверстие замыкается, совершенно разобщая полости желудка и двенадцатиперстной кишки. Складки слизистой оболочки более многочисленны и лучше выражены при сильном сокращении мускулатуры желудка. При растяжении желудка складчатость уменьшается, слизистая оболочка становится тоньше (средняя толщина слизистой оболочки равна 2–3 мм).

Мелкие постоянные борозды различной величины и направлений ограничивают небольшие (несколько мм²) возвышающиеся участки слизистой оболочки, называемые желудочными полями, *areae gastricae*. Поверхность желудочных полей покрыта многочисленными ямочками — *foveolae gastricae*, которые представляют собой устья желудочных желез. Количество желудочных желез достигает 35–40 миллионов.

Различают три вида желез желудка, *glandulae gastricae*: собственные железы желудка (фундальные), кардиальные и пилорические. Собственные железы желудка располагаются в области тела и дна желудка; они наиболее многочисленны и их секреторная поверхность достигает 4 м². Они включают пять видов клеток: главные (секретируют пепсиноген); обкладочные или париетальные (вырабатывают соляную кислоту); слизистые и шеечные (секретируют слизь); эндокринные (вырабатывают биологически активные вещества — гастрин, серотонин, гистамин, соматостатин и др.; эти вещества являются тканевыми гормонами, влияющими на локальные и общие процессы регуляции функций в организме).

Кардиальные железы (находятся в кардиальной части желудка) в основном состоят из слизистых и главных клеток. Пилорические железы содержат преимущественно париетальные клетки, вырабатывающие слизь и эндокринные клетки, вырабатывающие гормоны. Следует отметить, что слизь не только обеспечивает механическую защиту слизистой оболочки, но и содержит антипепсин, предохраняющий стенку желудка от самопереваривания.

Слизистая оболочка желудка покрыта однослойным призматическим эпителием. В рыхлой соединительной ткани располагаются тела желез. В небольшом количестве встречаются отдельные лимфоидные узелки.

Подслизистая основа, *tela submucosa*, выражена хорошо на всем протяжении желудка, поэтому слизистая оболочка обладает известной подвижностью и собирается в складки.

Мышечная оболочка, *tunica muscularis*, состоит из гладких мышц, расположенных в три слоя (рис. 197). Наружный — продольный слой, *stratum longitudinale*, — продолжение такого же слоя мышечной оболочки пищевода, более развит вдоль малой и большой кривизн. В области привратника он становится толще и развит равномерно. Средний слой — циркулярный, *stratum circulare*, значительно больше предыдущего, связан непосредственно с круговым слоем мышечной оболочки пищевода, а также с соответствующим слоем двенадцатиперстной кишки. Он распространяется по всей стенке желудка в виде колец, которые на границе между привратником и двенадцатиперстной кишкой концентрируются, образуя сфинктер привратника, *m. sphincter pyloricus*, входящий в основу привратниковой заслонки. Третий, или глубокий, слой — косые волокна, *fibrae obliquae*. Они также связаны с круговым слоем мышечной оболочки пищевода и состоят из отдельных пучков, которые, огибая кардиальное отверстие, распространяются по передней и задней стенкам желудка. В основании складки Губарева в кардиальной части желудка лежат косые волокна. Специального мышечного

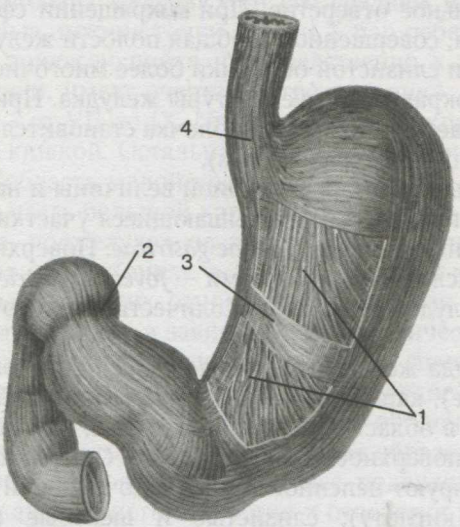

Рис. 197. Мышечная оболочка желудка (поверхностный и средний слои частично удалены):

1 — *fibrae obliquae*; 2 — *stratum longitudinale tunicae muscularis* при переходе с *pylorus* на *duodenum*; 3 — *stratum circulare*; 4 — *stratum longitudinale tunicae muscularis oesophagus*

сфинктера в кардиальной части желудка не установлено, однако в составе данной складки имеется хорошо выраженное венозное подслизистое сплетение. При сокращении желудка в процессе обработки пищи происходит закрытие кардиального отверстия.

Желудок покрыт со всех сторон брюшиной (лежит интраперитонеально) и соединен с печенью, селезенкой, поперечной ободочной кишкой и диафрагмой связками брюшины (*lig. hepatogastricum, lig. gastrosplenicum, lig. gastrocolicum, lig. gastrophrenicum*). Брюшинный покров отсутствует вдоль малой кривизны (линия прикрепления печеночно-желудочной связки) и большой кривизны (вдоль прикрепления большого сальника). Подсерозный слой представлен тонким слоем рыхлой клетчатки.

Тонкая кишка

Тонкая кишка, *intestinum tenue* (греч. — *enteron*), представляет собой часть пищеварительного канала, в котором происходит обработка пищевых масс кишечным соком, желчью и секретом поджелудочной железы. Под воздействием указанных секретов химической переработке подвергаются все виды питательных веществ — белки, жиры и углеводы. В переваривании белков принимают участие такие ферменты, как энтерокиназа, трипсин, химотрипсин, эрепсин и нуклеаза; в переваривании жиров — липаза; в переваривании углеводов — амилаза, сахараза, лактаза и др.

Через слизистую оболочку тонкой кишки осуществляется всасывание продуктов пищеварения в кровеносные и лимфатические капилляры. Кроме того, кишечник выполняет механическую функцию (обладает перистальтикой), проталкивая химус (пищевую кашицу) в каудальном направлении. Слизистая оболочка тонкой кишки содержит эндокринные клетки, вырабатывающие ряд биологически активных веществ (гистамин, серотонин, холецистокинин — панкреозимин и др.).

В составе желудочно-кишечного тракта тонкая кишка начинается непосредственно за желудком и открывается в толстую кишку (рис. 198). Тонкая кишка имеет форму цилиндрической трубки длиной 5—6 м. В начальном отделе ее диаметр составляет примерно 4—4,5 см, затем постепенно уменьшается до 2,5—3,0 см. В тонкой кишке выделяют три части: двенадцатиперстную кишку, тощую кишку и подвздошную кишку. Тощую кишку и подвздошную кишку, расположенные по отношению к брюшине интраперитонеально и имеющие брыжейку, объединяют под названием брыжеечной части тонкой кишки, *intestinum tenue*

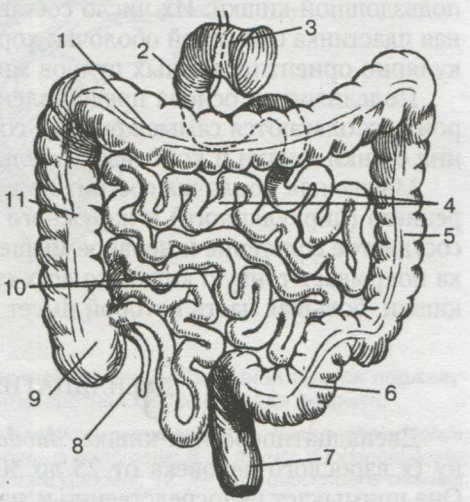

Рис. 198. Отделы тонкой и толстой кишок:

1 — *colon transversum*; 2 — *duodenum*; 3 — *bulbus duodeni*; 4 — *jejunum*; 5 — *colon descendens*; 6 — *colon sigmoideum*; 7 — *rectum*; 8 — *appendix vermiformis*; 9 — *caecum*; 10 — *ileum*; 11 — *colon ascendens*

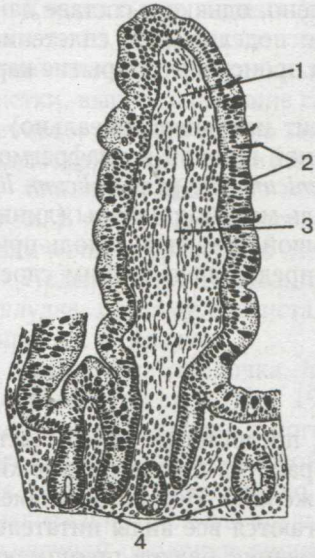

Рис. 199. Ворсинка тонкой кишки. Продольный разрез (увеличение в 120 раз):
1 — соединительная ткань; 2 — эпителий; 3 — млечный синус; 4 — трубчатые железы

mesenteriale. Большая часть двенадцатиперстной кишки располагается экстраперитонеально, следовательно, является безбрыжеечной.

Стенка тонкой кишки состоит из слизистой оболочки, подслизистой основы, мышечной и серозной (адвентициальной) оболочек. Слизистая оболочка имеет характерный рельеф, включая такие образования, как круговые складки, кишечные ворсинки и крипты. Все эти образования увеличивают поверхность слизистой оболочки (до 20–30 м^2) и тем самым способствуют выполнению основных функций кишки. Круговые складки, *plicae circulares*, образованы слизистой оболочкой и подслизистой основой. Кишечные ворсинки, *villi intestinales*, представляют собой микроскопические пальцевидные выпячивания в просвет кишки (рис. 199). Количество ворсинок составляет от 20 до 40 на 1 мм^2. В соединительнотканной основе ворсинки имеются гладкие мышечные клетки — миоциты, сплетение кровеносных капилляров, нервы и центральный млечный (лимфатический) сосуд. В кровеносные капилляры ворсинок непосредственно из пищевой кашицы (химуса) всасываются белки и углеводы; в лимфатический сосуд — жиры. Сокращение миоцитов способствует процессам всасывания и опорожнения сосудов.

В слизистой оболочке тонкой кишки на всем протяжении встречается много (10–15 тысяч) одиночных лимфоидных узелков (фолликулов), *noduli lymphoidei solitarii*. Они достигают в диаметре 0,5–3 мм и нередко проникают в подслизистую основу. Более крупные скопления лимфоидной ткани — групповые лимфоидные узелки, *noduli lymphoidei aggregati*, — характерны для терминального отдела подвздошной кишки. Их число составляет 30–100, а диаметр 5–12 мм. Мышечная пластинка слизистой оболочки хорошо выражена, состоит из продольно и циркулярно ориентированных пучков миоцитов.

Подслизистая основа представлена рыхлой соединительной тканью, в которой располагаются самые крупные сосудистое и нервное (подслизистые) сплетения стенки кишки и концевые отделы кишечных желез.

Мышечная оболочка состоит из двух слоев гладкой мышечной ткани — внутреннего (циркулярного) и наружного (продольного), между которыми находится сосудистое сплетение и нервное мышечно-кишечное сплетение. Серозная оболочка покрывает тонкую кишку со всех сторон, за исключением двенадцатиперстной кишки, большая часть которой имеет брюшинный покров только спереди.

ДВЕНАДЦАТИПЕРСТНАЯ КИШКА

Двенадцатиперстная кишка, *duodenum*, имеет сравнительно небольшую длину (у взрослого человека от 25 до 30 см), но исключительно важное значение. Она примыкает непосредственно к желудку, в ее просвет открываются выводные

протоки печени и поджелудочной железы. В двенадцатиперстной кишке прекращается процесс желудочного пищеварения и начинается изменение пищевых масс под влиянием желчи и сока поджелудочной железы.

Двенадцатиперстная кишка прилежит к поясничному отделу позвоночного столба и, за исключением начальной и конечной своих частей, фиксирована неподвижно. Она имеет подковообразную форму и располагается во фронтальной плоскости (рис. 200).

В двенадцатиперстной кишке различают четыре части. Первая — верхняя часть, *pars superior*, начинается от *m. sphincter pyloricus* желудка на границе тел XII грудного и I поясничного позвонков, идет назад и направо приблизительно в горизонтальном направлении. В самом начале верхней части отмечается расширение просвета кишки, именуемое ампулой, или луковицей двенадцатиперстной кишки, *bulbus duodeni*. Затем двенадцатиперстная кишка круто поворачивает вниз, переходя во вторую — нисходящую часть, *pars descendens*, расположенную с правой стороны тел I, II и частично III поясничных позвонков. Между верхней и нисходящей частями находится верхний изгиб двенадцатиперстной кишки, *flexura duodeni superior*. На уровне III поясничного позвонка начинается третья — горизонтальная часть, *pars horizontalis*, двенадцатиперстной кишки. Место перехода нисходящей части в горизонтальную называется нижним изгибом двенадцатиперстной кишки, *flexura duodeni inferior*. Горизонтальная часть продолжается в восходящую часть, *pars ascendens*, которая поднимается к левой стороне II поясничного позвонка. Здесь находится двенадцатиперстно-тощекишечный изгиб, *flexura duodenojejunalis*, за которым начинается тощая кишка. В области этого изгиба двенадцатиперстная кишка фиксируется к левой промежуточной ножке

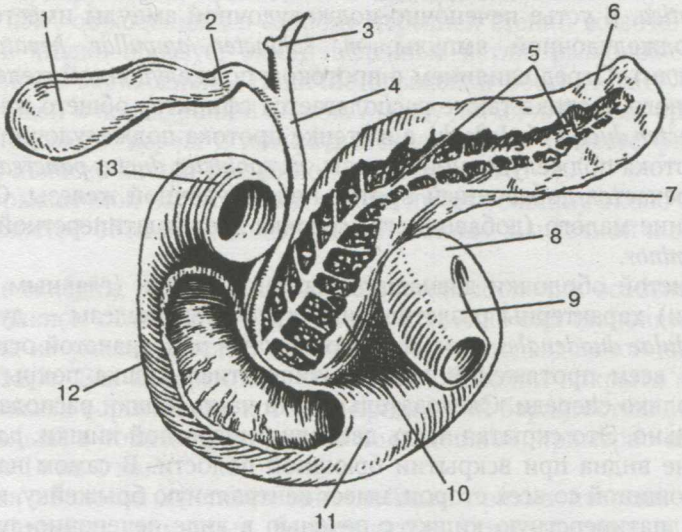

Рис. 200. Двенадцатиперстная кишка с поджелудочной железой. Выводной проток поджелудочной железы отпрепарирован, двенадцатиперстная кишка спереди вскрыта:

1 — *vesica biliaris*; 2 — *ductus cysticus*; 3 — *ductus hepaticus communis*; 4 — *ductus choledochus*; 5 — *ductus pancreaticus*; 6 — *cauda pancreatis*; 7 — *corpus pancreatis*; 8 — *flexura duodenojejunalis*; 9 — *jejunum*; 10 — *caput pancreatis*; 11 — *pars horizontalis duodeni*; 12 — *pars descendens duodeni*; 13 — *pars superior duodeni*

диафрагмы с помощью пучка гладких мышечных волокон, составляющих мышцу, подвешивающую двенадцатиперстную кишку, *m. suspensorius duodeni*. Эта мышца, окутанная фасцией и брюшиной, составляет связку, подвешивающую двенадцатиперстную кишку, *lig. suspensorium duodeni*, именуемую связкой Трейца.

Верхняя часть двенадцатиперстной кишки сверху соприкасается с шейкой желчного пузыря и (внизу) с поперечной ободочной кишкой. Нисходящая часть прилежит к правой почке и перекрещивается спереди брыжейкой поперечной ободочной кишки. В борозде между головкой поджелудочной железы и нисходящей частью двенадцатиперстной кишки проходит общий желчный проток, открывающийся в нисходящую часть примерно на половине ее высоты. Внутри подковы двенадцатиперстной кишки находится головка поджелудочной железы.

Изнутри двенадцатиперстная кишка выстлана слизистой оболочкой, которая покрыта цилиндрическим эпителием. Рельеф слизистой оболочки характеризуется наличием циркулярных складок, занимающих от половины до $^2/_3$ окружности кишки. Складки отсутствуют только в начальном отделе двенадцатиперстной кишки, но они особенно крупные и многочисленные в ее восходящей части.

В нисходящей части наряду с циркулярными складками имеется продольная складка двенадцатиперстной кишки, *plica longitudinalis duodeni*. Книзу она становится выше и заканчивается большим сосочком двенадцатиперстной кишки, *papilla duodeni major*. На его вершине открывается общий желчный проток, *ductus choledochus*, в который перед впадением вливается выводной проток поджелудочной железы, *ductus pancreaticus*. Продольная складка образуется в результате того, что общий желчный проток постепенно в косом направлении прободает слои кишки, приподнимая слизистую оболочку.

После слияния общего желчного протока и протока поджелудочной железы образуется небольшое расширение — печеночно-поджелудочная ампула, *ampulla hepatopancreatica*. В устье печеночно-поджелудочной ампулы имеется сфинктер печеночно-поджелудочной ампулы, *m. sphincter ampullae hepatopancreaticae* (сфинктер Одди). Перед слиянием с протоком поджелудочной железы в стенке общего желчного протока также располагается сфинктер общего желчного протока, *m. sphincter ductus choledochi*, а в стенке протока поджелудочной железы — сфинктер протока поджелудочной железы, *m. sphincter ductus pancreatici*.

Реже встречается добавочный проток поджелудочной железы. Он открывается на вершине малого (добавочного) сосочка двенадцатиперстной кишки, *papilla duodeni minor*.

Для слизистой оболочки двенадцатиперстной кишки (главным образом, ее верхней части) характерны разветвленные трубчатые железы — дуоденальные железы, *glandulae duodenales*, тела которых лежат в подслизистой основе.

Почти на всем протяжении двенадцатиперстная кишка покрыта серозной оболочкой только спереди. Следовательно, эта часть кишки располагается экстраперитонеально. Это скрытая часть двенадцатиперстной кишки, *pars tecta duodeni*, — она не видна при вскрытии брюшной полости. В самом начале кишка окружена брюшиной со всех сторон, имеет вентральную брыжейку, которая связывает двенадцатиперстную кишку с печенью в виде печеночно-дуоденальной связки, *lig. hepatoduodenale*. Также интраперитонеально располагается дистальный отдел двенадцатиперстной кишки, в области *flexura duodenojejunalis* находится небольшой участок дорсальной брыжейки. Поверхность двенадцатиперстной кишки, не покрытая брюшиной, в качестве наружной оболочки имеет соединительнотканную оболочку (адвентицию).

Под серозной оболочкой и адвентицией находится мышечная оболочка, состоящая из наружного продольного и внутреннего циркулярного слоев гладких мышечных клеток.

БРЫЖЕЕЧНАЯ ЧАСТЬ ТОНКОЙ КИШКИ

Брыжеечная часть тонкой кишки, *intestinum tenuae mesenteriale*, включает тощую кишку и подвздошную кишку, лежащие интраперитонеально и имеющие брыжейку. Общая длина кишки составляет примерно 5,5—6 метров. Отчетливой границы между тощей кишкой и подвздошной кишкой нет. Примерно две пятых брыжеечной части приходятся на тощую кишку, остальные три пятых ее длины составляют подвздошную кишку.

Тощая кишка, *jejunum*, начинается на уровне тела второго поясничного позвонка слева, как продолжение двенадцатиперстной кишки после двенадцатиперстно-тощекишечного изгиба, *flexura duodenojejunalis*. Ее петли лежат в левой верхней части брюшной полости.

Подвздошная кишка, *ileum*, является продолжением тощей кишки. Она занимает правую нижнюю часть брюшной полости и заканчивается в области правой подвздошной ямки, впадая в начальный отдел толстой кишки — в слепую кишку.

Диаметр брыжеечной части тонкой кишки в начальном отделе составляет примерно 45 мм и постепенно уменьшается до 30 мм. Уменьшение диаметра тонкой кишки происходит на большом протяжении, поэтому отдельные сегменты кишки имеют цилиндрическую форму.

У тонкой кишки различают два края: брыжеечный край, *margo mesenteriale*, — место прикрепления брыжейки, и противоположный ему — свободный край, *margo liber*, обращенный в сторону передней стенки живота. Брыжеечная часть тонкой кишки образует многочисленные петли, расположение которых индивидуально и вариабельно. Наличие брыжейки обеспечивает большую подвижность тощей и подвздошной кишок. Между двумя листками брыжейки проходят артерии, вены, нервы и лимфатические сосуды. В месте фиксации брыжейки узкая полоска кишки брюшиной не покрыта.

Стенка брыжеечной части тонкой кишки имеет толщину около 1—2 мм и состоит из слизистой оболочки, подслизистой основы, мышечной и серозной оболочек.

Круговые складки, *plicae circulares*, слизистой оболочки особенно многочисленны в начальном отделе тощей кишки. Постепенно они становятся более низкими и длина их уменьшается. В конечном отделе подвздошной кишки складки совсем исчезают. Вся поверхность слизистой оболочки покрыта многочисленными кишечными ворсинками, которые придают ей бархатистый вид (рис. 201). Ворсинок больше в тощей кишке, чем в подвздошной, примерно их насчитывается от 12 до 14 на 1 мм^2.

Слизистая оболочка выстлана однослойным призматическим эпителием, в котором различают: каемчатые, бескаемчатые, бокаловидные и специальные (эндокринные) эпителиоциты.

В слизистой оболочке тощей и подвздошной кишок находятся кишечные железы, *glandulae intestinales*. Это трубчатые железы микроскопической величины. Их концевые отделы находятся в подслизистой основе. Эти железы выделяют кишечный сок. По всему протяжению брыжеечной части тонкой кишки рассея-

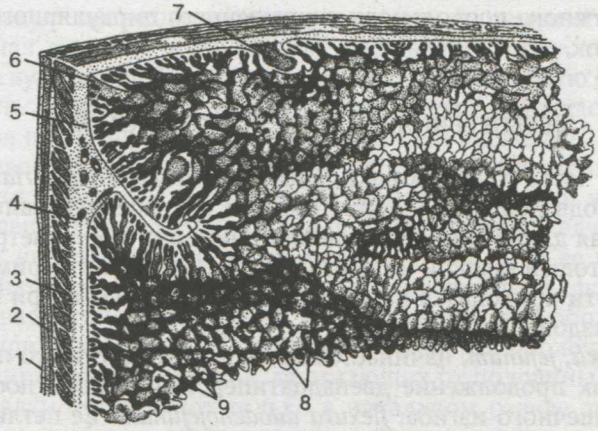

Рис. 201. Слизистая оболочка тонкой кишки. Вид с поверхности и на разрезе:

1 — *tunica serosa*; 2 — *stratum longitudinale tunicae muscularis*; 3 — *stratum circulare tunicae muscularis*; 4 — *tela submucosa*; 5 — *lamina muscularis mucosae*; 6 — *tunica mucosa*; 7 — *nodulus lymphoideus solitarius*; 8 — *plicae circulares*; 9 — *villi intestinales*

ны одиночные лимфоидные узелки, *noduli lymphoidei solitarii*. В подвздошной кишке по свободному краю имеются скопления лимфоидных узелков в виде вытянутых лент (длиной 2—6 см) или полей овальной формы. Это так называемые групповые лимфоидные узелки (пейеровы бляшки), *noduli lymphoidei aggregati* (рис. 202).

В составе мышечной оболочки внутренний — круговой слой, *stratum circulare*, развит более сильно. Наружный — продольный слой, *stratum longitudinale*, выражен значительно слабее. Снаружи тощая и подвздошная кишки со всех сторон окружены серозной оболочкой — брюшиной. Следовательно, брыжеечная часть тонкой кишки по отношению к брюшине располагается интраперитонеально и имеет длинную брыжейку. Корень брыжейки тощей и подвздошной кишок, *radix mesenterii jejuni et ilei*, фиксируется к задней стенке брюшной полости. Он располагается косо — от II поясничного позвонка слева до проекции правого крестцо-

Рис. 202. Слизистая оболочка подвздошной кишки:

1 — *tunica mucosa*; 2 — *noduli lymphoidei aggregati*; 3 — *noduli lymphoidei solitarii*

во-подвздошного сустава. Протяженность корня брыжейки составляет 18—20 см, протяженность брыжейки по кишечному краю 5—6 м.

Таким образом, брыжейка тонкой кишки имеет веерообразную форму. Ее длина — наименьшая в начальном и конечном отделах брыжеечной части тонкой кишки (3—5 см) и наибольшая посередине (10—15 см).

Печень

Печень, *hepar* (греч. — *jecor*), — самая большая железа в теле человека (в среднем весит 1500 г). В связи с очень богатым кровоснабжением ее паренхима имеет красно-бурый цвет. Печень выполняет в организме ряд чрезвычайно важных функций: 1) обезвреживание вредных веществ, поступающих в организм с пищей, образующихся в процессе обмена веществ или вводимых в кровь (дезинтоксикационная функция); 2) инактивация гормонов и биологически активных веществ; 3) образование желчи, необходимой для расщепления и всасывания жиров и стимулирования перистальтики; 4) синтез белков; 5) образование гликогена (трофическая); 6) накопление жирорастворимых витаминов A, D, K, E и др.; 7) фагоцитоз и разрушение чужеродных веществ (иммунная); 8) кроветворение (в эмбриональном периоде). Следовательно, печень является жизненно важным органом.

У печени различают две поверхности: диафрагмальную и висцеральную, нижний и задний края.

Диафрагмальная поверхность, *facies diaphragmatica*, обращена вверх и вперед, помещается в вогнутости грудобрюшной преграды и соответственно с этим сильно выпуклая (рис. 203). В ее пределах различают верхнюю, переднюю, правую, заднюю части и внебрюшинное поле, *area nuda*, в пределах которого печень сращена с диафрагмой. Брюшина, покрывающая диафрагмальную поверхность, своей складкой — серповидной связкой, *ligamentum falciforme*, делит ее на неравные доли: правую долю печени, *lobus hepatis dexter*, — большую по размерам, и левую, *lobus hepatis sinister*. Последняя отличается от правой не только меньшими размерами, но и значительно меньшей толщиной. В направлении справа налево печень становится тоньше (уменьшается ее вертикальный размер).

Висцеральная поверхность, *facies visceralis*, обращена вниз и назад, уплощена, имеет три борозды, в целом напоминающие букву H (рис. 204). Одна из них идет фронтально — это поперечная борозда, *sulcus transversus*, или ворота печени, *porta hepatis*. Две другие борозды направлены спереди назад (сагиттально) — правая и левая продольные борозды, *sulcus longitudinalis dexter et sulcus longitudinalis sinister*.

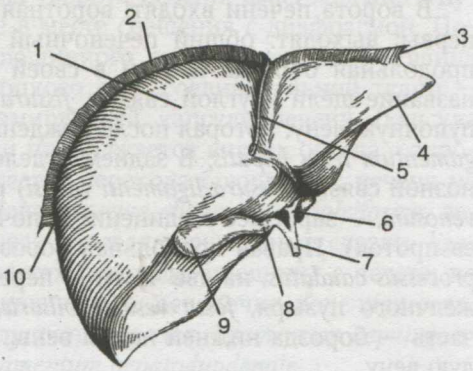

Рис. 203. Печень. Диафрагмальная поверхность:

1 — *lobus hepatis dexter*; 2 — *ligamentum coronarium hepatis*; 3 — *ligamentum triangulare sinistrum*; 4 — *lobus hepatis sinister*; 5 — *ligamentum falciforme hepatis*; 6 — *ductus hepaticus communis*; 7 — *ductus choledochus*; 8 — *ductus cysticus*; 9 — *vesica biliaris*; 10 — *ligamentum triangulare dextrum*

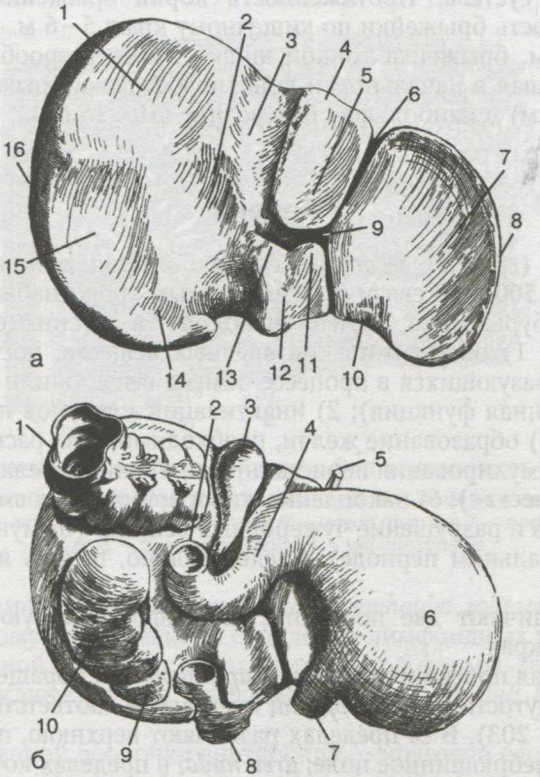

Рис. 204. Висцеральная поверхность печени:

а — желчный пузырь, круглая связка печени и нижняя полая вена удалены, показаны вдавления органов, прилегающих к печени: 1 — *impressio colica*; 2 — *impressio duodenalis*; 3 — *sulcus longitudinalis dexter*; 4 — *lobus quadratus*; 5 — *impressio pylorica*; 6 — *sulcus longitudinalis sinister*; 7 — *impressio gastrica*; 8 — *lobus hepatis sinister*; 9 — *sulcus transversus* (*porta hepatis*); 10 — *impressio oesophageale*; 11 — *processus papillaris*; 12 — *lobus caudatus*; 13 — *processus caudatus*; 14 — *impressio suprarenalis*; 15 — *impressio renalis*; 16 — *lobus hepatis dexter*;

б — прилегающие к печени органы сохранены: 1 — *colon transversum*; 2 — *duodenum*; 3 — *vesica biliaris*; 4 — *pylorus*; 5 — *ligamentum teres hepatis*; 6 — *gaster*; 7 — *oesophagus*; 8 — *v. cava inferior*; 9 — *glandula suprarenalis dextra*; 10 — *ren dextrum*

В ворота печени входят: воротная вена, собственная печеночная артерия и нервы; выходят: общий печеночный проток и лимфатические сосуды. Левая продольная борозда печени в своей передней части более глубокая и носит название щели круглой связки, *fissura ligamenti teretis*. Она содержит заросшую пупочную вену, которая после рождения становится круглой связкой печени, *ligamentum teres hepatis*. В заднем отделе левой продольной борозды (в щели венозной связки, *fissura ligamenti venosi*) располагается венозная связка, *ligamentum venosum*, — заросшее соединение пупочной вены с нижней полой веной (аранциев проток). Правая продольная борозда делится хвостатым отростком печени, *processus caudatus*, на две части — переднюю и заднюю. Передняя часть — ямка желчного пузыря, *fossa vesicae biliaris*, в ней лежит желчный пузырь. Задняя часть — борозда нижней полой вены, *sulcus venae cavae*, содержит нижнюю полую вену.

Названные борозды на висцеральной поверхности делят печень на четыре доли: левую, правую, квадратную и хвостатую. Левая доля печени, *lobus hepatis sinister*, соответствует левой доле диафрагмальной поверхности. Остальные три доли, вместе взятые, равняются в целом правой доле печени, включающей в себя, таким образом, правую долю печени, *lobus hepatis dexter*, квадратную долю, *lobus quadratus*, и хвостатую долю, *lobus caudatus*, с закругленным бугорком, называемым сосочковым отростком, *processus papillaris*. Квадратная доля ограничена поперечной, правой и левой продольными бороздами и нижним краем печени. Хвостатая доля ограничена указанными бороздами и задним краем печени. Она соединяется с правой долей хвостатым отростком, *processus caudatus*.

Нижний край печени, *margo inferior*, — острый, имеет две вырезки — правую и левую. Правая — пузырная вырезка, *incisura vesicalis*, — незначительная, иногда отсутствует, соответствует дну желчного пузыря; левая — вырезка круглой связки, *incisura ligamenti teretis*, — более глубокая. Задний край печени, *margo posterior*, — тупой, на нем локализуется углубление, соответствующее выступу позвоночного столба.

На диафрагмальной поверхности печени имеется небольшое сердечное вдавление, *impressio cardiaca*. Висцеральная поверхность (рис. 204) печени прикасается к ряду органов, поэтому на ней несколько полей соприкосновения:

1) к левой доле прикасается желудок (часть его передней поверхности — желудочное вдавление, *impressio gastrica*);

2) у заднего края, вблизи левой продольной борозды находится вдавление от брюшной части пищевода — пищеводное вдавление, *impressio oesophageale*;

3) к квадратной доле прикасается привратник — привратниковое вдавление, *impressio pylorica*;

4) на правой доле, в области переднего края, располагается отпечаток правого изгиба ободочной кишки и ближайшего отдела поперечной ободочной кишки — ободочно-кишечное вдавление, *impressio colica*;

5) кзади от последнего — вдавление правой почки — почечное вдавление, *impressio renalis*;

6) влево от почечного вдавления, переходя в область хвостатой доли, локализуется двенадцатиперстно-кишечное вдавление, *impressio duodenalis*;

7) более дорсально, у самого заднего края печени, справа от нижней полой вены, находится надпочечниковое вдавление, *impressio suprarenalis*.

Печень располагается по отношению к брюшине мезоперитонеально. Она лишена брюшины только в области борозд (ворота печени, ямка желчного пузыря, борозда полой вены и др.), а также в месте сращения с диафрагмой. Последний участок получил название внебрюшинного поля, *area nuda*. Брюшина прочно спаяна с печенью при помощи тонкого слоя соединительной ткани — фиброзной оболочки, *tunica fibrosa*, формирующей капсулу печени (капсула Глиссона). Последняя через ворота печени продолжается внутрь органа, сопровождая разветвления воротной вены. В местах перехода брюшины с печени на диафрагму образовались связки: серповидная связка, *ligamentum falciforme*; венечная связка, *ligamentum coronarium*; правая и левая треугольные связки, *ligamenta triangularia dextrum et sinistrum*. В местах перехода брюшины с печени на соседние органы сформировались следующие связки: печеночно-почечная связка, *ligamentum hepatorenale*; печеночно-желудочная связка, *ligamentum hepatogastricum*; печеночно-дуоденальная связка, *ligamentum hepatoduodenale*.

В фиксации печени важную роль играют: 1) соединительная ткань, которая связывает печень с нижней поверхностью диафрагмы (в том месте, где отсутствует брюшинный покров); 2) нижняя полая вена, плотно врастающая в печень вместе с впадающими в нее печеночными венами; 3) внутрибрюшное давление, передающееся со стороны брюшного пресса на внутренности, лежащие ниже печени; 4) венечная связка печени. Печень, прилегая своей верхней поверхностью к вогнутости грудобрюшной преграды, при вдохе и выдохе следует движениям последней и при спокойном дыхании перемещается вверх и вниз (в среднем на 2–3 см).

Топография печени. Печень располагается в верхнем отделе брюшной полости (надчревье, *epigastrium*), справа, непосредственно под диафрагмой. Она занимает всю *regio hypochondriaca dextra*, часть *regio epigastrica* и часть *regio hypochondriaca sinistra*. Верхняя граница печени соответствует высоте стояния купола диафрагмы, который справа поднимается выше и соответствует уровню прикрепления хряща V ребра к грудине, а слева – уровню прикрепления хряща VI ребра к грудине. Верхняя граница печени имеет дугообразную форму и спереди проецируется: по *linea axillaris media dextra* – на уровне X межреберья; по *lineae medioclavicularis et parasternalis dextrae* – на уровне хряща V ребра; по *linea mediana anterior* – на уровне основания мечевидного отростка; по *linea parasternalis sinistra* – на уровне хряща VI ребра. Сзади верхняя граница печени проецируется: по *linea axillaris posterior dextra* – на уровне VII межреберья; по *linea paravertebralis dextra* – на уровне X межреберья; по *linea mediana posterior* – на тело IX грудного позвонка.

Нижняя граница печени спереди проецируется: справа совпадает с нижним краем реберной дуги, затем выходит из-под ребер у места соединения хрящей VIII и IX ребер и направляется влево и вверх к месту соединения хрящей VIII и VII ребер левой стороны. Таким образом, только небольшой участок поверхности печени в надчревной области прилегает непосредственно к брюшной стенке. В этом месте можно прощупать нижний край органа, если не напряжены мышцы брюшного пресса. Нижняя граница печени сзади проецируется: по *linea axillaris posterior dextra* – на нижний край XI ребра; по *linea paravertebralis dextra* – на уровне XII ребра; по *linea mediana posterior* – на тело XI грудного позвонка.

В соответствии с делением воротной вены на ветви в печени выделяют две доли: правую долю печени, *lobus hepatis dexter*, и левую долю печени, *lobus hepatis sinister*. Дальнейшее ветвление воротной вены на ветви второго и третьего порядков определяют деление паренхимы печени на сектора и сегменты. Участок печени, в пределах которого распределяется ветвь воротной вены второго порядка, обозначается как сектор печени. Кроме указанных ветвей воротной вены, сектор печени получает артериальную кровь из печеночной артерии. Выходит из сектора секторальный желчный проток. Часть сектора, в пределах которого разветвляется ветвь воротной вены третьего порядка (и сопровождающая ее ветвь печеночной артерии), называется сегментом печени. Разделение печени на относительно автономные участки кровоснабжения позволяет при необходимости выполнять наиболее щадящие операции – резекции пораженного участка органа. Однако вопрос о сегментарном строении печени окончательно не решен. В международной анатомической номенклатуре за основу принята схема C. Couinand (табл. 16), в соответствии с которой в печени выделяют две доли, пять секторов и восемь сегментов.

Таблица 16

Деление печени на доли, секторы и сегменты (по C. Couinand)

Доля	Сектор	Сегмент
Левая	Левый дорсальный	1-й (C_1)
	Левый латеральный	2-й (C_2)
	Левый околосрединный	3-й (C_3)
Правая	Правый околосрединный	4-й (C_4)
	Правый латеральный	5-й (C_5)
		8-й (C_8)
		6-й (C_6)
		7-й (C_7)

В практическом отношении целесообразно выделять четыре сегмента печени: передний, задний и медиальный, расположенные в пределах правой доли; латеральный — в пределах левой доли (рис. 205). В медиальном сегменте выделяется квадратная часть, соответствующая квадратной доле печени.

Паренхима печени разделяется тонкими прослойками соединительной ткани на небольшие участки равной величины, которые называют печеночными дольками, *lobuli hepatis*. Соединительнотканные прослойки между дольками именуются междольковыми перегородками. Печень человека состоит примерно из 500 000 печеночных долек, которые, согласно классическим представлениям, являются структурно-функциональными единицами печени.

Печеночная долька имеет форму шестигранной призмы диаметром 1—1,5 мм и высотой 1,5—2 мм. Долька состоит из печеночных пластинок, имеющих радиальное направление в виде балок, образованных гепатоцитами. В центре дольки находится центральная вена.

С периферии в печеночную дольку проникают кровеносные капилляры, которые являются продолжением междольковых вен (из системы воротной вены) и междольковых артерий, проходящих в междольковых соединительнотканных прослойках. Внутри дольки венозная и артериальная капиллярные сети объединяются в синусоиды, которые располагаются между балками печеночных клеток и имеют с ними тесный контакт. Внутридольковые капилляры печени отличаются от капилляров других органов большим диаметром, стенка их очень плотно прилегает к поверхности гепатоцитов. По этим и некоторым другим особенностям они относятся к категории синусоидов. Выходящие из

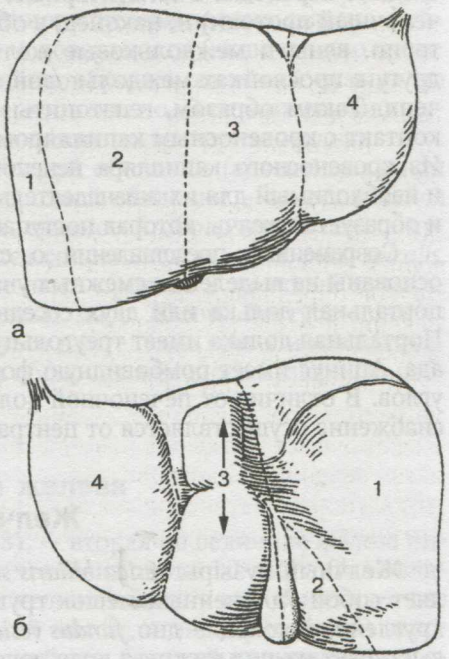

Рис. 205. Сегменты печени (схема):

а — проекция на диафрагмальную поверхность; б — проекция на висцеральную поверхность;

1 — *segmentum posterius*; 2 — *segmentum anterius*; 3 — *segmentum mediale*; 4 — *segmentum laterale*

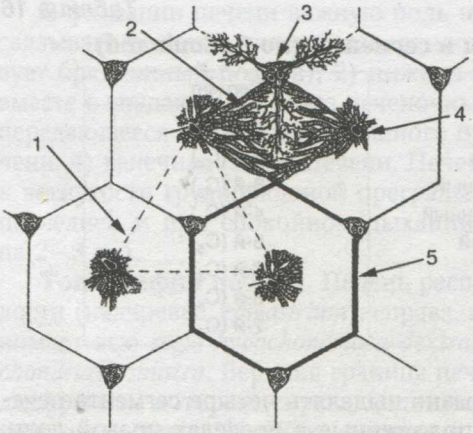

Рис. 206. Структурно-функциональная единица печени (схема):

1 — портальная долька; 2 — ацинус; 3 — печеночная триада; 4 — центральная вена; 5 — классическая долька

капиллярной сети сосуды впадают в центральную вену дольки, по которой кровь оттекает в междольковые собирательные вены. Последние в дальнейшем формируют печеночные вены, впадающие в нижнюю полую вену. Указанные особенности кровоснабжения печени (70 % крови поступает из системы воротной вены, или портальной системы, и 30 % из артериальной) позволили определить ее как чудесную сеть печени, *rete mirabile hepatis.*

Чудесная сеть печени — это особый вид строения сосудистого русла, обусловленный слиянием междольковых вен (система воротной вены) и междольковых артерий (печеночная артерия) с формированием общей капиллярной сети — синусоидов, с последующим оттоком крови из них в центральную вену.

На поверхности отдельных гепатоцитов находятся борозды, которые вместе с подобными бороздами соседних гепатоцитов образуют тончайшие каналы (диаметром около 1 микрона). Эти каналы являются желчными капиллярами — желчными проточками, *ductuli biliferi.* Собственной стенки желчные капилляры не имеют, они слепо заканчиваются в центральных отделах дольки, а на периферии образуют междольковые желчные проточки, *ductuli biliferi interlobulares.* Последние переходят в сегментарные, секторальные, долевые (правый и левый печеночный протоки) и, наконец, в общий печеночный проток. Междольковые артерии, вены и междольковые желчные проточки, лежащие параллельно друг другу в прослойках междольковой соединительной ткани, образуют триады печени. Таким образом, гепатоциты печеночной дольки с одной стороны имеют контакт с кровеносным капилляром, с другой стороны — с желчным проточком. Из кровеносного капилляра печеночные клетки получают питательные вещества и необходимый для их жизнедеятельности кислород. В них депонируется гликоген и образуется желчь, которая поступает в желчный проточек.

Современные представления о структурно-функциональной единице печени основаны на выделении смежных участков: из трех соседних печеночных долек — портальная долька или двух соседних печеночных долек — ацинус (рис. 206). Портальная долька имеет треугольную форму, в ее центре лежит печеночная триада. Ацинус имеет ромбовидную форму, триада располагается в проекции тупых углов. В отличие от печеночной дольки в портальной дольке и в ацинусе кровоснабжение осуществляется от центральных участков дольки к периферическим.

Желчный пузырь

Желчный пузырь, *vesica biliaris seu vesica fellea* (греч. — *cholecystis*), представляет собой удлиненный мешок грушевидной формы (рис. 207). Его слепой закругленный конец — дно, *fundus vesicae biliaris*, направлен вниз и вперед, немного выступает из-под нижнего края печени у места соединения хрящей VIII и IX ре-

бер правой стороны. Дно постепенно переходит в тело желчного пузыря, *corpus vesicae biliaris*, которое на противоположном конце суживается, образуя шейку желчного пузыря, *collum vesicae biliaris*. Она продолжается в пузырный проток, *ductus cysticus*. Пузырный проток, сильно изгибаясь, поворачивает вниз и соединяется с общим печеночным протоком, *ductus hepaticus communis*. После слияния общего печеночного и пузырного протоков образуется общий желчный проток, *ductus choledochus*, который располагается справа от воротной вены в толще *ligamentum hepatoduodenale*. Он перекрещивает верхнюю часть двенадцатиперстной кишки, проходя по ее задней поверхности. Затем проток ложится между нисходящей частью двенадцатиперстной кишки и головкой поджелудочной железы и, прободая стенку кишки, открывается на вершине большого сосочка двенадцатиперстной кишки. Учитывая особенности топографии, выделяют 4 части общего желчного протока: супрадуоденальную, ретродуоденальную, панкреатическую и интрамуральную.

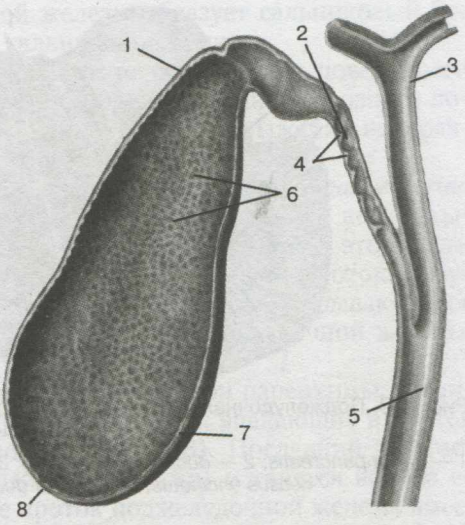

Рис. 207. Желчный пузырь и экстраорганные желчные протоки (продольный разрез):

1 — *collum vesicae biliaris*; 2 — *ductus cysticus*; 3 — *ductus hepaticus communis*; 4 — *plica spiralis*; 5 — *ductus choledochus*; 6 — *tunica mucosa vesicae biliaris*; 7 — *corpus vesicae biliaris*; 8 — *fundus vesicae biliaris*

Емкость желчного пузыря 40—60 см^3, длина 80—120 мм, ширина 30—50 мм. В области ямки желчного пузыря стенка желчного пузыря прочно связана фиброзной тканью с веществом печени. Другие его поверхности (включая дно пузыря) свободные, они покрыты брюшиной. Таким образом, желчный пузырь по отношению к брюшине располагается мезоперитонеально. В редких случаях пузырь внедряется глубоко в вещество печени и лежит экстраперитонеально.

Стенка желчного пузыря состоит из наружной оболочки (адвентициальной оболочки — в месте сращения с печенью и серозной оболочки — на оставшейся поверхности), тонкой мышечной оболочки и слизистой оболочки. В шейке пузыря и далее — в пузырном протоке находится спиральная складка, *plica spiralis*, которая направляет желчь из общего печеночного протока в желчный пузырь, когда в двенадцатиперстной кишке нет пищевых масс. Желчь, поступающая из печени, в желчном пузыре может задерживаться длительное время и накапливаться в концентрированном виде — слизистая оболочка желчного пузыря способна всасывать из желчи до 80 % воды.

Поджелудочная железа

Поджелудочная железа, *pancreas* (рис. 208), — вторая по величине железа пищеварительного тракта, ее масса у взрослого человека около 70—80 г. Она является также железой внутренней секреции. Следовательно, у нее выделяют две части: экзокринную, составляющую 97 % всей массы, и эндокринную. В экзокринной части вырабатывается панкреатический сок, богатый пищеварительны-

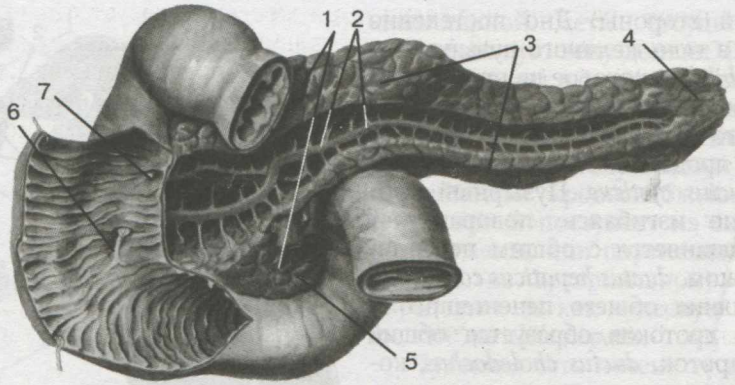

Рис. 208. Поджелудочная железа с отпрепарированным протоком в комплексе с двенадцатиперстной кишкой:

1 — *caput pancreatis*; 2 — *ductus pancreaticus*; 3 — *corpus pancreatis*; 4 — *cauda pancreatis*; 5 — *processus uncinatus*; 6 — *papilla duodeni major*; 7 — *papilla duodeni minor*

ми ферментами — трипсином, химотрипсином, липазой, амилазой. В эндокринной части синтезируются гормоны — инсулин, глюкагон, соматостатин и др.

Поджелудочная железа в основном располагается в надчревной и в левой подреберной областях живота. Две трети ее находятся слева от срединной плоскости. Она имеет серовато-розовый цвет, мягкую консистенцию и резко выраженное дольчатое строение.

В поджелудочной железе выделяют головку, шейку, тело и хвост. Тело железы, *corpus pancreatis*, вытянутой формы, располагается на уровне I поясничного позвонка. Утолщение, лежащее справа от позвоночника (в подкове двенадцатиперстной кишки) и опускающееся до II поясничного позвонка, представляет головку железы, *caput pancreatis*. Противоположный, суженный конец железы — хвост, *cauda pancreatis*, простирается в левое подреберье и достигает левой почки, надпочечника и селезенки. Длина поджелудочной железы 16—22 см, ширина (вертикальный размер тела) 4 см, толщина около 2 см.

Головка поджелудочной железы, *caput pancreatis*, внизу слегка утолщена и переходит в крючковидный отросток, *processus uncinatus*. Она расположена в петле двенадцатиперстной кишки на уровне I—II поясничных позвонков и вплотную прилегает к ее вогнутой поверхности. Передняя поверхность головки обращена к телу и пилорической части желудка, к верхней части двенадцатиперстной кишки. Сзади она соприкасается с поясничной частью диафрагмы, воротной веной, общим желчным протоком и брюшной аортой. На границе головки и тела поджелудочной железы имеется вырезка поджелудочной железы, *incisura pancreatis*.

Шейка поджелудочной железы, *collum pancreatis*, — слегка суженная часть, расположенная между головкой и телом.

Тело поджелудочной железы имеет трехгранную форму. В нем различают три поверхности: заднюю, передневерхнюю и передненижнюю. Задняя поверхность, *facies posterior*, прилежит к телу I поясничного позвонка и крупным сосудам (брюшной аорте и нижней полой вене). Передневерхняя поверхность, *facies anterosuperior*, несколько вогнута, прикасается к желудку. Передненижняя поверхность, *facies anteroinferior*, узкая, обращена к петлям тощей кишки и к поперечной ободочной кишке. В области тела отчетливо выделяются три края — верхний, передний и нижний, *margo superior*, *margo anterior et margo inferior*. Часто

верхний — тупой край тела поджелудочной железы образует сальниковый бугор, *tuber omentale*, обращенный в сторону сальниковой сумки.

Брюшиной покрыты только передневерхняя и передненижняя поверхности поджелудочной железы, причем хвост железы совершенно лишен серозного покрова. Вдоль переднего края железы прикрепляется корень брыжейки поперечной ободочной кишки.

По своему строению экзокринная часть поджелудочной железы, *pars exocrina pancreatis*, является сложной альвеолярно-трубчатой железой. В ней вырабатывается панкреатический сок. Структурно-функциональной единицей этой части является ацинус, включающий секреторные клетки и выводной проток, окруженные кровеносными капиллярами. Совокупность ацинусов, открывающихся в междольковый выводной проток, составляет дольку поджелудочной железы, *lobulus pancreatis*.

Мелкие протоки железы, начинающиеся из долек внутри паренхимы, соединяются друг с другом и образуют более крупные протоки, впадающие в проток поджелудочной железы, *ductus pancreaticus* (см. рис. 208). Последний залегает внутри паренхимы железы (ближе к задней поверхности) и тянется во всю ее длину, в направлении слева направо. Чаще проток поджелудочной железы вместе с общим желчным протоком в толще большого сосочка двенадцатиперстной кишки образуют печеночно-поджелудочную ампулу, *ampulla hepatopancreatica*. Вблизи отверстия ампулы имеется сфинктер печеночно-поджелудочной ампулы, *sphincter ampullae hepatopancreaticae*, образованный гладкими мышечными клетками. Реже проток поджелудочной железы самостоятельно впадает в просвет нисходящей части двенадцатиперстной кишки. Может встречаться небольших размеров добавочная поджелудочная железа, *pancreas accessorium*, которая имеет самостоятельный проток, *ductus pancreaticus accessorius*.

Особенность строения поджелудочной железы обусловлена наличием в ней островков Лангерганса. Это группы эпителиальных клеток, окруженные богатой сетью капилляров. Особенно много их в области хвоста поджелудочной железы. Они представляют собой внутрисекреторную часть поджелудочной железы, *pars endocrina pancreatis*. Количество островков Лангерганса колеблется от 500 тыс. до 2 млн, их масса составляет 2,4 г. Среди островковых клеток различают: β-инсулоциты, вырабатывающие инсулин (их 70 %); α-инсулоциты, образующие глюкагон (их 20 %); С-, Д-, РР-инсулоциты, продуцирующие соматостатин и панкреатические полипептиды и др.

Толстая кишка

Толстая кишка, *intestinum crassum* (греч. — *colon*), является продолжением тонкой кишки и последним отделом пищеварительного канала. Она располагается в брюшной полости в виде обода, заключающего петли тонкой кишки, опускается в таз и заканчивается заднепроходным отверстием. Толстая кишка выполняет несколько важных функций: 1) интенсивное всасывание воды из химуса; 2) переваривание клетчатки с помощью бактерий; 3) экскреция ряда продуктов метаболизма; 4) образование витаминов К и группы В; 5) секреция больших количеств слизи; 6) формирование, накопление и выведение каловых масс.

От тонкой кишки толстая кишка отличается большим просветом, внешним видом (сероватым цветом) и рядом особенностей строения ее стенки. Этими особенностями являются:

1) ленты, *taeniae coli*, — локальные скопления продольного мышечного слоя, видимые через брюшинный покров и имеющие ширину до 1 см;

2) гаустры, *haustrae coli*, — чередующиеся расширения просвета кишки, обусловленные меньшей длиной продольного слоя мускулатуры по сравнению с общей протяженностью кишечной трубки. В связи с этим кишка оказывается собранной в складки;

3) сальниковые отростки, *appendices epiploicae*, — локальные скопления жировой ткани под брюшиной, покрывающей стенку кишки. Величина и форма этих отростков различна. Чаще они имеют удлиненную, заостренную или закругленную форму. Средние размеры 2 × 1 × 0,5 см.

В толстой кишке различают три основных отдела:

1) слепую кишку с червеобразным отростком;

2) ободочную кишку (восходящую, поперечную, нисходящую, сигмовидную);

3) прямую кишку.

Строение стенки слепой и ободочной кишок имеет свои особенности. Снаружи в определенных местах ободочная кишка покрыта серозной оболочкой, *tunica serosa*, под которой встречаются различной величины сальниковые отростки, *appendices epiploicae*, представляющие выпячивания брюшинного покрова, содержащие жировую ткань. Затем следует подсерозная основа и мышечная оболочка. Последняя состоит из двух слоев: наружного — продольного и внутреннего — кругового. Первый концентрируется в виде трех лент — *taeniae coli*, шириной около 1 см, расположенных на равном расстоянии друг от друга. Одна тянется по передней стороне кишки (у поперечной ободочной кишки вдоль прикрепления большого сальника, поэтому называется сальниковой лентой, *taenia omentalis*); другая — по свободной поверхности кишки (у поперечной ободочной кишки — по нижнему краю, у восходящей и нисходящей ободочных кишок — по медиальному краю) — свободная лента, *taenia libera*; третья — вдоль фиксированного края (у поперечной ободочной кишки — в области прикрепления брыжейки, у восходящей и нисходящей кишок — там, где кишка сращена со стенкой живота) — брыжеечная лента, *taenia mesocolica*.

Круговой слой мускулатуры в общем развит одинаково по всей поверхности кишки и только в основании полулунных складок выражен несколько сильнее. Кнутри от мышечной оболочки следует подслизистая основа и слизистая оболочка. Последняя образует ясно выраженные полулунные складки ободочной кишки, *plicae semilunares coli*, расположенные в три ряда. Они соответствуют поперечным бороздам, находящимся на внешней поверхности толстой кишки, которые разделяют видимые при внешнем осмотре вздутия — гаустры ободочной кишки, *haustrae coli*. Ворсинки и групповые лимфоидные узелки (пейеровы бляшки), свойственные тонкой кишке, отсутствуют. Здесь встречаются только одиночные лимфоидные узелки. В слизистой оболочке ободочной кишки повсюду распространены трубчатые железы, поэтому она характеризуется обилием глубоких и широких крипт. В эпителии крипт преобладают бескаемчатые и бокаловидные клетки (рис. 209).

Слепая кишка, *caecum* (греч.— *typhlon*), и червеобразный отросток, *appendix vermiformis*, представляют собой начальный отдел толстой кишки, расположенный ниже места впадения подвздошной кишки. Первоначально (у эмбриона) слепая кишка и червеобразный отросток имеют одинаковый просвет, но в дальнейшем вследствие неравномерного роста возникают различия. Участок кишки, из которого формируется слепая кишка, значительно разрастается, в то время как червеобразный отросток отстает в росте. У новорожденного граница между этими двумя органами различима мало: слепая кишка имеет форму воронки,

вершина которой постепенно переходит в червеобразный отросток. После рождения латеральная стенка слепой кишки удлиняется больше, чем медиальная, поэтому червеобразный отросток оказывается отходящим не от конца слепой кишки, а смещается медиально и впадает в нее чуть ниже отверстия подвздошной кишки.

У взрослого человека слепая кишка имеет форму полусферического мешка, расположенного в правой подвздошной ямке. Она имеет длину от 6 до 12 см, емкость 250—350 мл. Снаружи слепая кишка со всех сторон покрыта серозной оболочкой (брюшиной). Наружный продольный слой мышечной оболочки уже на слепой кишке собран в три ленты, *taeniae coli*, которые продолжаются на всю длину ободочной кишки. Они начинаются от отверстия червеобразного отростка и, поднимаясь, расходятся одна по передней стенке, две по задней стенке слепой кишки. На внутренней поверхности слепой кишки имеются полулунные складки, которым на наружной поверхности соответствуют поперечные борозды, *sulci transversi*. Между соседними бороздами находятся вздутия — гаустры, *haustrae coli*.

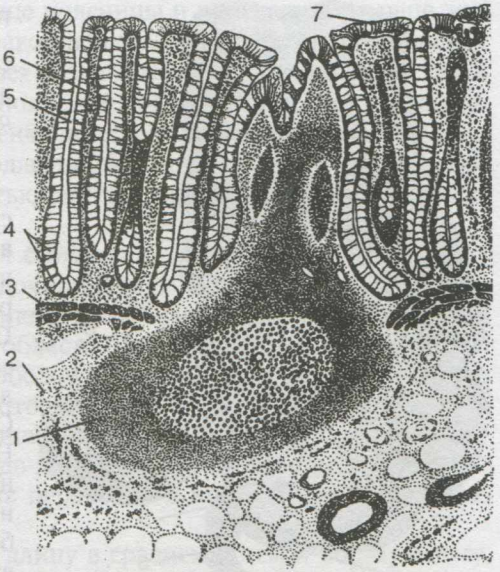

Рис. 209. Слизистая оболочка поперечной ободочной кишки на продольном разрезе (увеличение в 70 раз):

1 — *nodulus lymphoideus solitarius*; 2 — *tela submucosa*; 3 — *lamina muscularis mucosae*; 4 — бокаловидные клетки; 5 — просвет трубчатой железы; 6 — прослойка *lamina propria mucosae*; 7 — эпителий

На левой стенке слепой кишки находится подвздошно-кишечное отверстие, *ostium ileale* (илеоцекальное отверстие, *ostium ileocaecale*), имеющее форму горизонтальной щели, ограниченной двумя складками слизистой оболочки с кольцевой мускулатурой в их основе. По расположению эти складки называют верхней, или подвздошно-ободочнокишечной губой, *labrum ileocolicum*, и нижней, или подвздошно-слепокишечной губой, *labrum ileocaecale*. Они образуют илеоцекальный клапан, *valva ileocaecalis* (рис. 210), регулирующий прохождение пищевых масс из подвздошной кишки в слепую. Он имеет форму воронки, узким концом обращенной в сторону слепой кишки. При нормальной перистальтике щель расширяется и свободно пропускает содержимое тонкой кишки в слепую. Если давление внутри слепой кишки повышается, то края складок клапана сближаются, отверстие между ними замыкается и перемещение содержимого в обратном направлении (из слепой кишки в подвздошную) делается невозможным. Несколько ниже илеоцекального отверстия на медиальной стенке слепой кишки имеется маленькое отверстие — *ostium appendicis vermiformis*, ведущее в червеобразный отросток, *appendix vermiformis*.

Червеобразный отросток может иметь разнообразную форму: цилиндрическую, веретенообразную и даже шаровидную. Редко у него сохраняется прямолинейное направление, как это наблюдается у эмбриона, чаще из-за небольшой длины брыжейки он изгибается и приобретает вид петли или спирали. Его

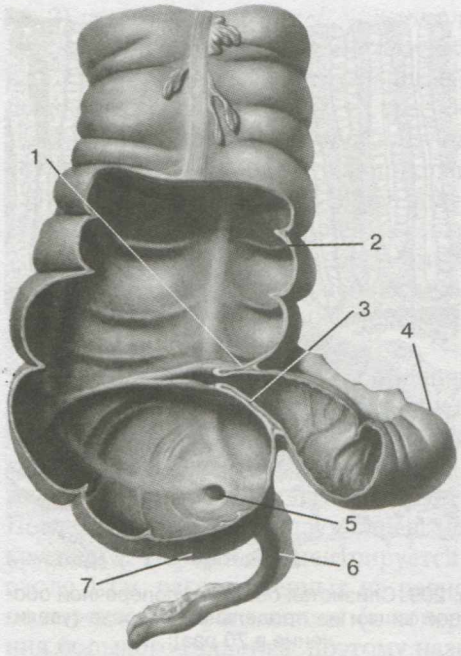

Рис. 210. Переход тонкой кишки в толстую (фронтальный разрез):

1 — *labrum ileocolicum*; 2 — *colon ascendens*; 3 — *labrum ileocaecale*; 4 — *ileum*; 5 — *ostium appendicis vermiformis*; 6 — *appendix vermiformis*; 7 — *caecum*

средняя длина около 9 см, но может быть всего несколько миллиметров или увеличивается до 20—23 см. Диаметр червеобразного отростка составляет около 7 мм. Положение червеобразного отростка связано с положением слепой кишки, восходящей ободочной и подвздошной кишок. Оно может быть самым разнообразным. Наиболее часто червеобразный отросток находится сзади и ниже конца подвздошной кишки. В этом случае он обычно свободный, подвижный и связан с подвздошной кишкой длинной брюшинной связкой, которая позволяет ему смещаться в различных направлениях. В некоторых случаях он оказывается фиксированным к брюшной стенке. Реже червеобразный отросток располагается позади купола слепой кишки (ретроцекально). В тех случаях, когда слепая кишка покрыта брюшиной мезоперитонеально, отросток может оказаться в забрюшинном пространстве, то есть лежит ретроперитонеально. Иногда он самостоятельно или вместе со слепой кишкой располагается под печенью или в малом тазу.

Червеобразный отросток открывается в слепую кишку круглым воронкообразным отверстием, окруженным складками слизистой оболочки, которые порой называют клапаном червеобразного отростка, хотя как клапан они не функционируют. Просвет червеобразного отростка может представлять равномерный цилиндр или иметь расширения, чередующиеся с сужениями. Его полость может быть частично или полностью облитерирована. В норме она заполнена слизью.

Обычно червеобразный отросток со всех сторон покрыт серозной оболочкой и имеет свою собственную брыжейку, то есть он располагается интраперитонеально. Под небольшим слоем соединительной ткани, представляющим подсерозную основу, следует мышечная оболочка, состоящая из двух слоев гладких мышечных клеток (наружного — продольного и внутреннего — циркулярного). Далее локализуются подслизистая основа и слизистая оболочка, которая в изобилии снабжена лимфоидной тканью. Лимфоидные узелки могут объединяться в групповые скопления, которые окружают просвет отростка в виде сплошного кольца, *noduli lymphoidei aggregati appendicis vermiformis.*

В **ободочной кишке,** *colon,* выделяют: 1) восходящую ободочную кишку; 2) поперечную ободочную кишку; 3) нисходящую ободочную кишку и 4) сигмовидную ободочную кишку.

Восходящая ободочная кишка, *colon ascendens,* располагается в правой половине брюшной полости, поднимаясь от слепой кишки вертикально вверх и достигая правой подреберной области, переходит в поперечную ободочную

кишку. Она прилегает к квадратной мышце поясницы и поперечной мышце живота и прикасается к нижнему полюсу правой почки. Средняя длина восходящей ободочной кишки — 20 см, но она бывает и значительно короче, когда слепая кишка лежит выше. В зависимости от наполнения восходящая ободочная кишка находится непосредственно у боковой стенки живота или прикрывается петлями тонкой кишки. Спереди и с боков восходящая ободочная кишка покрыта брюшиной и только своей задней поверхностью она сращена с задней стенкой живота, т. е. лежит мезоперитонеально.

Поперечная ободочная кишка, *colon transversum*, начинается в правой подреберной области от правого изгиба ободочной кишки, *flexura coli dextra (flexura coli hepatica)*. Правый изгиб ободочной кишки лежит чаще всего спереди нижней трети почки и прикасается к печени. В области левого подреберья поперечная ободочная кишка образует левый изгиб ободочной кишки, *flexura coli sinistra (flexura coli splenica seu lienalis)*, в области которой она прикасается к селезенке и к левой почке. Левый изгиб ободочной кишки лежит несколько выше, чем правый, и фиксируется диафрагмально-ободочной связкой, *ligamentum phrenicocolicum*. Затем поперечная ободочная кишка переходит в нисходящую ободочную кишку.

Поперечная ободочная кишка имеет длину в среднем 50 см и образует дугу, обращенную вогнутостью кверху. Иногда размер поперечной ободочной кишки настолько значителен, что кишка опускается до входа в малый таз. Благодаря наличию брыжейки поперечная ободочная кишка обладает большой подвижностью. Отношение поперечной ободочной кишки к соседним органам: вверху она прикасается к печени и желудку, внизу — к петлям тонкой кишки, сзади — к поджелудочной железе и двенадцатиперстной кишке. Если желудок не наполнен, то поперечная ободочная кишка прикасается к передней брюшной стенке. При растянутом желудке она оттесняется в глубину брюшной полости. Положение поперечной ободочной кишки очень изменчиво и зависит от индивидуальных особенностей и функционального состояния.

Нисходящая ободочная кишка, *colon descendens*, располагается в левой половине живота, прикасаясь к брюшной стенке. Ее длина составляет около 20 см. При значительном сокращении просвета она спереди прикрывается петлями тонкой кишки. Так же как и восходящая ободочная кишка, она покрыта брюшиной только спереди и с боков, то есть лежит мезоперитонеально. В редких случаях нисходящая ободочная кишка имеет брыжейку.

Сигмовидная ободочная кишка, *colon sigmoideum* (греч. — *romanum*), простирается от уровня подвздошного гребня до левого крестцово-подвздошного сустава. Степень развития брыжейки и длина кишки варьируют. Корень брыжейки сигмовидной кишки фиксируется на задней стенке брюшной полости на уровне IV—V поясничных позвонков слева. Сигмовидная кишка может подниматься кверху (реже) или опускаться в малый таз. Иногда она смещается в правую сторону и прикасается к петлям тонкой кишки и к органам малого таза.

Прямая кишка, *rectum* (греч. — *proctos*), расположена в полости малого таза. Она простирается от уровня верхнего края левого крестцово-подвздошного сустава до нижней поверхности промежности. Ее длина составляет 15—20 см. Прямая кишка по форме не прямолинейная, как можно заключить из ее названия, а имеет два изгиба, расположенных в сагиттальной плоскости: 1) крестцовый изгиб, *flexura sacralis*, обращенный выпуклостью кзади; 2) анально-прямокишеч-

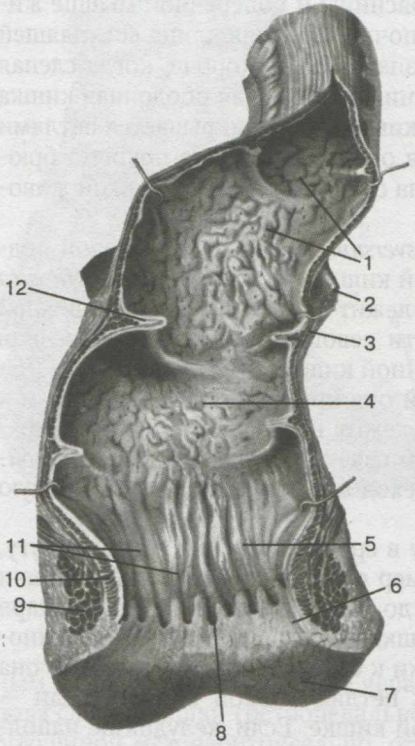

Рис. 211. Прямая кишка (вскрыта по передней стенке):
1 — *noduli lymphoidei solitarii*; 2 — *peritoneum parietale*; 3 — *peritoneum viscerale*; 4 — *ampulla recti*; 5 — *canalis analis*; 6 — *zona haemorrhoidalis*; 7 — *cutis*; 8 — *sinus analis*; 9 — *m. sphincter ani externus*; 10 — *m. sphincter ani internus*; 11 — *columnae anales*; 12 — *plica transversalis recti*

ный изгиб, *flexura anorectalis* (промежностный изгиб, *flexura perinealis*), который огибает верхушку копчика (выпуклостью обращен кпереди). Иногда встречаются изгибы прямой кишки во фронтальной плоскости, но они непостоянны.

Прямая кишка у человека имеет ряд особенностей. Постепенно теряя на уровне II—III крестцовых позвонков брыжейку, она становится менее смещаемой, а конечная ее часть, которая связана с диафрагмой таза, — прочно фиксированной. Собственно прямой кишкой называют ее верхний отдел (*pars pelvina*), который находится в полости малого таза, а нижний, расположенный под *m. levator ani*, называется анальным (заднепроходным) каналом, *canalis analis* (рис. 211). Эти два отдела имеют различное происхождение и функцию.

Просвет прямой кишки неравномерный. На протяжении первых 3—4 см ее диаметр составляет около 3 см. Эта часть кишки носит название надампулярной, *pars supraampullaris*. Далее следует яйцеобразное или грушевидное расширение — ампула прямой кишки, *ampulla recti*. Ее длина достигает 8—10 см, а диаметр при умеренно растянутой кишке — 5,5 см. После ампулы следует суженная часть прямой кишки — анальный (заднепроходный) канал, *canalis analis*. Его длина равняется примерно 3—4 см, диаметр около 3 см. Прямая кишка заканчивается задним проходом, или анальным отверстием, *anus*. Кпереди от прямой кишки находится у мужчин мочевой пузырь, семенные пузырьки и предстательная железа, у женщин — матка и влагалище; сзади — крестец.

Строение стенки прямой кишки существенно отличается от других отделов толстой кишки. Верхняя треть прямой кишки покрыта серозной оболочкой (брюшиной) со всех сторон, то есть располагается интраперитонеально и снабжена брыжейкой — *mesorectum*. Средняя часть кишки покрыта серозной оболочкой спереди и с боков (мезоперитонеально), а нижняя треть выходит за пределы брюшины, и здесь ее наружной оболочкой является адвентиция.

Мышечные ленты и вздутия (гаустры), характерные для других отделов толстой кишки, в прямой кишке отсутствуют. Внутренний, круговой слой мышечной оболочки на протяжении кишки развит равномерно. Имеются лишь небольшие утолщения в основании видимых на слизистой оболочке поперечных складок. Более значительное утолщение круговой мускулатуры имеется в области анального отверстия и представляет собой внутренний сфинктер заднего прохо-

да, *m. sphincter ani internus*. Наружный сфинктер заднего прохода, *m. sphincter ani externus*, образованный поперечнополосатой мускулатурой, относится к мышцам промежности. В мышечную оболочку кишки в области анального канала вплетаются мышечные волокна от соседних органов — мочевого пузыря, мочеиспускательного канала и копчика. Они составляют прямокишечно-пузырную мышцу, *m. rectovesicalis*, прямокишечно-уретральную мышцу, *m. rectouretralis*, прямокишечно-копчиковую мышцу, *m. rectococcygeus*.

Кнутри от мышечной оболочки находится подслизистая основа и слизистая оболочка. Рельеф слизистой оболочки в надампулярной части характеризуется хорошо выраженными поперечными складками, *plicae transversae recti*. Эти складки имеют полулунную форму, располагаются на латеральных стенках прямой кишки, поочередно то с правой, то с левой стороны. Каждая складка занимает половину или три четверти окружности. В ампуле прямой кишки таких складок только две: нижняя — располагается слева, в 7—8 см от заднего прохода, верхняя — справа, на 2 см выше нижней. В образовании складок принимают участие слизистая оболочка, подслизистая основа и круговой слой мышечных волокон. В надампулярной части и ампуле прямой кишки слизистая оболочка выстлана однослойным цилиндрическим эпителием.

В области анального канала, примерно на 1,5 см выше анального отверстия, слизистая оболочка образует 5—8 продольных складок, которые называют анальными столбами, *columnae anales*. Они имеют длину 7—14 мм и на 1—2 мм выступают над уровнем слизистой оболочки. По направлению кверху они истончаются, книзу — становятся более высокими и широкими. Между нижними концами анальных столбов образуются поперечные складки — анальные заслонки, *valvulae anales*, которые вместе со стенкой прямой кишки и ближайшими анальными столбами образуют анальные пазухи, *sinus anales*. Последние имеют форму ласточкиных гнезд, открытых кверху, и играют важную роль в удержании газов и кишечного содержимого. Это своеобразные затворные устройства слизистой оболочки. У взрослых в пазухах часто имеются возвышения, соответствующие выступающим через слизистую оболочку сосудам венозного прямокишечного сплетения, *plexus venosus rectalis*, подслизистой основы прямой кишки. Данный участок анального канала носит название геморроидальной зоны, *zona haemorrhoidalis*.

На границе ампулы и анального канала образуется небольшой валик слизистой оболочки, который называют прямокишечно-анальной линией, *linea anorectalis*. Она проходит выше анальных столбов и соответствует месту, где лобково-прямокишечная мышца охватывает заднюю стенку кишки. Ниже анальных заслонок расположен круговой валик, образованный выступающей частью внутреннего сфинктера заднего прохода и называемый анальным гребнем, *pecten analis*. В области анального гребня подслизистая основа состоит из плотной соединительной ткани и обеспечивает прочную фиксацию слизистой оболочки кишки к мышечному слою (к внутреннему сфинктеру заднего прохода).

По верхней границе гребня проходит анально-кожная (зубчатая) линия, *linea anocutanea*. Она располагается на уровне нижнего края *m. sphincter ani internus*. На уровне этой линии происходит переход цилиндрического эпителия слизистой оболочки в многослойный плоский эпителий. Ниже этой линии находится полоска истонченной кожи белого цвета, шириной 5—7 мм. Эта полоска называется белой линией, *linea alba*. Кожа в области белой линии лишена складок, сальных, потовых желез и волос. Она прочно связана с мышечными волокнами внутреннего сфинктера заднего прохода. Кнаружи белая линия переходит в пигментированную кожу, собранную в радиальные складки.

Морфофункциональные особенности брюшины

Брюшина, *peritoneum*, — это серозная оболочка, выстилающая стенки брюшной полости и покрывающая некоторые органы, расположенные в ней. Она обладает способностью выделять и всасывать серозную жидкость.

Брюшина, выстилающая внутреннюю поверхность брюшной стенки, называется париетальной (пристеночной), *peritoneum parietale*. Она является составной частью стенки полости живота, *cavitas abdominis*, или брюшной полости, *cavitas abdominalis*. Следует обратить внимание, что согласно международной анатомической номенклатуре понятия «полость живота» и «брюшная полость» идентичны.

Полость живота — это самая большая из полостей тела, которая представляет собой пространство, ограниченное внутрибрюшной фасцией, *fascia endoabdominalis*. Кроме внутрибрюшной фасции, стенки полости живота составляют следующие образования: сверху — дифрагма, спереди и сбоку — переднелатеральная группа мышц живота, сзади — поясничный отдел позвоночного столба с прилегающими к нему большой поясничной мышцей и квадратной мышцей поясницы, снизу — структуры, образующие стенки большого и малого таза. Таким образом, понятие «полость живота», кроме собственно брюшной полости, включает оба подреберья и полость таза, *cavitas pelvis*.

Следует отметить, что париетальная брюшина, выстилая изнутри стенки полости живота, не на всем протяжении непосредственно покрывает внутрибрюшную фасцию (рис. 212). На задней стенке полости живота между брюшиной и внутрибрюшной фасцией находится жировая клетчатка и расположенные в ней органы: двенадцатиперстная кишка, поджелудочная железа, надпочечники, почки, аорта, нижняя полая вена и т. д. Это пространство называется забрюшинным, *spatium retroperitoneale*. Такого же рода пространство имеется в области мочевого пузыря (на передней стенке малого таза). Оно называется предбрюшинным, *spatium anteperitoneale*. В его составе различают позадилобковое пространство, *spatium retropubicum*, и позадипаховое пространство, *spatium retroinguinale*. На дне малого таза между париетальным листком брюшины и фасцией таза также находится клетчатка и некоторые органы (у мужчин — предстательная железа, семенные пузырьки и т. д., у женщин — шейка матки, часть влагалища и т. д.). Это пространство является подбрюшинным, *spatium subperitoneale*.

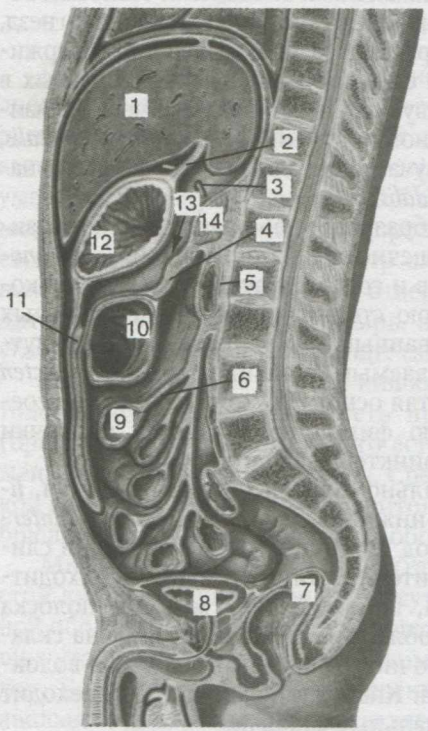

Рис. 212. Срединный разрез туловища. Отношение органов к брюшине:

1 — *hepar*; 2 — *omentum minus*; 3 — *vestibulum bursae omentalis*; 4 — *mesocolon transversum*; 5 — *duodenum*; 6 — *mesenterium*; 7 — *rectum*; 8 — *vesica urinaria*; 9 — *jejunum*; 10 — *colon transversum*; 11 — *bursa omentalis*; 12 — *gaster*; 13 — *foramen gastropancreaticum*; 14 — *pancreas*

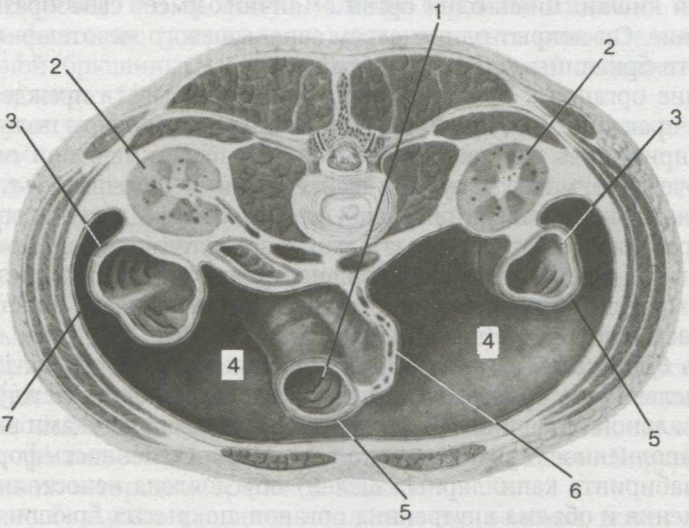

Рис. 213. Отношение органов к брюшине:

1 — интраперитонеальное положение; 2 — экстраперитонеальное положение; 3 — мезоперитонеальное положение; 4 — *cavitas peritonei*; 5 — *peritoneum viscerale*; 6 — *mesenterium*; 7 — *peritoneum parietale*

Брюшина, покрывающая органы, расположенные в брюшной полости, называется висцеральной, *peritoneum viscerale*. Она является составной частью стенки конкретного органа.

Висцеральная брюшина покрывает расположенные в брюшной полости органы неодинаково. В связи с этим различают три вида отношений органов к брюшине: интраперитонеальное, мезоперитонеальное и экстраперитонеальное (рис. 213).

При интраперитонеальном расположении орган покрыт брюшиной со всех сторон, за исключением лишь узкой полоски, вдоль которой прикрепляется брыжейка. Следовательно, органы, расположенные интраперитонеально, имеют брыжейку, с помощью которой они фиксированы к стенке брюшной полости. Такими органами являются: желудок, тонкая кишка (за исключением двенадцатиперстной кишки), червеобразный отросток, поперечная ободочная кишка, сигмовидная кишка, начальный отдел прямой кишки, селезенка. Лишь один орган, покрытый брюшиной со всех сторон, брыжейки не имеет. Это слепая кишка, которая имеет форму мешка, фиксированного к восходящей ободочной кишке.

При мезоперитонеальном расположении орган покрыт брюшиной с трех сторон, одна из сторон органа сращена со стенкой брюшной полости. Эта сторона вместо брюшины в составе стенки органа имеет адвентициальную оболочку. Мезоперитонеально расположенные органы неподвижны. К ним относятся: восходящая ободочная кишка, нисходящая ободочная кишка, средняя часть прямой кишки, печень, наполненный мочевой пузырь, матка.

При экстраперитонеальном расположении (забрюшинном или предбрюшинном) орган покрыт брюшиной лишь с одной стороны, остальные его стороны снаружи имеют адвентициальную оболочку. С помощью этой оболочки осуществляется фиксация органа к окружающим тканям, поэтому забрюшинно расположенные органы являются неподвижными. К ним относятся: двенадцатиперстная кишка, поджелудочная железа, надпочечники, почки, мочеточники, нижняя

часть прямой кишки. Лишь один орган — яичник имеет своеобразное отношение к брюшине. Он покрыт одним слоем зародышевого мезотелия и располагается в полости брюшины, *intra cavum peritonei.*

Отношение органов к брюшине необходимо учитывать прежде всего в хирургической практике. Так, при экстра- и мезоперитонеальном положении органов можно применять внебрюшинные доступы. Например, при операциях на почке, надпочечнике, мочевом пузыре, шейке матки, мочеточнике и т. д. Для органов, расположенных интраперитонеально, все оперативные доступы осуществляются только через брюшину, т. е. с обязательным вскрытием полости брюшины.

Париетальная брюшина переходит в висцеральную брюшину без всякого перерыва, в результате образуется единое замкнутое щелевидное пространство, которое называется полостью брюшины.

Полость брюшины, *cavitas peritonei* (брюшинная полость, *cavitas peritonealis*), — это щелевидное пространство неопределенной формы между париетальной и висцеральной брюшиной или между отдельными участками висцеральной брюшины, заполненное серозной жидкостью. Неопределенность формы полости брюшины (лабиринта капиллярных щелей) обусловлена непостоянством величины, положения и объема внутренних органов, покрытых брюшиной.

У мужчин полость брюшины разобщена с внешней средой и представляет собой полностью замкнутое пространство. У женщин полость брюшины сообщается с внешней средой через просветы маточных труб, полость матки и влагалище. Следует обратить внимание, что в норме просветы маточных труб спавшиеся и закрыты тонким слоем слизи. Лишь в определенных условиях они могут являться путями для попадания инфекции из влагалища или матки в полость брюшины.

Следует отметить, что в некоторых учебниках и руководствах по оперативной хирургии понятия «полость живота» и «брюшная полость» не идентичны. В них под понятием «брюшная полость» понимается пространство, ограниченное париетальным листком брюшины. Следовательно, при таком подходе в составе полости живота различают три отдела: 1) брюшная полость; 2) полость брюшины; 3) забрюшинное, предбрюшинное и подбрюшинное пространства.

Брюшина и ее производные. Общая площадь, занимаемая брюшиной, составляет около 20 500 см^2. Однако, благодаря значительной складчатости и сложности хода листков, брюшина при таких больших размерах помещается в пределах брюшной полости. Брюшина представляет собой тонкую, прозрачную, эластичную оболочку, покрытую тонким слоем серозной жидкости. У здорового человека она имеет серовато-розовую, опалесцирующую окраску.

На гистотопограмме в брюшине выделяется несколько слоев: мезотелиальная выстилка, базальная мембрана, соединительнотканная строма, представленная коллагеновыми и эластическими волокнами, слой кровеносных и лимфатических сосудов, богатый периадвентициальными клетками.

Париетальная брюшина имеет локальные особенности строения (различные размеры мезотелиоцитов, величину межклеточных щелей, толщину соединительнотканной стромы и выраженность капиллярных сплетений).

Висцеральная брюшина также по своему строению органоспецифична. В связи с этим в функциональном отношении различают транссудирующие, резорбирующие и индифферентные участки брюшины. Транссудирующую функцию в основном выполняет висцеральная брюшина, так как в ней преобладают сплетения кровеносных капилляров. Из этих капилляров транссудируется серозная жидкость. Она близка по составу к плазме крови и обеспечивает увлажнение по-

верхности мезотелия, его трофику. Наличие серозной жидкости обеспечивает скольжение и фиксацию (удерживание) стенок органов относительно друг друга и париетальной брюшины. Общее количество серозной жидкости в полости брюшины составляет 20—25 мл.

Резорбирующую функцию в основном выполняет париетальная брюшина в области грудобрюшной преграды и диафрагмы таза. В этих местах находятся сплетения лимфатических капилляров, в которые осуществляется всасывание серозной жидкости. В других участках брюшина выполняет как транссудирующую, так и резорбирующую функции.

Еще одним важным свойством брюшины является высокая регенерационная способность. При различных механических, химических и температурных воздействиях выделяется клейкий фибринозный экссудат, который обеспечивает склеивание (спаивание) поврежденных участков. В связи с этим воспалительные процессы в брюшинной полости чаще бывают не разлитыми, а осумкованными. Особенно высокой пластичностью отличается брюшина большого сальника, который всегда припаивается к местам повреждения брюшины. Хирурги называют большой сальник «сторожем брюшной полости».

В брюшине большого сальника коллагеновые волокна почти отсутствуют, непосредственно под базальной мембраной находятся эластические волокна и сплетения кровеносных капилляров. Такое строение позволяет перемещаться сальнику к очагу воспаления, ограничивать его и обеспечивать фагоцитоз микрофлоры.

Кроме париетальной и висцеральной брюшины, различают производные брюшины, которыми являются:

1) связки брюшины, *ligamenta peritonei*;
2) брыжейки, *mesenteria*;
3) сальники, *omenta*;
4) складки, *plicae*.

Связки брюшины — это участки брюшины в местах перехода париетальной брюшины в висцеральную со стенки брюшной полости на орган или в местах перехода висцеральной брюшины с одного органа на другой.

По строению различают однолистковые и двухлистковые связки. Однолистковая связка имеет только одну свободную поверхность, покрытую мезотелием (не сращенную). Другая поверхность однолистковой связки сращена со стенкой брюшной полости или с органом. В связи с этим однолистковую связку нельзя поместить между пальцами, а можно только ощупать. Однолистковые связки совершенно не смещаются. Примеры однолистковых связок: печеночно-почечная связка, *ligamentum hepatorenale*; дуоденально-почечная связка, *ligamentum duodenorenale*; венечная связка, *ligamentum coronarium*, и т. д.

Двухлистковые связки представляют собой дупликатуру брюшины. Обе поверхности такой связки свободные, покрытые мезотелием. Между листками брюшины могут проходить сосуды, нервы, протоки или скапливаться жировая ткань. Двухлистковые связки можно поместить между пальцами, прощупать их содержимое, сместить или изменить их форму.

Примеры двухлистковых связок: серповидная связка, *ligamentum falciforme*; правая и левая треугольные связки, *ligamentum triangulare dextrum et ligamentum triangulare sinistrum*; печеночно-желудочная связка, *ligamentum hepatogastricum*; печеночно-дуоденальная связка, *ligamentum hepatoduodenale*; желудочно-селезеночная связка, *ligamentum gastrosplenicum* (*gastrolienale*); желудочно-диафрагмаль-

ная связка, *ligamentum gastrophrenicum*; желудочно-ободочная связка, *ligamentum gastrocolicum*; широкая связка матки, *ligamentum latum uteri*, и т. д.

По происхождению связки брюшины можно разделить на четыре группы:

– производные вентральной брыжейки (серповидная, треугольные, венечная связки печени, печеночно-желудочная связка, печеночно-дуоденальная связка);

– производные дорсальной брыжейки (желудочно-диафрагмальная связка, желудочно-селезеночная связка, желудочно-ободочная связка и т. д.);

– производные париетальной брюшины (печеночно-почечная связка, дуоденально-почечная связка, диафрагмально-ободочная связка, широкая связка матки);

– облитерированные сосуды и протоки, покрытые дупликатурой брюшины (круглая связка печени, венозная связка, срединная и медиальные пупочные связки).

Брыжейки – это двухлистковые связки, обеспечивающие переход брюшины со стенки брюшной полости на орган, то есть фиксирующие орган и являющиеся проводником сосудов и нервов. В составе брыжейки между листками брюшины содержится соединительная ткань, жировая клетчатка, сосуды, нервы, лимфатические узлы.

Орган, имеющий брыжейку, всегда располагается по отношению к брюшине интраперитонеально и является более или менее подвижным. При этом чем длиннее брыжейка, тем больше подвижность органа.

По своему развитию брыжейки органов желудочно-кишечного тракта могут быть вентральными и дорсальными. Однако вентральная брыжейка первичной кишки почти на всем протяжении редуцируется и сохраняется лишь частично в виде связок, например печеночно-желудочной и печеночно-дуоденальной.

Следовательно, сохранившиеся брыжейки имеют дорсальное происхождение. Название брыжеек складывается от слова *meso* и названия органа, например *mesogastrium*, *mesocolon*, *mesoappendix* и т. д.

Важное значение для абдоминальной хирургии имеет знание уровня фиксации корня брыжейки органа к задней стенке брюшной полости и его протяженность (рис. 214).

Так, корень брыжейки поперечной ободочной кишки, *radix mesocolon transversi*, начинается справа на уровне II поясничного позвонка в правой подреберной области, прикасаясь к печени, пересекая правую почку и позвоночный столб. Он заканчивается слева на уровне I поясничного позвонка, пересекая левую почку и прикасаясь к селезенке. Протяженность корня брыжейки поперечной ободочной кишки составляет 22–25 см.

Корень брыжейки тощей и подвздошной кишок, *radix mesenterii*, идет косо от II поясничного позвонка слева до проекции правого крестцово-подвздошного сустава. Он имеет длину 18–20 см. По кишечному краю протяженность брыжейки тощей и подвздошной кишок составляет от 3,5 до 5 м.

Корень брыжейки сигмовидной кишки, *radix mesocolon sigmoidei*, фиксируется к задней стенке живота слева от позвоночного столба на уровне IV–V поясничных позвонков. Его протяженность составляет 4–6 см.

Корень брыжейки верхнего отдела прямой кишки, *radix mesorecti*, фиксируется в области крестца, на уровне I–III крестцовых позвонков. Его длина 5–7 см.

Корень брыжейки червеобразного отростка, *radix mesoappendicis*, находится в области илеоцекального угла, фиксируясь к конечному отделу подвздошной кишки на протяжении 3–5 см.

Брыжейки имеются у матки, маточной трубы и яичника, но по своему происхождению они не связаны с брыжейками первичной кишки. Они являются частями широкой связки матки (*mesometrium*, *mesosalpinx*, *mesoovarium*).

Сальник — это удлиненная брыжейка желудка, между листками которой имеются скопления жировой ткани в виде долек и сплетения кровеносных сосудов.

Различают малый и большой сальники.

Малый сальник, *omentum minus*, представляет собой дупликатуру брюшины, натянутую между печенью, малой кривизной желудка и верхней частью двенадцатиперстной кишки (рис. 214). Он состоит из двух переходящих друг в друга связок — печеночно-желудочной и печеночно-дуоденальной. При этом печеночно-желудочная связка, *ligamentum hepatogastricum*, очень тонкая, нежная, просвечивающая, местами в ней имеются даже отверстия. Между тонкими листками брюшины проходят сосуды к малой кривизне желудка. Печеночно-дуоденаль-

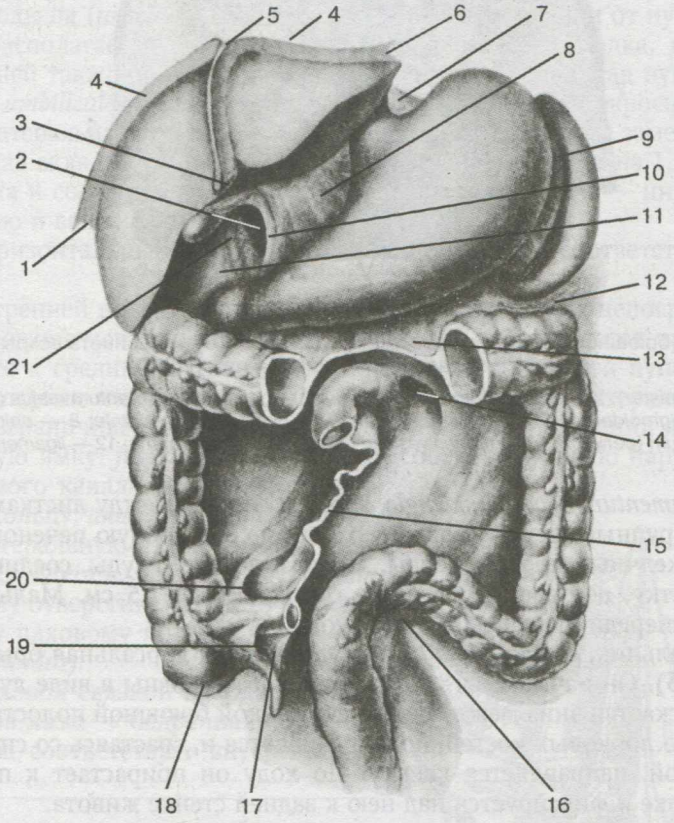

Рис. 214. Органы брюшной полости. Вид спереди. Тонкая кишка и средняя часть поперечной ободочной кишки удалены. Показаны печень, желудок, толстая кишка, связки и ямки брюшины:

1 — *ligamentum triangulare dextrum*; 2 — *foramen epiploicum*; 3 — *ligamentum teres hepatis*; 4 — *ligamentum coronarium*; 5 — *ligamentum falciforme*; 6 — *ligamentum triangulare sinistrum*; 7 — *ligamentum gastrophrenicum*; 8 — *ligamentum hepatogastricum*; 9 — *ligamentum gastrolienale*; 10 — *ligamentum hepatoduodenale*; 11 — *ligamentum duodenorenale*; 12 — *ligamentum phrenicocolicum*; 13 — *mesocolon transversum*; 14 — *recessus duodenalis superior*; 15 — *radix mesenterii*; 16 — *recessus intersigmoideus*; 17 — *mesoappendix*; 18 — *recessus retrocaecalis*; 19 — *recessus ileocaecalis inferior*; 20 — *recessus ileocaecalis superior*; 21 — *ligamentum hepatorenale*

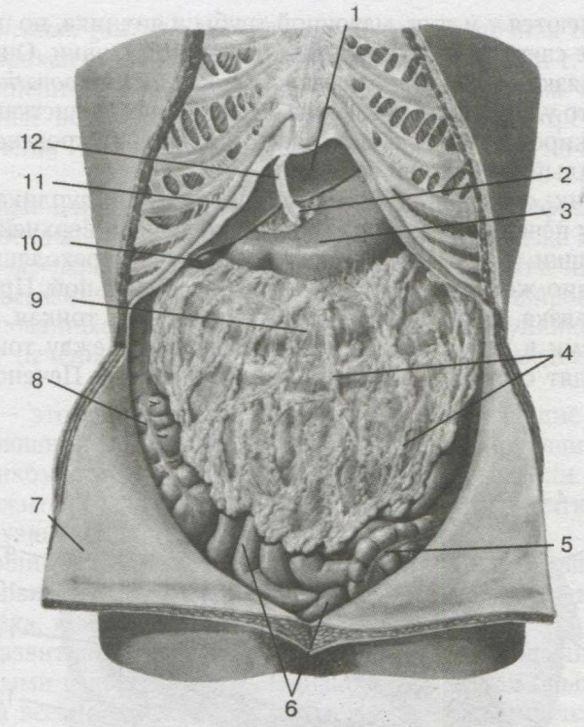

Рис. 215. Органы брюшной полости. Вид спереди (передняя стенка живота вскрыта; в верхних отделах — удалена, в нижних — отвернута):

1 — *hepar* (*lobus sinister*); 2 — *ligamentum teres hepatis*; 3 — *gaster*; 4 — *omentum majus* (передний листок); 5 — *colon sigmoideum*; 6 — *intestinum tenue*; 7 — *peritoneum parietale*; 8 — *colon ascendens*; 9 — *colon transversum* (рельеф); 10 — *fundus vesicae biliaris*; 11 — *diaphragma*; 12 — *ligamentum falciforme*

ная связка, *ligamentum hepatoduodenale*, в своем составе между листками брюшины содержит крупные сосуды (воротную вену и собственную печеночную артерию), общий желчный проток, нервы, лимфатические сосуды, соединительнотканную клетчатку, поэтому ее толщина составляет 1—1,5 см. Малый сальник ограничивает спереди преддверие сальниковой сумки.

Большой сальник, *omentum majus*, это удлиненная дорсальная брыжейка желудка (рис. 215). Он начинается от его большой кривизны в виде дупликатуры брюшины, спускается вниз между передней стенкой брюшной полости и кишечником почти до лобковых костей, подворачивается и, срастаясь со спускающейся дупликатурой, направляется кверху. По ходу он прирастает к поперечной ободочной кишке и фиксируется над нею к задней стенке живота.

Большой сальник состоит из трех связок, последовательно переходящих друг в друга справа налево. Участок большого сальника от желудка до поперечной ободочной кишки составляет желудочно-ободочную связку, *ligamentum gastrocolicum*. Часть большого сальника, направляющаяся от дна желудка к селезенке, носит название желудочно-селезеночной связки, *ligamentum gastrosplenicum* (*gastrolienale*). И, наконец, самый короткий участок большого сальника между кардиальной частью желудка и диафрагмой составляет желудочно-диафрагмальную связку, *ligamentum gastrophrenicum*.

Следует отметить, что у новорожденного и ребенка первого года жизни спускающийся и поднимающийся листки брюшины между собой остаются несращенными, поэтому между ними имеется сальниковая сумка, *bursa omentalis*. У взрослого человека она отсутствует, так как листки брюшины между собой срастаются.

Складка — это дупликатура париетальной брюшины, образованная проходящими под нею сосудами, протоками, связками или скоплением жировой клетчатки. Складки брюшины имеются на задней поверхности передней брюшной стенки ниже пупка и в малом тазу.

На передней брюшной стенке имеются пять вертикально ориентированных и две полугоризонтальные складки (рис. 216). Так, по срединной линии от верхушки мочевого пузыря к пупку идет непарная складка брюшины — срединная пупочная, *plica umbilicalis mediana*. В ее составе проходит фиброзный тяж — срединная пупочная связка, *ligamentum umbilicale medianum*. Это заросший мочевой проток зародыша (*urachus*). С обеих сторон от этой складки от пупка вниз и латерально располагается парная медиальная пупочная складка, *plica umbilicalis medialis*. В ней также проходит фиброзный тяж — медиальная пупочная связка, *ligamentum umbilicale mediale*, которая представляет собой заросшую пупочную артерию. Латеральнее от предыдущей складки проходит менее заметная латеральная пупочная складка, *plica umbilicalis lateralis*. Она проходит на 1,5 см латеральнее от пупка и содержит действующие кровеносные сосуды — нижние надчревные артерию и вены, *a. et vv. epigastricae inferiores*.

Полугоризонтальные, косо расположенные складки соответствуют паховым связкам.

На внутренней поверхности передней брюшной стенки непосредственно над паховой связкой между названными складками определяются три пары ямок. Ближе всего к срединной линии, по сторонам от срединной пупочной складки находится парная надпузырная ямка, *fossa supravesicalis*. Латеральная пупочная складка разграничивает две важные в практическом отношении ямки: медиальную паховую ямку, *fossa inguinalis medialis*, соответствующую наружному отверстию пахового канала (поверхностному паховому кольцу, *anulus inguinalis superficialis*), и латеральную паховую ямку, *fossa inguinalis lateralis*, соответствующую внутреннему отверстию пахового канала (глубокому паховому кольцу, *anulus inguinalis profundus*).

Под паховой связкой находится еще одна парная ямка — бедренная, *fossa femoralis*. Она соответствует внутреннему

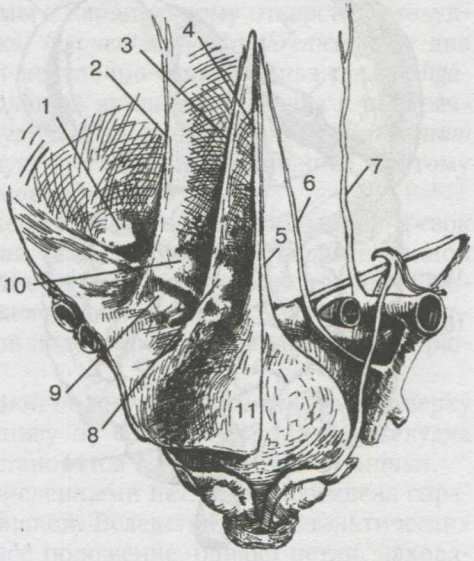

Рис. 216. Складки и ямки на задней поверхности передней брюшной стенки (справа пристеночная брюшина удалена):

1 — *fossa inguinalis lateralis*; 2 — *plica umbilicalis lateralis*; 3 — *plica umbilicalis medialis*; 4 — *plica umbilicalis mediana*; 5 — *ligamentum umbilicale medianum*; 6 — *ligamentum umbilicale mediale*; 7 — *a. epigastrica inferior*; 8 — *fossa supravesicalis*; 9 — *fossa femoralis*; 10 — *fossa inguinalis medialis*; 11 — *peritoneum*

отверстию бедренного канала, *anulus femoralis profundus*, и располагается ниже медиальной паховой ямки.

В малом тазу у мужчин имеется прямокишечно-пузырная складка, *plica rectovesicalis*. Эта складка образована скоплением жировой и соединительнотканной клетчатки. У женщин данная складка состоит из двух отдельных частей – прямокишечно-маточной и пузырно-маточной, *plica rectouterina et plica vesicouterina*.

Обзор органов брюшной полости

В брюшной полости располагаются многочисленные органы пищеварительной и мочеполовой систем, селезенка — орган кроветворной и иммунной систем, и надпочечники — железы внутренней секреции.

Из органов пищеварительной системы здесь находятся: брюшная часть пищевода, желудок, тонкая кишка, толстая кишка, печень с желчным пузырем и поджелудочная железа (рис. 217). Брюшная часть пищевода короткая (2—3 см). Пройдя через пищеводное отверстие диафрагмы, пищевод открывается в желудок, *gaster*. В желудке различают две стенки (две поверхности): переднюю и заднюю. При осмотре видна только передняя стенка и обе кривизны: малая — *curvatura minor* и большая — *curvatura major*. Условно можно выделить следующие части желудка: кардиальную часть, *pars cardiaca*, которая находится в области впадения пищевода; дно, *fundus*,— верхний куполообразный отдел; тело, *corpus*; пилорическую часть, *pars pylorica*, которая переходит в двенадцатиперстную кишку, *duodenum*. Желудок занимает эпигастральную область и часть левой подреберной области. К дну желудка и частично к его большой кривизне прилежит селезенка, *splen*, которая находится в левой подреберной области. Правую подреберную область и частично эпигастральную область занимает печень, *hepar*. Она имеет выпуклую диафрагмальную поверхность и неровную висцеральную поверхность. На висцеральной поверхности находятся две продольных и одна поперечная борозды. В правой продольной борозде находится желчный пузырь, *vesica biliaris*, дно которого слегка выступает из-под края печени. В передней части левой продольной борозды проходит круглая связка печени, *ligamentum teres hepatis*, направляющаяся сюда от пупка

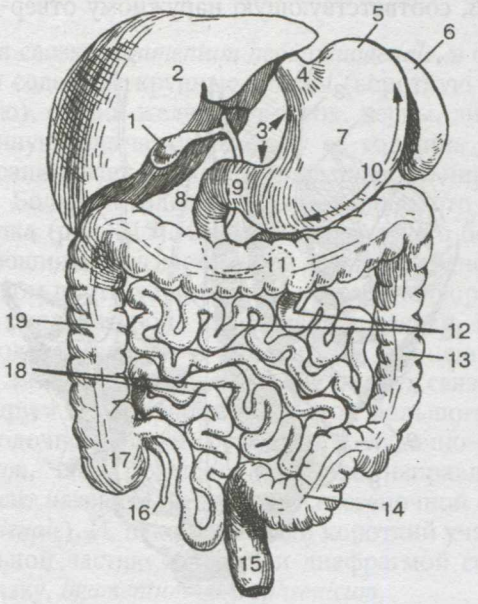

Рис. 217. Взаимное расположение органов пищеварительной системы в брюшной полости:

1 — *vesica biliaris*; 2 — *hepar*; 3 — *curvatura minor*; 4 — *pars cardiaca*; 5 — *fundus gastricus*; 6 — *splen*; 7 — *gaster*; 8 — *duodenum*; 9 — *pars pylorica*; 10 — *curvatura major*; 11 — *colon transversum*; 12 — *jejunum*; 13 — *colon descendens*; 14 — *colon sigmoideum*; 15 — *rectum*; 16 — *appendix vermiformis*; 17 — *caecum*; 18 — *ileum*; 19 — *colon ascendens*

в толще нижнего края серповидной связки печени. В поперечной борозде располагаются ворота печени.

Если оттянуть печень от реберной дуги и диафрагмы книзу, то на диафрагмальной поверхности печени становится видна серповидная связка, *ligamentum falciforme* (см. рис. 203). Она разделяет диафрагмальную поверхность печени на две неравные части — правую (большую) и левую (меньшую) доли.

При проникновении вглубь между реберной дугой и печенью рука упирается в венечную связку, *ligamentum coronarium*. Эта связка представляет собой переход париетальной брюшины в висцеральную с диафрагмы на печень. У правого и левого краев печени образуется свободная дупликатура серозной оболочки — парная треугольная связка — *ligamentum triangulare dextrum et sinistrum*.

От малой кривизны желудка к печени идет тонкая, нежная, нередко с мелкими отверстиями печеночно-желудочная связка, *ligamentum hepatogastricum*. Эта связка справа непосредственно переходит в связку, соединяющую начало двенадцатиперстной кишки с воротами печени, — печеночно-дуоденальную, *ligamentum hepatoduodenale*. В составе этой связки между листками брюшины проходят воротная вена, *v. portae*; собственная печеночная артерия, *a. hepatica propria*; общий желчный проток, *ductus choledochus*; нервы, лимфатические сосуды и узлы, соединительнотканная и жировая клетчатка.

Печеночно-дуоденальная связка своим свободным краем ограничивает спереди сальниковое отверстие, *foramen epiploicum* (*omentale*). Сверху это отверстие ограничивает висцеральная поверхность печени; сзади — печеночно-почечная связка, *ligamentum hepatorenale*, представляющая переход брюшины с висцеральной поверхности печени на правую почку; снизу — дуоденально-почечная связка, *ligamentum duodenorenale*, представляющая переход брюшины с верхней части двенадцатиперстной кишки на правую почку.

Через сальниковое (Винслоу) отверстие можно проникнуть в преддверие сальниковой сумки, *vestibulum bursae omentalis*, которое располагается позади малого сальника.

Оттянув желудок книзу и вправо, можно осмотреть связки желудка, составляющие большой сальник. Так, от дифрагмы к кардиальному отверстию желудка идет желудочно-диафрагмальная связка, *ligamentum gastrophrenicum*; от дна желудка к воротам селезенки направляется желудочно-селезеночная связка, *ligamentum gastrosplenicum* (*gastrolienale*); от большой кривизны желудка к поперечной ободочной кишке простирается желудочно-ободочная связка, *ligamentum gastrocolicum*. Эта связка составляет основную часть большого сальника, поэтому ее часто именуют большим сальником, *omentum majus*.

Непосредственно под правой долей печени располагается небольшой отрезок двенадцатиперстной кишки. Это ее верхняя часть, *pars superior duodeni*, длиной 3–4 см. Остальные части двенадцатиперстной кишки со стороны полости брюшины не видны, так как они вместе с поджелудочной железой прикрыты париетальной брюшиной задней стенки брюшной полости, т. е. располагаются забрюшинно (ретроперитонеально).

Для осмотра остальных органов брюшной полости следует отвернуть кверху большой сальник, который опускается книзу от большой кривизны желудка (рис. 218). При этом доступными обзору становятся толстая и тонкая кишки.

Тонкая кишка, представленная многочисленными петлями, окаймлена справа, сверху и слева толстой (ободочной) кишкой. Вследствие перистальтических движений петли тонкой кишки меняют свое положение, однако петли, находя-

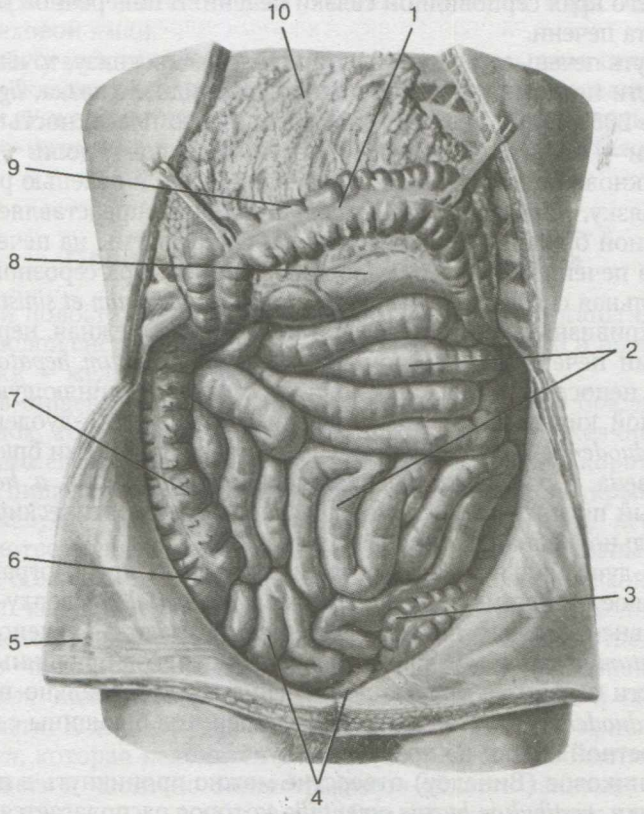

Рис. 218. Органы брюшной полости (вид спереди). Большой сальник и поперечная ободочная кишка отвернуты кверху:

1 — *taenia libera*; 2 — *jejunum*; 3 — *colon sigmoideum*; 4 — *ileum*; 5 — *peritoneum parietale*; 6 — *caecum*; 7 — *colon ascendens*; 8 — *mesocolon transversum*; 9 — *colon transversum*; 10 — *omentum majus* (задний листок)

щиеся вверху и слева, принадлежат начальному отделу тонкой кишки — тощей кишке, *jejunum*; петли, расположенные внизу и справа, принадлежат подвздошной кишке, *ileum*. Из всей брыжеечной части тонкой кишки приблизительно две трети петель лежат поверхностно, оставшаяся часть располагается в глубине и при осмотре без смещения поверхностных петель не видна.

Для определения начала брыжеечной части тонкой кишки необходимо найти двенадцатиперстно-тощекишечную связку, *ligamentum duodenojejunale* (связку Трейтца, *ligamentum Treitzi*). Она находится в области двенадцатиперстно-тощекишечного изгиба, *flexura duodenojejunalis*. Связку Трейтца можно отыскать путем смещения вниз и вправо всех петель тонкой кишки. При этом становится доступным осмотру корень брыжейки тонкой кишки, который располагается косо — сверху вниз от тела II поясничного позвонка слева до проекции правого крестцово-подвздошного сустава. Самый начальный отдел корня брыжейки тонкой кишки и является связкой Трейтца.

Перебирая петли тонкой кишки по направлению от *flexura duodenojejunalis* к области *fossa iliaca dextra*, можно достичь илеоцекального угла, где подвздошная

кишка переходит в толстую кишку. В толстой кишке, *intestinum crassum*, различают следующие отделы: слепую кишку, *caecum*, с червеобразным отростком, *appendix vermiformis*; восходящую ободочную кишку, *colon ascendens*; поперечную ободочную кишку, *colon transversum*; нисходящую ободочную кишку, *colon descendens*; сигмовидную ободочную кишку, *colon sigmoideum*; прямую кишку, *rectum*.

Для осмотра слепой и восходящей ободочной кишки необходимо тонкую кишку отвернуть кверху и влево. Слепая кишка располагается в правой подвздошной ямке. Она со всех сторон покрыта брюшиной, но брыжейки не имеет. Однако такое интраперитонеальное положение слепой кишки встречается в 80–85 % случаев. Реже задняя стенка купола слепой кишки сращена с задней стенкой брюшной полости и брюшинного покрова не имеет. При этом формируется мезоперитонеальное положение слепой кишки.

Обычно с медиальной стороны слепой кишки в нижнем отделе илеоцекального угла от слепой кишки отходит червеобразный отросток. Он располагается интраперитонеально и имеет маленькую брыжейку. Редко червеобразный отросток находится позади купола слепой кишки, такое его положение называют ретроцекальным. Очень редко червеобразный отросток со стороны полости брюшины не обнаруживается. Это отмечается при мезоперитонеальном положении слепой кишки, когда червеобразный отросток оказывается расположенным ретроперитонеально, т. е. в забрюшинном пространстве. Чтобы осмотреть отросток в таких случаях, необходимо рассечь брюшину и отсепаровать купол слепой кишки от стенки брюшной полости.

По направлению кверху от слепой кишки находится восходящая ободочная кишка, которая занимает типичное мезоперитонеальное положение. Она на всем протяжении сращена с задней стенкой брюшной полости и поэтому обладает очень небольшой подвижностью. В основном она способна изменять свою форму и объем.

Восходящая ободочная кишка достигает правого подреберья, где образует изгиб почти под прямым углом и переходит в поперечную ободочную кишку. Место изгиба называется правым изгибом толстой кишки, *flexura coli dextra seu hepatica*, так как данный изгиб прикасается к печени.

Поперечная ободочная кишка располагается интраперитонеально. Как уже отмечалось, брыжейка поперечной ободочной кишки фиксируется к задней стенке брюшной полости в косом направлении от II поясничного позвонка справа к I поясничному позвонку слева. Длина брыжейки составляет 7–10 см, при более длинной брыжейке поперечная ободочная кишка провисает. Следует обратить внимание, что левый изгиб толстой кишки, *flexura coli sinistra seu flexura lienalis*, фиксирован к диафрагме посредством диафрагмально-ободочной связки, *ligamentum phrenicocolicum*. Для осмотра селезеночного угла поперечной ободочной кишки и следующего отдела – нисходящей ободочной кишки необходимо петли тонкой кишки сместить вправо.

Нисходящая ободочная кишка располагается по отношению к брюшине мезоперитонеально, т. е. фиксирована к задней стенке брюшной полости. В области левой подвздошной ямки нисходящая ободочная кишка переходит в сигмовидную ободочную кишку. Последняя покрыта брюшиной со всех сторон и имеет брыжейку. Длина брыжейки сигмовидной ободочной кишки небольшая, она составляет 3–5 см. Форма, величина и положение сигмовидной ободочной кишки изменчивы. В большинстве случаев она образует одну петлю длиной 15–20 см, которая спускается в полость малого таза. Реже встречается удлиненная кишка

(35–40 см), формирующая 2–3 петли. Также редко можно наблюдать короткую сигмовидную ободочную кишку (до 10 см). При этом брыжейка, как правило, короткая или вообще отсутствует, и кишка располагается мезоперитонеально.

На уровне I крестцового позвонка сигмовидная ободочная кишка переходит в прямую. Для рассмотрения прямой кишки необходимо поднять кверху петли тонкой и сигмовидной кишок.

Верхний отдел прямой кишки (надампулярный) так же, как и сигмовидная ободочная кишка, покрыт брюшиной со всех сторон и имеет собственную брыжейку. Средний отдел (ампулярный) лежит мезоперитонеально, нижний – экстраперитонеально, а анальный канал покрыт адвентицией.

Кроме прямой кишки, в полости малого таза кзади от лобкового симфиза находится мочевой пузырь, *vesica urinaria*, который в наполненном состоянии становится выпуклым. В таком состоянии по отношению к брюшине он располагается мезоперитонеально. Пустой мочевой пузырь уплощается, боковые стенки его существенно сокращаются, и его отношение к брюшине становится экстраперитонеальным.

У женщин между прямой кишкой и мочевым пузырем находится матка, *uterus*, покрытая брюшиной с трех сторон. С боковой стенкой малого таза матка соединяется парной дупликатурой брюшины – широкой связкой матки, *ligamentum latum uteri*. Внутри дупликатуры широкой связки матки по верхнему ее краю проходит маточная труба, *tuba uterina*. На задней поверхности широкой связки матки находится женская половая железа – яичник, *ovarium*.

У мужчины от внутреннего отверстия пахового канала в малый таз направляется семявыносящий проток, *ductus deferens*. Экстраперитонеально позади мочевого пузыря, под брюшиной, выстилающей дно малого таза, располагаются семенные пузырьки, *vesiculae seminales*, и прилежащие к ним ампулы семявыносящих протоков, *ampullae ductus deferentis*. Еще глубже в полости малого таза под мочевым пузырем находится предстательная железа, *prostata*.

Наконец, в забрюшинном пространстве, кроме уже названных двенадцатиперстной кишки и поджелудочной железы, находятся почки, *renes*, надпочечники, *glandulae suprarenales*, и мочеточники, *ureteres*. Почки располагаются в поясничной области, с боков от позвоночного столба на уровне XII грудного и двух верхних поясничных позвонков. В забрюшинном пространстве вдоль задней стенки брюшной полости, спереди тел поясничных позвонков, проходит брюшная часть нисходящей аорты, *pars abdominalis aortae descendens*, и нижняя полая вена, *v. cava inferior*.

Анатомо-топографические особенности строения полости брюшины

Полость брюшины имеет очень сложную форму, которая определяется особенностями строения и расположения органов брюшной полости, наличием связок, брыжеек, сальников и складок (см. рис. 214). Несмотря на непостоянство формы щелевидных пространств полости брюшины, в ней можно выделить такие образования, как этажи, сумки, отверстия, каналы, карманы и углубления. Эти образования важны не только в топографическом отношении. Они представляют существенный клинический интерес. В них при воспалительных заболеваниях брюшной полости может скапливаться и осумковываться воспалительный экссудат, формируя абсцессы.

Полость брюшины посредством брыжейки поперечной ободочной кишки делится на два этажа: верхний и нижний. Верхний этаж простирается до купола диафрагмы, нижний — до дна полости малого таза.

В верхнем этаже располагаются печень и желчный пузырь (мезоперитонеально), желудок, селезенка и верхняя часть двенадцатиперстной кишки (интраперитонеально), нисходящая, горизонтальная и восходящая части двенадцатиперстной кишки и поджелудочная железа (экстраперитонеально). В верхнем этаже имеется ряд важных пространств, представляющих лабиринты щелей между стенками брюшной полости и органами. В ограничении этих пространств принимают участие связки. Рассмотрим основные пространства верхнего этажа.

1. Правое поддиафрагмальное углубление, *recessus subphrenicus dexter*, которое также называют печеночной сумкой. Это углубление представляет собой щель между диафрагмальной поверхностью правой доли печени снизу и диафрагмой сверху, правой частью венечной связки и правой треугольной связкой сзади и серповидной связкой слева. Углубление довольно глубокое и сообщается с правой околоободочнокишечной бороздой (с правым боковым каналом нижнего этажа полости брюшины).

2. Левое поддиафрагмальное углубление, *recessus subphrenicus sinister*. Оно менее отграничено, чем правое поддиафрагмальное углубление, и имеет два отдела, широко сообщающиеся между собой: левую печеночную сумку, расположенную между левой долей печени снизу, диафрагмой сверху, серповидной связкой справа, левой частью венечной связки и левой треугольной связкой сзади; преджелудочную сумку, расположенную между передней стенкой желудка и малым сальником сзади и снизу и диафрагмой — сверху. Левое поддиафрагмальное углубление глубокое, но менее узкое по сравнению с предыдущим. Серозная жидкость в нем, как правило, не задерживается и стекает книзу и латерально в селезеночное углубление.

3. Селезеночное углубление, *recessus lienalis*, который также называют слепым мешком селезенки, *saccus caecus lienis*. Это углубление ограничено: слева и сзади — диафрагмально-селезеночной связкой; сверху — диафрагмой и желудочно-селезеночной связкой; снизу и слева — диафрагмально-ободочной связкой. С левой околоободочнокишечной бороздой (с левым боковым каналом нижнего этажа полости брюшины) левое поддиафрагмальное углубление и селезеночное углубление не сообщаются.

4. Подпеченочное углубление, *recessus subhepaticus*, которое также называют подпеченочной сумкой. Это углубление располагается между висцеральной поверхностью печени сверху, брыжейкой поперечной ободочной кишки и самой кишкой — снизу. По направлению справа налево оно простирается до ворот печени и печеночно-дуоденальной связки. Это довольно глубокое углубление, в котором могут формироваться абсцессы при воспалительных заболеваниях желчного пузыря и двенадцатиперстной кишки. Подпеченочное углубление сообщается с печеночно-почечным углублением, *recessus hepatorenalis*, и далее книзу с правой околоободочнокишечной бороздой (с правым боковым каналом полости брюшины).

5. Преддверие сальниковой сумки, *vestibulum bursae omentalis*. Это наиболее изолированное пространство верхнего этажа полости брюшины, имеющее форму щели. Свободный вход в него возможен только через сальниковое отверстие, *foramen epiploicum* (*omentale*). Как уже отмечалось выше, сальниковое отверстие

ограничено: спереди — печеночно-дуоденальной связкой; сверху — печенью; сзади — печеночно-почечной связкой; снизу — дуоденально-почечной связкой. Иногда после ранее перенесенных воспалительных заболеваний сальниковое отверстие оказывается резко суженным или полностью заращенным. В норме через сальниковое отверстие можно ввести указательный палец. Для его введения необходимо палец поместить непосредственно у ворот печени и продвинуть под печеночно-дуоденальную связку (см. рис. 214).

Преддверие сальниковой сумки ограничено: спереди — малым сальником и частично задней стенкой желудка, сзади — париетальным листком брюшины задней стенки брюшной полости, сверху — хвостатой долей печени и участком диафрагмы в области пищевода.

Из преддверия сальниковой сумки позади желудка можно войти в щелевидное гастропанкреатическое отверстие, *foramen gastropancreaticum*. Последнее ограничено: спереди — задней стенкой желудка; сзади — брюшиной, покрывающей поджелудочную железу; с боков — медиальной и латеральной гастропанкреатическими складками, *plicae gastropancreaticae mediale et laterale*.

Через это отверстие дальше можно проникнуть в сальниковую сумку. У взрослого человека полость сальниковой сумки заращена, но иногда между дупликатурами брюшины большого сальника сохраняются небольшие пространства.

Нижний этаж полости брюшины простирается от брыжейки поперечной ободочной кишки до дна малого таза. В нем располагаются толстая и тонкая кишка, мочевой пузырь. У женщин в полости малого таза находятся матка, маточные трубы и яичник. В нижнем этаже полости брюшины выделяют два брыжеечных синуса, две околоободочнокишечные борозды и ряд карманов, образуемых брюшиной при переходе с одного органа на другой.

1. Правый брыжеечный синус, *sinus mesentericus dexter*, имеет треугольную форму. Он ограничен: сверху — брыжейкой поперечной ободочной кишки; справа — слепой и восходящей ободочной кишками; снизу — корнем брыжейки тонкой кишки и терминальным отделом подвздошной кишки, который отделяет правый брыжеечный синус от полости малого таза. В синусе находятся петли тонкой кишки. Правый брыжеечный синус сообщается с левым в левом верхнем углу над двенадцатиперстно-тощекишечным изгибом.

2. Левый брыжеечный синус, *sinus mesentericus sinister*, расположен слева и книзу от корня брыжейки тонкой кишки. Он ограничен: слева — нисходящей ободочной кишкой и брыжейкой сигмовидной ободочной кишки; справа — брыжейкой тонкой кишки. Книзу левый брыжеечный синус сообщается с полостью малого таза. Синус также заполнен петлями тонкой кишки.

3. Правая околоободочнокишечная борозда, *sulcus paracolicus dexter* (правый боковой канал живота, *canalis abdominis lateralis dexter*), расположена между боковой стенкой живота и восходящей ободочной кишкой. Вверху она сообщается с правым поддиафрагмальным и подпеченочным углублениями, внизу открывается в правую подвздошную ямку. Глубина борозды различна и зависит от формы и размеров восходящей ободочной кишки. В горизонтальном положении тела наиболее глубокой частью является ее верхний отдел, в вертикальном положении тела серозная жидкость оттекает в правую подвздошную ямку.

4. Левая околоободочнокишечная борозда, *sulcus paracolicus sinister* (левый боковой канал живота, *canalis abdominis lateralis sinister*), расположена между левой боковой стенкой живота и нисходящей ободочной кишкой. В горизонталь-

ном положении тела самой глубокой частью является верхний отдел борозды на уровне XI ребра. От левого поддиафрагмального углубления левая околоободочнокишечная борозда отграничена диафрагмально-ободочной связкой, поэтому они не сообщаются. Внизу левая околоободочнокишечная борозда живота переходит в левую подвздошную ямку и далее в малый таз.

В местах перехода брюшины с органа на орган образуются углубления, которые могут служить местами формирования ограниченных воспалительных очагов.

1. Верхнее дуоденальное углубление, *recessus duodenalis superior*, расположено слева от тела II поясничного позвонка под корнем брыжейки поперечной ободочной кишки. Оно ограничено: спереди — двенадцатиперстно-тощекишечной складкой; сзади — париетальной брюшиной задней стенки брюшной полости; сверху — брыжейкой поперечной ободочной кишки; снизу — верхним краем двенадцатиперстно-тощекишечного изгиба. Иногда это углубление сильно внедряется в забрюшинное пространство. При этом может возникать забрюшинная грыжа живота, *hernia retroperitonealis* (Трейтца), куда могут проникать петли тонкой кишки.

2. Нижнее дуоденальное углубление, *recessus duodenalis inferior*, представляет собой небольшую ямку на задней стенке брюшной полости, расположенную под двенадцатиперстно-тощекишечным изгибом. Нередко с задней стенки брюшной полости углубление проникает в связку Трейтца.

3. Верхнее илеоцекальное углубление, *recessus ileocaecalis superior*, расположено между верхним краем терминальной части подвздошной кишки и восходящей ободочной кишкой. Оно представляет собой небольшую ямку.

4. Нижнее илеоцекальное углубление, *recessus ileocaecalis inferior*, расположено между нижней поверхностью терминального отдела подвздошной кишки и стенкой слепой кишки. Обычно в его проекции лежит червеобразный отросток.

5. Позадислепокишечное углубление, *recessus retrocaecalis*, расположено позади купола слепой кишки. Это углубление может служить местом образования внутренних грыж илеоцекального угла.

6. Межсигмовидное углубление, *recessus intersigmoideus*, представляет собой узкую, глубокую ямку, расположенную с левой стороны от корня брыжейки сигмовидной кишки. Спереди оно ограничено брыжейкой сигмовидной кишки, сзади — париетальной брюшиной задней стенки брюшной полости. Углубление имеет воронкообразную форму, иногда довольно глубокое (3—4 см) и открывается в левую околоободочнокишечную борозду. В проекции этого углубления располагается левый мочеточник.

7. Прямокишечно-пузырное углубление, *exavatio rectovesicalis*, располагается в полости малого таза, у мужчин — ниже прямокишечно-пузырных складок. У женщин в полости малого таза находятся два углубления: прямокишечно-маточное, *excavatio rectouterina* (Дугласово пространство), и пузырно-маточное, *excavatio vesicouterina*. Эти пространства расположены между органами, соответственно которым происходит название пространств. Особенно важное клиническое значение имеет Дугласово пространство, в котором при разрыве маточной трубы при внематочной беременности скапливается кровь. В этом случае с диагностической целью осуществляется пункция данного пространства через задний свод влагалища. При гнойных заболеваниях в углублениях малого таза могут формироваться воспалительные очаги, дающие клиническую картину пельвиоперитонита.

Развитие органов пищеварительной системы. Варианты и пороки их развития

Большинство органов пищеварения имеют единое происхождение, то есть один источник развития. Этим источником является эмбриональная или первичная кишка. В ее образовании принимают участие два зародышевых листка: энтодерма и висцеральная мезодерма.

Из энтодермы (внутреннего зародышевого листка) в последующем развиваются: эпителиальная выстилка слизистой оболочки органов и пищеварительные железы. Из мезодермы образуются все остальные слои кишечной трубки полых органов желудочно-кишечного тракта: собственная и мышечная пластинки слизистой оболочки, подслизистая основа, мышечная оболочка и наружная оболочка (адвентиция).

Мезотелий серозной оболочки развивается из висцерального листка спланхнотома. Эпителий ротовой и анальной бухт, эмалевый орган зуба развиваются из эктодермы. Слюнные железы, эпителий слизистой оболочки языка развиваются из энтодермы. Остальные ткани зуба (дентин, пульпа, цемент, периодонт) и языка (мышцы, соединительная ткань) являются производными мезенхимы.

Первичная кишка закладывается очень рано, она определяется уже на 4 неделе внутриутробного развития. В этот период она имеет равномерный просвет, закрыта глоточной и клоакальной мембранами с обеих концов и по длине не превышает размеры туловища. Первичная кишка широко сообщается с желточным мешком посредством желточно-кишечного протока, *ductus omphaloentericus*. Она вдается в виде слепых выпячиваний в головной (краниальный) и хвостовой (каудальный) концы зародыша.

Слепое выпячивание в головном конце зародыша разделяется на два отдела: головную, или глоточную, кишку и переднюю кишку. Границей между ними служит энтодермальное выпячивание будущих органов дыхания — трахеи и легких. Из головной кишки развиваются глубокие отделы полости рта и глотка. Из передней кишки развивается пищевод. Тот участок первичной кишки, который широко сообщается с желточно-кишечным протоком, называется средней кишкой. Из него развиваются желудок, тонкая кишка, печень, поджелудочная железа и большая часть толстой кишки. Выпячивание первичной кишки в каудальный конец зародыша получает название задней кишки, из которой развивается остальная часть толстой кишки.

Отделы первичной кишки и развивающиеся из нее органы представлены на схеме 2.

Наиболее важными вопросами в клиническом отношении являются: развитие лица и связанные с ним пороки; развитие брюшины и органов пищеварительной системы, расположенных в брюшной полости, аномалии их развития.

РАЗВИТИЕ ЛИЦА

К концу 4-й недели на головном конце зародыша появляется углубление эктодермы, образуется ротовая бухта, которая доходит до слепого выпячивания эмбриональной кишки. Между ротовой бухтой и полостью головной кишки образуется двухслойная перегородка, так называемая глоточная мембрана. Она прорывается на 5-й неделе. При этом возникает сообщение между ротовой бухтой и головной кишкой. Из головной кишки развивается ротовая полость,

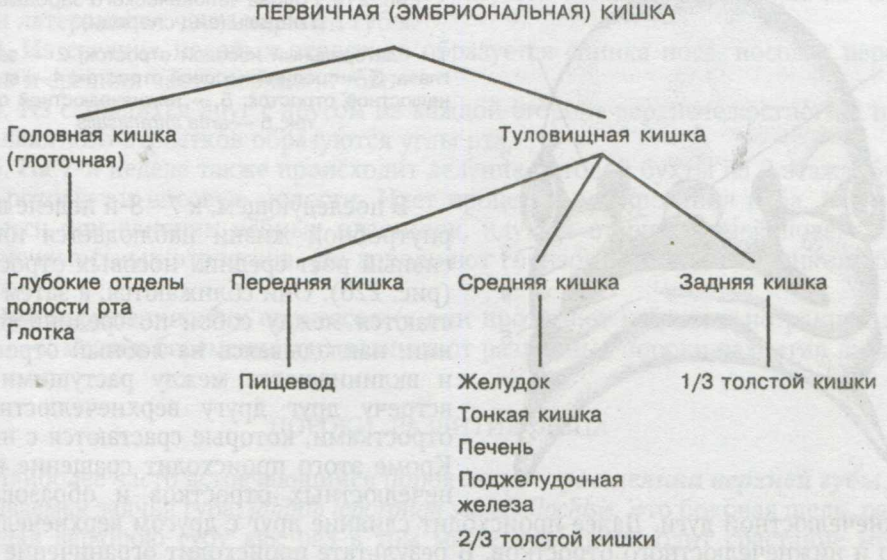

Схема 2. Развитие органов пищеварительной системы

в частности, из энтодермы головной кишки образуется эпителий языка и слюнные железы; из мезенхимы жаберных дуг — мышцы языка, пульпа зуба; из эктодермы ротовой бухты — эмаль зубов и эпителий стенок ротовой полости.

В этот же период по обеим сторонам головного конца зародыша наблюдается развитие дугообразных выступов, так называемых жаберных дуг. У человека их закладывается 5 пар. Происходит это следующим образом. На головном конце зародыша эктодерма образует углубления — это так называемые жаберные щели. Навстречу им энтодерма глоточной кишки образует выпячивания — жаберные (глоточные) карманы, которые достигают эктодермы. При этом образуются жаберные перепонки, состоящие из экто- и энтодермы. У рыб происходит их разрыв и образуются жаберные щели. У человека в норме этого не происходит. При нарушении развития, когда все-таки происходит разрыв жаберных мембран, рождается ребенок с врожденным свищом шеи — *fistula colli congenita.*

Важнейшим элементом формирования лица является I жаберная дуга. Ее еще называют мандибулярной. В процессе развития она разделяется на верхнечелюстной и нижнечелюстной отростки. Они парные, ограничивают с боков ротовую бухту. Сверху ее ограничивает лобный отросток, образующийся за счет развития мозгового пузыря.

В процессе дальнейшего развития на 5-й неделе в лобном отростке появляются парные возвышения, которые получили название носовых отростков. Одни из них располагаются ближе к срединной линии — это средние носовые отростки; другие, расположенные по бокам от последних, носят название латеральных носовых отростков. Таким образом, теперь вход в ротовую бухту ограничен: сверху непарным лобным отростком, лежащим по срединной линии, парными средними и латеральными носовыми отростками, лежащими по обеим сторонам от лобного отростка; с боков — парными верхнечелюстными отростками; а снизу — нижнечелюстными отростками (рис. 219).

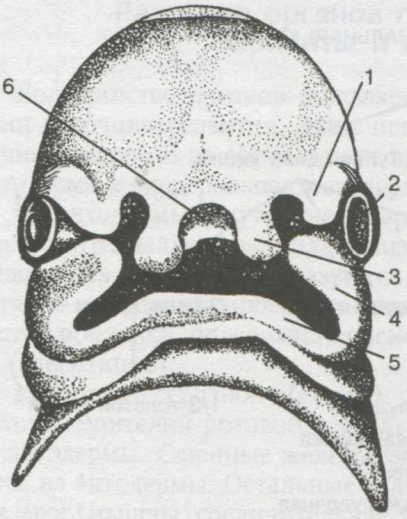

Рис. 219. Голова человеческого зародыша. 5 недель (вид спереди):

1 — латеральный носовой отросток; 2 — зачаток глаза; 3 — средний носовой отросток; 4 — верхнечелюстной отросток; 5 — нижнечелюстной отросток; 6 — *area infranasalis*

В последующем, к 7—8-й неделе внутриутробной жизни наблюдается интенсивный рост средних носовых отростков (рис. 220). Они сближаются, а затем срастаются между собой по срединной линии, накладываясь на лобный отросток, и вклиниваются между растущими навстречу друг другу верхнечелюстными отростками, которые срастаются с ними. Кроме этого происходит сращение нижнечелюстных отростков и образование нижнечелюстной дуги. Далее происходит слияние друг с другом верхнечелюстного и нижнечелюстного отростков. В результате происходит ограничение размеров будущей ротовой щели, образование углов рта.

Средние и латеральные носовые отростки формируют наружный нос, между ними образуются ноздри. Латерально от боковых носовых отростков закладывается орган зрения. При срастании латеральных носовых отростков с верхнечелюстными образуется носослезный канал.

Ротовая бухта в эти сроки ограничена: сверху — сросшимися друг с другом средними носовыми отростками и верхнечелюстными отростками; с боков — сросшимися верхнечелюстными и нижнечелюстными отростками; снизу — дугой, образованной в результате срастания нижнечелюстных отростков.

Процесс формирования лица заключается в слиянии отростков, окружающих ротовую бухту.

1. Парные нижнечелюстные отростки, срастаясь по срединной линии, образуют нижнюю челюсть и соответствующую ей часть лица, в том числе и нижнюю губу.

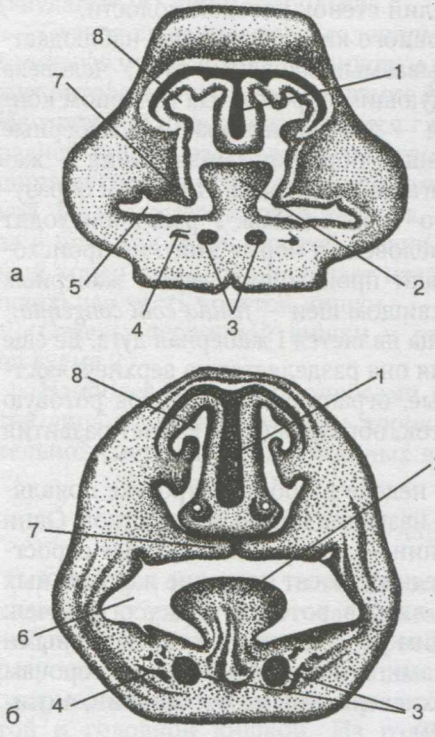

Рис. 220. Голова человеческого зародыша (фронтальный разрез):

а — 7 недель; б — 8 недель;

1 — перегородка носа; 2 — язык; 3 — меккелев хрящ (нёбно-квадратный хрящ); 4 — костная закладка нижней челюсти; 5 — первичная ротовая полость; 6 — вторичная ротовая полость; 7 — нёбные отростки; 8 — полость носа

2. Из верхнечелюстных отростков образуется большая часть верхней челюсти и латеральная часть верхней губы.

3. Из средних носовых отростков образуется спинка носа, носовая перегородка и средняя часть верхней губы.

4. Из слившихся друг с другом на каждой стороне верхнечелюстного и нижнечелюстного отростков образуются углы рта.

5. На 7-й неделе также происходит деление ротовой бухты на 2 этажа: будущие ротовую и носовую полости. Идет процесс формирования нёба. Нёбо образуется при слиянии нёбных пластинок, идущих от внутренней поверхности верхнечелюстных отростков. Их дополняют горизонтальные пластинки нёбной кости.

При нарушении этих процессов (а они протекают на довольно ранних сроках, 1—2 месяца беременности) возникают различные пороки развития лица.

ПОРОКИ РАЗВИТИЯ ЛИЦА

Наиболее часто встречающийся порок лица — ***расщелина верхней губы***, так называемая заячья губа, *labium leporinum seu cheilochisis*. Это боковая щель, рассекающая верхнюю губу как раз в том месте, где происходит срастание между средненосовым и верхнечелюстным отростками. Расщелина верхней губы может быть неполная, тогда она захватывает только красную кайму верхней губы, кожу, слизистую оболочку и мышцу. Эта форма встречается довольно редко. Чаще встречается полная расщелина. При этом дефект захватывает кроме губы и альвеолярный отросток верхней челюсти. «Заячья губа» может быть как одно-, так и двухсторонней.

При нарушении срастания латеральных носовых отростков с верхнечелюстными отростками образуется ***косая расщелина лица*** — *coloboma*. Это очень тяжелый порок, сопровождающийся повреждением глубоких структур лица, нередко несовместим с жизнью ребенка.

При формировании ротового отверстия могут возникать такие пороки развития, как макро- и микростома. ***Макростома*** — резкое увеличение в размерах ротового отверстия. Причиной является несращение друг с другом верхнечелюстного и нижнечелюстного отростков. При ***микростоме*** происходит чрезмерное сращение этих же отростков, и ротовое отверстие приобретает крайне малые размеры.

К серьезным порокам развития относится волчья пасть — ***расщелина нёба***, *palatum fissum seu faux lupina*. При этом пороке не срастаются друг с другом нёбные пластинки верхнечелюстных отростков. Степень выраженности этого порока бывает различной: в одних случаях разделяется твердое и мягкое нёбо во всю длину, в других — разделяется одно мягкое нёбо, и, наконец, может быть раздвоен только язычок. При нарушении целостности нёба пища или молоко изо рта попадает в полость носа и дыхательные пути. У таких детей часто возникает аспирационная пневмония. Раньше такие дети погибали. Сейчас при таких пороках успешно проводят пластические операции. Для ликвидации расщелины нёба на ранних сроках используют плавающие обтураторы, ортодонтические протезы, создающие искусственную перегородку и стимулирующие рост нёбных отростков челюсти. Оперативное лечение проводят только после окончания процесса формирования лицевого черепа.

Кроме пороков лица, необходимо назвать наиболее часто встречающиеся аномалии прикуса зубов.

Аномалии прикуса зубов:

1. Стегодонтия, *stegodontia*. При этом верхние резцы значительно выступают кпереди и покрывают нижние резцы.

2. Хиатодонтия, *hiatodontia*. При этом режущий край верхних резцов не доходит до режущего края нижних резцов (открытый прикус).

3. Прогения, *progenia*. Нижние резцы значительно выстоят кпереди.

РАЗВИТИЕ БРЮШИНЫ И НЕКОТОРЫХ ОРГАНОВ ПИЩЕВАРИТЕЛЬНОЙ СИСТЕМЫ

Правильно понять ход брюшины, ее взаимоотношения с органами, расположение связок брюшины и особенности строения полости брюшины позволяет изучение процесса развития брюшины в эмбриогенезе.

Брюшина развивается из среднего зародышевого листка — мезодермы. На самых ранних стадиях развития по бокам от кишечной трубки располагается вентральная часть мезодермы (несегментированная), которая называется спланхнотомом. В нем имеется полость. Это вторичная полость тела, или целом. Полость ограничена медиальной и латеральной пластинками. Из латеральной пластинки развивается мезотелий пристеночной брюшины, из медиальной — мезотелий висцеральной брюшины. В составе стенки кишечной трубки из среднего зародышевого листка (мезодермы) развиваются мышечная оболочка, соединительнотканная основа и мезотелий, и лишь только эпителий слизистой оболочки и железистые структуры развиваются из энтодермы.

Для того чтобы понять возникающие аномалии развития, рассмотрим развитие брюшины поэтапно. Этапы выделены соответственно наиболее ярким проявлениям в процессе эмбриогенеза (рис. 221, 222).

I этап. 4 недели внутриутробного развития. Первичная кишка имеет длину, равную длине туловища. В виде прямолинейной трубки она тянется от орального до каудального конца зародыша в срединной плоскости. Медиальные пластинки спланхнотома, сближаясь с двух сторон и охватывая кишечную трубку (так как кишечная трубка находится в центре полости), образуют дорсальную и вентральную брыжейки. Следует отметить, что вентральная брыжейка на этой стадии имеется только от орального конца до уровня пупка, ниже пупка — уже произошла ее ранняя редукция.

II этап. 5—6 недель внутриутробного развития. Начинается дифференцировка кишечной трубки. Вначале появляется веретенообразное расширение в области желудка. Одновременно происходит усиленный рост

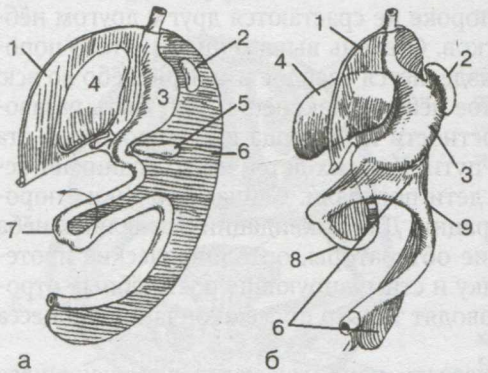

Рис. 221. Схемы развития желудка, кишечника и брыжейки:

а — 7 недель внутриутробного развития (вид сбоку, слева); б — 12 недель (вид спереди и сбоку, слева);

1 — *mesenterium ventrale*; 2 — *splen*; 3 — *gaster*; 4 — *hepar*; 5 — *pancreas*; 6 — *mesenterium dorsale*; 7 — *intestinum*; 8 — *untestinum tenue*; 9 — *intestinum crassum*

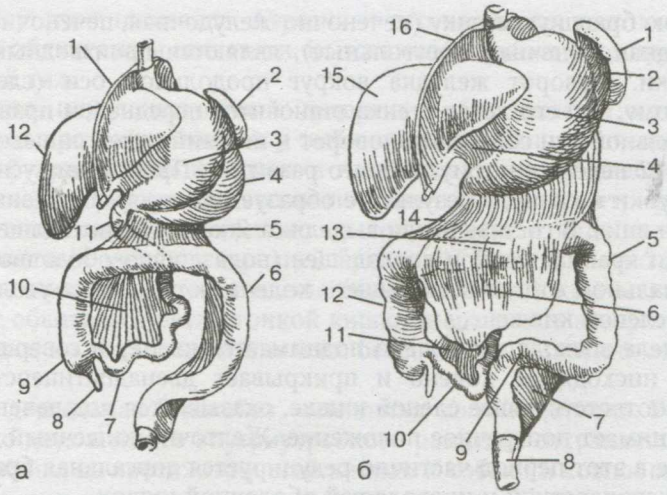

Рис. 222. Схемы развития брюшины и кишечника (вид спереди):

а — 16 недель: 1 — *mesenterium ventrale*; 2 — *splen*; 3 — *gaster*; 4 — *mesenterium dorsale*; 5 — *mesocolon transversum*; 6 — *intestinum crassum*; 7 — *ileum*; 8 — *appendix vermiformis*; 9 — *caecum*; 10 — *mesenterium*; 11 — *duodenum*; 12 — *hepar*;

б — 20 недель: 1 — *splen*; 2 — *ligamentum gastrosplenicum*; 3 — *gaster*; 4 — *omentum minus*; 5 — *colon descendens*; 6 — *omentum majus*; 7 — *mesocolon sigmoideum*; 8 — *rectum*; 9 — *colon sigmoideum*; 10 — *ileum*; 11 — *mesenterium*; 12 — *colon ascendens*; 13 — *colon transversum*; 14 — *mesocolon transversum*; 15 — *hepar*; 16 — *ligamentum falciforme hepatis*

дорсальной брыжейки желудка (в области большой кривизны). Начинает формироваться сальниковая сумка.

Из эпителиальной выстилки начального отдела средней кишки начинают развиваться закладки поджелудочной железы. Одна из них выпячивается между листками дорсальной брыжейки, другая — между листками вентральной брыжейки.

Кроме того, в вентральной стенке выпячивается закладка печени, очень быстро растущая и смещающая на дорсальную поверхность закладку поджелудочной железы. В мезенхиме дорсальной брыжейки желудка появляется закладка селезенки.

III этап. 7 недель внутриутробного развития. Каудальный конец передней кишки, подвергнувшийся расширению (в области желудка), совершает повороты: вокруг вертикальной оси — слева направо, при этом правая стенка становится задней, а левая — передней; вокруг сагиттальной оси — снизу вверх. В результате малая кривизна оказывается сверху, а большая — внизу, двенадцатиперстная кишка располагается справа от будущего позвоночного столба. Соответственно вентральная брыжейка желудка и двенадцатиперстной кишки оказываются также сверху, а дорсальная — внизу, т. е. брыжейки из сагиттальной плоскости переходят во фронтальную. В связи с поворотом брыжейки развивающаяся в ней печень также отклоняется кверху. Размеры печени продолжают быстро увеличиваться. Раздвигая листки вентральной брыжейки, печень своей верхней поверхностью прикасается к диафрагме и срастается с ней, брюшина же покрывает ее верхнюю и нижнюю поверхности. Связки, идущие от малой кривизны желудка и двенадцатиперстной кишки к печени и далее продолжающиеся на диафраг-

му и переднюю брюшную стенку (печеночно-желудочная, печеночно-дуоденальная, серповидная, венечная, треугольные), являются производными вентральной брыжейки. Поворот желудка вокруг продольной оси (слева направо) приводит к тому, что его левая стенка становится передней, а правая — задней. Вокруг продольной оси совершает поворот и нижний отдел пищевода.

IV этап. 12 недель внутриутробного развития. Происходит усиленный рост кишечной трубки в длину, в результате образуется петля, обращенная выпуклостью вперед и вниз. В составе петли выделяют 2 колена: нисходящее (тоще-подвздошное, или краниальное) и восходящее (подвздошно-ободочное или каудальное). В начальном отделе восходящего колена формируется утолщение, соответствующее слепой кишке.

На 13 неделе восходящее колено поднимается кверху и совершает поворот, перекрывает нисходящее колено и прикрывает двенадцатиперстную кишку. Утолщение, соответствующее слепой кишке, оказывается под печенью. Ободочная кишка занимает поперечное положение. Желточно-кишечный проток редуцируется. Уже в этот период частично редуцируется дорсальная брыжейка в области двенадцатиперстной и нисходящей ободочной кишок.

V этап. После 16 недель внутриутробного развития. Этот этап характеризуется усиленным ростом отдельных участков кишечной трубки. Преимущественно такой рост отмечается в трех местах:

1) в области будущей тонкой кишки, ниже места перекреста с восходящим коленом, образуются примерно 7 петель брыжеечной части тонкой кишки;

2) опускание слепой кишки и формирование восходящей ободочной кишки, редукция брыжейки восходящей ободочной кишки и срастание ее со стенкой живота. Опускаясь к области правой подвздошной ямки, слепая кишка оказывается непропорционально длинной. В дальнейшем ее конечный отдел в диаметре не увеличивается и остается в зачаточном состоянии. Этот участок слепой кишки соответствует будущему червеобразному отростку;

3) участок восходящего колена в области сигмовидной кишки.

АНОМАЛИИ И ПОРОКИ РАЗВИТИЯ ОРГАНОВ ПИЩЕВАРИТЕЛЬНОЙ СИСТЕМЫ

В процессе органогенеза могут возникнуть различные отклонения в развитии (аномалии развития), которые не приводят после рождения ребенка к функциональным расстройствам и не требуют экстренного оперативного вмешательства. Реже встречаются пороки развития, которые сразу же после рождения проявляются функциональными расстройствами, порой несовместимыми с жизнью ребенка, поэтому для их устранения проводятся оперативные вмешательства.

1. Пороки развития пищевода. Чаще всего встречаются пищеводно-трахейные фистулы. Они возникают в результате неполного разделения кишечной трубки и трахеи. Встречаются три основных варианта данного порока: узкая и длинная фистула, короткая и широкая фистула, общая пищеводно-трахейная стенка. Как правило, при наличии фистулы соустье располагается высоко — на уровне VII шейного и I грудного позвонков, то есть в месте закладки органов дыхания, на границе головной и передней кишок. Наличие фистулы (свищевого хода) сопровождается аспирацией жидкости и пищи в дыхательные пути и приводит к возникновению аспирационной пневмонии. Реже встречаются такие пороки пищевода, как аплазия и атрезия пищевода. Аплазия — это полное или

частичное отсутствие пищевода. Атрезия — это частичная или полная (на всем протяжении) облитерация пищевода, когда вместо трубки формируется фиброзно-мышечный тяж.

2. Меккелев, или подвздошный, дивертикул. Он является остатком желточно-кишечного протока, который у эмбриональной кишки отходит несколько краниальнее будущей слепой кишки и идет к желточному мешку. В норме он уже на 1 неделе внутриутробного развития облитерируется и атрофируется, а если его зарастания не происходит, то он сохраняется в виде пальцеобразного выроста, идущего от кишки к передней брюшной стенке. Обычно он располагается на расстоянии 50—70 см от илеоцекального угла. Вокруг меккелева дивертикула могут обвиваться петли тонкой кишки и возникать завороты. Иногда он обнаруживается на вскрытии и никаких беспокойств в течение жизни не причиняет.

3. Общая дорсальная брыжейка, *mesenterium dorsale commune*. У эмбриональной кишки до двух месяцев внутриутробного развития сохраняется общая дорсальная брыжейка на протяжении всей кишки. У собаки и кошки она сохраняется всю жизнь, так как не происходит поворота восходящего колена кишечной трубки. У человека в области двенадцатиперстной кишки, восходящей и нисходящей кишок брыжейка редуцируется. Это приспособление возникает у человека в связи с вертикальным положением тела для ограничения подвижности кишок. У животных брюшная стенка является не передней, а нижней, поэтому органы не отличаются такой большой подвижностью. Если общая дорсальная брыжейка у человека сохраняется, то нередко возникают завороты, осложняющиеся кишечной непроходимостью.

4. Два крайних типа расположения слепой кишки — подпеченочное и тазовое. Процесс поворота восходящего колена эмбриональной кишечной петли приводит к тому, что слепокишечное утолщение располагается в правом подреберье около печени. В дальнейшем слепокишечное утолщение опускается. Если же этот процесс замедляется, то слепая кишка и червеобразный отросток могут находиться в области печени. В данном случае при воспалении червеобразного отростка очень трудно поставить правильный диагноз, так как в первую очередь врачи думают о воспалении желчного пузыря. Другая крайность — это когда рост слепокишечной закладки чрезмерно быстрый и слепая кишка с червеобразным отростком оказывается в полости малого таза. При таком расположении особые трудности при диагностике аппендицита возникают у женщин, так как в данном случае клиническая картина сходна с проявлениями воспаления придатков матки.

5. Две крайние формы червеобразного отростка — очень длинный (описаны случаи — до 20—25 см) и полное его отсутствие.

6. Две крайние формы длины брыжейки сигмовидной ободочной кишки — мегамезосигма и микромезосигма (возможно и ее полное отсутствие).

7. Две крайние формы длины тощеподвздошной петли тонкой кишки — слишком короткая и слишком длинная. При слишком короткой тонкой кишке всасывание продуктов расщепления пищи уменьшено, человек при нормальном питании остается очень худым. При слишком длинной тонкой кишке имеется склонность к полноте.

8. Несрастание закладок поджелудочной железы, то есть встречаются случаи, когда, помимо основной железы, расположенной забрюшинно, имеются дольки и между листками вентральной брыжейки или непосредственно в стенке желудка.

9. Обратное положение органов (абдоминальное или тотальное), *situs inversus viscerum abdominalis seu situs inversus viscerum totalis*. Это редко встречающаяся аномалия. Она происходит в результате поворота кишечной трубки не слева направо, а в обратном направлении. В результате все органы желудочно-кишечного тракта располагаются зеркально. Как правило, функция органов не нарушается, но при патологии врачи затрудняются в постановке диагноза.

10. Отсутствие или сужение заднепроходного отверстия. Этот порок развития требует вмешательства сразу после рождения ребенка. Операция проводится в специализированных учреждениях, так как необходимо сохранить или сформировать сфинктеры прямой кишки.

СИСТЕМА ОРГАНОВ ДЫХАНИЯ

В составе дыхательной системы, *systema respiratorium*, различают дыхательные (воздухоносные) пути и собственно дыхательные органы — легкие.

Дыхательные пути у человека в связи с вертикальным положением тела делят на верхние и нижние. К верхним относят: полость носа, носоглотку и ротоглотку; к нижним — гортань, трахею, бронхи (включая их внутрилегочные разветвления, то есть бронхиальное дерево).

Дыхательные пути представляют систему трубок, стенки которых имеют костную или хрящевую основу, благодаря чему не спадаются. Просвет трубок зияет, и воздух, несмотря на резкую смену давления с положительного на отрицательное, свободно циркулирует в обе стороны — при вдохе и выдохе.

Внутренняя поверхность дыхательных путей покрыта слизистой оболочкой, которая выстлана мерцательным эпителием и содержит большое количество желез, выделяющих слизь. Благодаря этому вдыхаемый воздух очищается, увлажняется и согревается. Среди органов дыхательной системы имеется гортань — орган, отличающийся особенно сложным устройством и выполняющий функцию голосообразования. По воздухоносным путям воздух поступает в легкие, где в альвеолах, оплетенных капиллярами легочной артерии, происходит газообмен между воздухом и кровью путем диффузии газов (кислорода — углекислоты).

Нос

Различают наружный нос и полость носа (внутренний нос).

Наружный нос, *nasus externus* (греч. — *rhis, rhinos*), — выступающее в виде неправильной трехсторонней пирамиды образование лицевого черепа. Он включает: корень, спинку, верхушку и крылья. Форма и длина спинки носа, расположение его корня имеют индивидуальные и возрастные особенности.

Корень носа, *radix nasi*, расположен в верхней части лица и отделен от лба выемкой — переносьем, *glabella*. Боковые стороны наружного носа соединяются по срединной линии и образуют спинку носа, *dorsum nasi*, а нижние части боковых сторон представляют собой крылья носа, *alae nasi*. Книзу спинка носа переходит в верхушку носа, *apex nasi*. Крылья носа ограничивают ноздри, *nares*, служащие для прохождения воздуха в полость носа и из нее. По срединной линии

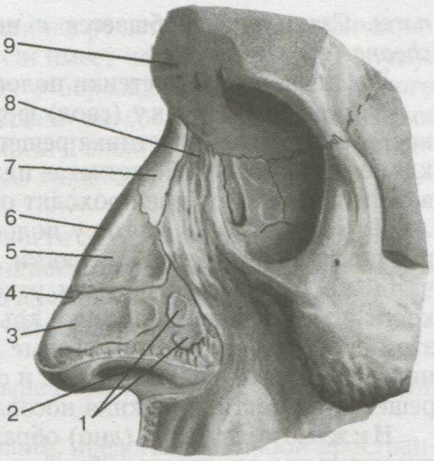

Рис. 223. Скелет наружного носа:

1 — *cartilagines alares minores*; 2 — *nares*; 3 — *catrilago alaris major*; 4 — *cartilagines nasi accessoriae*; 5 — *cartilago nasi lateralis*; 6 — *cartilago septi nasi*; 7 — *os nasale*; 8 — *processus frontalis maxillae*; 9 — *os frontale*

ноздри отделяются друг от друга подвижной (перепончатой) частью перегородки носа.

Остов верхней части носа образован частично лобной и носовыми костями, латерально с каждой стороны дополняется лобным отростком верхней челюсти. Костные образования наружного носа продолжаются в его хрящевой остов (рис. 223). Основу хрящевого отдела наружного носа составляет латеральный хрящ носа, *cartilago nasi lateralis*. Он имеет треугольную форму. Верхний край этого хряща соединяется с носовой костью и верхней частью лобного отростка верхней челюсти. Медиальный край срастается с одноименным хрящом противоположной стороны, образуя продолжение спинки носа. Нижний край граничит с большим хрящом крыла, *cartilago alaris major*. Большой хрящ крыла — парный, имеет форму овальной пластинки, от которой отходят медиальная и латеральная ножки. Медиальные ножки, срастаясь между собой с противоположных сторон, также являются продолжением спинки носа и внизу формируют верхушку носа. Латеральные ножки этого хряща ограничивают края носовых отверстий (ноздрей). Между латеральным хрящом носа и большим хрящом крыла в толще соединительной ткани обычно располагаются один-два добавочных носовых хряща, *cartilagines nasi accessoriae*.

Крыло носа, кроме больших хрящей, включает соединительнотканные образования, которые обеспечивают возможность изменения формы. В задних отделах этих соединительнотканных образований находятся один—два малых хряща крыльев, *cartilagines alares minores*. Соединительнотканные образования ограничивают нижние отделы носовых отверстий.

Костно-хрящевой остов наружного носа покрыт снаружи тонкой кожей, тесно связанной с подлежащей мимической носовой мышцей. Она частично покрыта мышцей, поднимающей верхнюю губу. Носовая мышца начинается от альвеолярного отростка верхней челюсти в области клыка и латерального резца и делится на две части: поперечную и крыльную. Поперечная часть носит название мышцы, сжимающей нос. Она представляет собой латеральные пучки, поднимающиеся кверху и перекидывающиеся через хрящевую часть спинки носа. Посредством сухожильного растяжения она соединяется с одноименной мышцей противоположной стороны. При сокращении указанных мышц суживаются отверстия носа. Крыльная часть — это медиальные пучки мышцы носа, прикрепляющиеся к коже крыла носа. При сокращении она опускает крыло носа.

Полость носа, *cavitas nasi*, располагается между передней черепной ямкой (сверху), полостью рта (снизу) и глазницами (латерально). Перегородка носа, *septum nasi*, делит полость носа на две не вполне симметричные половины. Спереди полость носа открывается наружу носовыми отверстиями — ноздрями,

nares. Сзади она сообщается с носоглоткой посредством отверстий — хоан, *choanae*.

Различают четыре стенки полости носа: верхнюю, латеральные и нижнюю.

Верхнюю стенку (свод) формируют: носовая кость, частично — лобная кость, решетчатая пластинка решетчатой кости, передняя и нижняя стенки тела клиновидной кости. Решетчатая пластинка решетчатой кости имеет около 30 отверстий, через которые проходят обонятельные нервы.

Латеральную стенку полости носа образуют лобный отросток и носовая поверхность верхней челюсти, слезная кость, решетчатый лабиринт решетчатой кости, нижняя носовая раковина, перпендикулярная пластинка нёбной кости и медиальная пластинка крыловидного отростка клиновидной кости. На этой стенке имеются три носовые раковины, разделяющие верхний, средний и нижний носовые ходы. Верхняя и средняя носовые раковины являются частями решетчатой кости, а нижняя носовая раковина — отдельной костью (рис. 224).

Нижнюю стенку (дно) образуют нёбный отросток верхней челюсти и горизонтальная пластинка нёбной кости. У переднего конца дна полости носа имеется резцовый канал, через который проходит носонёбный нерв из полости носа в полость рта. Горизонтальная пластинка нёбной кости ограничивает хоаны снизу.

Перегородка носа клиницистами называется медиальной стенкой полости носа. Ее образуют перпендикулярная пластинка решетчатой кости, гребень и киль клиновидной кости, сошник, носовой гребень верхней челюсти и нёбной кости. Задний край сошника ограничивает хоаны с медиальной стороны.

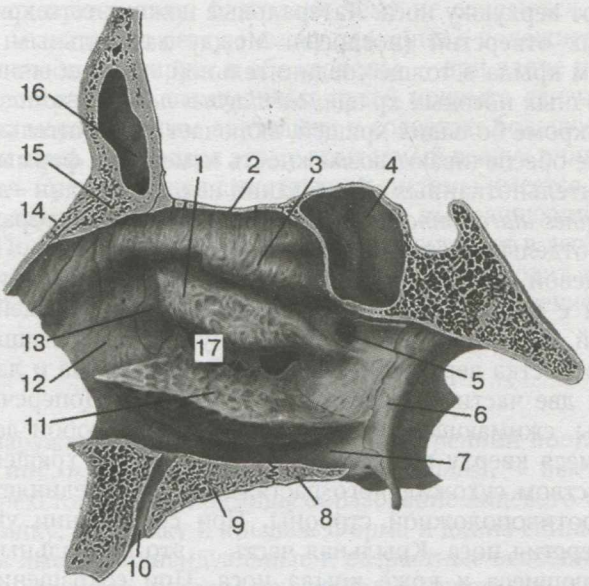

Рис. 224. Латеральная стенка полости носа. Сагиттальный распил:

1 — *concha nasalis media*; 2 — *lamina cribrosa*; 3 — *concha nasalis superior*; 4 — *sinus sphenoidalis*; 5 — *foramen sphenopalatinum*; 6 — *lamina medialis processus pterygoidei*; 7 — *lamina perpendicularis ossis palatini*; 8 — *lamina horizontalis ossis palatini*; 9 — *processus palatinus maxillae*; 10 — *canalis incisivus*; 11 — *concha nasalis inferior*; 12 — *processus frontalis maxillae*; 13 — *os lacrimale*; 14 — *os nasale*; 15 — *pars nasalis ossis frontalis*; 16 — *sinus frontalis*; 17 — *hiatus maxillaris*

В передних отделах к перпендикулярной пластинке решетчатой кости примыкает хрящ перегородки носа, *cartilago septi nasi*. Он имеет четырехугольную форму. Своим задненижним краем хрящ помещается в бороздке сошника и носового гребня верхней челюсти. Передневерхним краем он соединяется с носовыми костями и образует передний отдел спинки носа. Толщина костной части носовой перегородки составляет 2—3 мм, а толщина хрящевой части носовой перегородки 3—7 мм.

В полости носа различают преддверие полости носа, *vestibulum nasi*, и собственно полость носа, *cavitas nasi propria*. Границей между ними является порог носа, *limen nasi*, который располагается на латеральной стенке. Преддверие полости носа выстлано кожей, на которой имеются специальные волосы — *vibrissae*.

В собственно полости носа выделяют четыре носовых хода: общий, нижний, средний и верхний.

Общий носовой ход, *meatus nasi communis*, представляет собой пространство между перегородкой носа с медиальной стороны, носовыми раковинами с латеральной стороны, сводом носа сверху и дном полости носа снизу. Остальные три носовых хода располагаются в боковых отделах полости носа.

Нижний носовой ход, *meatus nasi inferior*, ограничен сверху нижней носовой раковиной, снизу — дном полости носа. На латеральной стенке этого хода, примерно на расстоянии 10 мм от переднего конца нижней носовой раковины, открывается отверстие носослезного канала, *canalis nasolacrimalis*. Латеральная стенка нижнего носового хода имеет неодинаковую толщину. Внизу она толстая, содержит губчатое вещество. По направлению к нижней носовой раковине и к середине она истончается и представлена только тонкой пластинкой компактного вещества. В связи с этим пункцию верхнечелюстной пазухи целесообразно проводить именно на этом участке, проникая в полость носа на глубину 20 мм от переднего конца нижней носовой раковины.

Средний носовой ход, *meatus nasi medius*, располагается между средней и нижней носовыми раковинами. Его латеральная стенка также построена из тонкой пластинки компактного вещества кости. Она покрыта слизистой оболочкой, которая местами формирует дупликатуру. В месте нахождения дупликатуры образуется полулунная щель, *hiatus semilunaris*, ограниченная спереди на уровне переднего конца средней носовой раковины крючковидным отростком решетчатой кости, а сзади стенкой самой большой ячейки решетчатой кости, которая носит название «большой решетчатый пузырек», *bulla ethmoidalis*.

В полулунную щель открываются устья околоносовых пазух, *sinus paranasales*. Так, в переднем отделе располагается устье лобной пазухи, в среднем отделе — устья передних и средних ячеек лабиринта решетчатой кости, в заднем отделе — отверстие верхнечелюстной пазухи. Следует отметить, что местоположению отверстия верхнечелюстной пазухи соответствует углубление, называемое воронкой, *infundibulum*. У заднего конца средней носовой раковины находится клиновидно-нёбное отверстие, *foramen sphenopalatinum*, в котором проходят одноименные сосуды и нерв.

Верхний носовой ход, *meatus nasi superior*, располагается между верхней и средней носовыми раковинами. В него открываются задние ячейки решетчатой кости и апертура клиновидной пазухи. Последнее открывается в клиновидно-решетчатое углубление, которое находится над задним концом верхней носовой раковины.

Стенки собственно полости носа покрыты слизистой оболочкой, толщина которой составляет 1—2 мм, площадь поверхности 65—160 см². В зависимости от особенностей строения различают респираторную и обонятельную области слизистой оболочки.

Респираторная область, *regio respiratoria*, занимает участок слизистой оболочки от дна полости носа до середины средней носовой раковины и характеризуется большей толщиной слизистой оболочки. Эпителий слизистой оболочки в этой области многорядный призматический мерцательный. Он состоит из реснитчатых, бокаловидных, а также коротких и длинных вставочных эпителиоцитов.

Реснитчатые эпителиоциты имеют сократительные реснички длиной 3—5 мкм, осуществляющие перемещение попадающих в нос пылевых частиц, а также слизи, секретируемой в полости носа. Апикальная поверхность длинных вставочных эпителиоцитов имеет микроворсинки — цитоплазматические выросты размером до 1,5—1,8 мкм. Располагается эпителий на базальной мембране, к которой в свою очередь прилежит соединительная ткань с большим количеством эластических волокон, концевых отделов желез и лимфоидных узелков.

В подэпителиальном слое слизистой оболочки содержатся многочисленные альвеолярно-трубчатые железы, которые по характеру секрета делят на слизистые, серозные и смешанные. В глубоких слоях слизистой оболочки респираторного отдела имеются сосудистые сплетения, особенностью которых является наличие кавернозных или пещеристых тел. Последние представляют собой варикозно расширенные вены, содержащие в составе стенки гладкомышечные элементы. Пещеристые тела обеспечивают согревание воздуха, проходящего через полость носа.

Особенно хорошо выражены венозные сплетения в области нижней носовой раковины, где они образуют кавернозные тела — пещеристые венозные сплетения раковин, *plexus cavernosi concharum*. Аналогичные сплетения имеются в передних отделах перегородки носа. Указанные места носят название *locus Kisselbachii* (Киссельбаховы). Повышенная кровоточивость этих областей связана с поверхностным расположением не только венозного сплетения, но и артерий, которые имеют слабо развитый мышечный компонент. Следовательно, их стенки обладают слабой сократительной способностью.

Носовое дыхание, по сравнению с ротовым, является более физиологичным, так как вдыхаемый воздух в полости носа очищается, увлажняется и согревается.

Обонятельная область, *regio olfactoria*, представляет собой участок слизистой оболочки в пределах верхних носовых раковин, верхней части средних носовых раковин и верхней трети перегородки носа. По площади она занимает около 5 см². Эпителий слизистой оболочки в этой области содержит обонятельные нейросенсорные и поддерживающие (опорные) клетки. Поддерживающие клетки ресничек не имеют. Железы обонятельного отдела выделяют более жидкий секрет, чем железы респираторного отдела.

Околоносовые пазухи

Околоносовые пазухи, *sinus paranasales* (*син.* — придаточные пазухи носа), — это воздухоносные полости в костях лицевого и мозгового черепа, выстланные слизистой оболочкой, сообщающиеся с полостью носа и являющиеся резонаторами голоса. Слизистая оболочка околоносовых пазух тонкая, прочно спаяна с надкостницей. В ней отсутствуют кавернозные тела и слабо развит субэпителиальный слой.

Основными околоносовыми пазухами являются: верхнечелюстная (гайморова) пазуха, *sinus maxillaris*; лобная пазуха, *sinus frontalis*; клиновидная пазуха, *sinus sphenoidalis*; ячейки решетчатой кости, *cellulae ethmoidales*.

Верхнечелюстная пазуха. Верхнечелюстная пазуха располагается в теле верхней челюсти, по форме напоминает пирамиду. Различают медиальную, переднелатеральную, заднелатеральную, верхнюю и нижнюю стенки пазухи. Верхушка пирамиды направлена к верхнечелюстному бугру и граничит с крыловидно-нёбной ямкой.

Медиальная стенка является одновременно частью латеральной стенки полости носа, обычно имеет форму четырехугольника, в нижних отделах она толще, чем в верхних. В области среднего носового хода имеет дегисценции (истончения стенки), закрытые дупликатурой слизистой оболочки. Отверстие пазухи (верхнечелюстная расщелина, *hiatus maxillaris*) находится в складках слизистой оболочки и представлено воронкой, открывающейся в полость носа. Оно находится выше дна пазухи, в связи с чем отток отделяемого затруднен. Иногда, кроме постоянного отверстия, имеется добавочное, располагающееся кзади и книзу от основного.

Переднелатеральная стенка по форме напоминает треугольник. В среднем ее отделе имеется вдавление — клыковая ямка. В этом месте стенка пазухи наиболее тонкая. Данное место используется для вскрытия пазухи. Переднелатеральная и медиальная стенки в месте соединения формируют костный выступ — мыс.

Заднелатеральная стенка пазухи имеет форму неправильного четырехугольника. Задневерхний угол стенки близко подходит к задним ячейкам решетчатого лабиринта и к клиновидной пазухе.

Верхняя стенка пазухи наиболее тонкая, имеет форму треугольника и является нижней стенкой глазницы. На верхней стенке пазухи располагается подглазничная борозда, кпереди переходящая в подглазничный канал. В них проходит подглазничный сосудисто-нервный пучок. Нижняя стенка (дно) пазухи образована альвеолярным отростком верхней челюсти. В некоторых случаях корни зубов (клыков и премоляров) выступают в просвет пазухи, поэтому одной из частых причин гайморитов могут быть одонтогенные воспалительные заболевания.

Размеры и форма верхнечелюстной пазухи отличаются большой индивидуальной и возрастной изменчивостью. Ее вместимость колеблется от 3—5 см^3 до 30—40 см^3. Часто пазухи бывают асимметричными.

Лобная пазуха (парная) заложена в чешуе лобной кости, имеет форму трехгранной пирамиды, обращенной основанием книзу, а верхушкой — кверху. В пазухе различают переднюю, заднюю и нижнюю стенки. Наиболее толстой является передняя стенка. Она представлена диплоической костью, толщиной 1—6 мм. Наибольшая толщина отмечается в области надбровных дуг. Задняя стенка, напротив, очень тонкая. Передняя и задняя стенки в верхнелатеральных отделах соединяются под острым углом. Нижняя стенка состоит из носового и глазничного отделов. Носовой отдел представлен толстой губчатой костью. Глазничный отдел очень тонкий, имеет ячеистое строение вследствие внедрения ячеек решетчатой кости. С полостью носа лобная пазуха сообщается через лобно-носовой канал, который открывается полулунной расщелиной в передней части среднего носового хода.

Лобная пазуха представляет обычно парную полость, разделенную перегородкой, но в некоторых случаях перегородка отсутствует. Медиальная стенка

(межпазушная перегородка) проходит вертикально, отклоняясь лишь в верхнем отделе. Реже пазуха бывает многокамерной. Протяженность ее сильно варьирует. Пазуха может располагаться в лобной чешуе, в надбровных дугах или в глазничной части лобной кости. Вместимость ее составляет в среднем 3—5 см^3, но в отдельных случаях достигает 12 см^3.

Клиновидная пазуха (парная) расположена в теле одноименной кости, имеет верхнюю, нижнюю, заднюю, переднюю и боковые стенки. Верхняя стенка пазухи тонкая, является дном турецкого седла. Следовательно, она граничит с расположенным в нем гипофизом. Нижняя стенка пазухи наиболее толстая (8—10 мм), принимает участие в образовании свода носоглотки. Задняя стенка пазухи также очень толстая, связана со скатом затылочной кости. Толщина боковых стенок изменчива, но не превышает 1—2 мм. В непосредственной близости от них в пещеристом синусе проходят внутренняя сонная артерия, глазодвигательный, блоковый, глазной и отводящий нервы. Перегородка делит клиновидную пазуху на две половины, чаще всего асимметричные. Каждая из пазух имеет в передней стенке отверстие — апертуру, *apertura sinus sphenoidalis*, которая открывается в клиновидно-решетчатое углубление, *recessus sphenoethmoidalis*, позади верхней носовой раковины. Такое сообщение пазухи с полостью носа обусловливает отток отделяемого непосредственно в носоглотку.

Примерно в 75 % случаев пазуха клиновидной кости увеличивается в объеме и граничит с задними ячейками лабиринта решетчатой кости.

Ячейки решетчатой кости. Решетчатый лабиринт представлен многочисленными ячейками (в среднем 7—12 ячеек), которые расположены между лобной (сверху), клиновидной (сзади) и верхнечелюстной (латерально) пазухами. Выделяют передние, средние и задние ячейки решетчатой кости. Передние и средние ячейки открываются в средний носовой ход, задние — в верхний носовой ход.

Латерально решетчатые клетки граничат с глазничной пластинкой решетчатой кости, которая является медиальной стенкой глазницы. При выраженной пневматизации лабиринта передние ячейки распространяются и на верхнюю стенку глазницы. Сверху лабиринт граничит с передней черепной ямкой, поэтому при воспалительных процессах могут возникать внутричерепные осложнения. Медиальная стенка лабиринта решетчатой кости в тоже время является латеральной стенкой полости носа (выше нижней носовой раковины). Частыми вариантами расположения решетчатых клеток могут быть смещения их в глазницу в область верхней или медиальной стенки.

Гортань

Гортань, *larynx*, — это дыхательная трубка, предназначенная для проведения воздуха и голосообразования. Гортань построена из хрящей различной формы, соединенных связками и суставами, приводимыми в движение высоко дифференцированной мускулатурой. Изнутри полость гортани выстлана слизистой оболочкой.

Гортань располагается в передней области шеи. Вверху она соединяется с подъязычной костью, внизу продолжается в трахею, позади нее находится гортанная часть глотки, с боков — сосудисто-нервные пучки шеи и доли щитовидной железы. Спереди гортань покрыта мышцами шеи, лежащими ниже подъязычной кости: *mm. sternohyoidei, sternothyroidei, thyrohyoidei*. Гортань сообщается с полостью глотки через вход в гортань, *aditus laryngis*.

Верхняя граница гортани (верхний край щитовидного хряща) расположена на уровне межпозвоночного диска между телами IV и V шейных позвонков, нижняя (нижний край перстневидного хряща) совпадает с верхним краем тела VII шейного позвонка. Голосовая щель находится на уровне V позвонка. У женщин гортань располагается несколько выше, чем у мужчин; у детей — выше, чем у взрослых. Таким образом, можно отметить возрастное опущение гортани, *descensus laryngis*.

Гортань вверху соединена связками с подъязычной костью, внизу — мышцами с грудиной. Она весьма подвижна: совершает значительные экскурсии в вертикальном направлении, как при глотании, так и при голосообразовании, пассивно может смещаться в стороны. Это объясняется тем, что гортань тесно связана с расположенной позади нее глоткой, которая в свою очередь рыхлой соединительной тканью соединена с *lamina prevertebralis fasciae cervicalis propriae*.

ХРЯЩИ ГОРТАНИ

Скелет гортани составляют непарные хрящи (перстневидный, щитовидный, надгортанный) и парные (черпаловидные, рожковидные, клиновидные и зерновидные).

Щитовидный хрящ, *cartilago thyroidea* (рис. 225), гиалиновый, самый большой из всех хрящей гортани, состоит из двух симметричных (правой и левой) четырехугольных пластинок, *laminae dextra et sinistra*, которые впереди по срединной линии соединяются друг с другом почти под прямым углом, кзади широко расходятся. Этот хрящ прикрывает наподобие щита отдельные структуры гортани: черпаловидные хрящи, голосовые связки и т. д. В каждой из пластинок щитовидного хряща различают четыре края: нижний идет почти горизонтально, верхний изогнут в виде латинской буквы S, задний стоит вертикально, передний (самый короткий) соединен с таким же краем противоположной пластинки. По линии соединения пластинок образуется выступ гортани, *prominentia laryngea* (кадык). Он более выражен у мужчин, виден при внешнем осмотре и носит название «Адамово яблоко». Угол, под которым сходятся впереди пластинки щитовидного хряща, у мужчин почти прямой, у женщин — более тупой.

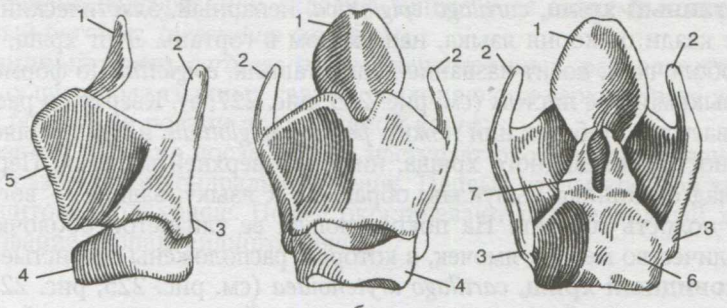

Рис. 225. Хрящи гортани:

а — вид сбоку; б — вид спереди; в — вид сзади:

1 — *cartilago epiglottica*; 2 — *cornu superius cartilaginis thyroideae*; 3 — *cornu inferius cartilaginis thyroideae*; 4 — *arcus cartilaginis cricoideae*; 5 — *cartilago thyroidea*; 6 — *lamina cartilaginis cricoideae*; 7 — *cartilago arytenoidea*

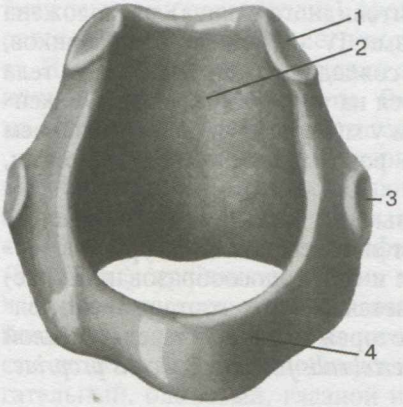

Рис. 226. Перстневидный хрящ (вид сверху и спереди):
1 — *facies articularis arytenoidea*; 2 — *lamina cartilaginis cricoideae*; 3 — *facies articularis thyroidea*; 4 — *arcus cartilaginis cricoideae*

Над выступом гортани расположена верхняя щитовидная вырезка, *incisura thyroidea superior*, а под ним иногда имеется нижняя щитовидная вырезка, *incisura thyroidea inferior*. От места соединения заднего края с верхним и нижним отходят парные отростки — рога щитовидного хряща. Верхний рог, *cornu superius*, значительно длиннее нижнего, он соединяется с подъязычной костью. Нижний рог, *cornu inferius*, имеет на своей верхушке небольшую суставную площадку, которая сочленяется с *facies articularis thyroidea* перстневидного хряща.

На наружной поверхности пластинки наискось от нижнего края к верхнему проходит шероховатая косая линия, *linea obliqua*, к ней прикрепляются *mm. sternothyroideus et thyrohyoideus*.

Перстневидный хрящ, *cartilago cricoidea* (см. рис. 225, 226), гиалиновый, образует основание гортани, внизу прочно связан с трахеей. С ним подвижно соединены щитовидный и черпаловидные хрящи. Название хряща соответствует его форме: он имеет вид кольца с печаткой — состоит из дуги с пластинкой, *arcus cartilaginis cricoideae et lamina cartilaginis cricoideae*. Нижний край хряща лежит горизонтально, пластинка обращена кзади. На наружной поверхности пластинки по срединной линии расположен вертикальный гребешок, по его сторонам — углубления. Перстневидный хрящ снабжен двумя парами суставных поверхностей: одна из них — щитовидная суставная поверхность, *facies articularis thyroidea*, — маленькая, несколько возвышенная площадка, которая находится на наружной поверхности боковой части хряща; другая — черпаловидная суставная поверхность, *facies articularis arytenoidea*, расположена по верхнему краю пластинки, несколько отступя от срединной линии, выпуклая, эллипсовидной формы.

Надгортанный хрящ, *cartilago epiglottica*, непарный, эластический по строению; лежит кзади от корня языка, над входом в гортань. Этот хрящ, покрытый слизистой оболочкой, носит название надгортанник, *epiglottis*. По форме его сравнивают с языком или с листом (см. рис. 225; рис. 227, а). Кверху он расширяется, книзу суживается в стебелек или ножку, *petiolus epiglottidis*, и прикрепляется к задней поверхности щитовидного хряща, ниже его верхней вырезки. Передняя поверхность надгортанника выпуклая, обращена к языку, задняя — вогнутая, направлена в полость гортани. На покрывающей ее слизистой оболочке имеется большое количество мелких ямочек, в которых расположены слизистые железки.

Черпаловидный хрящ, *cartilago arytenoidea* (см. рис. 225; рис. 227, б), гиалиновый, его голосовой отросток, *processus vocalis*, — эластический. По форме этот хрящ напоминает трехгранную пирамиду, в которой различают основание и верхушку. Основание черпаловидного хряща, *basis cartilaginis arytenoideae*, имеет треугольную форму, слегка вогнуто, обращено вниз и содержит суставную площадку для сочленения с пластинкой перстневидного хряща. Верхушка черпаловидного хряща, *apex cartilaginis arytenoideae*, заострена, наклонена несколько

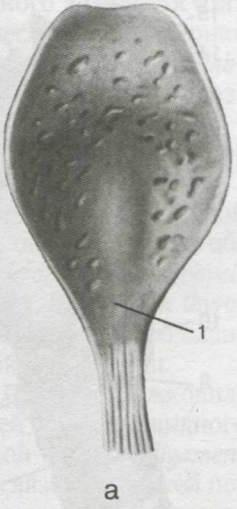

а

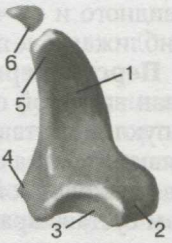

б

Рис. 227. Хрящи гортани:
а — надгортанный хрящ (вид сзади): 1 — *petiolus epiglottidis*;
б — правые черпаловидный и рожковидный хрящи (вид сзади): 1 — *facies posterior*; 2 — *processus muscularis*; 3 — *facies articularis*; 4 — *processus vocalis*; 5 — *apex cartilaginis arytenoideae*; 6 — *cartilago corniculata*

кзади. В основании хряща имеются два ясно выраженных отростка: 1) голосовой, *processus vocalis*, заостренный, направлен вперед, соединяется с голосовой связкой; 2) мышечный, *processus muscularis*, более массивный, тупой, обращен латерально и несколько кзади — служит для прикрепления мышц гортани. У этого хряща различают три поверхности: переднелатеральную, медиальную и заднюю. Переднелатеральная поверхность, *facies anterolateralis*, самая обширная. В нижней ее части, в области маленькой по размерам продолговатой ямки, *fovea oblongata*, кзади от основания голосового отростка прикрепляется голосовая мышца. Медиальная поверхность, *facies medialis*, самая узкая, обращена к соответствующей поверхности черпаловидного хряща противоположной стороны. Задняя поверхность, *facies posterior*, сильно вогнута, служит для прикрепления поперечной и косой черпаловидных мышц.

Рожковидный хрящ, *cartilago corniculata* (см. рис. 227, б), эластический, маленький, конической формы, своим основанием фиксируется на верхушке черпаловидного хряща, вершиной несколько наклонен назад и медиально. В толще черпаловидно-надгортанной складки, *plica aryepiglottica*, он образует рожковидный бугорок, *tuberculum corniculatum*.

Клиновидный хрящ, *cartilago cuneiformis*, эластический, несколько крупнее рожковидного, непостоянной формы и величины. Он также располагается в толще черпаловидно-надгортанной складки, ближе к ее заднему концу, образует клиновидный бугорок, *tuberculum cuneiforme*.

Зерновидный хрящ, *cartilago triticea*, непостоянный, располагается в толще латеральных щитоподъязычных связок, соединяющих верхние рога щитовидного хряща с большими рогами подъязычной кости.

С возрастом (обычно после 20 лет) наступает окостенение хрящей гортани, главным образом по энхондральному типу. Первые следы костной ткани появляются в щитовидном хряще. Позже окостеневают перстневидный хрящ, а затем — основание черпаловидного хряща.

СОЕДИНЕНИЯ ГОРТАНИ

Хрящи гортани соединяются друг с другом, с подъязычной костью и трахеей при помощи суставов и связок. Среди соединений хрящей гортани имеются два парных сустава, которые обеспечивают подвижность отдельных хрящей (см. рис. 225; рис. 228).

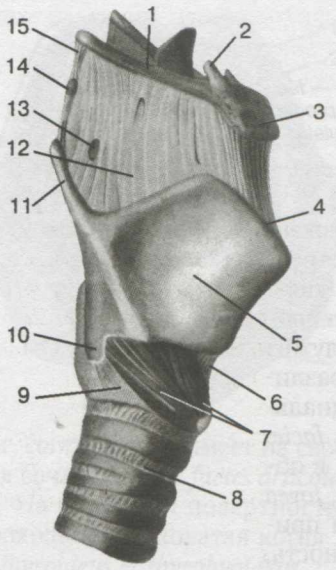

Рис. 228. Гортань (вид справа):

1 — *cornu majus ossis hyoidei*; 2 — *cornu minus ossis hyoidei*; 3 — *corpus ossis hyoidei*; 4 — *incisura thyroidea superior*; 5 — *cartilago thyroidea*; 6 — *ligamentum cricothyroideum*; 7 — *m. cricothyroideus*; 8 — *trachea*; 9 — *cartilago cricoidea*; 10 — *cornu inferius cartilaginis thyroideae*; 11 — *cornu superius cartilaginis thyroideae*; 12 — *membrana thyrohyoidea*; 13 — отверстие для *a.* и *v. laryngea superior*; 14 — *cartilago triticea*; 15 — *ligamentum thyrohyoideum laterale*

Перстнещитовидный сустав, *articulatio cricothyroidea*, располагается между нижним рогом щитовидного хряща и суставной площадкой переднебоковой поверхности перстневидного хряща. Правый и левый перстнещитовидные суставы функционально объединяются в один комбинированный сустав, движения в котором осуществляются вокруг фронтальной оси. В связи с этим щитовидный хрящ при сокращении соответствующих мышц может наклоняться вперед, удаляясь от пластинки перстневидного и от черпаловидных хрящей, и возвращаться в исходное положение, приближаясь к последним.

Перстнечерпаловидный сустав, *articulatio cricoarytenoidea*, парный, образован вогнутой суставной поверхностью на основании черпаловидного хряща и выпуклой суставной поверхностью на верхнем крае пластинки перстневидного хряща. Капсула его очень тонкая и свободная и только сзади укрепляется перстнечерпаловидной связкой, *ligamentum cricoarytenoideum*. Черпаловидный хрящ в этом суставе вращается вокруг вертикальной оси, в результате голосовые отростки расходятся и голосовая щель расширяется.

Между хрящами гортани также имеются непрерывные соединения в виде связок. Между дугой перстневидного хряща и нижним краем щитовидного хряща натянута перстнещитовидная связка, *ligamentum cricothyroideum* (коническая связка, *ligamentum conicum*). Она состоит из эластических волокон и конусовидно расширяется книзу.

Ножка надгортанника, *petiolus epiglottidis*, соединяется с внутренней поверхностью щитовидного хряща в области его вырезки щитонадгортанной связкой, *ligamentum thyroepiglotticum*.

Широкая часть надгортанника соединяется с телом подъязычной кости при помощи подъязычно-надгортанной связки, *ligamentum hyoepiglotticum*. При опускании гортани эта связка натягивается, что придает надгортаннику вертикальное положение. При этом обеспечивается беспрепятственное вхождение воздуха в полость гортани. Кроме того, надгортанник соединяется с корнем языка срединной и латеральными язычно-надгортанными связками, *ligamenta glossoepiglottica medianum et lateralia*.

Голосовая связка, *ligamentum vocale*, парная, располагается в толще одноименной складки. Она натянута между внутренним углом щитовидного хряща и голосовым отростком черпаловидного хряща, построена из эластических волокон. По сути, это верхний край эластического конуса гортани, *conus elasticus*.

Преддверная связка, *ligamentum vestibulare*, парная, располагается в толще одноименной складки. Она натянута между черпаловидным хрящом (над голо-

совым отростком) и внутренней поверхностью угла щитовидного хряща; состоит из фиброзных волокон с незначительной примесью эластических. Преддверная связка является нижней утолщенной частью четырехугольной мембраны, *membrana quadrangularis*, которая вместе с эластическим конусом образует фиброзно-эластическую мембрану гортани и будет описана ниже.

Рожковидный хрящ соединяется с верхушкой черпаловидного хряща при помощи черпаловидно-рожковидного синхондроза, *synchondrosis arycorniculata*.

Гортань фиксирована к подъязычной кости посредством щитоподъязычной мембраны, *membrana thyrohyoidea*. В средней и боковых частях она утолщена и образует связки: непарную срединную щитоподъязычную связку, *ligamentum thyrohyoideum medianum* и парную латеральную щитоподъязычную связку, *ligamentum thyrohyoideum laterale*. Последняя соединяет верхние рога щитовидного хряща с большими рогами подъязычной кости. В ней обычно находится зерновидный хрящ.

С глоткой гортань соединяется двумя связками: короткой (парной) рожковидно-глоточной связкой, *ligamentum corniculopharyngeum*, идущей от рожковидного хряща назад и медиально, а также непарной перстнеглоточной связкой, *ligamentum cricopharyngeum*, образованной соединением предыдущих связок на задней поверхности пластинки перстневидного хряща. Между трахеей и гортанью находится циркулярная перстнетрахеальная связка, *ligamentum cricotracheale*.

МЫШЦЫ ГОРТАНИ

Все мышцы гортани — поперечнополосатые (скелетные), и функционально находятся под контролем сознания человека. Мышцы гортани делят на гортанно-скелетные, которые соединяют гортань со скелетом, и собственные мышцы гортани. К гортанно-скелетным мышцам относят: грудинощитовидную и щитоподъязычные мышцы (подподъязычная группа мышц шеи), которые описаны в разделе «Миология». Грудинощитовидная мышца опускает гортань, щитоподъязычная мышца при фиксированной подъязычной кости тянет гортань вверх.

Собственные мышцы гортани начинаются и прикрепляются на хрящах гортани. По топографическому принципу они делятся на две группы — наружную и внутреннюю. К наружным относится парная перстнещитовидная мышца. Все остальные мышцы составляют внутреннюю группу. Они располагаются на заднебоковой поверхности гортани, в толще голосовой и черпаловидно-надгортанной складок. Наиболее востребованной является функциональная классификация мышц гортани.

Функциональная классификация мышц гортани:

I. *Мышцы, влияющие на ширину голосовой щели*:

1) расширяющие (*m. cricoarytenoideus posterior*);

2) суживающие (*m. cricoarytenoideus lateralis; m. thyroarytenoideus; m. arytenoideus transversus; m. arytenoideus obliquus*).

II. *Мышцы, влияющие на состояние голосовых связок*:

1) натягивающие (*m. cricothyroideus*);

2) расслабляющие (*m. vocalis — pars interna m. thyroarytenoideus*).

III. *Мышцы, влияющие на ширину входа в гортань* (*m. aryepiglotticus; m. ceratocricoideus*).

IV. *Мышцы надгортанника* (*m. thyroepiglotticus*).

Задняя перстнечерпаловидная мышца, *m. cricoarytenoideus posterior* (рис. 229), относится к мышцам, расширяющим голосовую щель. Мышца пар-

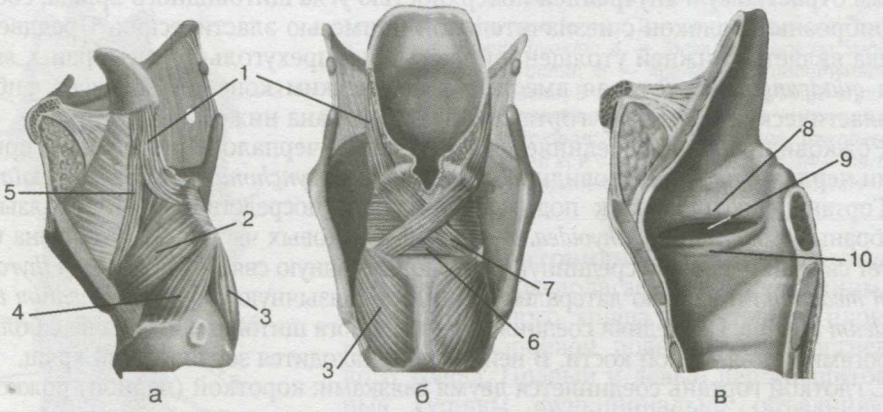

Рис. 229. Мышцы гортани:

а — вид сбоку (левый большой рог подъязычной кости и левая пластинка щитовидного хряща частично удалены); б — вид сзади; в — срединный разрез гортани;

1 — *m. aryepiglotticus*; 2 — *m. thyroarytenoideus*; 3 — *m. cricoarytenoideus posterior*; 4 — *m. cricoarytenoideus lateralis*; 5 — *m. thyroepiglotticus*; 6 — *m. arytenoideus transversus*; 7 — *m. arytenoideus obliquus*; 8 — *plica vestibularis*; 9 — *ventriculus laryngis*; 10 — *plica vocalis*

ная, начинается от задней поверхности пластинки перстневидного хряща, направляется латерально и вверх и прикрепляется к мышечному отростку черпаловидного хряща. Действует на *articulatio cricoarytenoidea*: тянет мышечный отросток назад и вниз, поворачивая черпаловидный хрящ вокруг вертикальной оси кнаружи, при этом голосовой отросток отходит латерально, и голосовая щель расширяется.

Латеральная перстнечерпаловидная мышца, *m. cricoarytenoideus lateralis* (см. рис. 229), начинается от дуги и латеральной поверхности перстневидного хряща, идет косо вверх и назад к мышечному отростку черпаловидного хряща. С латеральной стороны эта мышца прикрыта пластинкой щитовидного хряща. При сокращении она тянет мышечный отросток вперед и вниз, вращая черпаловидный хрящ вокруг вертикальной оси внутрь. При этом голосовой отросток движется в медиальном направлении, голосовые связки сближаются, и голосовая щель суживается. Таким образом, латеральная перстнечерпаловидная мышца является антагонистом одноименной задней мышцы.

Щиточерпаловидная мышца, *m. thyroarytenoideus* (см. рис. 229; рис. 230), парная, квадратной формы, соединяет одноименные хрящи. Она начинается от внутренней поверхности пластинки щитовидного хряща вдоль всего угла, идет назад и кверху, прикрепляясь к мышечному отростку черпаловидного хряща. Функция и механизм действия сходны с предыдущей мышцей. Таким образом, эти две мышцы (*m. cricoarytenoideus lateralis* и *m. thyroarytenoideus*) являются мышцами-синергистами.

Поперечная черпаловидная мышца, *m. arytenoideus transversus* (см. рис. 229), непарная, заполняет вогнутость задней поверхности черпаловидных хрящей, нижним своим краем достигает перстневидного хряща, верхним немного не доходит до рожковидных хрящей. Пучки мышцы, направляясь поперечно, соединяют латеральные края и мышечные отростки черпаловидных хрящей между собой. Мышца сближает черпаловидные хрящи и суживает голосовую щель.

Косая черпаловидная мышца, *m. arytenoideus obliquus* (см. рис. 229), парная, располагается в виде отдельных перекрещивающихся пучков на задней

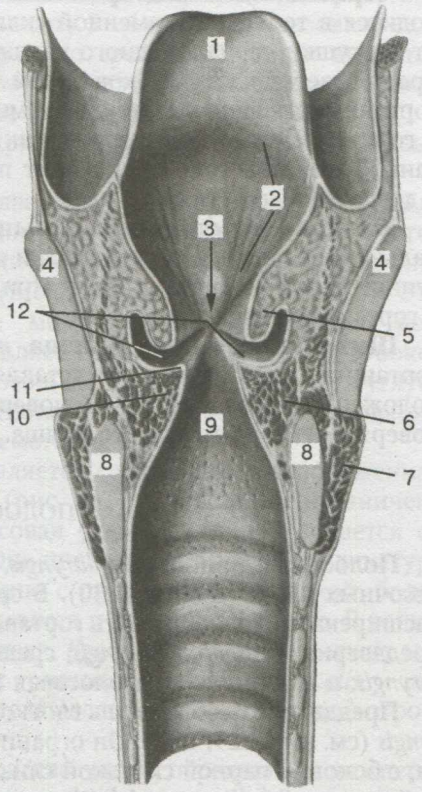

Рис. 230. Гортань. Фронтальный разрез (вид сзади):

1 — *epiglottis*; 2 — *vestibulum laryngis*; 3 — *rima vestibuli*; 4 — *cartilago thyroidea*; 5 — *plica vestibularis*; 6 — *m. thyroarytenoideus*; 7 — *m. cricothyroideus*; 8 — *cartilago cricoidea*; 9 — *cavitas infraglottica*; 10 — *m. vocalis*; 11 — *plica vocalis*; 12 — *ventriculus laryngis*

поверхности предыдущей мышцы. Она простирается от мышечного отростка одного черпаловидного хряща (косо медиально и вверх) к латеральному краю другого черпаловидного хряща (к области его верхушки). Косые черпаловидные мышцы сближают черпаловидные хрящи, вследствие чего голосовая щель суживается. Эта мышца является синергистом поперечной черпаловидной мышцы.

Перстнещитовидная мышца, *m. cricothyroideus* (см. рис. 228; рис. 230), парная, самая сильная из всех мышц гортани. Она начинается от передней поверхности дуги перстневидного хряща двумя пучками, которые веерообразно идут вверх и латерально и прикрепляются к нижнему краю щитовидного хряща как снаружи, так и изнутри (прямая часть, *pars recta*), к его нижнему рогу и к капсуле одноименного сустава (косая часть, *pars obliqua*). Мышца действует на перстнещитовидный сустав, сближая щитовидный хрящ с дугой перстневидного хряща. При этом щитовидный хрящ наклоняется вперед, расстояние между ним и черпаловидными хрящами увеличивается, голосовые связки натягиваются (напрягаются), голосовая щель несколько суживается.

Голосовая мышца, *m. vocalis* (рис. 230), является антагонистом перстнещитовидной мышцы. Мышца парная, залегает в толще голосовой складки, берет начало от внутренней поверхности угла щитовидного хряща в нижней его части. Пучки мышцы идут в сагиттальной плоскости и прикрепляются к латеральной поверхности голосового отростка черпаловидного хряща. По существу, это внутренние пучки щиточерпаловидной мышцы. Волокна этой мышцы вплетаются также в голосовую связку, к которой мышца плотно прилежит.

Волокна голосовой мышцы идут не параллельно голосовой связке, а в различных направлениях — горизонтально, вертикально и косо, под углом к голосовой щели. Мышца может сокращаться вся целиком (голосовой отросток приближается к щитовидному хрящу, голосовая связка становится короче и толще, вследствие чего расслабляется) или отдельными своими пучками. При сокращении мышечных пучков, идущих в косом направлении, достигается расслабление голосовых связок только в определенных участках. При расслаблении голосовые связки несколько утолщаются, вследствие чего голосовая щель несколько суживается.

Черпаловидно-надгортанная мышца, *m. aryepiglotticus* (см. рис. 229), находится в толще одноименной складки слизистой оболочки. Она направляется от верхушки черпаловидного хряща к латеральному краю надгортанника. В нее продолжается часть пучков косой черпаловидной мышцы. Черпаловидно-надгортанные мышцы вместе с косыми черпаловидными мышцами суживают вход в гортань. При этом надгортанник отклоняется кзади и закрывает вход в гортань. Такое действие происходит при акте глотания, чтобы пища не попадала в дыхательные пути.

Рожково-перстневидная мышца, *m. ceratocricoideus*, начинается от латеральной щитоподъязычной связки и зерновидных хрящей, прикрепляется к пластинке перстневидного хряща. При сокращении данной мышцы размеры входа в гортань уменьшаются.

Щитонадгортанная мышца, *m. thyroepiglotticus*, относится к мышцам надгортанника. Она парная, представляет собой небольшой мышечный пучок, расположенный между передней поверхностью надгортанного хряща и внутренней поверхностью щитовидного хряща. Эта мышца поднимает надгортанник.

ПОЛОСТЬ ГОРТАНИ

Полость гортани, *cavitas laryngis*, на фронтальном сечении напоминает форму песочных часов (см. рис. 230). В среднем отделе она сужена, кверху и книзу — расширена. Условно полость гортани можно разделить на три отдела: верхний — преддверие, *vestibulum laryngis*; средний — промежуточная часть, *pars intermedia laryngis*; и нижний — подголосовая полость, *cavitas infraglottica*.

Преддверие сообщается с глоткой через отверстие — вход в гортань, *aditus laryngis* (см. рис. 229, 231). Он ограничен: спереди — верхним краем надгортанника; с боков — парной складкой слизистой оболочки — черпаловидно-надгортанной складкой, *plica aryepiglottica*, соединяющей край надгортанника с верхушкой черпаловидного хряща; сзади — непарной межчерпаловидной складкой, *plica interarytenoidea*, которая замыкает одноименную небольшую вырезку между верхушками черпаловидных хрящей — *incisura interarytenoidea*. В заднем отделе *plica aryepiglottica* находятся два маленьких бугорка — рожковидный и клиновидный, *tuberculum corniculatum et tuberculum cuneiforme*, соответствующие одноименным хрящам. Книзу преддверие суживается, его форма отдаленно напоминает воронку.

От промежуточной части гортани преддверие отграничено складками слизистой оболочки — складками преддверия, *plicae vestibulares*, которые называют

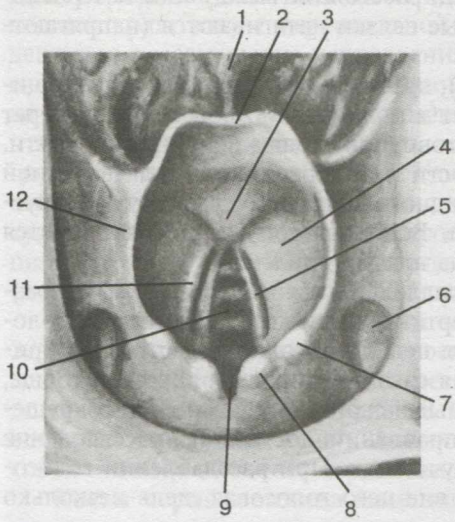

Рис. 231. Вход в гортань и преддверие гортани:

1 — *radix linguae*; 2 — *epiglottis*; 3 — *tuberculum epiglotticum*; 4 — *vestibulum laryngis*; 5 — *plica vocalis*; 6 — *recessus piriformis*; 7 — *tuberculum cuneiforme*; 8 — *tuberculum corniculatum*; 9 — *incisura interarytenoidea*; 10 — *rima glottidis*; 11 — *plica vestibularis*; 12 — *plica aryepiglottica*

ложными голосовыми складками. Между ними находится щель преддверия, *rima vestibuli*. Передняя стенка преддверия имеет высоту 3—4 см. Она образована задней поверхностью надгортанника, на котором по срединной линии выдается надгортанный бугорок, *tuberculum epiglotticum*, образованный вследствие выпячивания стебелька надгортанника. Задняя стенка значительно короче (1—1,5 см) и представлена черпаловидными хрящами и межчерпаловидной вырезкой.

Средний отдел полости гортани — наиболее узкий. Он простирается от преддверных складок вверху, до голосовых складок внизу. Между преддверной и голосовой складками на каждой стороне гортани располагается желудочек гортани (морганиев желудочек), *ventriculus laryngis (Morganii)* (см. рис. 229, 230). Эту часть полости гортани называют также межжелудочковой частью, *pars interventricularis*. Каждый желудочек представляет собой слепой карман в боковой стенке гортани и имеет форму удлиненного в сагиттальной плоскости углубления. Желудочки гортани играют роль резонаторов при голосообразовании и, кроме того, служат для согревания вдыхаемого воздуха.

Самой узкой частью полости гортани является сагиттально расположенная голосовая щель, *rima glottidis seu rima vocalis* (рис. 231). С боков она ограничена голосовыми складками, *plicae vocales*. Голосовая складка резко отличается от преддверной внешним видом и строением. Она представляет собой дупликатуру слизистой оболочки, но край ее, по сравнению с преддверной складкой, более острый, белесоватого цвета и ближе располагается к срединной линии. В толще голосовой складки заключены: голосовая связка, *ligamentum vocale*, — лежит медиально, ближе к свободному краю складки; голосовая мышца, *m. vocalis*, — занимает латеральное положение; в заднем отделе располагается голосовой отросток черпаловидного хряща.

На протяжении голосовой щели имеются две части: передняя — межперепончатая часть, *pars intermembranacea* (голосовая часть, *pars vocalis*), ограниченная голосовыми связками; задняя — межхрящевая часть, *pars intercartilaginea* (дыхательная часть, *pars respiratoria*), ограниченная голосовыми отростками черпаловидных хрящей (рис. 232). Длина голосовой щели (переднезадний размер) у мужчин достигает 20—24 мм, у женщин — 16—20 мм. Межперепончатая часть

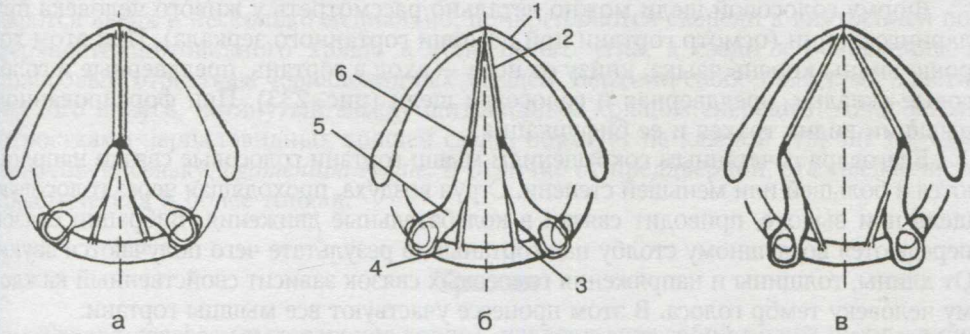

Рис. 232. Различные положения голосовых связок. Схема:

а — замкнутая голосовая щель; б — среднее положение; в — максимальное расширение голосовой щели;

1 — *cartilago thyroidea*; 2 — *ligamentum vocale*; 3 — *ligamentum cricoarytenoideum*; 4 — *cartilago cricoidea*; 5 — *cartilago arytenoidea*; 6 — *processus vocalis*

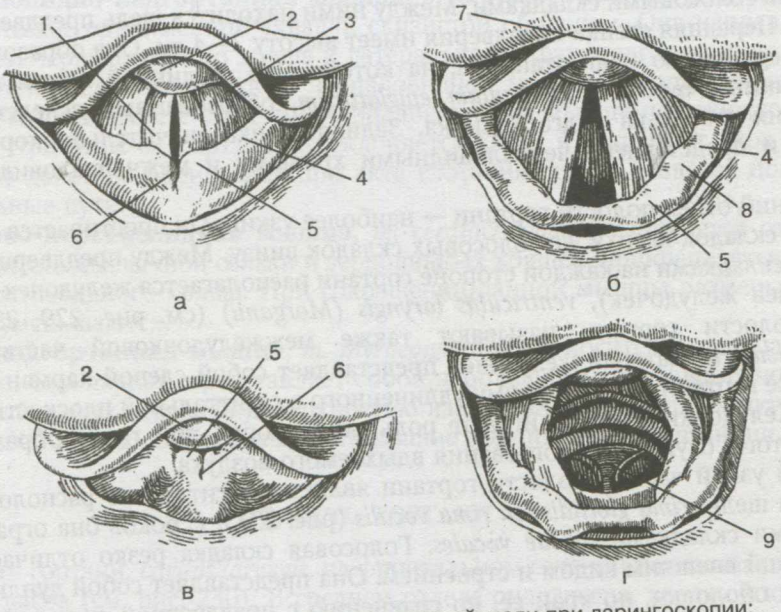

Рис. 233. Различные формы голосовой щели при ларингоскопии:

а — голосовые связки напряжены, голосовая щель почти замкнута (при произнесении высоких резких звуков); б — спокойное дыхание, момент вдоха; в — полное замыкание входа в гортань (при натуживании); г — глубокий вдох, голосовая щель полностью раскрыта, видна слизистая оболочка трахеи; 1 — *plica vocalis*; 2 — *tuberculum epiglotticum*; 3 — *plica vestibularis*; 4 — *plica aryepiglottica*; 5 — *tuberculum corniculatum*; 6 — *incisura interarytenoidea*; 7 — *epiglottis*; 8 — *tuberculum cuneiforme*; 9 — *bifurcatio tracheae*

более узкая и длинная, составляет примерно $^3/_4$ всей длины щели. Межхрящевая часть шире и короче. Размер голосовой щели зависит от интенсивности дыхания. При спокойном дыхании ширина голосовой щели равна приблизительно 5 мм, при усиленном дыхании и громком крике достигает 15 мм, а при голосообразовании голосовая щель может резко суживаться.

Форму голосовой щели можно детально рассмотреть у живого человека при ларингоскопии (осмотр гортани при помощи гортанного зеркала). При этом хорошо видны корень языка, книзу от него — вход в гортань, преддверные и голосовые складки, преддверная и голосовая щели (рис. 233). При форсированном дыхании видна трахея и ее бифуркация.

Благодаря сочетанным сокращениям мышц гортани голосовые связки напрягаются в большей или меньшей степени. Струя воздуха, проходящая через голосовую щель при выдохе, приводит связки в колебательные движения. Вибрации связок передаются воздушному столбу над гортанью, в результате чего получаются звуки. От длины, толщины и напряжения голосовых связок зависит свойственный каждому человеку тембр голоса. В этом процессе участвуют все мышцы гортани.

Гортань фиксируется сокращением мышц, лежащих выше и ниже подъязычной кости, т. е. гортанно-скелетных мышц. Перстнещитовидные мышцы приводят в движение щитовидный хрящ, он удаляется от черпаловидных хрящей, вследствие чего голосовые связки натягиваются, и голосовая щель слегка суживается. Замыкание голосовой щели достигается одновременным сокращением латеральных перстнечерпаловидных, щиточерпаловидных, поперечной и косых черпаловид-

ных, а также голосовых мышц. Единственным антагонистом всех этих мышц являются задние перстнечерпаловидные мышцы, расширяющие голосовую щель.

Нижний отдел полости гортани, расположенный под голосовой щелью, подголосовая полость, *cavitas infraglottica*, постепенно расширяется и продолжается в полость трахеи.

СТРОЕНИЕ СТЕНКИ ГОРТАНИ

Основу стенки гортани составляют хрящи и их соединения. Снаружи располагаются поперечнополосатые мышцы, покрытые наружной оболочкой — адвентицией. Изнутри полость гортани выстлана слизистой оболочкой. Она тонкая, бледно-розового цвета, в области голосовых связок почти белая. На большем протяжении слизистая оболочка покрыта мерцательным эпителием, содержит серозно-слизистые железы. Их особенно много в области преддверных складок, желудочков гортани и на задней поверхности надгортанника. Секрет желез увлажняет голосовые складки. В области голосовых складок слизистая оболочка покрыта многослойным плоским эпителием, плотно сращена с подслизистой основой и желез не содержит. В остальных отделах гортани слизистая оболочка с подслизистой основой соединены рыхло, особенно в области преддверных складок. Здесь возможны отеки слизистой оболочки, затрудняющие дыхание (ложный круп).

В подслизистой основе гортани располагается большое количество фиброзных и эластических волокон, которые образуют фиброзно-эластическую мембрану гортани, *membrana fibroelastica laryngis*. Она состоит из двух частей: четырехугольной мембраны и эластического конуса. Четырехугольная мембрана, *membrana quadrangularis*, залегает под слизистой оболочкой в верхнем этаже гортани, участвует в образовании стенки преддверия. Вверху она достигает черпаловидно-надгортанных складок, а внизу ее свободный край образует связку преддверия, *ligamentum vestibulare*, которая залегает в толще одноименной складки.

Эластический конус, *conus elasticus*, находится под слизистой оболочкой в нижнем этаже гортани. Он представляет собой эластическую мембрану, по форме напоминающую палатку. Волокна эластического конуса начинаются от верхнего края дуги перстневидного хряща в виде перстнещитовидной связки, поднимаются вверх и несколько медиально, прикрепляются спереди к внутренней поверхности щитовидного хряща в области его угла, а сзади к основаниям и голосовым отросткам черпаловидных хрящей. Верхний свободный край эластического конуса, натянутый между щитовидным хрящом спереди и голосовыми отростками черпаловидных хрящей сзади, образует на каждой стороне гортани голосовую связку, *ligamentum vocale*. В отличие от преддверной, эта связка чисто эластическая и более тонкая.

Трахея

Трахея, *trachea* (дыхательное горло), представляет собой полую цилиндрическую трубку длиной 11—13 см, несколько сдавленную в переднезаднем направлении. Поперечник трахеи составляет в среднем 15—18 мм. Перед местом своего разделения трахея обладает наименьшим диаметром (рис. 234).

Трахея начинается на уровне межпозвоночного диска, соединяющего тела VI—VII шейных позвонков. На высоте *discus intervertebralis* между IV и V грудны-

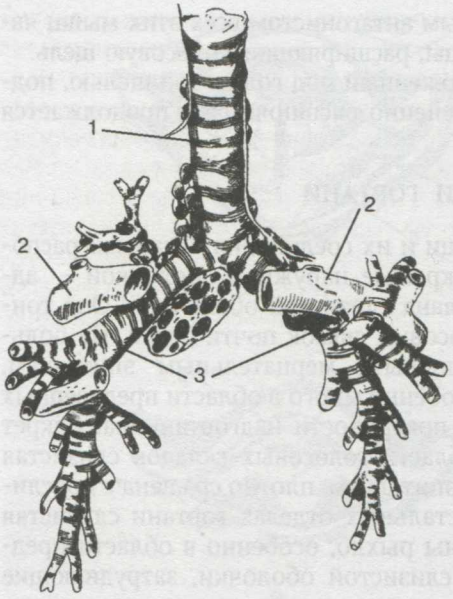

Рис. 234. Трахея и бронхи (вид спереди):
1 — *trachea*; 2 — *aa. pulmonales dextra et sinistra*; 3 — *bronchi principales*

ми позвонками трахея разделяется на два главных бронха, образуя бифуркацию, *bifurcatio tracheae*. В этом месте снизу в просвет трахеи вдается выступ — киль — *carina tracheae*. В области бифуркации трахея прочно фиксирована к окружающим органам, а ее верхняя часть может незначительно смещаться, так как она на всем протяжении окружена рыхлой клетчаткой.

Топографически на протяжении трахеи выделяют две части — шейную, *pars cervicalis*, и грудную, *pars thoracica*. Грудная часть длиннее, начинается на уровне плоскости верхней апертуры грудной клетки.

В области шеи спереди трахеи находится париетальный листок внутришейной фасции, сращенный с предтрахейной пластинкой собственной фасции шеи. В последнюю заключены *mm. sternohyoidei*, и *sternothyroidei*. Непосредственно за ними расположено предтрахеальное пространство, *spatium pretracheale*, содержащее жировую клетчатку и нижние щитовидные вены. В шейном отделе к трахее прилежит щитовидная железа. Ее перешеек охватывает спереди II—IV трахейные полукольца, а правая и левая доли опускаются до V—VI хрящей трахеи. Сзади и несколько левее трахеи проходит пищевод. В бороздах между трахеей и пищеводом лежат возвратные гортанные нервы. Справа и слева от трахеи находятся сосудисто-нервные пучки шеи.

В грудной полости трахея располагается в средостении, разграничивая его условно на переднее и заднее. Спереди грудного отдела трахеи, непосредственно над ее бифуркацией, лежит дуга аорты, огибающая трахею слева. Также спереди располагаются плечеголовной ствол, левая плечеголовная вена, начало левой общей сонной артерии и жировая клетчатка, у детей — вилочковая железа. В клетчатке на передней поверхности трахеи, особенно в месте ее бифуркации, лежат многочисленные лимфатические узлы (см. рис. 234).

Строение трахеи. Основу трахеи составляют хрящи трахеи, *cartilagines tracheales*, которые имеют вид полукольца. Каждое из них представляет дугу, занимающую приблизительно две трети окружности трахеи, свободные концы дуги обращены назад. Число хрящей непостоянно (15—20), форма их варьирует. Ширина (высота) колец — 3—4 мм, толщина — 1—2 мм или немного более. Самое верхнее кольцо выделяется своей шириной и соединяется с перстневидным хрящом. Кольца трахеи гиалиновые, покрыты надхрящницей, между собой соединены кольцевыми связками, *ligamenta annularia*, которые по ширине вдвое уже колец. Продолжаясь кзади, кольцевые связки переходят в заднюю — перепончатую стенку, *paries membranaceus*. Кольцевые связки состоят из соединительнотканных пучков, расположенных параллельно длине трахеи. Перепонча-

тая стенка трахеи содержит хорошо выраженные пучки гладких мышц — *musculi tracheales*, ориентированные поперечно. Снаружи трахея покрыта соединительнотканной оболочкой, *tunica adventitia*. Благодаря хрящевым полукольцам, кольцевым связкам и перепончатой стенке, трахея обладает значительной растяжимостью и упругостью, и в то же время хрящевая основа стенки обеспечивает постоянное зияние просвета, необходимое для циркуляции воздуха.

Внутренняя поверхность трахеи выстлана слизистой оболочкой, которая покрыта многорядным мерцательным эпителием, содержит слизистые железы и лимфоидные узелки. В собственной пластинке слизистой оболочки имеется сеть эластических волокон. В подслизистой основе в области кольцевых связок и в перепончатой стенке в большом количестве содержатся маленькие железы трахеи, *glandulae tracheales*, выделяющие смешанный секрет.

Бронхи

Главные бронхи (правый и левый), *bronchi principales dexter et sinister*, отходят от трахеи на уровне межпозвоночного диска между IV и V грудными позвонками и направляются к воротам соответствующего легкого (см. рис. 234). Бронхи расходятся под углом около 70 градусов, но правый главный бронх имеет более вертикальное направление, он короче и шире, чем левый, и служит (по направлению) как бы продолжением трахеи. Поэтому в правый главный бронх чаще, чем в левый, попадают инородные тела. Длина правого главного бронха (от начала до ветвления на долевые бронхи) приблизительно 3 см, левого — 4—5 см. Над правым главным бронхом перекидывается непарная вена перед ее впадением в верхнюю полую вену, ниже его лежит правая легочная артерия. Над левым главным бронхом располагается левая легочная артерия и дуга аорты. Сзади бронха идет пищевод и грудная аорта.

Стенка главных бронхов по своему строению напоминает стенку трахеи. Скелет этих бронхов также составляют хрящевые (гиалиновые) полукольца (в правом бронхе 6—8, в левом — 9—12). Сзади бронхи имеют перепончатую стенку, состоящую преимущественно из гладких мышц. Изнутри главные бронхи выстланы слизистой оболочкой с мерцательным эпителием, снаружи они покрыты адвентицией.

Гортань, трахея и главные бронхи представляют воздухоносные пути, открытые все время, так как в стенке их находятся хрящевые полукольца. Колебанием ресничек мерцательного эпителия слизистой оболочки (защитное приспособление) вместе со слизью выводятся наружу частицы пыли, бактерии и пр., которые попадают внутрь органов дыхания в момент вдоха.

Легкие

Правое и левое легкие (рис. 235), *pulmo dexter et pulmo sinister* (греч. — *pneumon*), располагаются в правой и левой половинах грудной полости. Каждое окружено своим плевральным мешком. Легкие друг от друга отделены комплексом органов, входящих в состав средостения, снизу прилежат к диафрагме, а спереди, сбоку и сзади соприкасаются со стенками грудной полости.

Форма и объем легких неодинаковы. Общая масса правого легкого несколько больше, чем левого, приблизительно на 10 %. Правое легкое немного короче

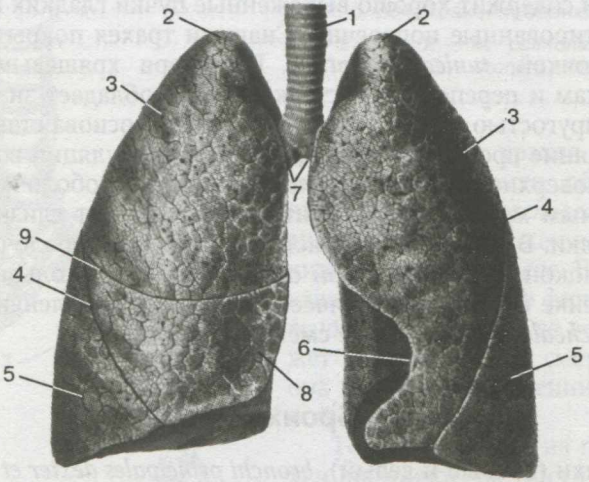

Рис. 235. Трахея, главные бронхи и легкие (вид спереди):

1 — *trachea*; 2 — *apex pulmonis*; 3 — *lobus superior*; 4 — *fissura obliqua*; 5 — *lobus inferior*; 6 — *incisura cardiaca*; 7 — *bronchi principales;* 8 — *lobus medius*; 9 — *fissura horizontalis pulmonis dextri*

и шире левого. Это связано с тем, что справа купол диафрагмы стоит выше, чем слева. Кроме того, левое легкое испытывает давление от асимметрично расположенного сердца, верхушка которого смещена влево. Снаружи легкое покрыто висцеральной плеврой. Как всякая серозная оболочка, плевра состоит из фиброзной пластинки и мезотелия. Она прозрачная (сквозь нее просвечивает ткань легкого), блестящая, гладкая, увлажненная серозной жидкостью. Если легкое достаточно наполнено воздухом (в состоянии, соответствующем стадии вдоха, *inspiratio*), то видно его дольчатое строение: вся поверхность разбита на маленькие многоугольные поля (поперечник их колеблется от 0,5 до 1,2 см). Каждое из таких полей соответствует одной дольке легкого, *lobulus pulmonis.* Границы между отдельными дольками обусловлены наличием прослоек соединительной ткани и распределением в них кровеносных сосудов, а также отложением пигмента (у взрослых).

Цвет нормальных легких в детском возрасте бледно-розовый. У взрослых орган приобретает более темную окраску, становится аспидно-серым, с отдельными черными пятнами пигмента. Этот пигмент не образуется в самом организме, подобно гемоглобину или пигменту радужной оболочки глаза. Он попадает извне (вместе с вдыхаемым воздухом) в виде частиц угля, которые откладываются в соединительнотканной основе легкого.

Паренхима легкого мягкая, нежная (наподобие губки) за счет содержащегося в ней воздуха, поэтому легкие не тонут в воде. Легкие, которые не функционировали (например, легкие мертворожденного плода), тонут. Это явление используется в судебно-медицинской экспертизе. Вследствие обилия эластических волокон в строме ткань органа обладает значительной упругостью, имеющей весьма важное значение для функции.

Емкость легких. При максимальном расширении грудной клетки (при самом глубоком вдохе) в обоих легких взрослого здорового мужчины вмещается приблизительно 4000—5000 мл воздуха. После самого сильного выдоха в легких остается около 1500 мл воздуха — так называемый остаточный объем (он оста-

ется и в легких трупа). Разность между этими двумя цифрами составляет 3500 мл — это средняя жизненная емкость легких, слагающаяся из трех величин: дыхательный объем, резервный объем вдоха и резервный объем выдоха. Дыхательный объем (400—500 мл) — это то количество воздуха, которое вдыхается и выдыхается при обычном спокойном дыхании. Резервный объем вдоха (1500—2000 мл) — то количество воздуха, которое может поступать в легкие при самом сильном вдохе (сверх дыхательного объема, после обычного вдоха). Резервный объем выдоха (500—1000 мл) — это тот объем воздуха, который может быть выведен из легких после обычного (не форсированного) выдоха. Жизненная емкость легких находится в прямой зависимости от степени развития грудной клетки. Следовательно, физические упражнения и тренировка дыхательной мускулатуры, особенно в молодом возрасте, способствуют формированию высокой или широкой грудной клетки с хорошо развитыми легкими. После 35—40 лет жизненная емкость легких начинает постепенно уменьшаться.

Масса легких представляет очень непостоянную величину. Она колеблется не только индивидуально, но изменяется также в связи с количеством содержащейся в легких крови. Русское название «легкое» дано очень метко, ибо верно определяет физическое свойство этого органа. В среднем масса легких у взрослого мужчины колеблется между 1000 и 1300 г, у женщины — на 200—300 г меньше, что соотносится к весу тела приблизительно как 1 : 50.

Внешнее строение легких. Легкое имеет форму неправильного конуса, уплощенная сторона которого обращена к средостению. Орган имеет основание, *basis pulmonis*, которое прилежит к диафрагме, а также верхний суженный и закругленный конец — верхушку легкого, *apex pulmonis*. У легкого различают четыре поверхности и три края. Основанию соответствует диафрагмальная поверхность, *facies diaphragmatica*, слегка вогнутая из-за выпуклости диафрагмы. Самую обширную поверхность легкого составляет реберная поверхность, *facies costalis*, которая прилежит к внутренней поверхности грудной полости. Она выпуклая и имеет отпечатки ребер. Сзади реберная поверхность легкого имеет позвоночную часть, *pars vertebralis*, которая соприкасается с позвоночным столбом. Обращенные друг к другу поверхности долей легкого получили название междолевые поверхности, *facies interlobares*. Поверхность легкого, обращенная к средостению, называется средостенной поверхностью, *facies mediastinalis*. Она в нижней своей части имеет вдавление от сердца, *impressio cardiaca*, более глубокое на левом легком. На средостенной поверхности легкого немного выше ее середины находится овальной формы вдавление — ворота легкого, *hilum pulmonis*, куда входят главный бронх, легочная артерия и нервы; из ворот легкого выходят легочные вены и лимфатические сосуды. Эти образования, окруженные соединительной тканью, составляют корень легкого, *radix pulmonis*. В воротах легкого располагаются несколько бронхолегочных лимфатических узлов, *nodi lymphoidei bronchopulmonales*. Ворота у правого легкого короче и шире, чем у левого, высота ворот 4—9 см. Верхний край ворот проецируется на V грудной позвонок сзади и II ребро или второе межреберье спереди.

Компоненты корня в правом и левом легком располагаются по-разному (рис. 236, 237). В левом легком в составе *radix pulmonis* выше всего лежит легочная артерия, ниже и слегка кзади — главный бронх, еще ниже и кпереди — две легочные вены. В корне правого легкого выше всего находится главный бронх, ниже и несколько кпереди от него — легочная артерия, две легочные вены находятся ниже и спереди от артерии. Итак, правило расположения структур в воро-

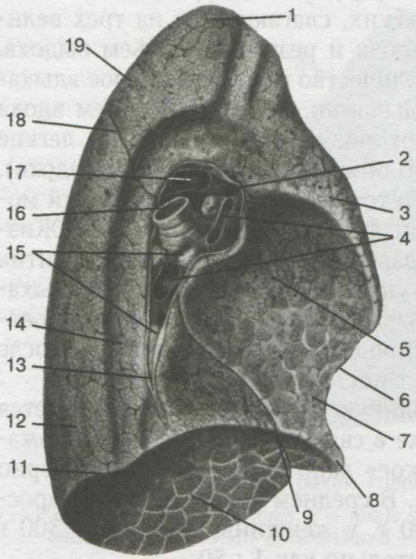

Рис. 236. Левое легкое (вид с медиальной стороны):

1 — *apex pulmonis*; 2 — *hilum pulmonis*; 3 — *facies mediastinalis*; 4 — *vv. pulmonales sinistrae*; 5 — *impressio cardiaca*; 6 — *margo anterior*; 7 — *lobus superior*; 8 — *lingula pulmonis sinistri*; 9 — *fissura obliqua*; 10 — *facies diaphragmatica*; 11 — *margo inferior*; 12 — *lobus inferior*; 13 — *ligamentum pulmonale*; 14 — *sulcus aorticus*; 15 — *nodi lymphoidei bronchopulmonales*; 16 — *bronchus principalis sinister*; 17 — *a. pulmonalis sinistra*; 18 — *fissura obliqua*; 19 — *pars vertebralis*

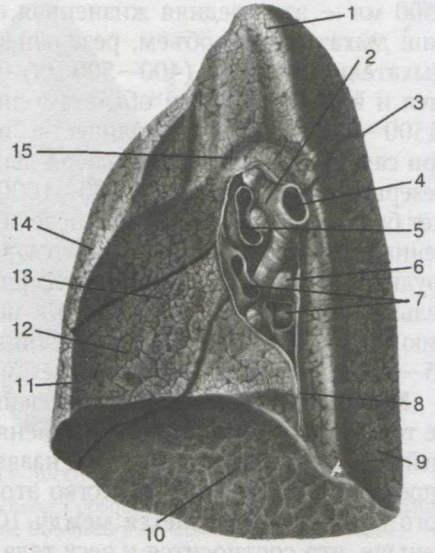

Рис. 237. Правое легкое (вид с медиальной стороны):

1 — apex pulmonis; 2 — *hilum pulmonis*; 3 — *fissura obliqua*; 4 — *bronchus principalis dexter*; 5 — *a. pulmonalis dextra*; 6 — *nodus lymphoideus bronchopulmonalis*; 7 — *vv. pulmonales dextrae*; 8 — *ligamentum pulmonale*; 9 — *lobus inferior*; 10 — *facies diaphragmatica*; 11 — *margo anterior*; 12 — *lobus medius pulmonis dextri*; 13 — *impressio cardiaca*; 14 — *lobus superior*; 15 — *facies mediastinalis*

тах легкого при рассмотрении сверху вниз: слева — артерия, бронх, вены («АБВ»); справа — бронх, артерия, вены («БАВ»).

Поверхности легкого отделены краями. У каждого легкого различают три края: передний, нижний и задний. Передний край, *margo anterior*, острый, идет между *facies costalis* и *facies mediastinalis*. На правом легком на всем протяжении он имеет почти вертикальное направление и затем переходит в нижний край. У левого легкого в нижней половине переднего края имеется сердечная вырезка, *incisura cardiaca* (*pulmonis sinistri*), обусловленная положением сердца. Снизу эту вырезку ограничивает язычок левого легкого, *lingula pulmonis sinistri*. Нижний край, *margo inferior*, тоже острый, отделяет реберную и средостенную поверхности от диафрагмальной. Задний край закруглен, так как *facies costalis* вдоль линии соединения головок ребер с грудными позвонками постепенно переходит в *pars vertebralis*.

На средостенной поверхности легкого имеется ряд борозд от прилежащих кровеносных сосудов: на верхушке обоих легких проходит подключичная борозда; кпереди от нее на правом легком оставляет след верхняя полая вена; кзади от ворот левого легкого вертикально идет борозда, соответствующая нисходящей

части аорты; на правом легком в этом месте проходит борозда от непарной вены.

Каждое легкое с помощью щелей разделяется на доли, *lobi pulmones* (см. рис. 235–237). В правом легком три доли: верхняя, средняя и нижняя, в левом – две: верхняя и нижняя. Косая щель, *fissura obliqua*, идет почти одинаково на обоих легких. Она начинается на тупом заднем крае легкого сравнительно высоко (на 6–7 см ниже верхушки), приблизительно на уровне остистого отростка III грудного позвонка, затем направляется по реберной поверхности вперед и вниз по ходу VI ребра и достигает нижнего края легкого в месте перехода VI ребра в хрящ. Отсюда щель продолжается на диафрагмальную, а затем на средостенную поверхность, поднимаясь вверх и назад к воротам легкого. Таким образом, косая щель пересекает все три поверхности легкого, глубоко проникает внутрь органа вплоть до ворот и разделяет легкое на две доли, связанные между собой только в области ворот легкого. Нижняя доля, *lobus inferior*, несколько больше верхней доли, *lobus superior*. Вследствие хода косой щели верхушка и большая часть реберной поверхности легких при рассмотрении спереди принадлежат верхней доле, в то время как основание, большая часть заднего края и часть реберной поверхности вблизи него входят в состав нижней доли.

На правом легком, кроме косой щели, имеется горизонтальная щель – *fissura horizontalis pulmonis dextri* (см. рис. 235, 237). Она начинается на реберной поверхности от *fissura obliqua* приблизительно на уровне задней подмышечной линии, направляется вперед почти горизонтально, совпадая с ходом IV ребра, достигает переднего края легкого и переходит на его средостенную поверхность, где заканчивается кпереди от ворот легкого. Таким образом, горизонтальная щель отсекает от верхней доли сравнительно небольшой участок – среднюю долю правого легкого, *lobus medius pulmonis dextri*, которая на реберной поверхности имеет треугольные очертания.

Таким образом, верхняя доля левого легкого по своим отношениям и объему соответствует *lobus superior* и *lobus medius* правого легкого вместе взятым (см. рис. 235).

Реберная поверхность легких при рассматривании их сзади представлена незначительной по площади верхней долей и обширной нижней.

Деление легких на доли вариабельно: иногда горизонтальная щель отсутствует или слабо выражена, поэтому в этих случаях правое легкое состоит из двух долей. Изредка наблюдается три доли в левом легком, реже число долей достигает четырех и т. п.

Ветвление бронхов в легких. В воротах легкого главный бронх, *bronchus principalis*, делится на долевые бронхи, *bronchi lobares*, которых в правом легком три, а в левом – два. При входе в верхнюю долю правого легкого бронх располагается над артерией (эпартериально), а в других долях правого и левого легких – ниже артерии (гипартериально). Долевые бронхи входят в доли легкого и разделяются на сегментарные бронхи, *bronchi segmentales* (рис. 238, табл. 17).

Сегментарный бронх входит в сегмент, представляющий собой участок доли легкого в форме конуса, который обращен основанием к поверхности легкого, а верхушкой – к корню и состоит из легочных долек. В центре сегмента располагаются сегментарный бронх и сегментарная артерия, а на границе с соседним сегментом – сегментарная вена. Сегменты отделены друг от друга соединительной тканью (малососудистая зона). Названия сегментов соответствуют названиям сегментарных бронхов. Согласно Международной анатомической номенклатуре в каждом легком имеется по 10 сегментов (см. табл. 17).

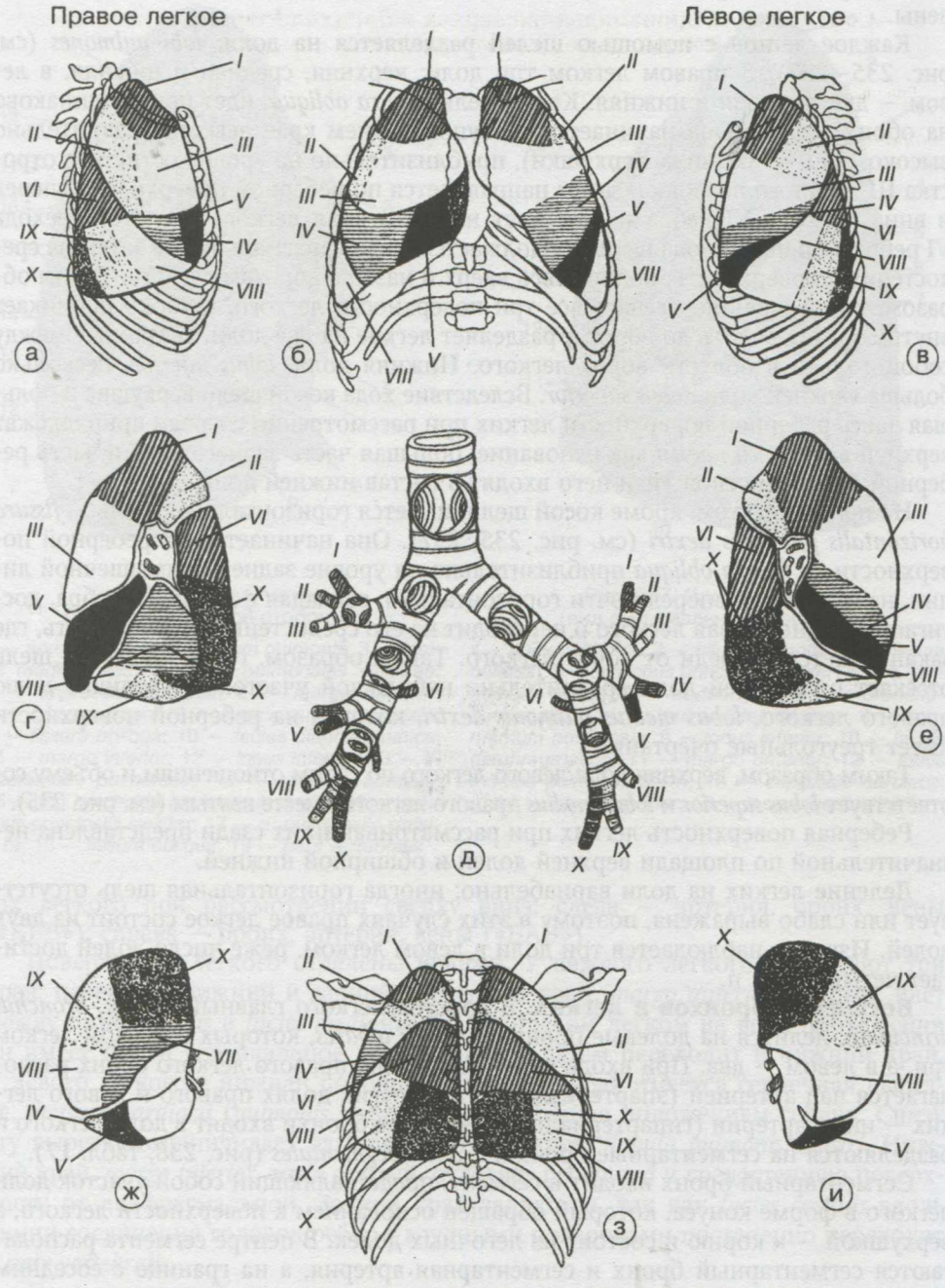

Рис. 238. Сегменты легкого. Схема (цифры обозначают сегменты, указанные в табл. 17):

а — вид сбоку; б — вид спереди; в — вид сбоку; г — медиастинальная поверхность; д — бронхиальное дерево; е — медиастинальная поверхность; ж — диафрагмальная поверхность; з — вид сзади; и — диафрагмальная поверхность

Таблица 17

Соотношение бронхиального дерева и бронхолегочных сегментов по Международной анатомической номенклатуре

Главные бронхи	Долевые бронхи	Сегментарные бронхи	Бронхолегочные сегменты
Bronchus principals dexter	*Bronchus lobaris superior dexter*	*Bronchus segmentalis apicalis (BI)*	*Seg. apicale (SI)*
		Bronchus segmentalis posterior (BII)	*Seg. posterlus (SII)*
		Bronchus segmentalis anterior (BIII)	*Seg. anterius (SIII)*
	Bronchus lobaris medius dexter	*Bronchus segmentaiis lateralis (BIV)*	*Seg. laterale (SIV)*
		Bronchus segmentalis medialis (BV)	*Seg. mediale (SV)*
	Bronchus lobaris inferior dexter	*Bronchus segmentalis superior (BVI)*	*Seg. superius (SVI)*
		Bronchus segmentalis basalis medialis (cardiacus) (BVII)	*Seg. basale mediale (cardiacum) (SVII)*
		Bronchus segmentalis basalis anterior (BVIII)	*Seg. basale anterius (SVIII)*
		Bronchus segmentalis basalis lateralis (BIX)	*Seg. basale laterale (SIX)*
		Bronchus segmentalis basalis posterior (BX)	*Seg. basale posterius (SX)*
Bronchus principalis sinister	*Bronchus lobaris superior sinister*	*Bronchus segmentalis apicoposterior (BI + II)*	*Seg. apicoposterius (SI + II)*
		Bronchus segmentalis anterior (BIII)	*Seg. anterius (SIII)*
		Bronchus lingularis superior (BIV)	*Seg. lingulare superius (SIV)*
		Bronchus lingularis inferior (BV)	*Seg. lingulare inferius (SV)*
	Bronchus lobaris inferior sinister	*Bronchus segmentalis superior (BVI)*	*Seg. superius (SVI)*
		Bronchus segmentalis basalis medialis (cardiacus) (BVII)	*Seg. basale mediale (cardiacus) (SVII)*
		Bronchus segmentalis basalis anterior (BVIII)	*Seg. basale anterius (SVIII)*
		Bronchus segmentalis basalis lateralis (BIX)	*Seg. basale laterale (SIX)*
		Bronchus segmentalis basalis posterior (BX)	*Seg. basale posterius (SX)*

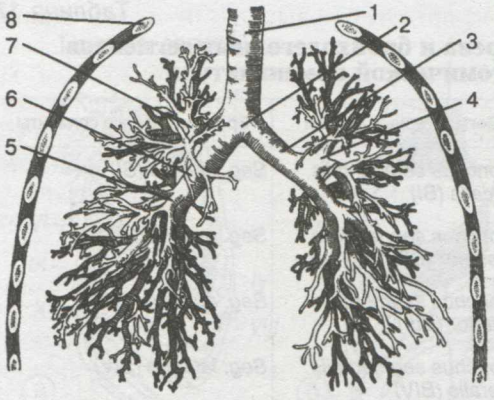

Рис. 239. Ветвление бронхиального дерева (вид спереди):

1 — *trachea*; 2 — *bifurcatio tracheae*; 3 — *bronchus principalis sinister*; 4 — *bronchus lobaris superior sinister*; 5 — *bronchus lobaris medius dexter*; 6 — *bronchus principalis dexter*; 7 — *bronchus segmentalis apicalis*; 8 — *costa I*

В бронхиальном дереве (рис. 239) сегментарный бронх является бронхом III порядка (долевой — II порядка, главный — I). Сегментарный бронх делится на ветви — внутрисегментарные бронхи, *bronchi intrasegmentales*, которых насчитывается примерно 9—10 порядков. Для них характерен магистральный, или рассыпной, тип деления. Бронх диаметром около 1 мм входит в дольку легкого под названием долькового бронха, *bronchus lobularis*. Долькой легкого называется небольшой участок легочной паренхимы, имеющий пирамидальную форму и диаметр 10—15 мм. В общей сложности в обоих легких насчитывается до 1000 долек. Внутри дольки дольковый бронх делится на 12—18—24-концевые бронхиолы, *bronchioli terminales*, которых в обоих легких около 20 000. Диаметр концевых бронхиол составляет 0,3—0,5 мм. Концевыми бронхиолами заканчивается бронхиальное дерево, *arbor bronchialis*, — воздухоносный отдел дыхательной системы.

По мере ветвления бронхиального дерева изменяется строение стенки бронхов. Хрящевые полукольца в стенке главного бронха заменяются на хрящевые кольца в стенке долевых бронхов, а начиная с сегментарных бронхов хрящ в стенке распадается на отдельные пластины. Вместе с уменьшением диаметра бронхов уменьшаются и размеры хрящевых пластинок. В стенке дольковых бронхов еще сохраняются крупинки хряща. Мышечная оболочка состоит из циркулярно расположенных кнутри от хрящей гладких мышечных волокон. Резкое сокращение этих волокон может вызвать бронхоспазм (приступ удушья).

Слизистая оболочка содержит слизистые железы и покрыта мерцательным эпителием. Наряду с уменьшением хряща в стенке бронха идет нарастание количества гладкомышечных волокон. В концевых бронхиолах в стенке преобладают гладкие мышцы, отсутствует хрящ, исчезают и слизистые железы, мерцательный эпителий сохраняется.

Через концевые бронхиолы воздух поступает в дыхательную паренхиму легкого, в состав которой входят респираторные (дыхательные) бронхиолы, альвеолярные ходы, альвеолярные мешочки и альвеолы.

Каждая концевая бронхиола делится на две дыхательные бронхиолы, *bronchioli respiratorii*, называющиеся так потому, что на их стенках появляются альвеолы. Их количество составляет 2 % от общего числа альвеол. Всего наблюдаются три генерации дихотомического деления дыхательных бронхиол (I, II, III порядка). В них наряду с проведением воздуха начинает осуществляться незначительный по объему газообмен между воздухом и кровью в тех малочисленных альвеолах, которые имеются на стенках.

Респираторные бронхиолы III порядка имеют небольшое расширение — преддверие, форма и размеры которого вариабельны. Иногда оно разделяется

на две—три широкие полости. Из каждого преддверия выходят от трех до семнадцати альвеолярных ходов, *ductuli alveolares* (чаще восемь). Они в свою очередь ветвятся от одного до четырех раз. Стенки ходов состоят из альвеол (около 80 в одном ходе). *Ductuli alveolares* заканчиваются альвеолярными мешочками, *sacculi alveolares*, стенки которых также состоят из легочных альвеол, *alveoli pulmonales*. Диаметр альвеолярного хода и альвеолярного мешочка составляет 0,2—0,6 мм, альвеолы — 0,25—0,30 мм. Стенка альвеолы представлена тончайшим эпителием толщиной 0,3—0,4 мкм. Эпителий имеет вид больших тонких прозрачных безъядерных клеток, лежащих сплошным слоем.

Таким образом, дыхательные бронхиолы, отходящие от концевой бронхиолы, а также альвеолярные ходы, альвеолярные мешочки и альвеолы легкого, оплетенные густой капиллярной сетью, образуют альвеолярное дерево (легочный ацинус), *arbor alveolaris* (*acinus pulmonis*), составляющее дыхательную паренхиму легкого. Ацинус (гроздь) является структурно-функциональной единицей легкого. Венозная кровь, поступающая в легочные капилляры через ветви легочной артерии, обогащается кислородом воздуха и отдает в альвеолы углекислоту. Обогащенная кислородом кровь оттекает из капилляров по легочным венам. Ацинусы, соединяясь друг с другом соединительной тканью, образуют дольку. В каждой дольке в среднем около 96 ацинусов, а в обоих легких их насчитывается несколько сот тысяч; альвеол — примерно 300—350 млн. Они составляют дыхательную поверхность площадью 30—40 м² (при спокойном дыхании), при глубоком вдохе эта поверхность возрастает до 80—100 м².

Границы легких. Границы легких — это проекция краев легких на грудную клетку. Различают верхнюю, переднюю, нижнюю и заднюю границы легких (рис. 240—242).

Верхняя граница легкого соответствует проекции его верхушки. Она одинакова для правого и левого легких: спереди выступает над ключицей на 2 см, а над первым ребром на 3—4 см; сзади проецируется на уровне остистого отростка VII шейного позвонка.

Передняя граница правого легкого (проекция переднего края легкого) от верхушки опускается к правому грудиноключичному суставу, затем проходит через середину рукоятки грудины, позади тела грудины она опускается несколько левее от срединной линии до хряща VI ребра, где переходит в нижнюю границу.

Передняя граница левого легкого проходит так же, как у правого легкого — до уровня хряща IV ребра, где резко отклоняется влево до окологрудинной линии, а затем поворачивает вниз, пересекает IV межреберный промежуток и достигает хряща VI ребра

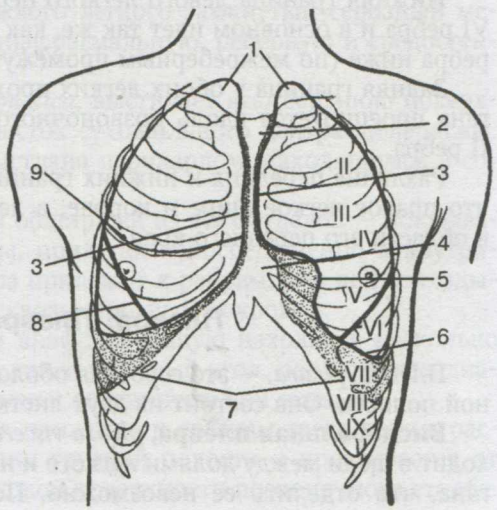

Рис. 240. Границы легких и пристеночной плевры (вид спереди):

I—IX — *costae*; 1 — *apex pulmonis*; 2 — *area interpleurica superior*; 3 — *margo anterior pulmonis*; 4 — *area interpleurica inferior*; 5 — *incisura cardiaca pulmonis sinistri*; 6 — *margo inferior pulmonis*; 7 — нижняя граница париетальной плевры; 8 — *fissura obliqua*; 9 — *fissura horizontalis pulmonis dextri*

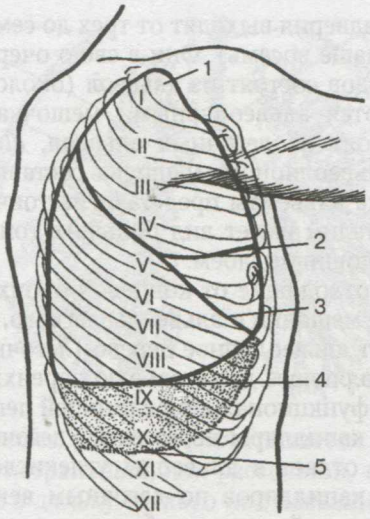

Рис. 241. Границы легких и пристеночной плевры (вид справа):

I—XII — *costae*; 1 — *apex pulmonis*; 2 — *fissura horizontalis pulmonis dextri*; 3 — *fissura obliqua*; 4 — *margo inferior pulmonis*; 5 — нижняя граница *pleurae parietalis*

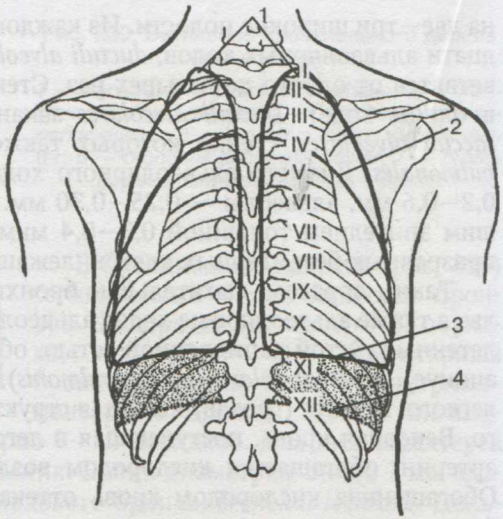

Рис. 242. Границы легких и пристеночной плевры (вид сзади):

I—XII — *costae*; 1 — *apex pulmonis*; 2 — *fissura obliqua*; 3 — *margo inferior pulmonis*; 4 — нижняя граница *pleurae parietalis*

примерно посередине между окологрудинной и среднеключичной линиями. Здесь начинается нижняя граница.

Нижняя граница правого легкого (проекция нижнего края органа) пересекает по среднеключичной линии VI ребро, по передней подмышечной линии — VII ребро, по средней подмышечной линии — VIII ребро, по задней подмышечной линии — IX ребро, по лопаточной линии — X ребро, по околопозвоночной линии заканчивается на уровне шейки XI ребра. Здесь нижняя граница легкого резко поворачивает кверху и переходит в заднюю его границу.

Нижняя граница левого легкого берет начало от проекции середины хряща VI ребра и в основном идет так же, как и справа, но приблизительно на ширину ребра ниже (по межреберным промежуткам).

Задняя граница у обоих легких проходит одинаково. Задний тупой край органа проецируется вдоль позвоночного столба от шейки XI ребра до головки II ребра.

Различие передних и нижних границ правого и левого легких связано с тем, что правое легкое шире и короче, а левое легкое образует сердечную вырезку в области его переднего края.

Плевра. Плевральная полость

Плевра, *pleura*, — это серозная оболочка, покрывающая легкое и стенки грудной полости. Она состоит из двух листков — висцерального и париетального.

Висцеральная плевра, *pleura visceralis*, покрывает легкое со всех сторон, заходит в щели между долями легкого и настолько плотно срастается с тканью органа, что отделить ее невозможно. Поэтому висцеральную плевру называют

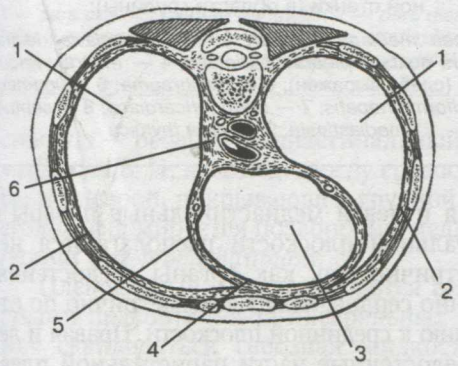

Рис. 243. Горизонтальный разрез грудной клетки. Сердце и легкие удалены (схема):

1 — *cavitas pleuralis*; 2 — *pars costalis pleurae parietalis*; 3 — *cavitas pericardiaca*; 4 — *lamina parietalis pericardii*; 5 — *pars mediastinalis pleurae parietalis*; 6 — *mediastinum*

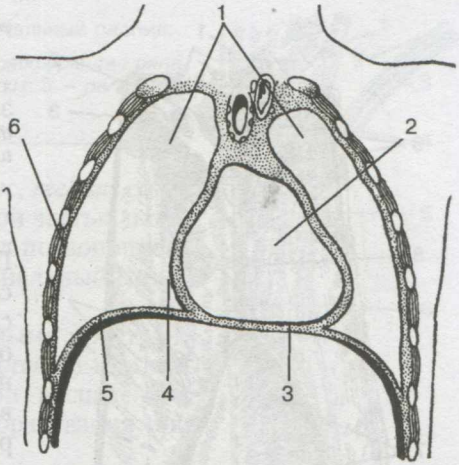

Рис. 244. Фронтальный разрез грудной клетки. Сердце и легкие удалены (схема):

1 — *cavitas pleuralis*; 2 — *cavitas pericardiaca*; 3 — *lamina parietalis pericardii*; 4 — *pars mediastinalis pleurae parietalis*; 5 — *pars diaphragmatica pleurae parietalis*; 6 — *pars costalis pleurae parietalis*

легочной, *pleura pulmonalis*. По поверхности корня легкого висцеральная плевра переходит в париетальную плевру, выстилающую стенки грудной полости и ограничивающую с боков средостение. Книзу от корня легкого образуется в виде дупликатуры легочная связка, *ligamentum pulmonale*, натянутая во фронтальной плоскости между средостенной поверхностью легкого (от ворот до основания) и средостенной плеврой. Эта связка парная, имеет приблизительно треугольную форму, вверху сливается с серозным покровом корня легкого, внизу своим свободным краем доходит почти до диафрагмы (см. рис. 236, 237).

Париетальная плевра, *pleura parietalis* (пристеночная), срастается с внутренней поверхностью стенок грудной полости и, переходя на корне легкого в висцеральную плевру, образует для каждого легкого замкнутый серозный мешок. Пристеночная плевра делится на диафрагмальную, реберную и средостенную (рис. 243, 244).

Диафрагмальная часть, *pars diaphragmatica*, выстилает всю верхнюю поверхность мышечной части и небольшой участок сухожильного центра диафрагмы. Большая часть сухожильного центра выстлана перикардом, находящимся в составе околосердечной сумки.

Реберная часть, *pars costalis*, — самый обширный из всех отделов — покрывает изнутри ребра, межреберные мышцы, прилегая непосредственно к внутригрудной фасции. В тех местах, где плевра прилежит к ребрам, под ней откладываются дольки жира, просвечивающие сквозь серозный покров.

Линия перехода реберной плевры в диафрагмальную находится несколько выше уровня прикрепления диафрагмы, так как острый угол, под которым диафрагма отходит от грудной стенки, заполнен соединительной тканью.

Средостенная часть, *pars mediastinalis*, прилежит к органам средостения, располагается в передне-заднем направлении грудной полости и простирается от внутренней поверхности грудины до боковой поверхности позвоночного столба.

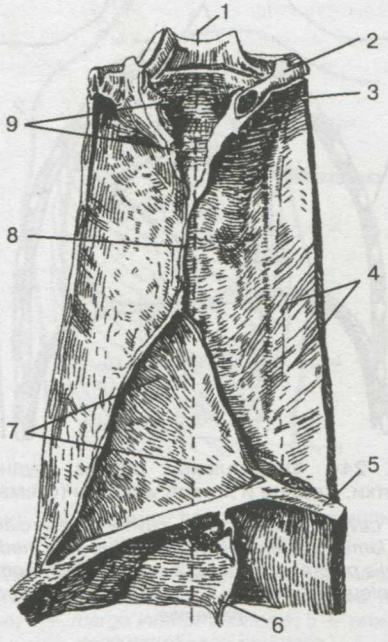

Рис. 245. Внутренняя поверхность передней грудной стенки (в области грудины):

1 — *linea mediana anterior*; 2 — *a. subclavia dextra*; 3 — *pars costalis pleurae parietalis*; 4 — *m. transversus thoracis* (слабо выражен); 5 — *diaphragma*; 6 — *ligamentum falciforme hepatis*; 7 — *area pericardiaca*; 8 — *septum mediastinale*; 9 — *area thymica*

Правая и левая медиастинальные плевры в сагиттальной плоскости располагаются несимметрично, так как органы средостения, особенно сердце, лежат асимметрично по отношению к срединной плоскости. Правая и левая средостенные части париетальной плевры в области позвоночника находятся на довольно значительном расстоянии друг от друга. Спереди, между сердцем и грудиной они сходятся между собой, в результате образуется дупликатура серозной оболочки — средостенная перегородка, *septum mediastinale*, которая прикрепляется к задней поверхности грудины (рис. 245). Средостенная часть плевры на большом протяжении сращена с перикардом. Справа она граничит с верхней полой и непарной венами, а также с пищеводом; слева — с грудной частью аорты. Охватывая корень легкого, средостенная часть плевры переходит в висцеральную (легочную) плевру. Вверху на уровне верхней апертуры грудной клетки средостенная и реберная части париетальной плевры сливаются и образуют купол плевры, *cupula pleurae*, соответствующий форме верхушки легкого. Купол плевры граничит: латерально — с лестничными мышцами; медиально и спереди — с подключичной артерией и веной; сверху — с плечевым сплетением; сзади — с головкой и шейкой I ребра. Со всеми перечисленными образованиями купол плевры связан пучками фиброзной ткани.

Плевральная полость (см. рис. 243, 244). Между париетальной и висцеральной плеврой имеется щелевидное замкнутое пространство — плевральная полость, *cavitas pleuralis*. В ней находится небольшое количество серозной жидкости, которая смачивает соприкасающиеся листки плевры и устраняет трение между ними. При дыхании легкое, покрытое висцеральной плеврой, свободно скользит по гладкой влажной поверхности париетальной плевры.

В плевральной полости имеются углубления — плевральные синусы, *recessus pleurales*, которые образуются в местах перехода одной части париетальной плевры в другую. Следовательно, плевральный синус — это часть плевральной полости, ограниченная двумя частями париетальной плевры. При переходе *pars costalis* в *pars diaphragmatica* образуется наиболее глубокий реберно-диафрагмальный синус, *recessus costodiaphragmaticus* (рис. 246). Наибольшие размеры он имеет на уровне средней подмышечной линии, где его глубина достигает 9 см. В месте перехода средостенной части плевры в диафрагмальную находится диафрагмально-медиастинальный синус, *recessus phrenicomediastinalis*. Он не очень глубокий и располагается в сагиттальной плоскости. Менее выраженный синус имеется в месте перехода реберной части плевры (в переднем ее отделе) в средо-

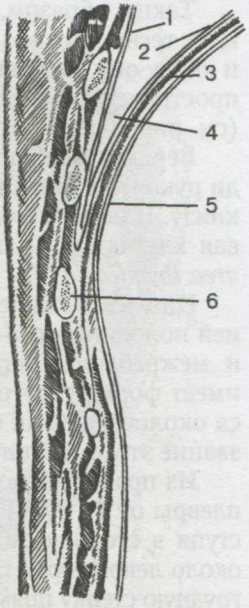

Рис. 246. Реберно-диафрагмальный синус. Фронтальный распил:

1 — *pars costalis pleurae parietalis*; 2 — *pars diaphragmatica pleurae parietalis*; 3 — *diaphragma*; 4 — *recessus costodiaphragmaticus*; 5 — *peritoneum parietale*; 6 — *costa* IX

стенную — реберно-медиастинальный синус, *recessus costomediastinalis*. И, наконец, между средостенной частью плевры и плеврой, покрывающей грудной отдел позвоночного столба, формируется позвоночно-медиастинальный синус, *recessus vertebromediastinalis*.

Плевральные синусы являются резервными пространствами правой и левой плевральных полостей. В них может скапливаться серозная жидкость при воспалениях плевры, когда нарушаются процессы ее образования или всасывания.

Границы плевры — это проекция на грудную клетку мест перехода одной части париетальной плевры в другую.

Верхняя граница плевры соответствует положению купола плевры. Сзади купол плевры (справа и слева) достигает шейки I ребра (располагается на уровне остистого отростка VII шейного позвонка). Спереди купол плевры поднимается на 3—4 см выше I ребра или на 1—2 см выше ключицы (см. рис. 240—242).

Передняя граница плевры соответствует переходу *pars costalis* в *pars mediastinalis*. Справа и слева она проходит неодинаково.

Справа передняя граница от купола плевры спускается позади грудиноключичного сустава, затем направляется позади рукоятки грудины до уровня прикрепления II реберного хряща к грудине. Отсюда она опускается позади тела грудины несколько левее срединной линии до VI ребра, где переходит в нижнюю границу.

Слева передняя граница также идет от купола плевры к грудиноключичному суставу и затем достигает уровня прикрепления к грудине хряща II ребра. Позади тела грудины она проходит ближе к ее левому краю до уровня хряща IV ребра. Здесь передняя граница отклоняется латерально и направляется вниз по парастернальной линии до уровня хряща VI ребра, где переходит в нижнюю границу плевры.

Нижняя граница плевры соответствует месту перехода реберной части плевры в диафрагмальную. Справа от уровня соединения хряща VI ребра с грудиной нижняя граница плевры направляется латерально и вниз, пересекая по среднеключичной линии VII ребро, по передней подмышечной линии — VIII ребро, по средней подмышечной линии — IX ребро, по задней подмышечной линии — X ребро, по лопаточной линии — XI ребро, и подходит к позвоночному столбу на уровне головки XII ребра, где переходит в заднюю границу.

Нижняя граница плевры слева располагается несколько ниже, чем справа, пересекая по соответствующим линиям VII—XI межреберные промежутки.

Задняя граница плевры соответствует задней линии перехода реберной части плевры в средостенную и проходит вдоль позвоночного столба от купола плевры до головки XII ребра, где продолжается в нижнюю границу.

Таким образом, передние границы плевры справа и слева от II до IV ребра идут тесно друг возле друга в виде двух отвесных параллельных линий, а кверху и книзу они расходятся. В связи с этим между ними образуются два треугольных пространства, свободные от плевры — верхнее и нижнее межплевральные поля (см. рис. 240, 245).

Верхнее межплевральное поле, *area interpleurica superior*, располагается позади рукоятки грудины и имеет форму треугольника, вершина которого обращена книзу. В нем у детей находится вилочковая железа, *thymus*, у взрослых — жировая клетчатка. Отсюда происходит другое название поля — вилочковое поле, *area thymica*.

Нижнее межплевральное поле, *area interpleurica inferior*, лежит позади нижней половины тела грудины и прилежащих к нему передних концов IV, V ребер и межреберных промежутков левой стороны. Нижнее межплевральное поле имеет форму треугольника с вершиной, обращенной кверху. В нем располагается околосердечная сумка — перикард, *pericardium*, с которой связано второе название этого межплеврального поля — перикардиальное поле, *area pericardiaca*.

Из практических соображений следует отметить, что передняя граница левой плевры от IV до VI ребра идет по парастернальной линии, то есть несколько отступя в сторону от края грудины. В связи с отсутствием плеврального покрова около левого края грудины можно, не вскрывая *cavitas pleuralis*, проникнуть через грудную стенку прямо в полость перикарда (место проведения пункции перикарда).

Сравнение границ легких и границ плевры показывает, что верхние, передняя справа и задние границы полностью совпадают. Наибольшее различие между границей плевры и границей легкого с обеих сторон наблюдается внизу. Здесь разница между ними достигает 2—3 см, а по средней подмышечной линии даже больше. При самом максимальном вдохе нижние края легких и плевра сближаются, но никогда нижний край легких не достигает уровня линии, по которой *pars costalis* переходит в *pars diaphragmatica pleurae parietalis*.

Средостение

Средостение, *mediastinum*, — это комплекс органов, расположенных в грудной полости между правой и левой плевральными полостями. Спереди средостение ограничено грудиной; сзади — грудными позвонками; с боков — правой и левой средостенными частями париетальной плевры; вверху средостение простирается до верхней апертуры грудной клетки, внизу до диафрагмы (рис. 247, 248). Средостение располагается в сагиттальной плоскости не симметрично, а отклоняется влево в связи с определенным положением сердца. Органы, составляющие средостение, связаны между собой рыхлой клетчаткой.

Наибольшее клиническое значение имеет разделение средостения на переднее и заднее (*mediastinum anterius et posterius*). Разделяет их фронтальная плоскость, условно проведенная через переднюю поверхность трахеи и корни легких (см. рис. 247).

К органам переднего средостения относятся: сердце с перикардом и началом крупных сосудов; вилочковая железа (или заменяющее ее у взрослого человека скопление жировой клетчатки); диафрагмальные нервы; перикардиально-диафрагмальные сосуды; внутренние грудные кровеносные сосуды; окологрудинные, передние средостенные и верхние диафрагмальные лимфатические узлы.

В заднем средостении находятся трахея и главные бронхи, пищевод, грудная часть нисходящей аорты, грудной лимфатический проток, непарная

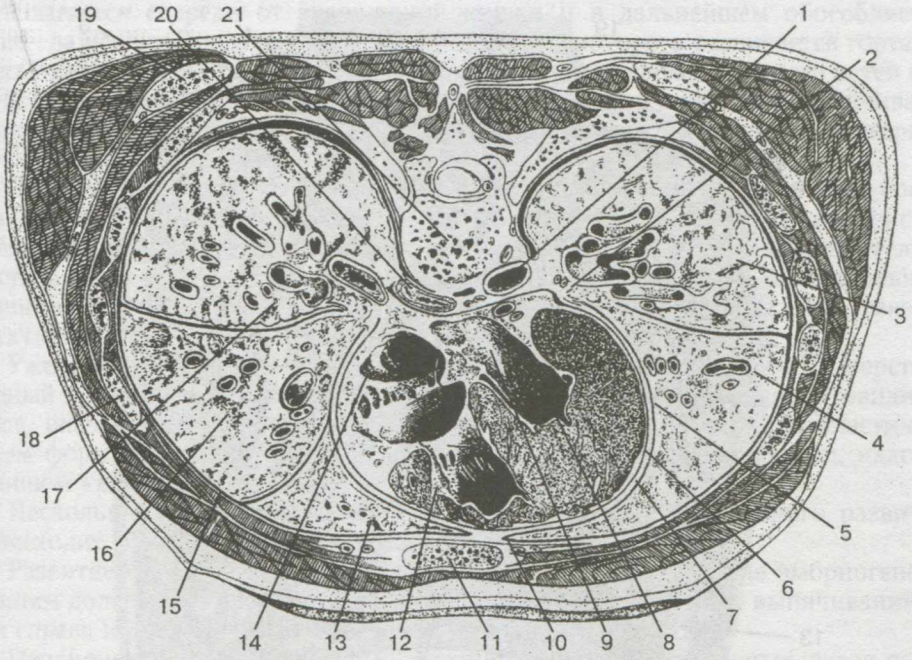

Рис. 247. Горизонтальный разрез грудной клетки на уровне VI грудного позвонка (вид сверху):

1 — *pars thoracica aortae*; 2 — *radix pulmonis*; 3 — *lobus inferior pulmonis sinistri*; 4 — *lobus superior pulmonis sinistri*; 5 — *cavitas pleuralis*; 6 — *cavitas pericardiaca*; 7 — *pericardium*; 8 — *ventriculus sinister*; 9 — *atrium sinistrum*; 10 — *recessus costomediastinalis*; 11 — *sternum*; 12 — *ventriculus dexter*; 13 — *lobus superior pulmonis dexteri*; 14 — *atrium dextrum*; 15 — *pars costalis pleurae parietalis*; 16 — *lobus medius pulmonis dexteri*; 17 — *lobus inferior pulmonis dexteri*; 18 — *costa* IV; 19 — *angulus inferior scapulae*; 20 — *oesophagus*; 21 — *corpus vertebrae thoracicae* VI

и полунепарная вены, правые и левые блуждающие и внутренностные нервы, симпатические стволы, задние средостенные, предпозвоночные, околотрахеальные, трахеобронхиальные и бронхолегочные лимфатические узлы.

В последнее время средостение условно подразделяют на два отдела: верхнее средостение и нижнее средостение. Граница между ними проводится по условной горизонтальной плоскости, проходящей от нижнего края рукоятки грудины до межпозвоночного диска между IV и V грудными позвонками.

В верхнем средостении, *mediastinum superius*, располагаются: вилочковая железа, крупные присердечные сосуды, блуждающие и диафрагмальные нервы, симпатические стволы, грудной лимфатический проток, верхняя часть грудного отдела пищевода.

В нижнем средостении, *mediastinum inferius*, в свою очередь выделяют переднее, среднее и заднее средостение.

Переднее средостение, *mediastinum anterius*, располагается между телом грудины спереди и передней частью реберной плевры сзади. Оно содержит: внутренние грудные сосуды; окологрудинные, передние средостенные и предперикардиальные лимфатические узлы.

Среднее средостение, *mediastinum medius*, соответствует расположению сердца с перикардом, крупных присердечных сосудов и корней легких. Здесь также

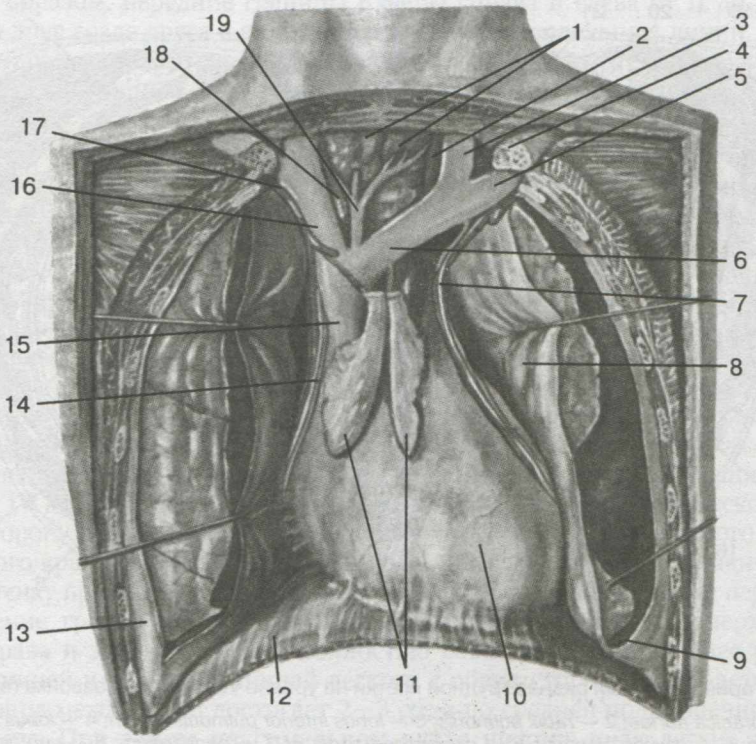

Рис. 248. Органы грудной полости (вид спереди):

1 — *glandula thyroidea*; 2 — *a. carotis communis sinistra*; 3 — *v. jugularis interna sinistra*; 4 — *clavicula*; 5 — *v. subclavia sinistra*; 6 — *v. brachiocephalica sinistra*; 7 — *n. phrenicus sinister et a. pericardiacophrenica sinistra*; 8 — *pars mediastinalis pleurae parietalis*; 9 — *recessus costodiaphragmaticus*; 10 — *pericardium (lamina parietalis)*; 11 — *thymus*; 12 — *diaphragma*; 13 — *pars costalis pleurae parietalis*; 14 — *n. phrenicus dexter et a. pericardiacophrenica dextra*; 15 — *v. cava superior*; 16 — *v. brachiocephalica dextra*; 17 — *a. thoracica interna*; 18 — *tr. brachiocephalicus*; 19 — *v. thyroidea inferior*

проходят диафрагмальные нервы в сопровождении диафрагмально-перикардиальных сосудов и находятся лимфатические узлы корня легкого.

Заднее средостение, *mediastinum posterius*, ограничено стенкой перикарда спереди, грудным отделом позвоночного столба и ребрами сзади. К органам заднего средостения относятся: грудная часть нисходящей аорты, непарная и полунепарная вены, правый и левый симпатические стволы, блуждающие, внутренностные нервы, грудной лимфатический проток, средняя и нижняя часть грудного отдела пищевода, задние средостенные и предпозвоночные лимфатические узлы.

Развитие органов дыхания. Аномалии развития

Органы дыхания закладываются у зародыша в конце третьей недели в форме продольного выпячивания вентральной стенки первичной кишки на границе головного и туловищного ее отделов. Это выпячивание сначала имеет вид борозды, растет в вентральном направлении и постепенно превращается в трубку. Она

располагается спереди от туловищной кишки и в дальнейшем обособляется от нее, за исключением краниального участка, из которого развивается гортань. Здесь навсегда остается соединение дыхательного и пищеварительного путей посредством отверстия, ведущего из глотки в гортань. Нижний, слепо заканчивающийся конец трубки, на четвертой неделе эмбриогенеза делится на асимметричные выпячивания, легочные пузырьки — будущие легкие.

На ранних стадиях развития стенка первичных легочных пузырьков, бронхов, трахеи и гортани состоит только из клеток энтодермы, затем к ним присоединяются элементы мезенхимы. В итоге из энтодермы происходит эпителий, выстилающий дыхательные пути и альвеолы, из мезенхимы — все остальные ткани, входящие в состав легкого и стенок дыхательных путей (хрящи, связки, мускулатура, кровеносные и лимфатические сосуды).

Уже в конце первого месяца внутриутробного развития образуется перстневидный хрящ. Из мезенхимы IV и V висцеральных дуг развивается щитовидный хрящ, вначале как парное образование с последующим срастанием пластинок. Затем формируются черпаловидные, рожковидные хрящи и, наконец, надгортанник и клиновидные хрящи.

Несколько позже, на восьмой—девятой неделе внутриутробного развития происходит формирование хрящей и мышц трахеи.

Развитие бронхиального дерева начинается на пятой неделе эмбриогенеза. Зачатки долевых бронхов представлены в виде почкообразных выпячиваний — три справа и два слева. Они врастают в легочные пузырьки.

Первичные почкообразные выпячивания делятся на вторичные, давая начало сегментарным бронхам по 10 в каждом легком. На их концах появляются новые выпячивания, последние снова делятся. Так, на 2—4-м месяцах внутриутробного развития происходит формирование бронхиального дерева. Затем в период с 4-го по 6-й месяц внутриутробной жизни закладываются бронхиолы, а с 6-го по 9-й месяц — альвеолярные ходы и альвеолярные мешочки. К моменту рождения ребенка ветвление бронхиального и альвеолярного дерева легких достигает 18 порядков. После рождения происходит дальнейший рост бронхиального дерева, усложнение строения альвеолярного дерева (появление новых ветвей альвеолярных ходов и увеличение числа альвеол). В результате количество разветвлений бронхиальных и альвеолярных путей в легких человека достигает 23 порядков.

Среди пороков и аномалий развития органов дыхания наиболее часто встречаются следующие:

1. Агенезия (полное отсутствие) одного или обоих легких — в последнем случае это несовместимый с жизнью порок развития.

2. Аплазия (недоразвитие) одного или обоих легких — аномалия развития.

3. Врожденные бронхоэктазии — чрезмерные мешковидные расширения терминальных бронхиол — аномалии терминальных частей бронхиального дерева.

4. Трахейно-пищеводные фистулы — порок развития, корригируемый в большинстве случаев с помощью оперативного вмешательства.

5. Обратное положение органов грудной полости — вариант развития органов дыхательной системы (самостоятельный или нередко сочетающийся с обратным положением органов брюшной полости.

СЕРДЦЕ

Сердце, *cor* (греч. — *cardia*), является центральным органом сердечно-сосудистой системы. Посредством ритмических сокращений оно осуществляет движение крови по сосудам.

Сердце вместе с крупными присердечными сосудами и околосердечной сумкой является органом переднего средостения.

Средняя масса сердца у мужчин в возрасте от 20 до 40 лет составляет 300 г, у женщин она на 50 г меньше — 250 г. Наибольший поперечный размер сердца колеблется от 9 до 11 см, вертикальный — от 12 до 15 см, переднезадний — от 6 до 8 см.

Внешнее строение

Сердце — четырехкамерный полый мышечный орган, состоящий из правого и левого предсердий, правого и левого желудочков. Оно имеет неправильную коническую форму, слегка сплющено в переднезаднем направлении. Верхняя, расширенная часть сердца, — основание, *basis cordis*, направлена назад и вверх, соответствует двум предсердиям и крупным присердечным сосудам: аорте, легочному стволу, верхней и нижней полым венам, легочным венам (рис. 249). Верхушка сердца, *apex cordis*, — суженная часть, закруглена, направлена вниз, влево и вперед. Предсердия имеют относительно тонкую стенку, а желудочки — толстую.

Между предсердиями и желудочками находится венечная борозда, *sulcus coronarius*. Предсердия располагаются выше венечной борозды, желудочки — ниже нее. Спереди венечная борозда прерывается начинающимися из желудочков сосудами — легочным стволом и аортой. В венечной борозде находится венечный синус, который принимает в себя венозную кровь из собственных вен сердца.

На сердце различают четыре поверхности и два края. Грудино-реберная поверхность сердца, *facies sternocostalis* (передняя поверхность, *facies anterior*), более выпуклая, лежит позади тела грудины и хрящей III—VI ребер. Диафрагмальная поверхность,

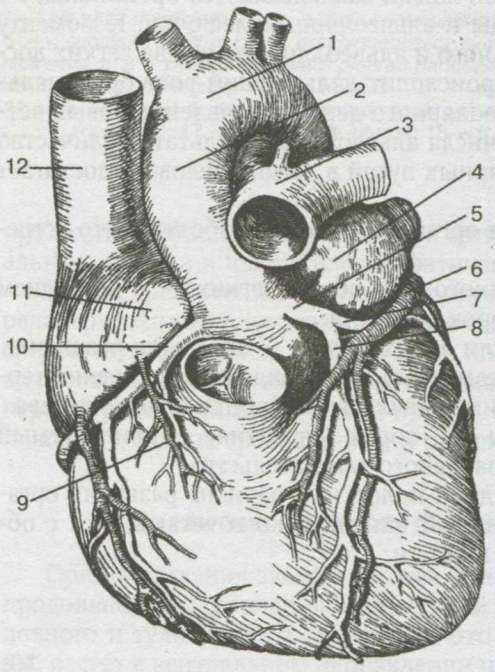

Рис. 249. Сердце и крупные присердечные сосуды (вид спереди). Собственные сосуды сердца отпрепарированы:

1 — *arcus aortae*; 2 — *pars ascendens aortae*; 3 — *truncus pulmonalis*; 4 — *auricula sinistra*; 5 — *a. coronaria sinistra*; 6 — *v. cordis magna*; 7 — *ramus circumflexus*; 8 — *ramus interventricularis anterior*; 9 — *vv. cordis anteriores*; 10 — *a. coronaria dextra*; 11 — *auricula dextra*; 12 — *v. cava superior*

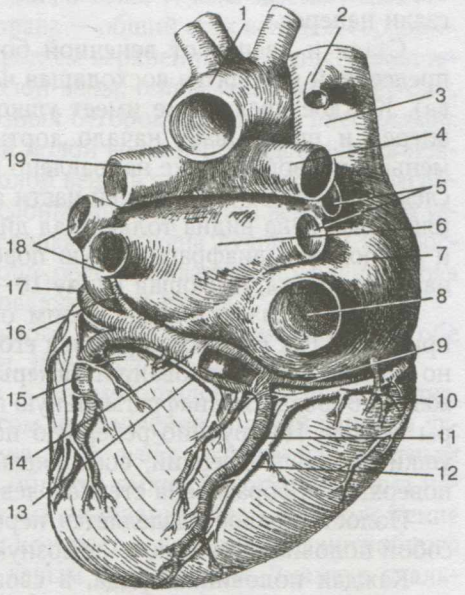

Рис. 250. Сердце и крупные присердечные сосуды (вид сзади). Собственные сосуды сердца отпрепарированы. *Sinus coronarius* вскрыт:

1 — *arcus aortae*; 2 — *v. azygos*; 3 — *v. cava superior*; 4 — *a. pulmonalis dextra*; 5 — *vv. pulmonales dextrae*; 6 — *atrium sinistrum*; 7 — *atrium dextrum*; 8 — *v. cava inferior*; 9 — *v. cordis parva*; 10 — *a. coronaria dextra*; 11 — *v. cordis media*; 12 — *r. interventricularis posterior*; 13 — *r. circumflexus a. coronariae sinistrae*; 14 — *sinus coronarius*; 15 — *v. posterior ventriculi sinistri*; 16 — *v. obliqua atrii sinistri*; 17 — *v. cordis magna*; 18 — *vv. pulmonales sinistrae*; 19 — *a. pulmonalis sinistra*

facies diaphragmatica, (нижняя поверхность, *facies inferior*), уплощена, прилежит к сухожильному центру диафрагмы в области сердечного вдавления (рис. 250). Слева и справа находятся боковые поверхности сердца, которые обращены к легким и поэтому называются легочными, *facies pulmonales* (латеральные поверхности, *facies laterales*).

Правый край сердца — заостренный; левый край — закругленный. Правый край соответствует правому желудочку и правому предсердию и простирается от места впадения верхней полой вены до верхушки сердца. Левый край сердца короче правого, соответствует стенке левого желудочка и занимает протяженность от левого ушка до верхушки.

Деление сердца на четыре камеры внешне не всегда хорошо выражено. Ориентирами являются борозды сердца. В них находятся собственные сосуды сердца, покрытые эпикардом и жировой клетчаткой. Направление борозд зависит от положения сердца, которое может быть косым, вертикальным или поперечным в зависимости от телосложения и высоты стояния диафрагмы. Как правило, при мезоморфном телосложении — оно косое; при долихоморфном — вертикальное; при брахиморфном — поперечное.

Граница между правым и левым желудочками соответствует межжелудочковым бороздам. Передняя межжелудочковая борозда, *sulcus interventricularis anterior*, идет по грудино-реберной поверхности косо и вниз от уровня венечной борозды к верхушке сердца. Задняя межжелудочковая борозда, *sulcus interventricularis posterior*, также направляется косо и вниз по диафрагмальной поверхности сердца от венечной борозды сердца до верхушки. Обе продольные борозды соединяются справа от верхушки сердца, образуя вырезку верхушки сердца, *incisura apicis cordis*.

Передняя межжелудочковая борозда делит грудино-реберную поверхность сердца на более обширную правую часть, соответствующую правому желудочку, и меньшую — левую, принадлежащую левому желудочку. Задняя межжелудочковая борозда делит диафрагмальную поверхность сердца на более обширную левую часть, относящуюся к левому желудочку, и меньшую — правую, соответствующую правому желудочку.

Сердце взрослого человека расположено несимметрично: $^2/_3$ находится слева, $^1/_3$ — справа от срединной линии. Оно повернуто вдоль своей продольной оси: правый желудочек обращен вперед, левый желудочек и предсердия — обра-

щены назад. Продольная ось сердца проходит косо: сверху вниз, справа налево, сзади наперед.

Сзади и кверху от венечной борозды располагаются предсердия. Впереди предсердий находятся восходящая часть аорты (справа) и легочный ствол (слева). Каждое предсердие имеет ушко. Правое ушко, *auricula dextra*, направлено вперед и прикрывает начало аорты. Левое ушко, *auricula sinistra*, несколько меньше правого и тоже направлено кпереди. Оно прилежит к легочному стволу слева. Справа от восходящей части аорты находится верхняя полая вена. Нижняя полая вена видна только над диафрагмой, если вскрыть полость перикарда и приподнять диафрагмальную поверхность сердца. Это внутриперикардиальная часть вены, имеющая длину 10—15 мм.

Таким образом, сердце своим основанием как бы подвешено на крупных присердечных сосудах, верхушка его свободная и может смещаться относительно неподвижного основания. Камеры сердца снаружи определяются по расположению борозд. На диафрагмальную поверхность проецируются все четыре камеры сердца. На грудино-реберную поверхность — правый и левый желудочки, ушки обоих предсердий, восходящая аорта и легочный ствол. Левая легочная поверхность образована стенкой левого желудочка и левого предсердия.

Полость сердца разделяется перегородкой на две не сообщающиеся между собой половины: правую — венозную и левую — артериальную.

Каждая половина сердца, в свою очередь, состоит из одного предсердия, *atrium cordis*, и одного желудочка, *ventriculus cordis*. Сердечная перегородка, разграничивающая предсердия, называется межпредсердной перегородкой, *septum interatriale*. Между желудочками имеется межжелудочковая перегородка, *septum interventriculare*. Таким образом, сердце включает четыре камеры — два предсердия и два желудочка.

Правое предсердие, *atrium dextrum* (рис. 251), по форме напоминает неправильный куб. Кпереди оно продолжается в добавочную полость — правое ушко, *auricula dextra*. В предсердии различают верхнюю, переднюю, заднюю, латеральную и медиальную стенки. Толщина каждой стенки не превышает 2—3 мм. Объем камеры в среднем составляет 100—180 см^3 (в фазе диастолы).

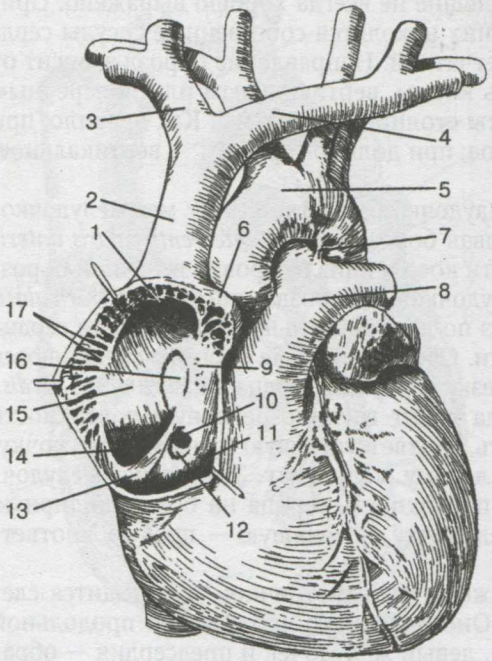

Рис. 251. Сердце и крупные присердечные сосуды (вид спереди). Правое предсердие вскрыто:

1 — *ostium v. cavae superioris*; 2 — *v. cava superior*; 3 — *v. brachiocephalica dextra*; 4 — *v. brachiocephalica sinistra*; 5 — *arcus aortae*; 6 — *auricula dextra*; 7 — *ligamentum arteriosum*; 8 — *truncus pulmonalis*; 9 — *foramina venarum minimarum*; 10 — *ostium sinus coronarius*; 11 — *ostium atrioventriculare dextrum*; 12 — *valvula sinus coronarii*; 13 — *valvula v. cavae inferioris*; 14 — *ostium v. cavae inferioris*; 15 — *tuberculum intervenosum*; 16 — *fossa ovalis*; 17 — *mm. pectinati*

Сзади и сверху в него впадает верхняя полая вена, *v. cava superior*; снизу — нижняя полая вена, *v. cava inferior*; снизу и справа — общий сток всех вен сердца — венечный синус, *sinus coronarius*. Между отверстием верхней полой вены, *ostium venae cavae superioris*, и отверстием нижней полой вены, *ostium venae cavae inferioris*, имеется небольшое возвышение — межвенозный бугорок, *tuberculum intervenosum*. Он направляет у плода ток крови из верхней полой вены непосредственно в правый желудочек. У места впадения нижней полой вены в правое предсердие расположена полулунная складка эндокарда — заслонка нижней полой вены, *valvula venae cavae inferioris*. У плодов и детей эта заслонка выражена лучше, чем у взрослых. Во внутриутробном периоде жизни она обусловливает направление тока крови из правого предсердия в левое через овальное отверстие.

Расширенный задний отдел полости правого предсердия, принимающий обе полые вены, называется синусом полых вен, *sinus venarum cavarum*.

Медиальная стенка правого предсердия — это межпредсердная перегородка, *septum interatriale*. Она ориентирована в косом направлении. На ней имеется углубление овальной формы — овальная ямка, *fossa ovalis*, окруженная плотным краем овальной ямки, *limbus fossae ovalis*. В области ямки стенка предсердия истончена и представлена только двумя листками эндокарда. Это местоположение бывшего овального отверстия, посредством которого в период внутриутробного развития правое предсердие сообщалось с левым предсердием. Диаметр овальной ямки составляет 15—20 мм.

Внутренняя поверхность стенки правого предсердия гладкая, а в области правого ушка и прилежащей к нему передней стенки — неровная. В этом месте отчетливо определяются гребенчатые мышцы, *mm. pectinati*, которые заканчиваются пограничным гребнем, *crista terminalis*. На наружной поверхности предсердия ему соответствует пограничная борозда, *sulcus terminalis*, проходящая на границе ушка и собственно полости предсердия. Правое предсердие сообщается с полостью правого желудочка через правое предсердно-желудочковое отверстие, *ostium atrioventriculare dextrum*. Рядом с ним расположено отверстие венечного синуса, *ostium sinus coronarii*. В устье отверстия находится заслонка венечного синуса, *valvula sinus coronarii*, имеющая полулунную форму. Кроме того, в правое предсердие открываются многочисленные мелкие точечные отверстия наименьших вен сердца, *foramina venarum minimarum*.

Правый желудочек, *ventriculus dexter*, в нем различают собственно полость и воронкообразное продолжение кверху — артериальный конус, *conus arteriosus*, или воронку, *infundibulum* (рис. 252). Правый желудочек по форме напоминает трехгранную пирамиду с верхушкой, обращенной вниз, а основанием — вверх. Соответственно форме он имеет три стенки: переднюю, заднюю и медиальную — межжелудочковую перегородку. Передняя стенка желудочка выпуклая. Медиальная стенка — межжелудочковая перегородка, *septum interventriculare*, имеет две части: большую (нижнюю) — мышечную часть, *pars muscularis*, меньшую (верхнюю) — перепончатую часть, *pars membranacea*. Задняя (нижняя) стенка желудочка уплощена, прилежит к сухожильному центру диафрагмы. Толщина передней и задней стенок составляет 5—7 мм. Основание пирамиды обращено к предсердию и содержит два отверстия: заднее, сообщающее полость желудочка с правым предсердием — правое предсердно-желудочковое отверстие, *ostium atrioventriculare dextrum*; переднее, открывающееся в легочный ствол — отверстие легочного ствола, *ostium trunci pulmonalis*.

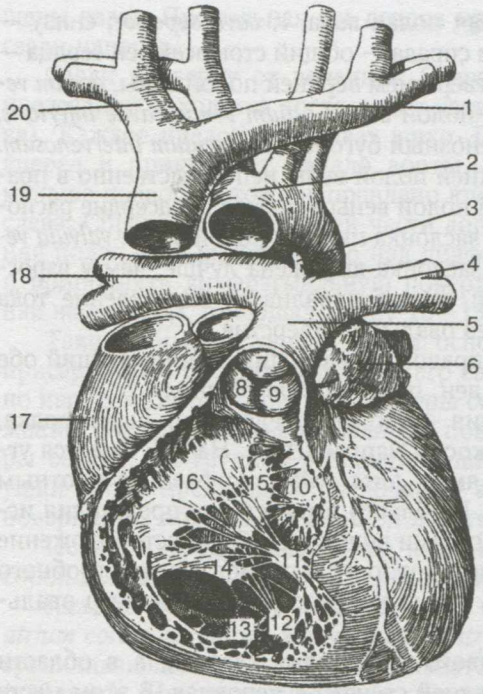

Рис. 252. Сердце и крупные присердечные сосуды (вид спереди). Правый желудочек вскрыт. Часть аорты и верхней полой вены иссечены:

1 — *v. brachiocephalica sinistra*; 2 — *arcus aortae*; 3 — *ligamentum arteriosum*; 4 — *a. pulmonalis sinistra*; 5 — *truncus pulmonalis*; 6 — *auricula dextra*; 7, 8, 9 — *valvula semilunaris valvae trunci pulmonalis*; 10,11,12 — *mm. papillares*; 13 — *trabeculae carneae*; 14, 15, 16 — *cuspis valvae atrioventricularis dextra*; 17 — *atrium dextrum*; 18 — *a. pulmonalis dextra*; 19 — *v. cava superior*; 20 — *v. brachiocephalica dextra*

Правое предсердно-желудочковое отверстие имеет овальную форму. Его диаметр составляет 30—45 мм. В нем располагается правый предсердно-желудочковый клапан, *valva atrioventricularis dextra* (трехстворчатый клапан, *valva tricuspidalis*). Одна из створок этого клапана расположена со стороны перегородки — перегородочная створка, *cuspis septalis*; задняя створка, *cuspis posterior*, прилежит к задней стенке; передняя створка, *cuspis anterior*, — к передней стенке. Створки представляют собой тонкие прочные пластинки овальной формы, фиксированные на фиброзном кольце, *anulus fibrosus*, по линии предсердно-желудочкового отверстия. Свободные края створок обращены в полость желудочка. К ним прикрепляются сухожильные нити, *chordae tendineae*, которые противоположным концом соединены с верхушкой одной или двух сосочковых мышц, *mm. papillares*.

В области артериального конуса внутренняя поверхность желудочка гладкая. В собственно полости желудочка она неровная за счет идущих в различных направлениях мясистых трабекул, *trabeculae carneae*. Эти трабекулы слабо выражены на межжелудочковой перегородке. В полость желудочка свободно выступают конусовидной формы сосочковые мышцы, *mm. papillares*. Их верхушки соединяются сухожильными нитями со створками клапана. Расположение и степень развития сосочковых мышц вариабельны. Сосочковые мышцы могут быть одиночные и множественные, крупные и мелкие. Обычно в правом желудочке имеются три главные сосочковые мышцы — передняя, задняя и перегородочная, *mm. papillares anterior, posterior et septalis*, и небольшие дополнительные сосочковые мышцы. От одной мышцы сухожильные нити идут к двум соседним створкам, т. е. каждая сосочковая мышца соединяется с двумя смежными створками. Это обеспечивает плотность прилегания свободных краев створок во время систолы желудочка, в результате чего предсердно-желудочковое отверстие полностью закрывается.

Кровь из правого желудочка поступает в легочный ствол. Отверстие легочного ствола, *ostium trunci pulmonalis*, располагается в передней части основания желудочка. Диаметр этого отверстия составляет 17—20 мм. По краю отверстия находится клапан легочного ствола, *valva trunci pulmonalis*, который препятствует обратному току крови во время диастолы из легочного ствола в правый желудо-

чек. Клапан имеет 3 полулунных заслонки: спереди расположена передняя полулунная заслонка, *valvula semilunaris anterior;* сзади — правая и левая полулунные заслонки, *valvula semilunaris dextra et valvula semilunaris sinistra*. Между каждой заслонкой и стенкой легочного ствола образуются луночки полулунных заслонок, *lunulae valvularum semilunarium*. Посередине свободного края каждой из трех полулунных заслонок имеется небольшое утолщение — узелок, *nodulus valvulae semilunaris*. В момент диастолы желудочка кровь заполняет пространство между заслонкой и стенкой легочного ствола, т. е. луночки полулунных заслонок, при этом узелки сближаются и способствуют более полному смыканию заслонок.

Левое предсердие, *atrium sinistrum* (см. рис. 250), расположено сзади, прилежит к нисходящей части аорты и к пищеводу. По форме напоминает неправильный куб и, как и правое предсердие, имеет верхнюю, переднюю, заднюю, латеральную и медиальную стенки. Кпереди оно продолжается в добавочную полость — левое ушко, *auricula sinistra*, которое направлено к основанию легочного ствола. Сверху и сзади в предсердие впадают четыре легочные вены, *vv. pulmonales*. В отверстиях легочных вен, *ostia venarum pulmonalium*, как и у полых вен, клапанов нет. Медиальная стенка левого предсердия представлена межпредсердной перегородкой, *septum interatriale*. Внутренняя поверхность стенки левого предсердия гладкая, гребенчатые мышцы, *mm. pectinati*, развиты только в области ушка. Левое ушко более узкое и длинное, чем правое. Оно отграничено от предсердия хорошо выраженным перехватом. Книзу левое предсердие сообщается с полостью левого желудочка через предсердно-желудочковое отверстие. В левом предсердии заканчивается малый (легочный) круг кровообращения. Емкость левого предсердия в среднем составляет 100—130 см³, толщина стенки — 2—3 мм.

Левый желудочек, *ventriculus sinister* (рис. 253), имеет форму конуса с основанием, обращенным вверх. В нем различают переднюю, заднюю и медиальную стенки. Четкой границы между передней и задней стенками нет. Толщина этих стенок достигает 10—15 мм. В основании конуса имеются два отверстия: левое предсердно-желудочковое, *ostium atrioventriculare sinistrum*, и отверстие аорты, *ostium aortae*. Левое предсердно-желудочковое отверстие — овальной формы, располагается сзади и слева. Его диаметры составляют 25—40 мм. Оно снабжено двухстворчатым — левым предсердно-желудочко-

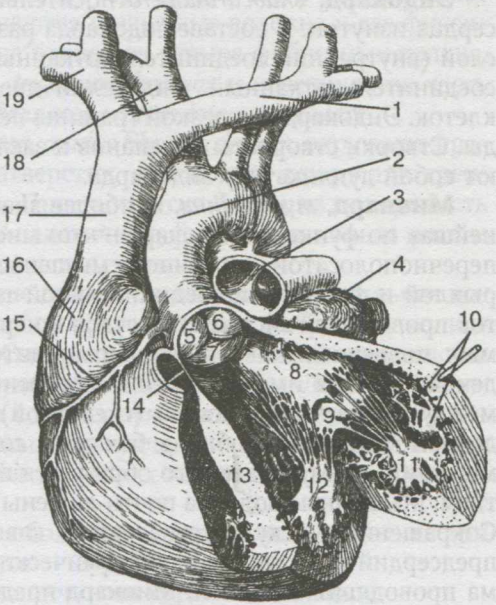

Рис 253. Сердце и крупные присердечные сосуды (вид спереди). Левый желудочек вскрыт:

1 — *v. brachiocephalica sinistra*; 2 — *pars ascendens aortae*; 3 — *truncus pulmonalis* (место деления на правую и левую легочные артерии); 4 — *auricula sinistra*; 5, 6, 7 — *valvula semilunaris valvae aortae*; 8, 9 — *cuspis valvae atrioventricularis sinistra*; 10 — *trabeculae carneae*; 11, 12 — *mm. papillares*; 13 — *pars muscularis septi interventricularis*; 14 — *pars membranacea septi interventricularis*; 15 — *a. coronaria dextra*; 16 — *atrium dextrum*; 17 — *v. cava superior*; 18 — *truncus brachiocephalicus*; 19 — *v. brachiocephalica dextra*

вым клапаном, *valva atrioventricularis sinistra* (митральным клапаном, *valva mitralis*). Передняя створка, *cuspis anterior*, находится кпереди и справа; задняя створка, *cuspis posterior*, — слева и сзади. По размерам она несколько меньше передней. Свободными краями створки обращены в полость желудочка, к ним прикрепляются сухожильные нити, *chordae tendineae*. Внутрь полости желудочка выступают две сосочковые мышцы — передняя сосочковая мышца, *m. papillaris anterior*, и задняя сосочковая мышца, *m. papillaris posterior*. Кроме того, как и в правом желудочке, имеются добавочные сосочковые мышцы незначительной величины. Каждая сосочковая мышца соединяется сухожильными нитями с двумя створками митрального клапана. Многочисленные мясистые трабекулы на стенке левого желудочка развиты очень хорошо, особенно в области верхушки сердца.

Отверстие аорты расположено спереди, имеет округлую форму. Клапан аорты, *valva aortae*, имеет такое же строение, как и клапан легочного ствола. Он включает в себя три заслонки: заднюю полулунную заслонку, *valvula semilunaris posterior*, которая располагается сзади; правую и левую полулунные заслонки, *valvulae semilunares dextra et sinistra*, занимающие правую и левую стороны отверстия. Узелки этих заслонок — *noduli valvularum semilunarium aortae*, находятся на свободных краях клапана и выражены заметнее, чем в легочном стволе. Между каждой заслонкой и стенкой аорты имеются луночки полулунных заслонок аорты, *lunulae valvularum semilunarium aortae* (пазухи aortae, *sinus aortae*). В области правой и левой луночек начинаются собственные артерии сердца — правая и левая венечные артерии, *a. coronaria dextra et a. coronaria sinistra*. Начальная часть аорты расширена, ее диаметр в месте расположения клапана достигает 30 мм.

Строение стенки сердца

Стенка сердца включает три оболочки: внутреннюю — эндокард, среднюю — миокард и наружную — эпикард.

Эндокард, *endocardium*, относительно тонкая оболочка, выстилает камеры сердца изнутри. В составе эндокарда различают: эндотелий, субэндотелиальный слой (внутренний соединительнотканный), мышечно-эластический и наружный соединительнотканный. Эндотелий представлен только одним слоем плоских клеток. Эндокард без резкой границы переходит на крупные присердечные сосуды. Створки створчатых клапанов и заслонки полулунных клапанов представляют собой дупликатуру эндокарда.

Миокард, *myocardium*, наиболее значительная оболочка по толщине и важнейшая по функции. Миокард — это многотканевая структура, состоящая из поперечнополосатой сердечной мышечной ткани (типичные кардиомиоциты), рыхлой и фиброзной соединительной ткани, атипичных кардиомиоцитов (клеток проводящей системы), сосудов и нервных элементов. Совокупность сократимых мышечных клеток (кардиомиоцитов) составляет сердечную мышцу. Сердечная мышца имеет особенное строение, занимая промежуточное положение между поперечнополосатой (скелетной) и гладкой мускулатурой. Волокна сердечной мышцы способны к быстрым сокращениям, связаны между собой перемычками, в результате чего образуется широкопетлистая сеть, именуемая синцитием. Мышечные волокна почти лишены оболочки, их ядра находятся в середине. Сокращение мускулатуры сердца совершается автоматически. Мускулатура предсердий и желудочков анатомически раздельна. Их связывает только система проводящих волокон. Миокард предсердий имеет два слоя: поверхностный,

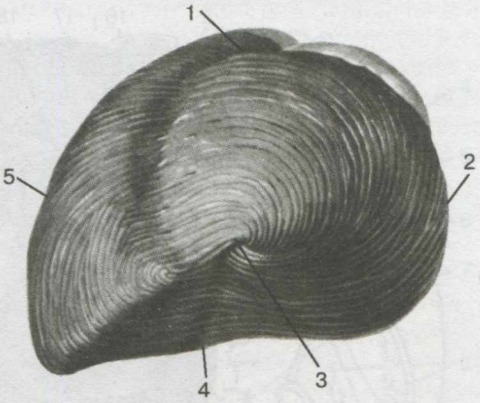

Рис. 254. Завиток сердца (вид со стороны верхушки сердца):

1 — *sulcus interventricularis anterior*; 2 — *ventriculus sinister*; 3 — *vortex cordis*; 4 — *facies diaphragmatica*; 5 — *ventriculus dexter*

волокна которого идут поперечно, охватывая оба предсердия, и глубокий — раздельный для каждого предсердия. Последний состоит из вертикальных пучков, начинающихся от фиброзных колец в области предсердно-желудочковых отверстий и из круговых пучков, расположенных в устьях полых и легочных вен.

Миокард желудочков устроен значительно сложнее, чем миокард предсердий. Различают три слоя: наружный (поверхностный), средний и внутренний (глубокий). Пучки поверхностного слоя, общего для обоих желудочков, начинаются от фиброзных колец, идут косо — сверху вниз к верхушке сердца. Здесь они заворачиваются назад, уходят в глубину, образуя в этом месте завиток сердца, *vortex cordis* (рис. 254). Не прерываясь, они переходят во внутренний (глубокий) слой миокарда. Этот слой имеет продольное направление, образует мясистые трабекулы и сосочковые мышцы.

Между поверхностным и глубоким слоями лежит средний — круговой слой. Он раздельный для каждого из желудочков, и лучше развит слева. Его пучки также начинаются от фиброзных колец и идут почти горизонтально. Между всеми мышечными слоями имеются многочисленные связывающие волокна.

В стенке сердца, кроме мышечных волокон, находятся соединительнотканные образования — это собственный «мягкий скелет» сердца (рис. 255). Он выполняет роль опорных структур, от которых начинаются мышечные волокна и где фиксируются клапаны. К мягкому скелету сердца относятся четыре фиброзных кольца, *anuli fibrosi*, два фиброзных треугольника, *trigonum fibrosum*, и перепончатая часть межжелудочковой перегородки, *pars membranacea septum interventriculare*.

Фиброзные кольца, *anulus fibrosus dexter*, *anulus fibrosus sinister*, окружают правое и левое предсердно-желудочковые отверстия, составляют опору для трехстворчатого и двухстворчатого клапанов. Проекция этих колец на поверхность сердца соответствует венечной борозде. Аналогичные фиброзные кольца располагаются в окружности устья аорты и легочного ствола.

Правый фиброзный треугольник больше левого. Он занимает центральное положение и фактически связывает между собой правое и левое фиброзные кольца и соединительнотканное кольцо аорты. Снизу правый фиброзный треугольник соединен с перепончатой частью межжелудочковой перегородки. Левый фиброзный треугольник значительно меньше, он соединяется с *anulus fibrosus sinister*.

Атипичные клетки проводящей системы, образующие и проводящие импульсы, обеспечивают автоматизм сокращения типичных кардиомиоцитов. Они составляют проводящую систему сердца.

Таким образом, в составе мышечной оболочки сердца можно выделить три функционально взаимосвязанных аппарата:

1) сократительный, представленный типичными кардиомиоцитами;

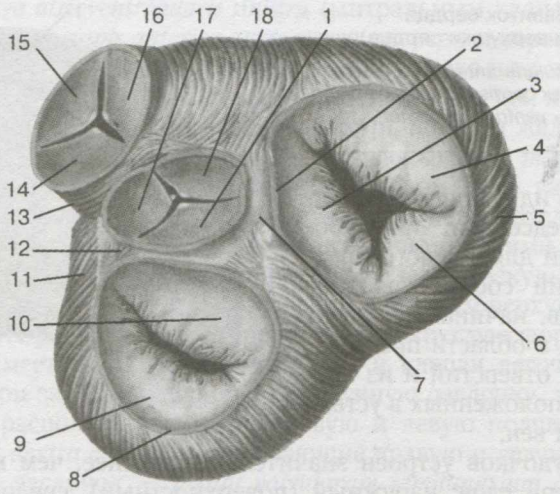

Рис. 255. Фиброзные кольца. Поперечный разрез через предсердия. Видны трехстворчатый, двухстворчатый клапаны, полулунные клапаны аорты и легочного ствола:

1 — *valvula semilunaris posterior aortae*; 2 — *anulus fibrosus dexter*; 3 — *cuspis septalis*; 4 — *cuspis anterior*; 5 — *ventriculus dexter*; 6 — *cuspis posterior*; 7 — *trigonum fibrosum dextrum*; 8 — *anulus fibrosus sinister*; 9 — *cuspis posterior*; 10 — *cuspis anterior*; 11 — *ventriculus sinister*; 12 — *trigonum fibrosum sinistrum*; 13 — *conus arteriosus*; 14 — *valvula semilunaris sinistra trunci pulmonalis*; 15 — *valvula semilunaris anterior trunci pulmonalis*; 16 — *valvula semilunaris dextra trunci pulmonalis*; 17 — *valvula semilunaris sinistra aortae*; 18 — *valvula semilunaris dextra aortae*

2) опорный, образованный соединительнотканными структурами вокруг естественных отверстий и проникающий в миокард и эпикард;

3) проводящий, состоящий из атипичных кардиомиоцитов — клеток проводящей системы.

Эпикард, *epicardium*, покрывает сердце снаружи; под ним располагаются собственные сосуды сердца и жировая клетчатка. Он является серозной оболочкой и состоит из тонкой пластинки соединительной ткани, покрытой мезотелием. Эпикард также называют висцеральной пластинкой серозного перикарда, *lamina visceralis pericardii serosi.*

Проводящая система сердца. Ритмическую работу и координацию деятельности мускулатуры предсердий и желудочков обеспечивает проводящая система сердца, *systema conducente cordis* (рис. 256). Она построена из атипичных кардиомиоцитов, расположенных в миокарде. Они отличаются светлой окраской и более крупным диаметром. Проводящая система сердца представлена синусно-предсердным, предсердно-желудочковым узлами и пучками волокон.

Синусно-предсердный узел, *nodus sinuatrialis* (узел Кис—Флека), локализуется под эпикардом в стенке правого предсердия между отверстием верхней полой вены и правым ушком. Предсердно-желудочковый узел, *nodus atrioventricularis* (узел Ашоффа—Тавары), расположен в толще нижней части межпредсердной перегородки. От синусно-предсердного узла отходят пучки волокон к миокарду предсердий и к предсердно-желудочковому узлу. К миокарду правого и левого предсердий направляются соответственно правая и левая ветви синусно-предсердного узла, *ramus dexter et ramus sinister nodi sinuatrialis.* Синусно-предсердный и предсердно-желудочковый узлы связывает внутрипредсердный проводящий

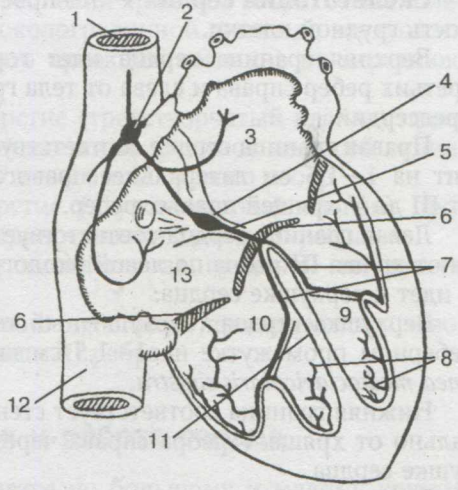

Рис. 256. Схема проводящей системы сердца человека:

1 – *v. cava superior*; 2 – *nodus sinuatrialis*; 3 – *atrium sinistrum*; 4 – *nodus atrioventricularis*; 5 – *truncus fasciculi atrioventricularis*; 6 – *valvae atrioventriculares*; 7 – *crus dextrum et crus sinistrum fasciculi atrioventricularis*; 8 – *rami subendocardiales*; 9 – *ventriculus sinister*; 10 – *ventriculus dexter*; 11 – *septum interventriculare*; 12 – *v. cava inferior*; 13 – *atrium dextrum*

путь – пучок Бахмана. От предсердно-желудочкового узла отходит крупный предсердно-желудочковый пучок (пучок Гиса), *fasciculus atrioventricularis*. Начальный отдел этого пучка называют стволом предсердно-желудочкового пучка, *truncus fasciculi atrioventricularis*. Он проходит в верхней (перепончатой) части межжелудочковой перегородки и связывает миокард предсердий с миокардом желудочков. В мышечной части межжелудочковой перегородки ствол делится на правую и левую ножки, *crus dextrum et crus sinistrum*, которые идут вначале по соответствующим сторонам перегородки, а затем разветвляются в стенках обоих желудочков. Заканчиваются ножки пучка Гиса под эндокардом тонкими волокнами – субэндокардиальными ветвями, *rami subendocardiales*, которые называют волокнами Пуркинье.

Топография сердца

Сердце в перикарде (околосердечной сумке) располагается в переднем средостении. Длинная ось сердца проходит косо – сверху вниз, справа налево, сзади наперед, образуя с осью тела угол 40°, открытый кверху.

Грудино-реберная поверхность сердца образована передней стенкой правого предсердия и правым ушком, расположенным кпереди от восходящей части аорты и легочного ствола; передней стенкой правого желудочка; передней стенкой левого желудочка; ушком левого предсердия. В области основания сердца она дополняется крупными присердечными сосудами – верхней полой веной, восходящей частью аорты и легочным стволом. По грудино-реберной поверхности проходит передняя межжелудочковая борозда, *sulcus interventricularis anterior*, в которой располагаются собственные сосуды сердца.

Диафрагмальная поверхность представлена задними (нижними) стенками всех четырех камер сердца: левого желудочка, левого предсердия, правого желудочка и правого предсердия. На нижней стенке правого предсердия находится крупное отверстие нижней полой вены. По диафрагмальной поверхности проходит задняя межжелудочковая и венечная борозды. В первой располагаются собственные сосуды сердца, во второй – венечный синус. Левую легочную поверхность сердца представляют задняя стенка левого предсердия с впадающими в него четырьмя легочными венами и задняя стенка левого желудочка. Правую легочную поверхность представляет правое предсердие.

Скелетотопия сердца — это проекция границ сердца на переднюю поверхность грудной клетки.

Верхняя граница сердца идет горизонтально по верхнему краю хрящей третьих ребер справа и слева от тела грудины. Она соответствует верхней стенке предсердий.

Правая граница сердца соответствует стенке правого предсердия. Она проходит на 1—1,5 см латеральнее правого края грудины, занимая протяженность от III до V хрящей правых ребер.

Левая граница сердца соответствует стенке левого желудочка. Она начинается от хряща III ребра по левой окологрудинной линии, *linea parasternalis sinistra*, и идет к верхушке сердца.

Верхушка сердца (верхушечный толчок) определяется слева в пятом межреберном промежутке на 1—1,5 см кнутри от левой среднеключичной линии, *linea medioclavicularis sinistra.*

Нижняя граница соответствует стенке правого желудочка. Она идет горизонтально от хряща V ребра справа через основание мечевидного отростка к верхушке сердца.

В клинике границы сердца определяются выстукиванием (перкуссией). При этом различают границы относительной и абсолютной сердечной тупости. Границы относительной сердечной тупости соответствуют истинным границам сердца (рис. 257).

Сердце вместе с околосердечной сумкой спереди частично прикрыто легкими. Непосредственно перикард прилежит только к телу грудины и хрящам V и VI левых ребер. Этот участок соответствует грудино-реберной поверхности сердца, а именно передней стенке правого желудочка. При перкуссии он определяется как абсолютная сердечная тупость. Она характеризует величину сердца, его смещаемость, состояние легких и степень прикрытия ими сердца. Границы абсолютной сердечной тупости: верхняя — соответствует хрящу IV левого ребра;

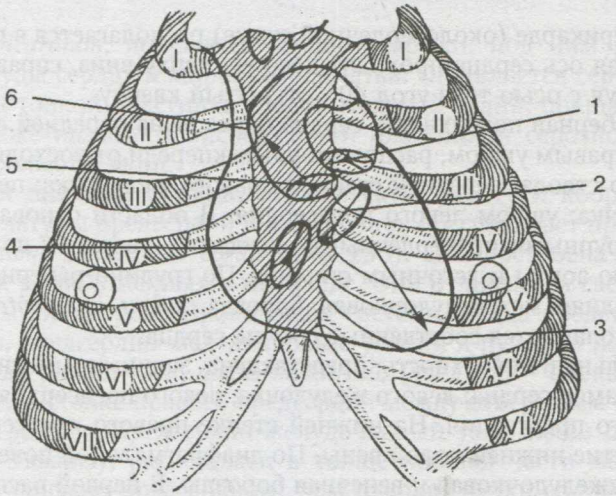

Рис. 257. Проекция клапанов сердца и мест их выслушивания на переднюю грудную стенку:

1 — *ostium trunci pulmonalis*; 2 — *ostium atrioventriculare sinistrum*; 3 — место ауксультации тонов митрального клапана (верхушечный толчок); 4 — *ostium atrioventriculare dextrum*; 5 — *ostium aortae*; 6 — место аускультации тонов клапана аорты; I—VII — ребра

правая — левому краю грудины ниже прикрепления хряща IV ребра; левая — левой границе сердца от хряща IV ребра по окологрудинной линии до верхушки.

Скелетотопия клапанов сердца — это проекция клапанов на переднюю поверхность грудной клетки.

Правое предсердно-желудочковое отверстие (трехстворчатый клапан) проецируется на переднюю поверхность грудной клетки за грудиной по косой линии, соединяющей грудинные концы хрящей IV левого и V правого ребер.

Левое предсердно-желудочковое отверстие (двухстворчатый клапан) проецируется у левого края грудины в месте прикрепления хряща IV ребра.

Отверстие аорты (клапан аорты) располагается за грудиной на уровне III межреберья.

Отверстие легочного ствола (клапан легочного ствола) проецируется у левого края грудины в месте прикрепления хряща III ребра.

Круги кровообращения и работа сердца

Кровообращение в организме совершается по большому и малому кругам, которые начинаются и заканчиваются в полостях сердца (рис. 258).

Началом большого круга (телесного) является левый желудочек сердца, из которого выходит аорта. По аорте и ее разветвлениям кровь распространяется по всему телу. Заканчивается большой круг кровообращения в правом предсердии верхней и нижней полыми венами. Кровь, насыщенная углекислотой, из правого предсердия переходит в правый желудочек, откуда начинается малый круг кровообращения. Из правого желудочка выходит легочный ствол, который затем делится на правую и левую легочные артерии, по которым кровь течет в легкие. В капиллярах легких, оплетающих альвеолы, кровь обогащается кислородом, отдает углекислоту и по четырем легочным венам возвращается в левое предсердие. В левом предсердии заканчивается малый (легочный) круг кровообращения.

Из левого предсердия кровь проталкивается в левый желудочек, то есть снова переходит в большой круг кровообращения. Следовательно, сердце замыкает оба круга кровообращения.

Предсердия и желудочки сокращаются обособленно друг от друга,

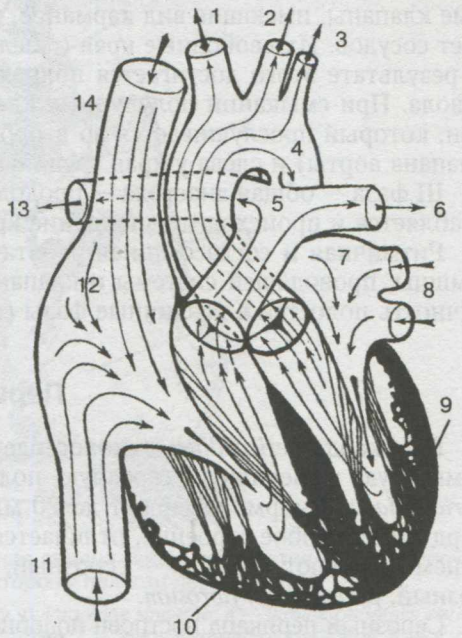

Рис. 258. Схема движения крови в полостях сердца и крупных присердечных сосудах (стрелками указан ток крови):

1 — *truncus brachiocephalicus*; 2 — *a. carotis communis sinistra*; 3 — *a. subclavia sinistra*; 4 — *aorta descendens*; 5 — *truncus pulmonalis*; 6 — *a. pulmonalis sinistra*; 7 — *atrium sinistrum*; 8 — *vv. pulmonales*; 9 — *ventriculus sinister*; 10 — *ventriculus dexter*; 11 — *v. cava inferior*; 12 — *atrium dextrum*; 13 — *a. pulmonalis dextra*; 14 — *v. cava superior*

но согласованно и ритмично. В процессе работы сердца выделяют три фазы – систолу предсердий, систолу желудочков и общую диастолу.

I фаза – систола предсердий – длится 0,1 с. Импульс идет от синусно-предсердного узла. Створки предсердно-желудочковых клапанов размыкаются под давлением крови. Кровь поступает через предсердно-желудочковые отверстия в желудочки. В конце систолы предсердий створки, имеющие удельный вес меньше удельного веса крови, как бы «всплывают», полностью изолируя предсердия от желудочков.

II фаза – систола желудочков – следует за систолой предсердий, длится 0,3 с, кровь проталкивается в аорту и легочный ствол. При этом края створок предсердно-желудочковых клапанов плотно смыкаются. В этот момент возникает характерный звук – I тон. Для двухстворчатого клапана он прослушивается на верхушке сердца, для трехстворчатого клапана – у основания мечевидного отростка по левому краю грудины.

Кровь, находящаяся в желудочках, оказывает давление на створки, но они не выворачиваются в полость предсердий, так как этому мешают натянутые сухожильные нити. Сосочковые мышцы укорачиваются, предсердно-желудочковые отверстия значительно суживаются. В полости желудочков создаются такие условия, при которых кровь устремляется из них только в единственном направлении – вверх в аорту (слева) и в легочный ствол (справа). Возбуждение по миокарду желудочков передается по ходу волокон проводящей системы от верхушки сердца к основанию. Затем открываются полулунные клапаны, ток крови прижимает их к стенке аорты и легочного ствола. Полулунные клапаны остаются в таком положении до тех пор, пока давление крови в желудочках больше давления в аорте и легочном стволе. Когда вся кровь поступила из желудочков в аорту и легочный ствол, заканчивается систола желудочков. Стенка желудочков расслабляется. Обратный ток крови становится невозможным, так как полулунные клапаны, имеющие вид карманов, заполняются кровью и выступают в просвет сосудов. Их свободные края с узелками плотно прижимаются друг к другу. В результате этого достигается полная герметизация устья аорты и легочного ствола. При смыкании полулунных клапанов возникает характерный звук – II тон, который прослушивается во втором межреберном промежутке справа (для клапана аорты) и слева у края грудины (для клапана легочного ствола).

III фаза – общая диастола – продолжается 0,4 с, стенка сердца при этом расслабляется и происходит заполнение кровью предсердий, а затем желудочков.

Ритмичная и согласованная работа сердца зависит от состояния сердечной мышцы, проводящей системы и клапанного аппарата, обеспечивающего герметичность полостей в различные фазы сердечного цикла.

Перикард

Перикард, *pericardium* (околосердечная сумка), окружает сердце, образуя замкнутую щелевидную серозную полость. Перикардиальная полость, *cavitas pericardiaca*, в норме содержит до 20 мл прозрачной серозной жидкости. Перикард имеет особое строение, отличается большой плотностью. Он непрозрачен. В нем выделяют два слоя – серозный, *pericardium serosum*, и наружный – фиброзный, *pericardium fibrosum*.

Серозный перикард построен подобно брюшине и плевре, то есть представляет разновидность серозной оболочки. Висцеральная пластинка серозного перикар-

да, *lamina visceralis pericardii serosi*, или эпикард, *epicardium*, является наружной оболочкой сердца. По крупным присердечным сосудам висцеральная пластинка переходит в париетальную пластинку серозного перикарда, *lamina parietalis pericardii serosi*, которая изнутри покрывает околосердечную сумку.

Рыхлая соединительная ткань связывает околосердечную сумку с соседними органами. Спереди между грудиной и перикардом находятся две связки. Верхняя грудино-перикардиальная связка, *ligamentum sternopericardiacum superius*, идет от задней поверхности рукоятки грудины. Нижняя грудино-перикардиальная связка, *ligamentum sternopericardicum inferius*, направляется от мечевидного отростка. Сзади перикард соприкасается с пищеводом и грудной частью аорты.

В перикарде выделяют три части: грудино-реберную, диафрагмальную и средостенную (парная).

Грудино-реберная часть, *pars sternocostalis*, прилежит непосредственно к телу грудины и к хрящам IV, V и VI ребер. Эта часть перикарда располагается в нижнем межплевральном поле, *area interpleurica inferior, seu pericardiaca*. Диафрагмальная часть перикарда, *pars diaphragmatica*, сращена с сухожильным центром диафрагмы. Средостенная часть перикарда, *pars mediastinalis*, рыхло связана со средостенной частью париетальной плевры. В дупликатуре этих серозных оболочек проходит сосудисто-нервный пучок перикарда.

Перикард фиксирует сердце на крупных сосудах (рис. 259). Он защищает сердце, уменьшает его трение и способствует пассивному расширению камер в фазе диастолы (гемодинамическая функция).

В перикардиальной полости имеются пазухи, то есть щелевидные пространства между присердечными сосудами и стенками предсердий, покрытые эпикардом. Поперечная пазуха перикарда, *sinus transversus pericardii*, это узкий промежуток

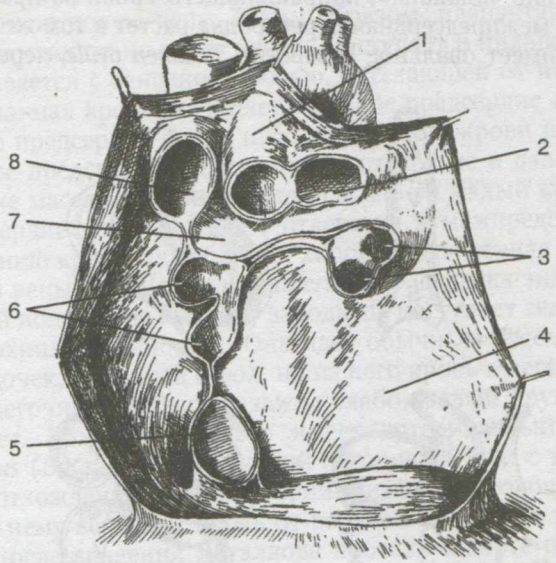

Рис. 259. Околосердечная сумка после удаления сердца (видны отверстия крупных сосудов сердца). Вид спереди, со стороны полости перикарда:

1 — *aorta ascendens*; 2 — *truncus pulmonalis*; 3 — *vv. pulmonales sinistrae*; 4 — *lamina perietalis pericardii serosi*; 5 — *v. cava inferior*; 6 — *vv. pulmonales dextrae*; 7 — *sinus transversus pericardii*; 8 — *v. cava superior*

между аортой и легочным стволом спереди и передней стенкой правого предсердия сзади. В норме в эту пазуху можно свободно ввести указательный палец. Косая пазуха перикарда, *sinus obliquus pericardii*, находится между нижней полой веной снизу и справа и левыми легочными венами слева и сверху. Еще выделяют слепой мешок перикарда, который находится позади левого предсердия, где к нему сзади прилежит пищевод.

Развитие сердца

У зародыша человека сердце развивается из парного зачатка, возникающего на второй неделе жизни эмбриона. Сердце закладывается на шее впереди передней кишки в виде двух трубочек. Медиальная стенка трубочек утолщена. Это зачаток сердечной мышцы и наружной оболочки сердца (*epimiocardium*). Затем происходит сближение парных зачатков, образуется единая сердечная трубка, фиксированная на двух брыжейках (3 нед.). Она занимает срединное положение, имеет фиксированные краниальный и каудальный концы. В ней выделяют: венозный синус (самая крупная часть зародышевого сердца), единое предсердие, единый желудочек и артериальный ствол (конус). Сердечная трубка растет неравномерно. Вначале образуется желудочковая петля. Предсердия и венозный синус смещаются вверх и краниально. Артериальный ствол (краниальный конец трубки) опускается вперед и вниз (рис. 260).

На 5–8-й неделе внутриутробного развития образуются перегородки сердца. Первичная межпредсердная перегородка растет изнутри от задней стенки предсердия вниз к эндокардиальным подушкам, расположенным между предсердием и желудочком. Первичная перегородка существует недолго, затем она прорывается и остается в виде «клапана», направляющего кровь из правого предсердия в левое. Вторичная межпредсердная перегородка растет в том же направлении, но смещена вправо и имеет овальное отверстие, *foramen ovale*, через которое кровь

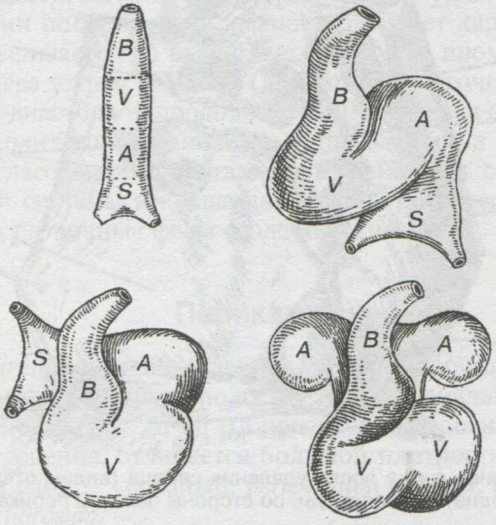

Рис. 260. Развитие сердца зародыша человека:

A — предсердия; *B* — артериальный ствол (конус); *S* — венозный синус; *V* — желудочки

свободно попадает из правого предсердия в левое. В норме после рождения, когда включается легочное кровообращение и повышается давление крови в левом предсердии, верхние края первичной и вторичной перегородок сближаются и закрывают овальное отверстие (как правило, через 2—3 недели после рождения). Со стороны правого предсердия на месте отверстия остается овальная ямка, окруженная плотным краем.

Артериальный ствол разделяется аорто-легочной перегородкой на аорту и легочный ствол. Она растет снизу вверх. При этом ствол совершает спиральное вращение по направлению часовой стрелки на 225°. Четыре эндокардиальные подушки на границе желудочка и артериального конуса преобразуются в полулунные клапаны аорты и легочного ствола.

На 8-й неделе развития на вершине межжелудочковой петли образуется продольная борозда, а изнутри ей соответствует полулунная складка, которая растет вверх к эндокардиальным подушкам предсердно-желудочкового канала. В этом месте происходит соединение мышечной и перепончатой частей межжелудочковой перегородки. К 8-й неделе внутриутробного развития сердце имеет 4 камеры. В процессе развития сердце из шейной области постепенно опускается в грудную полость.

Особенности кровообращения плода

Артериальная кровь к зародышу поступает из плаценты по непарной пупочной вене, расположенной в составе пупочного канатика. В теле зародыша, пройдя в крае серповидной связки печени, пупочная вена у ворот печени делится на два сосуда: один вливается в воротную вену, другой срастается с веществом печени и под названием венозного (Аранциевого) протока, *ductus venosus (Arantii)*, впадает в нижнюю полую вену. Таким образом, плацентарная кровь частично непосредственно, частично через печень поступает в нижнюю полую вену зародыша и смешивается с венозной кровью, оттекающей от нижней половины его тела. Эта смешанная кровь поступает в правое предсердие (рис. 261).

Из правого предсердия очень небольшая часть крови проходит «обычным» путем: в правое предсердно-желудочковое отверстие и далее в правый желудочек. Главная же масса крови направляется, минуя малый круг кровообращения, в левое предсердие через овальное отверстие в межпредсердной перегородке. Такому движению крови способствует хорошо выраженная у зародыша заслонка нижней полой вены, *valvula v. cavae inferioris*, — складка эндокарда.

По верхней полой вене к сердцу зародыша поступает венозная кровь от головы, шеи и верхних конечностей. Она идет обычным путем: правое предсердие, правый желудочек, легочный ствол, но из него кровь в легкие фактически не попадает, т. к. легочные артерии развиты слабо, малый круг кровообращения не функционирует. Большой диаметр имеет артериальный (Боталлов) проток, *ductus arteriosus* (*Botalli*), соединяющий легочный ствол с вогнутой частью дуги аорты после отхождения от нее артерий, питающих голову, шею и верхние конечности. По нему венозная кровь от верхней половины туловища поступает в дугу аорты. После впадения Боталлова протока в аорте происходит повторное разбавление плацентарной крови венозной.

Таким образом, у зародыша все артерии и все камеры сердца содержат смешанную кровь (плацентарную, богатую кислородом и питательными веществами, и венозную кровь).

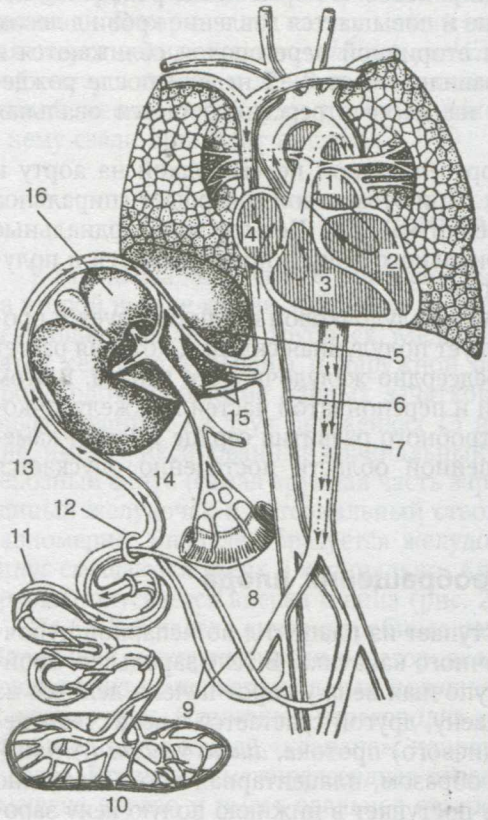

Рис. 261. Схема кровообращения плода. Сплошные стрелки — путь, по которому движется артериальная кровь из пупочной вены; пунктирные стрелки — путь движения венозной крови:

1 — *atrium sinistrum*; 2 — *ventriculus sinister*; 3 — *ventriculus dexter*; 4 — *atrium dextrum*; 5 — *ductus venosus*; 6 — *v. cava inferior*; 7 — *aorta*; 8 — *intestinum*; 9 — *aa. umbilicales*; 10 — плацента; 11 — пуповина; 12 — пупочное кольцо; 13 — *v. umbilicalis*; 14 — *v. portae*; 15 — *vv. hepaticae*; 16 — *hepar*

В правом предсердии имеются два не смешивающихся между собой потока крови. Малый (легочный круг) кровообращения не функционирует. Отток крови от тела зародыша происходит по пупочным артериям, *aa. umbilicales*, входящим в состав пуповины.

В течение всей внутриутробной жизни у плода происходит непрерывное балансирование притока крови к сердцу и оттока от него. Это обеспечивается в первую очередь наличием овального отверстия и Боталлова (артериального) протока.

После рождения при пересечении пупочных сосудов резко понижается давление крови в правом предсердии. Наступает гипоксия дыхательного центра, ребенок совершает первый вдох, легкие расширяются, и к ним поступает кровь из правого желудочка по легочному стволу и легочным артериям. Начинает работать малый (легочный круг) кровообращения. Как следствие этого наступает рефлекторное сужение артериального протока. Через 1,5—2 мес. после рождения проток в норме полностью зарастает и превращается в артериальную связку, *ligamentum arteriosum*.

После рождения усиливается легочное кровообращение, повышается давление крови в левом предсердии. Овальное отверстие закрывается, как клапаном, остатком первичной межпредсердной перегородки, которая уплотняется и теряет подвижность. Отверстие суживается до размеров щели. При этом наступает выравнивание давления в предсердиях и не происходит смешивание артериальной и венозной крови. Овальное отверстие полностью закрывается в среднем на 5—6-м месяце после рождения.

Пупочная вена, *v. umbilicalis*, после рождения плода запустевает, облитерируется и превращается в круглую связку печени, *ligamentum teres hepatis*; венозный (Аранциев) проток, *ductus venosus*, трансформируется в венозную связку, *ligamentum venosum*; из обеих пупочных артерий, *aa. umbilicales*, образуются тяжи — медиальные пупочные связки, *ligamenta umbilicalia medialia*, которые располагаются на внутренней поверхности передней брюшной стенки.

Аномалии положения и пороки развития сердца и крупных присердечных сосудов

Аномалии положения сердца возникают на 4—6-й неделе при остановке или задержке развития его зачатков, среди них различаются:

1. Шейная эктопия — сердце остается на шее, т. е. на месте своей закладки.

2. Грудная эктопия — сердце располагается впереди грудины, которая не сформировалась.

3. Брюшная эктопия — сердце находится в брюшной полости в результате нарушения развития диафрагмы. При врожденных аномалиях положения очень часто нарушено и развитие самой сердечной трубки: не дифференцированы камеры, не сформированы перегородки.

Среди ***врожденных пороков сердца и крупных присердечных сосудов*** наиболее часто встречаются:

1. Дефект межпредсердной перегородки. Овальное отверстие не закрывается и не зарастает после рождения. При сокращении предсердий часть венозной крови поступает, как и в период внутриутробного развития, из правого предсердия в левое, происходит смешивание венозной и артериальной крови.

2. Дефект межжелудочковой перегородки возникает в связи с тем, что не происходит соединение двух частей межжелудочковой перегородки — мышечной и перепончатой. При сокращении желудочков часть крови поступает из левого желудочка в правый. Этот дефект может быть самостоятельным пороком развития, или составной частью более сложных комбинированных пороков.

3. Нарушение развития аорто-легочной перегородки. При этом наблюдается неполное разделение артериального конуса на восходящую аорту и легочный ствол или сужение легочного ствола до полной его атрезии.

4. Транспозиция сосудов, при которой аорта выходит из правого желудочка, а легочный ствол — из левого желудочка.

5. Незаращение артериального протока, соединяющего легочный ствол плода с вогнутой частью дуги аорты после отхождения от нее крупных сосудов, питающих голову, шею и верхние конечности. Этот проток получил название Боталлов проток, так как был описан итальянским врачом и анатомом Леонардо Боталло в 1564 г. При нарушении процесса облитерации протока кровь из аорты, где давление выше, поступает обратно в легочный ствол и правый желудочек, что приводит к его расширению. Как изолированный порок развития, он встречается в 9—12 % случаев от общего числа пороков, чаще у девочек.

6. Сложные комбинированные пороки развития сердца и сосудов — триады, тетрады, пентады Фалло.

Триада Фалло: общий артериальный ствол, дефект межпредсердной и межжелудочковой прегородок. При этом происходит смешение артериальной и венозной крови, «сброс» крови в правую половину сердца, гипертрофия правого желудочка.

Тетрада Фалло: сужение легочного ствола, дефект межжелудочковой перегородки, правостороннее положение аорты, гипертрофия стенки правого желудочка.

Пентада Фалло: кроме сужения легочного ствола, дефекта межжелудочковой перегородки, правостороннего положения аорты, гипертрофии стенки правого желудочка, присоединяется еще дефект межпредсердной перегородки.

МОЧЕВАЯ СИСТЕМА

Мочевая система, *systema urinarium*, включает комплекс анатомически и функционально взаимосвязанных мочевых органов, *organa urinaria*, которые обеспечивают образование мочи и выведение ее из организма. Этими органами являются:

1. Почка, парный орган, продуцирующий мочу.
2. Мочеточник, парный орган, выполняющий функцию выведения мочи из почки.
3. Мочевой пузырь, являющийся резервуаром для мочи.
4. Мочеиспускательный канал, служащий для выведения мочи наружу.

Следует отметить, что вместе с мочой выводится более 80 % конечных продуктов обмена веществ. Наряду с выделительной функцией органы мочевыделительной системы обеспечивают: поддержание гомеостаза, кислотно-основного равновесия, осмотического давления; участвуют в регуляции величины артериального давления; вырабатывают эритропоэтические факторы и участвуют в синтезе биологически активных веществ (ренин, брадикинин, простогландины, урокиназа и др.).

Мочеиспускательный канал имеет существенные половые отличия. При этом у мужчин он устроен более сложно и служит не только для выведения мочи, но и спермы. В связи с этим целесообразно рассмотреть мочеиспускательный канал при описании мужской и женской половой систем.

Почки

Почка, *ren* (греч. — *nephros*), — парный орган, образующий и выводящий мочу (рис. 262). Почка имеет бобовидную форму, плотную консистенцию, гладкую поверхность, красно-бурый цвет. Средние размеры почки: длина 10—12 см, ширина около 6 см, толщина 3—4 см, средняя масса 120 г. В ней различают: две поверхности — более выпуклую переднюю, *facies anterior*, и сглаженную заднюю, *facies posterior*; два конца или полюса — закругленный верхний, *extremitas superior*, и заостренный нижний — *extremitas inferior*; два края — выпуклый латеральный, *margo lateralis*, и вогнутый медиальный, *margo medialis*. Вырезку на медиальном крае называют почечными воротами, *hilum renale*, так как в этом месте в почку входят почечная артерия и нервы, а выходят из нее почечная вена, лимфатические сосуды и мочеточник. Все эти образования, входящие в ворота и выходящие из них, объединяются в понятие почечной ножки. Почечные ворота, ограниченные передней губой и более выраженной задней губой, ведут в полость почки, или почечную пазуху, *sinus renalis*. Пазуха заполнена кровеносными и лимфатическими сосудами, нервами, большими и малыми почечными чашками, почечной лоханкой и жировой клетчаткой.

Снаружи почка покрыта тонкой, но плотной фиброзной капсулой, *capsula fibrosa*, которая в норме рыхло связана с паренхимой. Кнаружи от этой капсулы располагается толстый слой рыхлой жировой клетчатки, который называется жировой капсулой, *capsula adiposa*. Через почечные ворота жировая клетчатка проникает в почечную пазуху. В области задней поверхности почки жировая капсула значительно толще, чем спереди, и этот ее участок выделяется под названием околопочечного жирового тела, *corpus adiposum pararenale* (паранеф-

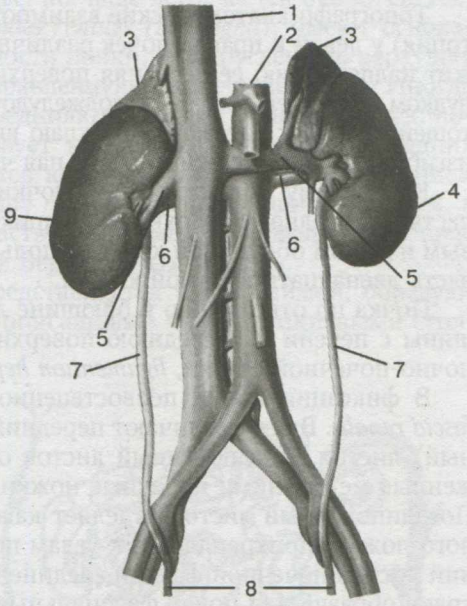

Рис. 262. Почки, надпочечники, мочеточники, брюшная аорта и нижняя полая вена (вид спереди):

1 — *v. cava inferior*; 2 — *aorta abdominalis*; 3 — *glandula suprarenalis*; 4 — *ren sinistrum*; 5 — *v. renalis*; 6 — *a. renalis*; 7 — *ureter (pars abdominalis)*; 8 — *ureter (pars pelvica)*; 9 — *ren dextrum*

ральная клетчатка). Кнаружи от жировой капсулы почка спереди и сзади окружена почечной фасцией, *fascia renalis*, которая рассматривается как часть внутрибрюшной фасции.

Топография почек. Почки располагаются в поясничной области, в забрюшинном пространстве, на задней стенке брюшной полости. Углубление для почек носит название почечное ложе. Оно располагается слева и справа от позвоночника в углублениях, каждое из которых ограничено: латерально — поперечной мышцей живота, сзади — квадратной мышцей поясницы, медиально — большой поясничной мышцей и сверху — диафрагмой.

Продольные оси почек направлены косо кверху и кпереди. Расстояние между нижними полюсами приблизительно 11 см, а между верхними около 7 см.

Правая почка располагается несколько ниже левой: XII ребро проецируется на левую почку приблизительно посередине, на правую — на границе средней и верхней третей. Относительно позвонков левая почка располагается на протяжении XII грудного и двух верхних поясничных позвонков; правая — на протяжении I, II и III поясничных позвонков (рис. 263).

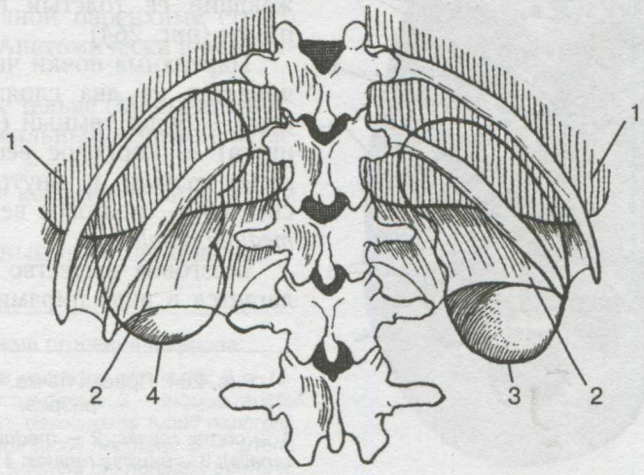

Рис. 263. Скелетотопия почки (вид сзади):

1 — *pleura parietalis*; 2 — *diaphragma*; 3 — *ren dextrum*; 4 — *ren sinistrum*

Топографо-анатомические взаимоотношения с окружающими органами (синтопия) у левой и правой почек различны. К верхнему полюсу левой почки прилежит надпочечник; ее передняя поверхность в верхней трети соприкасается с желудком, в средней трети — с поджелудочной железой, в нижней трети — с петлями тощей кишки; к латеральному краю вверху прилежит селезенка, внизу — левый изгиб ободочной кишки и начальная часть нисходящей ободочной кишки.

К верхнему полюсу правой почки также прилежит надпочечник; бóльшая часть ее передней поверхности соприкасается с печенью, нижняя треть — с правым изгибом ободочной кишки; вдоль медиального края находится нисходящая часть двенадцатиперстной кишки.

Почка по отношению к брюшине лежит ретроперитонеально. Переход брюшины с печени на переднюю поверхность правой почки носит название печеночно-почечной связки, *ligamentum hepatorenale.*

В фиксации почки первостепенное значение отводится почечной фасции, *fascia renalis.* В ней различают передний (предпочечный) и задний (позадипочечный) листки. Предпочечный листок охватывает спереди обе почки и расположенные между ними почечные ножки, брюшную аорту и нижнюю полую вену. Позадипочечный листок отделяет каждую почку от фасций мышечного почечного ложа и прикрепляется к телам позвонков справа и слева. Передний и задний листки почечной фасции соединены между собой сверху и по латеральному краю, образуя для почек фасциальные мешки, открытые книзу. От обоих листков почечной фасции идут многочисленные соединительнотканные тяжи, которые пронизывают жировую капсулу и соединяются с фиброзной капсулой почки, что имеет большое значение для ее фиксации. Кроме почечной фасции, к фиксирующему аппарату органа относят жировую капсулу, мышечное почечное ложе, почечную ножку и внутрибрюшное давление.

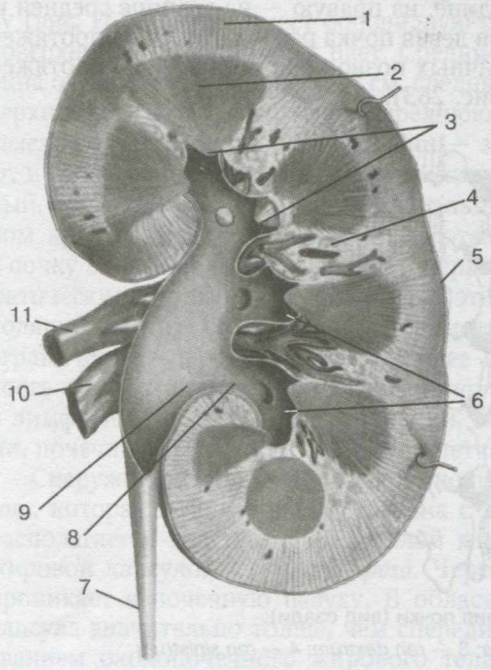

Рис. 264. Правая почка. Фронтальный разрез:

1 — *cortex renalis*; 2 — *medulla renalis (pyramis renalis)*; 3 — *papillae renales*; 4 — *columna renalis*; 5 — *capsula fibrosa renis*; 6 — *calyces renales minores*; 7 — *ureter*; 8 — *calyx renalis major*; 9 — *pelvis renalis*; 10 — *vena renalis*; 11 — *arteria renalis*

Внутреннее строение. На фронтальном разрезе, разделяющем почку на переднюю и заднюю половины, рассматриваются почечная пазуха, *sinus renalis*, с ее содержимым и окружающий ее толстый слой вещества почки (рис. 264).

Паренхима почки четко разграничивается на два слоя: периферический — более темный (красно-бурого цвета) — корковое вещество почки, *cortex renalis*, и внутренний, более светлый — мозговое вещество почки, *medulla renalis.*

Мозговое вещество почки располагается в виде пирамид, количество

которых варьирует от 7 до 20 и даже более, но чаще встречается около 12. Почечные пирамиды (Мальпигиевы), *pyramides renales (Malpighii)*, имеют основание, *basis pyramidis*, обращенное к поверхности почки, и закругленную верхушку или почечный сосочек, *papilla renalis*, направленную в почечный синус. Иногда верхушки нескольких пирамид (2—4) объединяются в один общий сосочек, поэтому количество пирамид не соответствует количеству сосочков; последних всегда меньше. Между пирамидами вдается корковое вещество под названием почечных (Бертиниевых) столбов, *columnae renales (Bertinii)*. Таким образом, в образовании стенки почечной пазухи участвует как мозговое вещество в виде почечных сосочков, так и корковое в виде Бертиниевых столбов.

Корковое вещество почки на срезе представляется узкой каймой, образующей наружный слой паренхимы, а также описанными уже Бертиниевыми столбами. Оно имеет зернистый вид и как бы исчерчено темными и более светлыми полосками. Последние в виде так называемых мозговых лучей отходят от оснований пирамид и составляют лучистую часть коркового вещества, *pars radiata*. Находящиеся между лучами более темные полоски названы свернутой частью, *pars convoluta*.

Структурно-функциональной единицей почечной паренхимы является ***нефрон***, *nephron* (рис. 265). Всего нефронов в почке более 1 миллиона. Нефрон представляет собой неветвящийся длинный каналец, начальный отдел которого в виде двустенной чаши окружает капиллярный клубочек, а конечный — впадает в собирательную трубочку. Нефрон состоит из четырех отделов, локализация которых в почечной паренхиме строго закономерна. Анатомически в нем выделяют:

1) почечное тельце (Мальпигиево);

2) проксимальный извитой каналец;

3) прямой каналец в виде петли (Генле);

4) дистальный извитой каналец.

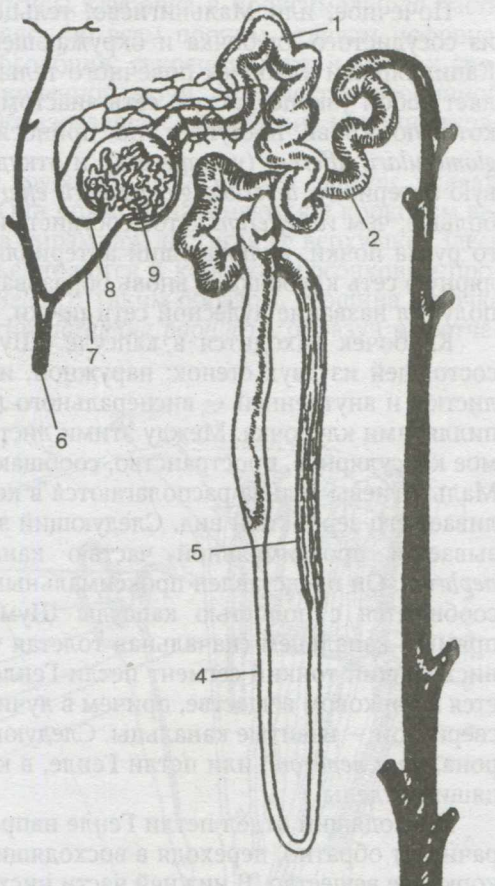

Рис. 265. Схема строения нефрона:

1 — *tubulus renalis contortus proximalis*; 2 — *tubulus renalis contortus distalis*; 3 — *tubulus renalis colligens*; 4 — *pars descendens tubuli nephroni*; 5 — *pars ascendens tubuli nephroni*; 6 — *arteria interlobularis*; 7 — *arteriola glomerularis afferens*; 8 — *arteriola glomerularis efferens*; 9 — *corpusculum renale*

Отдельные части нефрона имеют различные структурные и топографические особенности и выполняют разные функции (фильтрация, реабсорбция, секреция). В связи с этим принята функционально-морфологическая классификация отделов нефрона, согласно которой в нем различают:

1. Почечное, или Мальпигиево, тельце, представляющее собой капиллярный клубочек, окруженный капсулой Шумлянского—Боумена.

2. Проксимальную часть, включающую проксимальный извитой каналец и следующий за ним толстый сегмент нисходящего отдела петли нефрона (начало петли Генле).

3. Тонкий сегмент, состоящий из тонкого нисходящего и тонкого восходящего отделов петли нефрона (Генле).

4. Дистальную часть, включающую толстый сегмент восходящего отдела петли Генле и дистальный извитой каналец.

Почечное, или Мальпигиево, тельце, *corpusculum renale (Malpighi)*, состоит из сосудистого клубочка и окружающей его капсулы Шумлянского—Боумена. Капиллярный клубочек почечного тельца, *glomerulus corpusculi renalis*, представляет собой узкопетлистую сеть анастомозирующих между собой капилляров, в которую кровь поступает по приносящей клубочковой артериоле, *arteriola glomerularis afferens* (*vas afferens*), и откуда она оттекает в выносящую клубочковую артериолу, *arteriola glomerularis efferens* (*vas efferens*). По калибру *vas afferens* больше, чем *vas efferens*. Этот сосудистый фрагмент интраорганного кровеносного русла почки, включающий артериолярный сосуд, разделяющийся на капиллярную сеть клубочка, и вновь образованный из этой сети артериолярный сосуд получил название чудесной сети почки, *rete mirabile renis*.

Клубочек находится в капсуле (Шумлянского—Боумена), *capsula glomeruli*, состоящей из двух стенок: наружной, известной под названием париетального листка, и внутренней — висцерального листка, который плотно срастается с капиллярами клубочка. Между этими листками имеется щелевидное, так называемое капсулярное, пространство, сообщающееся со следующим отделом нефрона. Мальпигиевы тельца располагаются в корковом веществе почки, что и обусловливает его зернистый вид. Следующий за почечным тельцем отдел нефрона называется проксимальной частью канальца нефрона, *pars proximalis tubuli nephroni*. Он представлен проксимальным извитым канальцем, просвет которого сообщается с полостью капсулы Шумлянского—Боумена, и проксимальным прямым канальцем (начальная толстая часть петли нефрона) до перехода его в нисходящий тонкий сегмент петли Генле. Этот отдел нефрона также располагается в корковом веществе, причем в лучистой его части преобладают прямые, а в свернутой — извитые канальцы. Следующий отдел — тонкий сегмент петли нефрона, *ansa nephroni*, или петли Генле, в которой выделяют нисходящий и восходящий отделы.

Нисходящий отдел петли Генле направляется прямо в пирамиду, затем заворачивает обратно, переходя в восходящий отдел, который вновь возвращается в корковое вещество. В нижней части нисходящего отдела просвет канальца петли резко уменьшается, но на определенном участке восходящего отдела вновь увеличивается. Суженную часть петли выделяют как тонкий сегмент нефрона; дистальный участок восходящего отдела, где просвет вновь расширяется, известен как толстый сегмент восходящего отдела. Тонкий сегмент располагается в мозговом веществе. Толстый сегмент и дистальный извитой каналец составляют дистальную часть канальца нефрона, *pars distalis tubuli nephroni*, которая наблю-

дается уже в корковом веществе (извитые канальцы в свернутой части, прямые толстые сегменты петли — в лучистой).

Висцеральный листок капсулы Шумлянского—Боумена состоит из однослойного плоского эпителия, а стенка соприкасающегося с ним капилляра — из одного слоя эндотелиоцитов. Калибр выносящей артериолы значительно меньше калибра приносящего сосуда. В связи с этим в Мальпигиевом тельце создаются исключительно благоприятные условия для фильтрации из плазмы крови воды со всеми растворенными в ней органическими и неорганическими веществами, имеющими низкую молекулярную массу. Эта жидкость, называемая первичной мочой, поступает затем в канальцевую систему нефрона. Количество первичной мочи составляет 150—180 литров в сутки.

Выносящая клубочковая артериола, *arteriola glomerularis efferens (vas efferens)*, вновь распадается на сеть капилляров, оплетающих канальцы всех отделов нефрона. Первичная моча, поступив из капсулы клубочка в проксимальную часть извитого канальца нефрона и продвигаясь по всем прочим отделам нефрона, подвергается сложным процессам (реабсорбция, секреция), суть которых сводится к образованию вторичной или конечной мочи. Количество вторичной мочи составляет 1,5—2 литра в сутки. Образовавшаяся в нефроне моча поступает в мочевыводящие пути.

Нефроны впадают в собирательные трубочки, *tubuli renales colligens*, являющиеся началом мочевыводящих путей. Они прямые, начинаются в корковом веществе и по мозговым лучам проходят в пирамиду, достигая ее верхушки. Здесь несколько собирательных трубочек объединяются в короткие сосочковые проточки (Беллиниевы), *ductuli papillares (Bellini)*. Таким образом, вершина сосочка усеяна множеством сосочковых отверстий, *foramina papillaria*, образуя решетчатое поле, *area cribrosa* (рис. 266).

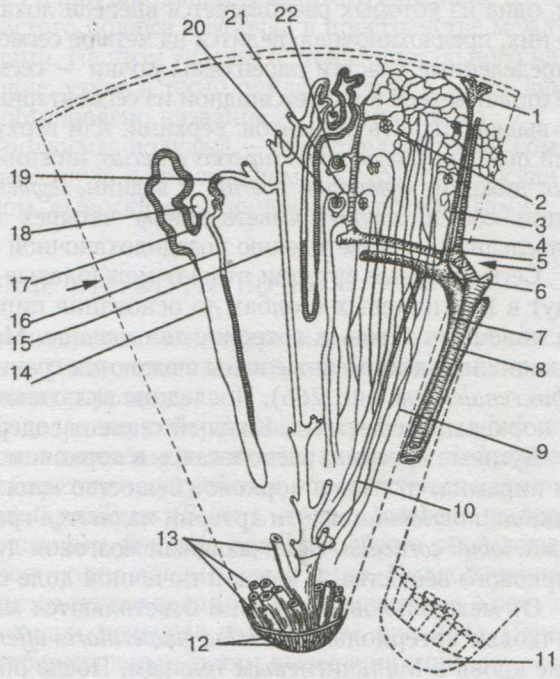

Рис 266. Строение коркового и мозгового вещества почки (стрелками показана граница между корковым и мозговым веществами):

1 — *v. stellata*; 2 — *glomerulus corpusculi renalis*; 3 — *v. interlobularis*; 4 — *a. interlobularis*; 5 — *a. arcuata*; 6 — *v. arcuata*; 7 — *v. interlobaris*; 8 — *a. interlobaris*; 9 — *arteriolae rectae*; 10 — *venulae rectae*; 11 — *papilla renalis*; 12 — *foramina papillaria*; 13 — *ductuli papillares*; 14, 16 — *ansa nephroni*; 15 — *tubulus renalis colligens*; 17 — *tubulus renalis contortus proximalis*; 18 — *corpusculum renale*; 19 — *tubulus renalis contortus distalis*; 20 — *vas efferens*; 21 — *vas afferens*; 22 — *capsula glomeruli*

Обобщая вышеизложенное, можно отметить, что корковое вещество состоит из почечных телец и преимущественно из извитых канальцев нефрона; мозговое вещество — из прямых канальцев (петель Генле, собирательных трубок, Беллиниевых протоков).

В почке человека различают два вида нефронов — корковые (80 %), *nephroni corticales*, Мальпигиево тельце которых расположено в наружной зоне коры, и юкстамедуллярные (20 %), *nephroni juxtamedullares*, Мальпигиево тельце которых локализуется во внутренней зоне коры на границе с мозговым веществом.

В строении юкстамедуллярных нефронов необходимо отметить три особенности. Во-первых, их клубочки крупнее, чем у корковых нефронов, а приносящая клубочковая артериола по калибру равна выносящей. Во-вторых, петля Генле характеризуется значительной длиной и спускается почти до верхушки сосочка, тогда как в корковом нефроне тонкий сегмент петли Генле располагается лишь в пределах наружной зоны пирамиды. В-третьих, выносящие клубочковые артериолы не распадаются на околоканальцевую капиллярную сеть, а спускаются в мозговое вещество, где каждая из них распадается на несколько прямых параллельных сосудов (*vasa recta*), калибр которых немногим меньше калибра выносящей артериолы. Достигнув верхушки пирамиды, они возвращаются обратно в корковое вещество, вливаясь в венулы, впадающие в междольковые или дуговые вены, т. е. образуются прямые артериоло-венулярные анастомозы. Юкстамедуллярные нефроны функционируют только в экстремальных ситуациях, сопровождающихся ишемией коркового вещества почки (уменьшением притока артериальной крови).

Почку делят на сегменты, доли и дольки. В основу деления на сегменты положена особенность и определенное постоянство расположения крупных внутриорганных артерий. Входящая в ворота почечная артерия, *a. renalis*, делится на две ветви, одна из которых располагается впереди лоханки, вторая — позади нее. Первая из них, предлоханочная, делится на четыре сегментарные ветви, кровоснабжающие определенные участки паренхимы почки — сегменты. Вторая, позадилоханочная, не отдает ветвей и является одной из сегментарных артерий. Таким образом, в почке выделяют пять сегментов: верхний, или верхушечный, *segmentum superius*; верхний передний, *segmentum superius anterius*; нижний передний, *segmentum inferius anterius*; нижний, *segmentum inferius*, и задний, *segmentum posterius*. Первые четыре сегмента соответствуют разветвлениям четырех ветвей предлоханочной артерии, а последний — разветвлению позадилоханочной артерии.

Сегментарные артерии отдают междолевые артерии, *aa. interlobares*, которые идут в Бертиниевых столбах до основания пирамид, где каждая из них делится на конечные дуговые артерии, *aa. arcuatae*. Междолевые артерии и сопровождающие их одноименные вены считаются границами между почечными долями, *lobus renales* (см. рис. 266). Последние включают в себя пирамиду с окружающим ее корковым веществом. Каждый сегмент содержит по 2—3 доли.

Дуговые артерии, располагаясь в корковом веществе на границе с основанием пирамид, отдают в корковое вещество многочисленные междольковые артерии, *aa. interlobulares*. Эти артерии являются границами между корковыми дольками, *lobuli corticales*, включающими мозговой луч, окруженный свернутой частью коркового вещества. В каждой почечной доле содержится более 600 долек.

От междольковых артерий ответвляются многочисленные приносящие клубочковые артериолы, *arteriolae glomerulares afferentes (vasa afferentes)*, доставляющие кровь к Мальпигиевым тельцам. После образования капиллярных клубоч-

ков и выносящих клубочковых артериол, *arteriolae glomerulares efferentes (vasa efferentes)*, последние вновь распадаются на капиллярные сети, оплетающие извитые канальцы и петли нефронов. Затем кровь направляется в венозное русло. Таким образом, характерной особенностью интраорганной кровеносной системы почки является наличие двойной капиллярной сети. Одна из них (клубочковая) представляет собой результат деления приносящей артериолы и служит для фильтрации крови; другая — результат деления выносящей артериолы и снабжает кровью все ткани почки, связывая артериальное русло с венозным.

Интраорганные вены почки в целом соответствуют названным артериям (*vv. interlobulares, vv. arcuatae* и т. д.). Мелкие вены поверхностных слоев коркового вещества, сливаясь с мелкими венами фиброзной капсулы, образуют звездчатые вены, *vv. stellatae*, которые впадают в междольковые вены. Выносится кровь из почки в почечную вену, *v. renalis*, являющуюся притоком нижней полой вены.

Юкстагломерулярный аппарат. Каждый нефрон снабжен комплексом высокоспециализированных клеток — юкстагломерулярным аппаратом (ЮГА). ЮГА является частью нейрогуморальной системы, обеспечивающей водно-солевой гомеостаз и постоянство артериального давления. Клетки ЮГА выделяют в кровь биологически активное вещество — ренин, под действием которого в плазме крови образуется вазопрессорное вещество — ангиотензин. ЮГА расположен в области сосудистого полюса клубочка (место входа и выхода клубочковых артериол) и состоит из трех основных частей:

1) юкстагломерулярных клеток в стенке приносящей артериолы;
2) клеток плотного пятна, *macula densa*;
3) группы клеток, известной под названием полюсной подушки.

Юкстагломерулярные клетки окружают наподобие манжетки приносящую клубочковую артериолу в месте ее входа в Мальпигиево тельце.

Плотным пятном назван участок стенки дистального извитого канальца, который располагается в области сосудистого полюса клубочка в пространстве между приносящей и выносящей артериолами. На этом участке в стенке дистального извитого канальца клетки более высокие, узкие и тесно прилежат друг к другу, чем в остальной части канальца. Этим обусловлено название — плотное пятно.

Третья составная часть ЮГА — полюсная подушка — представляет собой компактную клеточную группу, расположенную в треугольном пространстве сосудистого полюса между плотным пятном, выносящей и приносящей артериолами.

МОЧЕВЫВОДЯЩИЕ СТРУКТУРЫ ПОЧКИ

Мочевыводящие структуры почки делят на интраренальные, находящиеся в веществе почки, и экстраренальные, расположенные вне его. К первым относят собирательные трубочки и Беллиниевы проточки.

Началом мочевыводящих путей являются собирательные трубочки, *tubuli renales colligens*, в которые открываются дистальные извитые канальцы нефронов. Как уже упоминалось, несколько собирательных трубочек объединяются в сосочковые (Беллиниевы) проточки, *ductuli papillares (Bellini)*, открывающиеся на верхушках пирамид сосочковыми отверстиями, *foramina papillaria*. Место расположения этих отверстий называется решетчатым полем, *area cribrosa*. Продолжением мочевыводящих путей уже вне вещества почки являются расположенные в почечном синусе малые чашки, большие чашки, почечная лоханка (см. рис. 264). Перечисленные структуры относят к экстраренальным путям выведения мочи.

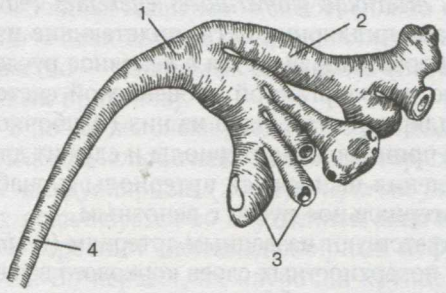

Рис. 267. Слепок мочевыводящих путей:
1 — *pelvis renalis*; 2 — *calyx renalis major*; 3 — *calyces renales minores*; 4 — *ureter*

Через отверстия решетчатого поля экскретируемая моча поступает в короткие трубки, имеющие форму воронки, охватывающей почечный сосочек. Они носят название малых почечных чашек, *calyces renales minores*. Расширенная часть этих трубок, в которую вставлен сосочек, называется сводом, *fornix*; суженная часть — шейкой, *collum*. Общее количество малых чашек 7—10 (рис. 267). Объединяясь по 3—4 своими шейками, они образуют две (верхнюю и нижнюю) или три (верхнюю, среднюю и нижнюю) большие почечные чашки, *calyces renales majores*, которые открываются в расширенную полость, называемую почечной лоханкой, *pelvis renalis* (греч. — *pyelos*).

Стенки почечной лоханки, малых и больших чашек состоят из слизистой, мышечной и адвентициальной оболочек. Гладкомышечные волокна расположены продольно (внутренний слой) и циркулярно (наружный слой).

Гладкомышечные волокна в стенке свода расположены таким образом, что часть из них выполняет роль поднимателя свода, *m. levator fornicis*, а другая — сжимателя свода, *m. sphincter fornicis*. Поступление мочи из Беллиниевых проточков в малые чашки является не пассивным процессом, а результатом работы форникального аппарата. К нему относят: свод с его эпителиальным покровом, подниматель и сжиматель свода, клетчатку почечного синуса, окружающую свод, богатую эластическими волокнами, сосудами и нервами, а также почечный сосочек и венозное сплетение вокруг свода. В стенке малых почечных чашек также располагаются: в продольном направлении — продольная мышца чашки, *m. longitudinalis calycis*, и вокруг — спиральная мышца чашки, *m. spiralis calycis*. *M. levator fornicis et m. longitudinalis calycis* расширяют полость чашки и тем самым способствуют накоплению мочи. *M. sphincter fornicis et m. spiralis calycis* суживают чашку, опорожняя ее.

Таким образом, комплекс функционально взаимосвязанных структур, обеспечивающих выведение мочи из интраренальных мочевыводящих путей почки в малую чашку, называется форникальным аппаратом.

Мочеточник

Мочеточник, *ureter*, парный орган, представляющий собой трубку длиной 30—35 см, назначением которого является постоянное и равномерное проведение мочи из почечной лоханки в мочевой пузырь. В воротах почки мочеточник располагается позади почечных сосудов (см. рис. 262, 264). Затем он опускается по большой поясничной мышце и перегибается через вход в малый таз, пересекая при этом спереди подвздошные сосуды (справа *a. et v. iliacae internae*, слева *a. et v. iliacae communes*). Ниже мочеточники спускаются по стенкам малого таза, направляясь ко дну мочевого пузыря. У мужчин мочеточники перекрещиваются с семявыносящими протоками, у женщин проходят позади яичников, латеральнее шейки матки. На всем протяжении они занимают ретроперитонеальное положение.

По топографии в мочеточнике выделяют брюшную часть, *pars abdominalis*, тазовую часть, *pars pelvica*, и внутристеночную часть, *pars intramuralis*. Две первые

части имеют приблизительно одинаковую длину, равную 15–17 см; последняя прободает стенку мочевого пузыря косо под острым углом, проходя в ней расстояние около 1,5–2 см. Просвет мочеточника неравномерен. Наибольшая ширина просвета брюшной части равна 8–13 мм, тазовой части – 6 мм. Мочеточник имеет три сужения: первое – в самом начале мочеточника (просвет 2–4 мм); второе – в месте перехода в малый таз (просвет 4–6 мм); третье – в *pars intramuralis* (просвет 4 мм).

Стенка мочеточника состоит из трех оболочек: слизистой, мышечной и адвентициальной. Слизистая оболочка собрана в продольные складки. Мышечная оболочка на протяжении мочеточника построена неодинаково: в верхних двух третях она состоит из внутреннего продольного и наружного циркулярного слоев; в нижней трети к ним прибавляется третий слой – наружный продольный; во внутристеночной части мочеточника циркулярный слой исчезает, остаются только продольные слои.

Мочевой пузырь

Мочевой пузырь, *vesica urinaria* (греч. – *cystis*), служит резервуаром для мочи, непрерывно поступающей из мочеточников, и выполняет эвакуаторную функцию, проявляющуюся в мочеиспускании. Он имеет непостоянную форму и размеры, зависящие от степени наполнения мочой. Его емкость индивидуальна и колеблется от 250 до 700 мл. Сокращенный и пустой мочевой пузырь по форме представляет собой плотное овоидное тело, а наполненный имеет округлые очертания. В нем различают несколько суженную передневерхнюю часть – верхушку пузыря, *apex vesicae*, нижнюю расширенную часть – дно пузыря, *fundus vesicae*, и среднюю часть – тело пузыря, *corpus vesicae*. Место перехода пузыря в мочеиспускательный канал называется шейкой пузыря, *cervix vesicae*. В области шейки находится внутреннее отверстие мочеиспускательного канала, *ostium urethrae internum*.

Топография. Мочевой пузырь располагается в полости малого таза за лобковым симфизом, отделяясь от него слоем рыхлой клетчатки (рис. 268).

Взаимоотношения пузыря с другими органами у мужчин и у женщин различны. К мочевому пузырю у мужчины сзади прилежат прямая кишка, семенные пузырьки и ампулы семявыносящих протоков; сверху – петли тон-

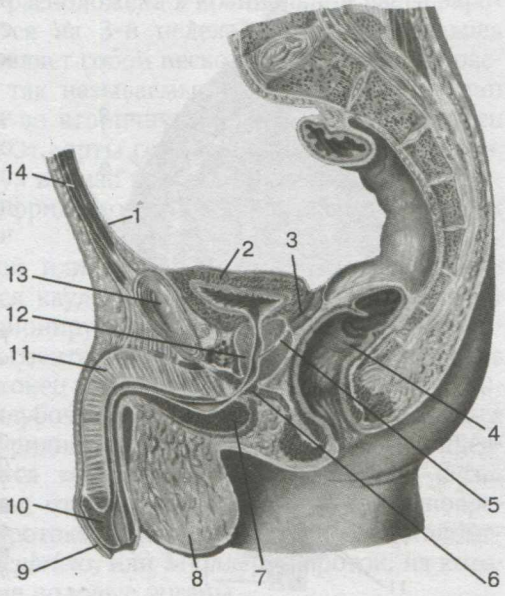

Рис. 268. Мужской таз. Срединный распил:

1 – *peritoneum parietale*; 2 – *vesica urinaria*; 3 – *vesicula seminalis*; 4 – *rectum*; 5 – *ductus ejaculatorius*; 6 – *musculus sphincter urethrae externus*; 7 – *corpus spongiosum penis*; 8 – *scrotum*; 9 – *preputium penis*; 10 – *glans penis*; 11 – *corpus cavernosum penis*; 12 – *prostata*; 13 – *symphysis pubica*; 14 – *m. rectus abdominis*

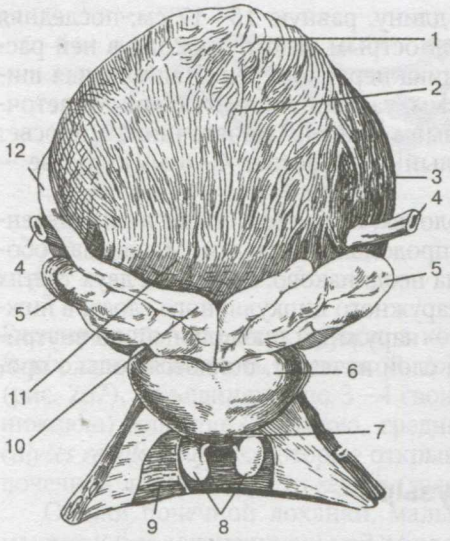

Рис. 269. Мочевой пузырь, семенные пузырьки и простата (вид сзади):

1 — *apex vesicae*; 2 — *tunica muscularis*; 3 — *vesica urinaria*; 4 — *ureter*; 5 — *vesicula seminalis*; 6 — *prostata*; 7 — *apex prostatae*; 8 — *glandulae bulbourethrales*; 9 — *m. transversus perinei profundus*; 10 — *ampulla ductus deferentis*; 11 — *fundus vesicae*; 12 — *ductus deferens*

кой кишки; дно соприкасается с предстательной железой (рис. 269). К мочевому пузырю у женщины сзади прилежат шейка матки и влагалище, сверху — тело и дно матки; дно пузыря расположено на мочеполовой диафрагме.

Пустой мочевой пузырь покрыт брюшиной сзади, т. е. он имеет экстраперитонеальное (антеперитонеальное) отношение к брюшине. В наполненном состоянии пузырь своей верхушкой выступает над лобковым симфизом, приподнимая брюшину, которая покрывает его сзади, сверху и с боков (мезоперитонеальное положение). Благодаря переходу брюшины со стенки пузыря на органы, расположенные позади него, образуются углубления полости брюшины: у мужчин прямокишечно-пузырное углубление, *exavatio rectovesicalis*; у женщин — пузырно-маточное углубление, *exavatio vesicouterina*.

Мочевой пузырь фиксирован фиброзными и мышечными пучками. Из них наибольшее значение имеют связки в области дна: у мужчин — лобково-предстательная связка, *ligamentum puboprostaticum*, у женщин — лобково-пузырная связка, *ligamentum pubovesicale*. Верхушка мочевого пузыря фиксирована к передней стенке живота срединной пупочной связкой, *ligamentum umbilicale medianum*.

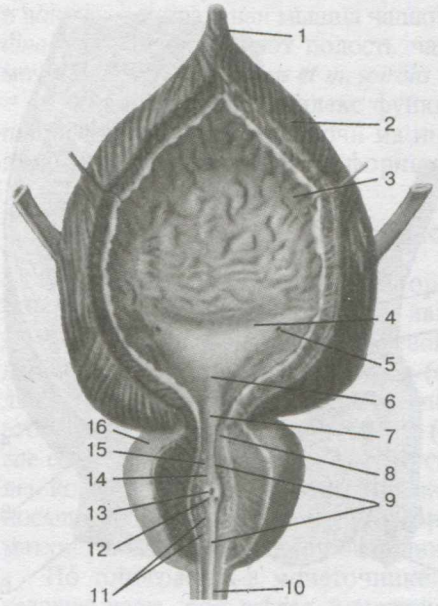

Внутреннее строение. В стенке мочевого пузыря различают слизистую оболочку, подслизистую основу и мышечную оболочку (рис. 270). Снаружи пузырь частично покрыт брюшиной, частично адвентицией.

Рис. 270. Мочевой пузырь и простатическая часть мочеиспускательного канала, вскрытые спереди:

1 — *ligamentum umbilicale medianum*; 2 — *tunica muscularis*; 3 — *tunica mucosa*; 4 — *plica interureterica*; 5 — *ostium ureteris*; 6 — *trigonum vesicae*; 7 — *uvula vesicae*; 8 — *ostium urethrae internum*; 9 — *crista urethralis*; 10 — *pars membranacea urethrae*; 11 — *ductuli prostatici*; 12 — отверстие *ductus ejaculatorius*; 13 — *utriculus prostaticus*; 14 — *colliculus seminalis*; 15 — *ductuli prostatici*; 16 — *basis prostatae*

Слизистая оболочка, благодаря наличию очень рыхлой подслизистой основы, подвижна и легко образует многочисленные складки, которые также легко сглаживаются при растяжении пузыря. В области дна имеется участок треугольной формы, полностью лишенный складок, так как слизистая оболочка здесь не имеет подслизистой основы и плотно срастается с мышечной оболочкой. Этот участок, известный под названием мочепузырного треугольника (Льето), *trigonum vesicae (Lieutaud)*, расположен между двумя отверстиями мочеточников, *ostium ureteris*, на задней стенке пузыря и внутренним отверстием мочеиспускательного канала, *ostium urethrae internum*, находящимся в области шейки пузыря. В этом месте находится складка слизистой оболочки, которая именуется язычком мочевого пузыря, *uvula vesicae*.

Мышечная оболочка пузыря значительно толще, чем в других полых органах. Она состоит из сплетений гладкомышечных пучков, идущих в различных направлениях. Принято выделять три слоя: наружный и внутренний — продольные и средний — циркулярный. Сложное переплетение пучков гладкомышечной оболочки обеспечивает эвакуаторную функцию пузыря, поэтому мышечная оболочка пузыря в целом названа мышцей, выталкивающей мочу, *m. detrusor vesicae*.

Вокруг внутреннего отверстия мочеиспускательного канала имеется пучок циркулярных волокон, образующих внутренний сфинктер мочеиспускательного канала, *m. sphincter urethrae internus*.

Развитие органов мочевой системы. Аномалии развития

Почка развивается из промежуточной мезодермы и проходит сложный и многоэтапный путь.

I этап — формирование предпочки, *pronephros* (возможны названия — передняя или головная почка, поскольку она расположена в краниальной части зародыша). Это парный орган, формируется на 3-й неделе развития зародыша и функционирует 40—50 часов. Представляет собой несколько сегментарно расположенных примитивных канальцев, так называемых протонефридий. Один конец этих канальцев, открывающийся во вторичную полость тела, расширен в виде воронки и снабжен ресничками. От аорты сегментарно отходят артерии, анастомозирующие между собой, образуя вблизи воронок протонефридий сосудистый клубочек. Второй конец протонефридий открывается в выводной проток предпочки, впадающий в клоаку.

II этап — формирование первичной или туловищной почки, *mesonephros* (Вольфова тела), которая закладывается каудальнее предпочки. Она начинает развиваться в конце 3-й недели и функционирует до конца 2-го месяца. Вольфово тело представляет собой систему сегментарных сильно извитых канальцев (метанефридий), числом 20—25. Один конец канальца уже напоминает двустенную чашу, охватывающую сосудистый клубочек, т. е. на этом этапе формируется почечное тельце. Второй конец метанефридий впадает в выводной проток предпочки, который теперь уже называется мезонефральным протоком, *ductus mesonephricus*, или Вольфовым протоком, открывающимся в клоаку. Одновременно из мезотелия вблизи Вольфова протока формируется другой — околомезонефральный проток, *ductus paramesonephricus*, или Мюллеров проток, из которого в дальнейшем развиваются женские половые органы.

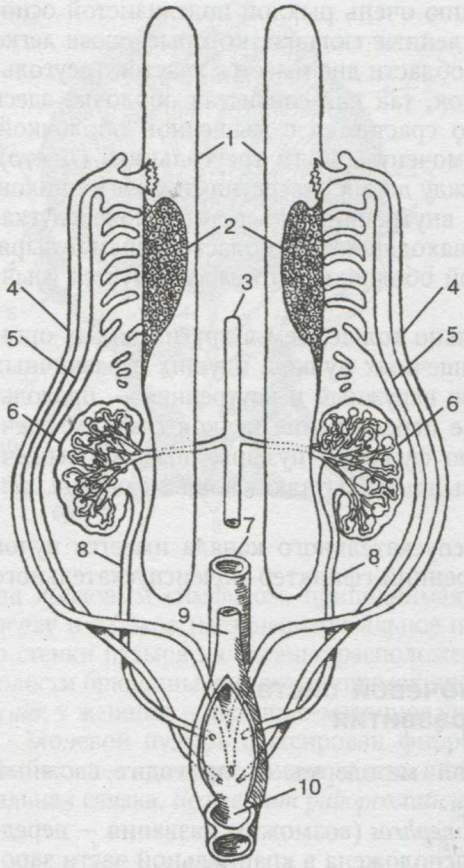

Рис. 271. Схема развития постоянной почки:

1 — спланхнотом; 2 — индифферентная половая железа; 3 — аорта; 4 — Мюллеров проток; 5 — Вольфов проток; 6 — почка; 7 — кишка; 8 — мочеточник; 9 — аллантоис; 10 — *sinus urogenitalis*

III этап — формирование постоянной или окончательной почки, *metanephros* (рис. 271). Из каудального конца Вольфова протока вблизи клоаки образуется выпячивание — дивертикул или метанефральный проток. Он удлиняется, растет в направлении мезодермы каудального конца зародыша и внедряется в нее. Одновременно вокруг конца метанефрального протока скапливаются клетки мезодермы и образуют так называемую метанефрогенную ткань (или метанефрогенную бластему). Дальнейшее развитие постоянной почки идет параллельно с формированием мочевыводящих путей. Таким образом, постоянная почка формируется из метанефрогенной бластемы и метанефрального протока. Каудальный конец дивертикула удлиняется, из него образуется мочеточник, еще на этой стадии сохраняющий связь с клоакой. Краниальный конец, врастающий в метанефрогенную ткань, расширяется — будущая почечная лоханка, затем на нем образуются выросты, из которых сформируются большие и малые почечные чашки, а затем и собирательные трубочки. Одновременно идет гистогенез нефрогенной бластемы, т. е. превращение ее в почечную ткань. С этого времени начинается процесс продвижения постоянной почки, т. е. процесс миграции. Метанефрос закладывается в каудальном конце тела зародыша ниже бифуркации аорты. С 8—10-й недели почки мигрируют в краниальном направлении и к 9—10-й неделе оказываются выше бифуркации аорты. Одновременно закладки почек начинают смещаться в забрюшинную клетчатку задней поверхности зародыша, при этом они поворачиваются на 90° вокруг вертикальной оси — ротация почки.

Первоначально в клоаку открывались отверстия Вольфовых протоков, а через них и отверстия метанефральных протоков, а также Мюллеровых протоков. В начале второго месяца клоака мочеректальной перегородкой, *septum urorectale*, разделяется на дорсальную часть — заднюю (прямую) кишку и вентральную часть, из которой образуется мочевой пузырь, мочеиспускательный канал и собственно мочеполовой синус, *sinus urogenitalis*, куда и впадают Вольфовы и Мюллеровы протоки. Из Вольфовых протоков в дальнейшем развиваются мужские половые органы, а из Мюллеровых — женские.

Аномалии развития органов мочевой системы встречаются настолько часто, что возникла необходимость в их классификации. Наиболее оптимальной оказалась классификация Э. И. Гимпельсона, который все пороки развития объединил в 4 группы: аномалии количества, аномалии положения, аномалии взаимоотношения и аномалии структуры.

1. К аномалиям количества относят: аплазию почек, т. е. отсутствие почки (одно- и двустороннее); добавочную (третью) почку, *ren accessorium*; удвоенную почку, *ren duplex*; сращенную почку (подковообразная, L-образная, S-образная).

2. Аномалия положения называется дистопией почки. В зависимости от места нахождения почки различают тазовую, поясничную, подвздошную, торакальную почку.

3. К тяжелым аномалиям взаимоотношения относят эктопию мочеточника в кишечник, в мочеиспускательный канал, в органы мужской половой системы (в семенные пузырьки, в семявыносящий проток) и в органы женской половой системы (в маточную трубу, в матку, в наружные половые органы).

4. К аномалиям структуры относят: поликистоз почек, незаращение передней стенки мочевого пузыря с формированием дефекта в передней брюшной стенке.

МУЖСКИЕ ПОЛОВЫЕ ОРГАНЫ

Органы мужской половой системы весьма многочисленны, поэтому целесообразно представить их классификацию по функциональному предназначению. В ней выделяют четыре группы органов:

1. Мужская половая железа, или яичко, — орган, обеспечивающий продукцию и созревание мужских половых клеток — сперматозоидов (сперматогенетическая или генеративная функция); кроме того, яичко является железой внутренней секреции, продуцирующей мужские половые гормоны — андрогены (эндокринная функция).

2. Придаток яичка, семявыносящий проток, ампула семявыносящего протока, семявыбрасывающий проток — органы, представляющие собой парный трубчатый выводной путь, по которому выводятся сперматозоиды в мочеиспускательный канал.

3. Семенные пузырьки, предстательная железа, бульбоуретральные железы (Куперовы), слизистые железы губчатой части мочеиспускательного канала (Литтре) — добавочные половые железы, выделяющие секрет, необходимый для разбавления сперматозоидов, обеспечения их питательными веществами, то есть для образования спермы. Кроме того, выделяемый секрет обеспечивает оптимальные условия для сохранения жизнеспособности и подвижности сперматозоидов на всем пути их продвижения.

4. Мужской половой член с мочеиспускательным каналом — копулятивный, или совокупительный, орган, обеспечивающий выведение мочи из мочевого пузыря, получение полового удовлетворения, доставку спермы в половые пути женщины во время полового акта.

С практической точки зрения определенный интерес представляет разделение всех органов мужской половой системы на наружные и внутренние. Наружные половые органы (лобковое возвышение, мошонка и мужской половой

член) — это органы, доступные наружному осмотру. Они располагаются в мочеполовой области, *regio urogenitalis*. Остальные органы находятся в мошонке или в полости малого таза, поэтому относятся к внутренним.

Лобковое возвышение (лонная горка), *mons pubis*, находится впереди симфиза и верхних ветвей лобковых костей. Кожа этой области обильно покрыта волосами (пубарха) и имеет хорошо выраженную подкожную жировую клетчатку. Следует отметить, что выраженность подкожной жировой клетчатки, а следовательно, и лобкового возвышения у мужчин меньше, чем у женщин. Однако рост волос у мужчин захватывает не только лобковое возвышение, а распространяется до пупка. У людей астенического типа телосложения в связи с малым развитием жировой клетчатки лонная горка выражена слабо, уплощается она и у пожилых.

Остальные органы мужской половой системы имеют сложное строение, поэтому каждый орган будет описан отдельно.

Мошонка

Мошонка, *scrotum*, представляет собой кожно-соединительнотканно-мышечное вместилище для яичек, расположенное между корнем полового члена спереди и областью промежности сзади (рис. 272). Вершина мошонки направлена книзу, а основание переходит в кожу лобкового возвышения и медиальной поверхности бедер.

Обычно мошонка сокращена, приподнята, имеет многочисленные складки. При повышенной температуре внешней среды она сильно растягивается, стенки ее истончаются. Кожа мошонки тонкая, богатая эластическими волокнами, благодаря которым она становится легко растяжимой. При сильном растяжении видны невооруженным глазом сплетения кровеносных сосудов. Кожа покрыта редкими волосами (типа пубарха), имеет многочисленные потовые и сальные железы и по сравнению с другими участками тела отличается заметной пигментацией. Мошонка разделена на две половины выемкой, посередине которой тянется шов мошонки, *raphe scroti*. Он начинается от нижней поверхности корня полового члена, с мошонки переходит на промежность (*raphe perinei*) и заканчивается у анального отверстия. Отличается шов мошонки от окружающих участков кожи более выраженной пигментацией.

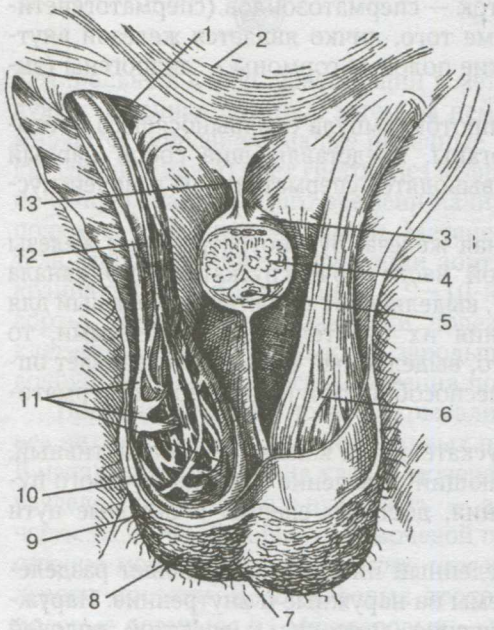

Рис. 272. Слои мошонки и оболочки яичка. Мужской половой член представлен в поперечном разрезе:

1 — *anulus inguinalis superficialis*; 2 — *vagina m. recti abdominis*; 3 — *dorsum penis*; 4 — *corpus cavernosum penis*; 5 — *corpus spongiosum penis*; 6, 10 — *fascia cremasterica*; 7 — *raphe scroti*; 8 — *cutis*; 9 — *tunica dartos*; 11 — *m. cremaster*; 12 — *fascia spermatica interna*; 13 — *ligamentum fundiforme penis*

Кожа мошонки тонкая и сильно растяжимая, потому что в ней совершенно отсутствует подкожная жировая клетчатка. Вместо нее непосредственно под кожей лежит мясистая оболочка, *tunica dartos*. Она представляет собой плотную соединительнотканную пластинку, толщиной 1—2 мм, которая содержит эластические волокна и гладкомышечную ткань — *m. dartos*. Мясистая оболочка образует как бы соединительнотканно-мышечный мешок, охватывающий яички. Именно от свойств мясистой оболочки зависит способность кожи мошонки существенно сокращаться и подтягивать яички к лобковому возвышению, а при повышении температуры тела значительно растягиваться и способствовать опусканию яичек.

По срединной линии мясистая оболочка внутри мошонки образует перегородку мошонки, *septum scroti*, которая отделяет яички друг от друга. Вверху перегородка фиксируется к корню полового члена, на остальном протяжении — к шву мошонки.

В связи с этим в мошонке образуются два отдельных вместилища, в каждом из которых помещается яичко соответствующей стороны.

Таким образом, стенка мошонки состоит из двух слоев: кожи и мясистой оболочки, прочно связанных между собой (см. рис. 272). Первоначально у плода 3 месяцев закладываются только эти два слоя. Позже, на 7 месяце внутриутробного развития, в мошонку опускается ряд фасциальных оболочек, которые являются оболочками яичка и семенного канатика.

ФАСЦИАЛЬНЫЕ ОБОЛОЧКИ ЯИЧКА И СЕМЕННОГО КАНАТИКА

Самая наружная из оболочек яичка и семенного канатика — наружная семенная фасция, *fascia spermatica externa*. Эта фасция представлена тонкой прослойкой рыхлой соединительной ткани, которая по своему происхождению соответствует поверхностной (подкожной) фасции живота, *fascia abdominis superficialis*. Под этой оболочкой располагается фасция мышцы, поднимающей яичко, — кремастерная фасция, *fascia cremasterica*, которая по строению близка к мясистой оболочке. Она содержит большое количество эластических волокон, поэтому очень растяжима. Кремастерная фасция и мясистая оболочка сращены между собой за счет наружной семенной фасции, т. е. посредством рыхлой соединительной ткани.

Кремастерная фасция представляет собой тонкую, но довольно прочную соединительнотканную пластинку. Она начинается от краев поверхностного кольца пахового канала, *anulus inguinalis superficialis*, и является продолжением собственной фасции живота, покрывающей наружную поверхность *m. obliquus abdominis externus* и пучков апоневроза этой же мышцы, с которыми фасция тесно сращена. Кремастерная фасция сначала окутывает со всех сторон семенной канатик, *funiculus spermaticus*, затем яичко, в области которого она выражена слабее и соединяется с пучками мышцы, поднимающей яичко, *m. cremaster*.

Расположенная под кремастерной фасцией мышца, поднимающая яичко, *m. cremaster*, состоит из тонких бледно-розовых пучков, сетевидно охватывающих яичко спереди и с боков. Через промежутки видна глубжележащая белесоватая фасциальная оболочка.

Мышца, поднимающая яичко, *m. cremaster*, происходит из нижних пучков внутренней косой и поперечной мышц живота, которые, отделившись от этих мышц, проникают через поверхностное кольцо пахового канала и входят в состав семенного канатика. В составе семенного канатика мышца пред-

ставлена сплошным тонким пучком. В области яичка этот пучок распадается на отдельные мелкие пучки, которые охватывают яичко в виде петель. Бóльшая часть пучков не возвращается к месту своего начала, поэтому петли *m. cremaster* неполные. Хотя *m. cremaster* построен из поперечнополосатых мышечных волокон, он обычно сокращается непроизвольно вместе с гладкой мускулатурой мясистой оболочки. Однако можно осуществлять активные произвольные поднятия яичек. Иногда *m. cremaster* выражен слабо.

Под *m. cremaster* располагается внутренняя семенная фасция, *fascia spermatica interna*. Эта фасция является продолжением поперечной фасции живота, *fascia transversalis*, и своей внутренней поверхностью сращена с пристеночным листком серозной оболочки яичка. Внутренняя семенная фасция, *fascia spermatica interna*, имеет отчетливое фиброзное строение. Наибольшую плотность она имеет в окружности яичка, но затем постепенно, по направлению к паховому каналу становится рыхлее.

Следующая оболочка яичка — влагалищная, *tunica vaginalis testis*, развивающаяся из брюшины. Это серозная оболочка. Она разделяется на две пластинки: пристеночную, *lamina parietalis*, и висцеральную, *lamina visceralis*. Пристеночная пластинка в области яичка и придатка яичка выстилает изнутри внутреннюю семенную фасцию. Она имеет типичное строение серозной оболочки — мезотелий, покрывающий соединительнотканную строму, и сплетения кровеносных и лимфатическх капилляров. Висцеральная пластинка, покрывающая яичко и придаток яичка, по своему строению несколько отличается. Она не имеет фиброзной основы и сосудистых сплетений. Мезотелий непосредственно прирастает к белочной оболочке яичка. В области семенного канатика влагалищная (серозная) оболочка превращается в заросший влагалищный отросток брюшины — *vestigium processus vaginalis peritonei.*

В связи с тем, что слои мошонки и оболочки яичка в своем развитии связаны с формированием передней брюшной стенки, целесообразно в сопоставлении представить их в виде табл. 18.

Таблица 18

Сопоставление слоев передней брюшной стенки со слоями мошонки, оболочками яичка и семенного канатика

Слои передней брюшной стенки	Слои мошонки, оболочки яичка и семенного канатика
	Слои мошонки:
Кожа, *cutis*	кожа, *cutis*
Подкожная жировая клетчатка, *panniculis adiposus*	мясистая оболочка, *tunica dartos*
	Оболочки яичка и семенного канатика:
Поверхностная фасция живота, *fascia abdominis superficialis*	наружная семенная фасция, *fascia spermatica externa*
Собственная фасция живота, *fascia abdominis propria*	фасция мышцы, поднимающей яичко (кремастерная фасция), *fascia cremasterica*
Внутренняя косая и поперечная мышцы живота, *m. obliquus internus abdominis et m. transversus abdominis*	мышца, поднимающая яичко, *m. cremaster*
Поперечная фасция живота, *fascia transversalis*	внутренняя семенная фасция, *fascia spermatica interna*
Брюшина, *peritoneum*	влагалищная оболочка яичка, *tunica vaginalis testis*:
	а) париетальная пластинка, *lamina parietalis*;
	б) висцеральная пластинка, *lamina visceralis*

Мужская половая железа (яичко)

Яичко, *testis seu didymis* (греч. — *orchis*), — парный орган, располагается в мошонке. В нем происходит образование мужских половых клеток (сперматозоидов) и мужских половых гормонов (андрогенов — см. железы внутренней секреции).

В яичке различают две поверхности: более выпуклую — латеральную, *facies lateralis*, и уплощенную — медиальную, *facies medialis*; два края — передний, *margo anterior*, и задний, *margo posterior*; два конца — верхний, *extremitas superior*, и нижний, *extremitas inferior*. К верхнему концу и заднему краю яичка приращен придаток яичка. Яичко у взрослого мужчины имеет следующие размеры: длину 4—5 см, ширину 2,5—3 см, толщину 2—3 см. Его масса составляет 20—30 г. У новорожденного яички характеризуются относительно большими размерами, соответственно: 1,0 × 0,7 × 0,5. Усиленный их рост отмечается в период полового созревания. Несколько уменьшаются в своем размере яички у пожилых мужчин.

Яичко имеет собственную фиброзную оболочку, которая называется белочной, *tunica albuginea* (рис. 273). Она действительно по цвету напоминает белок вареного яйца и отличается плотной консистенцией. Ее толщина составляет 1 мм. К внутренней поверхности белочной оболочки из паренхимы подходят многочисленные тонкие перегородки, составляющие строму яичка. Они разделяют паренхиму на дольки и рыхло связаны с белочной оболочкой.

Снаружи белочная оболочка покрыта висцеральной пластинкой влагалищной (серозной) оболочки, особенности строения которой описаны ранее. Серозная оболочка яичка гладкая, блестящая, влажная, прозрачная и тесно связана с белочной оболочкой. Она покрывает яичко со всех сторон за исключением заднего края и частично верхнего конца, где она переходит на придаток яичка. Следует обратить внимание, что с латеральной стороны серозная оболочка заходит между яичком и придатком яичка довольно глубоко, покрывая их раздельно друг от друга. В связи с этим образуется щелевидной формы пазуха придатка

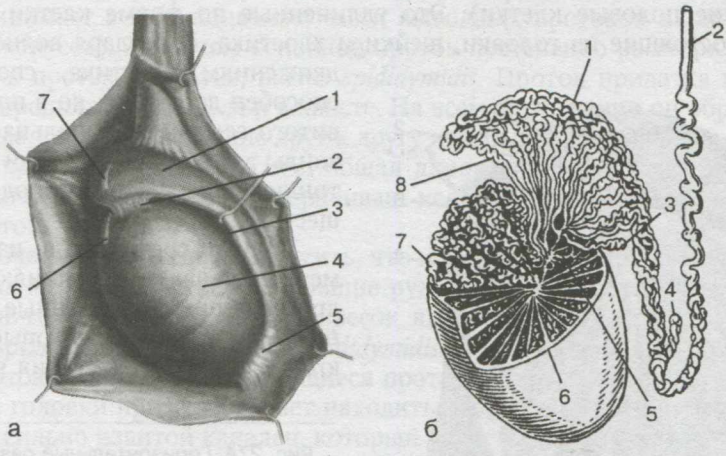

Рис. 273. Яичко:

а — внешнее строение: 1 — *epididymis*; 2 — *ligamentum epididymidis superius*; 3 — *sinus epididymidis*; 4 — *testis*; 5 — *ligamentum epididymidis inferius*; 6 — *appendix testis*; 7 — *appendix epididymidis*;

б — внутреннее строение (схема): 1 — *ductus epididymidis*; 2 — *ductus deferens*; 3 — *ductulus aberrans superior*; 4 — *ductulus aberrans inferior*; 5 — *rete testis*; 6 — *tunica albuginea*; 7 — *lobuli testis*; 8 — *ductulus efferens testis*

яичка, *sinus epididymidis*. Сверху и снизу пазуха ограничена серозными связками: верхней и нижней связками придатка яичка.

Верхняя связка придатка яичка, *ligamentum epididymidis superius*, соединяет верхний конец яичка с головкой придатка. Нижняя связка придатка яичка, *ligamentum epididymidis inferius*, перекидывается с нижней части заднего края яичка на придаток, в месте перехода его тела в хвост. На заднем крае яичка, где оно сращено с придатком и не покрыто серозной оболочкой, находятся «ворота» яичка — место, куда поступают кровеносные сосуды, нервы и выходят выносящие канальцы.

Внутреннее строение яичка. Как видно на продольных и поперечных разрезах, паренхима яичка неоднородна (рис. 274). Вдоль заднего края яичка на внутренней поверхности белочной оболочки находится разрастание соединительной ткани. Это разрастание носит название средостения яичка, *mediastinum testis*. Оно имеет форму валика и вдается в паренхиму в виде клина. В средостении яичка находятся интерстициальные клетки Лейдига, окруженные капиллярными сплетениями. Клетки Лейдига вырабатывают мужские половые гормоны — андрогены.

От средостения яичка в паренхиму веерообразно отходят тонкие соединительнотканные перегородочки, *septulae testis*, которые постепенно истончаются, и лишь отдельные волокна достигают противоположными концами внутренней поверхности белочной оболочки. Перегородочки разделяют паренхиму на отдельные дольки, *lobuli testis*, которых в одном яичке насчитывается до 250—300. В каждой дольке помещаются один-два извитых семенных канальца, *tubuli seminiferi contorti*. Каждый из канальцев имеет длину от 70 до 100 см, но за счет сильной извитости и плотности прилегания друг к другу каналец, окруженный четырьмя капиллярами, помещается в пределах дольки. До 12 лет каналец представляет собой не имеющий просвета тяж. В стенке извитого семенного канальца находятся сперматогенные и поддерживающие клетки (сустентоциты). Из сперматогенных клеток, проходя ряд стадий развития, образуются сперматозоиды (мужские половые клетки). Это удлиненные по форме клетки (длина до 60 мкм), состоящие из головки, шейки и хвостика. Благодаря волнообразным движениям хвостика, сперматозоид способен двигаться, но в пределах извитого семенного канальца сперматозоиды неподвижны. Они покрыты тонким слоем лецитиноподобного вещества.

Вблизи средостения извитые семенные канальцы соединяются друг с другом в прямые семенные канальцы, *tubuli seminiferi recti*, которые открываются в толще средостения в сеть яич-

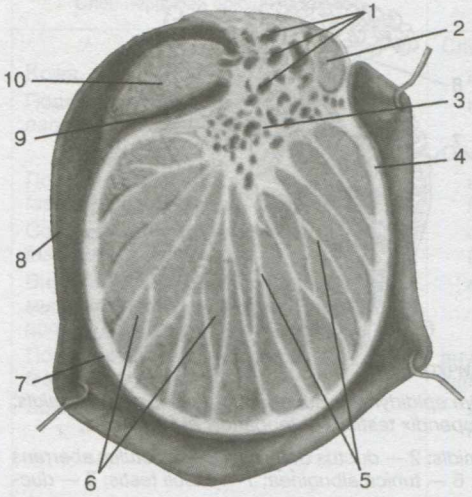

Рис. 274. Горизонтальный разрез яичка:

1 — *arteriae et venae testiculares*; 2 — *ductus deferens*; 3 — *mediastinum testis*; 4 — *tunica albuginea*; 5 — *septulae testis*; 6 — *lobuli testis*; 7 — *tunica vaginalis testis* (*lamina visceralis*); 8 — *tunica vaginalis testis* (*lamina parietalis*); 9 — *sinus epididymidis*; 10 — *corpus epididymidis*

ка, *rete testis*. Из сети яичка выходят 12—15 выносящих канальцев яичка, *ductuli efferentes testis*, обеспечивающие прохождение сперматозоидов в проток придатка яичка. Следует отметить, что сперматогенные клетки имеются только в извитых семенных канальцах, все остальные канальцы являются лишь выводящими путями.

Придаток яичка, *epididymis*, представляет собой продолговатое образование, расположенное на заднем крае и верхнем конце яичка. Он имеет головку, тело и хвост. Головка придатка, *caput epididymidis*, это верхний утолщенный и закругленный конец придатка, который находится над верхним полюсом яичка. Тело придатка, *corpus epididymidis*, — средняя часть придатка, прилегающая к заднему краю и отчасти — к латеральной поверхности яичка. Хвост, *cauda epididymidis*, — нижняя часть, переходящая в семявыносящий проток, который резко загибается и направляется в составе семенного канатика кверху и назад.

Выпуклая поверхность головки, вся латеральная поверхность тела и часть передней стороны тела придатка яичка, а также латеральная поверхность его хвоста покрыты висцеральным листком влагалищной оболочки яичка, *tunica vaginalis testis*. Через серозный покров просвечивает белочная оболочка, которая более тонкая, чем на яичке. От белочной оболочки внутрь головки придатка яичка отходят тонкие перегородочки из рыхлой соединительной ткани. Они содержат в своем составе эластические волокна и многочисленные кровеносные сосуды. За счет этих перегородок в головке придатка образуются дольки, *lobuli epididymidis*, или конусы, *coni epididymidis*. Число таких долек составляет 12—15. По форме они приближаются к конусам, вершины которых обращены к средостению яичка, а основания — к выпуклой поверхности головки придатка. В каждую дольку придатка яичка (конус) поступает из средостения яичка выносящий каналец, *ductulus efferens testis*, который в дольке становится сильно извитым. Таким образом, каждый конус формируется своим протоком. Конечная часть протока верхнего конуса, выйдя из его основания, направляется вниз и последовательно принимает в себя конечные части выводных протоков из других долек придатка (конусов). При этом основной проток постепенно расширяется и превращается в проток придатка, *ductus epididymidis*. Проток придатка начинается в головке, продолжается в теле и в хвосте. На всем протяжении он образует многочисленные, тесно прилежащие друг к другу изгибы. Диаметр *ductus epididymidis* в средней части составляет 0,5 мм, общая длина достигает 6 метров. В конце хвоста придатка проток резко поворачивает кверху и превращается в семявыносящий проток.

В заключение необходимо отметить, что на верхнем конце яичка и на головке придатка могут оставаться небольшие рудиментарные образования, величиной до одного миллиметра. Это привесок яичка, *appendix testis*, и гидатида — привесок придатка яичка, *appendix epididymidis*. Оба представляют остатки Мюллерова протока (слепо заканчивающиеся протоки, окруженные сосудами).

Внутри головки придатка может находиться рудиментарный слепо заканчивающийся сильно извитой каналец, который берет начало из сети яичка. Он носит название верхний отклоняющийся проточек, *ductulus aberrans superior*. Такой же каналец располагается в теле придатка — нижний отклоняющийся проточек, *ductulus aberrans inferior*, который берет начало от протока придатка яичка в области его хвоста. *Ductuli aberrantes* — это остатки редуцированных канальцев Вольфова тела. Еще один такой же рудимент, размером 5—6 мм — придаток привеска яичка, *paradidymis*, лежит в соединительной ткани семенного канатика

сразу же над головкой придатка. Особенно хорошо все названные рудиментарные образования выражены у новорожденных и детей до 10 лет, у взрослых они становятся незаметными. Очень редко отмечается существенное увеличение их размеров.

Семявыносящий проток

Семявыносящий проток, *ductus deferens*, является непосредственным продолжением протока придатка яичка (см. рис. 273). Общая длина его достигает 40 см, в своем начале он извилист, затем становится прямолинейным. Диаметр протока составляет 2,5—3 мм, однако просвет его занимает всего лишь $^1/_6$ часть от общего диаметра. Следовательно, стенка протока очень толстая. Изнутри проток выстлан слизистой оболочкой, которая образует продольные складки. Самый мощный слой стенки (до 1 мм) — это мышечная оболочка, *tunica muscularis*. Благодаря ей семявыносящий проток отличается особой плотностью, всегда сохраняет цилиндрическую форму и легко прощупывается в составе семенного канатика. Это имеет важное практическое значение.

Наружная оболочка протока — адвентициальная, тонкая, богатая эластическими волокнами, переходящая без резких границ в окружающую клетчатку.

В связи с тем, что семявыносящий проток проходит сложный путь, в нем по топографическому принципу выделяют четыре части: придатковую, канатиковую, паховую и тазовую.

Придатковая часть, *pars epididymica* (мошоночная часть, *pars scrotalis*), начальная часть протока, соответствующая протяженности придатка яичка, самая короткая. Здесь проток располагается у заднего края яичка, с медиальной стороны от придатка. Как уже отмечалось, эта часть протока извилистая и окружена лозовидным венозным сплетением.

Канатиковая часть, *pars funicularis*, соответствует тому участку протока, который проходит в составе семенного канатика, *funiculus spermaticus*. Протяженность канатиковой части — 10—15 см. Проток располагается в составе канатика медиально и кзади от сосудов. На границе придатковой и канатиковой частей семявыносящий проток образует изгиб под тупым углом.

Паховая часть, *pars inguinalis*, начинается от наружного отверстия пахового канала и соответствует протяженности канала (4—5 см). Здесь проток также проходит в составе семенного канатика, т. е. в окружении сосудов и фасциальных оболочек.

Тазовая часть, *pars pelvica*, берет начало у внутреннего отверстия пахового канала. Здесь семявыносящий проток покидает семенной канатик и имеет сложную синтопию. Обогнув с латеральной стороны начальный отдел *a. epigastrica inferior*, проток пересекает под прямым углом *a. et v. iliaca externa* и далее спускается по латеральной стенке малого таза вниз и назад. В малом тазу проток перекрещивается с *n. obturatorius*, *a. et v. obturatoria*, с *a. umbilicalis*, с *aa. vesicales superiores* и с мочеточником. Достигнув боковой поверхности мочевого пузыря, он направляется кзади и располагается между мочевым пузырем и прямой кишкой. На всем протяжении тазовая часть семявыносящего протока лежит экстраперитонеально, непосредственно под брюшиной, занимая медиальное положение по отношению ко всем органам, с которыми он перекрещивается. Лишь последний отрезок протока, в области дна мочевого пузыря, находится в глубине забрюшинной клетчатки.

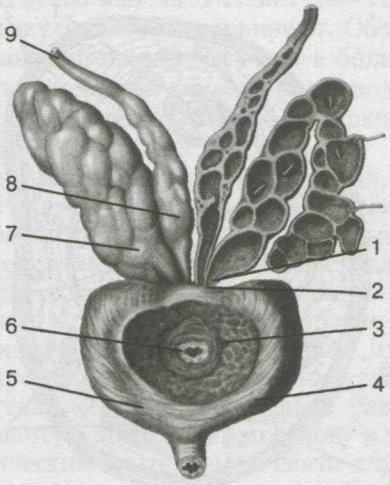

Рис. 275. Простата, семенные пузырьки, семявыносящий проток (вид спереди и сверху):

1 — *ductus excretorius*; 2 — *ductus ejaculatorius*; 3 — *prostata* (разрез через мочеиспускательный канал); 4, 5 — *lobus dexter et lobus sinister*; 6 — *urethra*; 7 — *vesicula seminalis*; 8 — *ampulla ductus deferentis*; 9 — *ductus deferens*

В этом месте правый и левый семявыносящие протоки значительно сближаются. Достигнув простаты, они располагаются на ней рядом друг с другом близко к срединной плоскости. Весь последний отдел тазовой части протока, лежащий в области дна мочевого пузыря, значительно расширяется. Данное расширение носит название ампулы семявыносящего протока, *ampulla ductus deferentis*. Она имеет длину 4 см, ширину 7—10 мм. Форма ампулы — веретенообразная, наружная поверхность — бугристая. Ее внутренний просвет имеет боковые выпячивания. Книзу ампула семявыносящего протока постепенно суживается и на уровне верхнего края простаты соединяется с выделительным протоком, *ductus excretorius*, семенного пузырька. После слияния с названным протоком, семявыносящий проток получает название семявыбрасывающего протока, *ductus ejaculatorius* (рис. 275).

Семявыбрасывающий проток сразу же вступает в простату, пронизывая ее вещество. Протоки противоположных сторон конвергируют друг с другом и открываются отдельными отверстиями на семенном холмике в простатической части мочеиспускательного канала. Общая длина семявыбрасывающего протока составляет 1,5—2 см, ширина просвета в начале 1 мм, а в конце 0,5 мм.

Семенной канатик

Семенной канатик, *funiculus spermaticus*, — это комплекс образований, включающий семявыносящий проток, сосуды и нервы семявыносящего протока и яичка, окруженные оболочками семенного канатика и яичка (рис. 276).

Он простирается от внутреннего отверстия пахового канала до верхнего конца яичка. Следовательно, в нем можно выделить паховую и мошоночную части. Длина семенного канатика изменяется в зависимости от положения яичка и составляет 15—20 см.

Составные элементы семенного канатика:

1) семявыносящий проток, *ductus deferens*;

2) артерия семявыносящего протока, *a. ductus deferentis*;

3) яичковая артерия, *a. testicularis*;

4) яичковая вена, *v. testicularis*, которая берет начало от лозовидного венозного сплетения, *plexus pampiniformis*;

5) нервные сплетения семявыносящего протока и яичка, *plexus nervorum deferentialis et testicularis*;

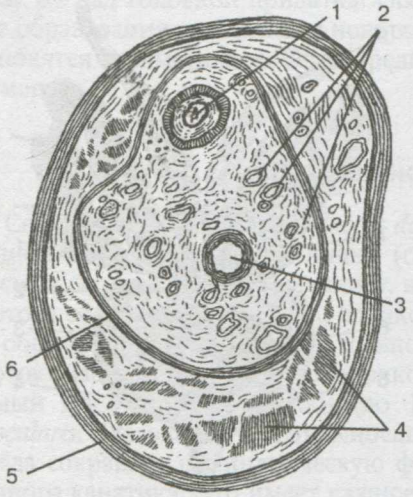

Рис. 276. Семенной канатик. Поперечный разрез:
1 — *ductus deferens*; 2 — *plexus pampiniformis*; 3 — *a. testicularis*; 4 — *m. cremaster*; 5 — *fascia cremasterica*; 6 — *fascia spermatica interna*

6) лимфатические сосуды, *vasa lymphatica*;

7) остатки влагалищного отростка брюшины, *vestigium processus vaginalis peritonei*;

8) гладкомышечная ткань;

9) рыхлая соединительнотканная клетчатка с большим количеством эластических волокон, лишенная жировой ткани;

10) рудиментарное образование – «придаток привеска», *paradidymis*, расположенное в самом нижнем отделе канатика.

Семенной канатик окутан оболочками, происхождение которых подробно было описано в разделе «мошонка». Рассмотрим оболочки семенного канатика последовательно снаружи – внутрь:

1) наружная семенная фасция, *fascia spermatica externa*, выражена слабо;

2) фасция мышцы, поднимающей яичко (кремастерная фасция), *fascia cremasterica*, начинается только ниже наружного отверстия пахового канала;

3) мышца, поднимающая яичко, *m. cremaster*;

4) внутренняя семенная фасция, *fascia spermatica interna*, также выражена слабо и без резких границ переходит в рыхлую соединительную ткань, окутывающую элементы семенного канатика.

Семенные пузырьки

Семенной пузырек, *vesicula seminalis* (семенная железа, *glandula seminalis*), – парное образование, представляющее собой боковой вырост конечного отдела семявыносящего протока. Он имеет форму удлиненного, заостренного сверху и уплощенного спереди назад мешочка. Располагается семенной пузырек латерально от ампулы семявыносящего протока, между дном мочевого пузыря и прямой кишкой, над предстательной железой (см. рис. 269). Верхний – слепой конец пузырька чаще имеет заостренную, реже расширенную, закругленную форму и называется основанием, *basis*. Нижний конец всегда является суженным и переходит в короткий канал – выделительный проток, *ductus excretorius*, который открывается в боковую стенку нижнего конца ампулы семявыносящего протока (см. рис. 275). Передняя поверхность семенного пузырька обращена к мочевому пузырю, задняя – к прямой кишке. Обе поверхности неровные, бугристые.

Размеры семенных пузырьков варьируют в зависимости от возраста и степени их наполнения. Длина семенного пузырька составляет около 5 см, ширина – около 2 см и толщина – около 1 см. Часто правый и левый семенные пузырьки имеют асимметричную форму. На разрезе семенной пузырек состоит как бы из многочисленных камер, сообщающихся между собой. Однако если попытаться расправить камеры, то получится единый сильно изогнутый канал с боковы-

ми выпячиваниями (дивертикулами). Длина этого канала составит 10—12 см. Размеры канала, количество и форма дивертикулов сильно варьируют. Обычно верхние дивертикулы, находящиеся у основания пузырька, развиты в большей степени, чем нижние. Семенные пузырьки по отношению к брюшине располагаются экстраперитонеально, брюшиной покрыта лишь небольшая поверхность в области основания.

Стенка семенного пузырька состоит из трех оболочек: адвентициальной, мышечной и слизистой. Адвентициальная оболочка тонкая, богатая эластическими волокнами. Она тесно связана с фиброзно-мышечной пластинкой, охватывающей ампулы семявыносящих протоков и семенные пузырьки и переходящей книзу в капсулу предстательной железы, а по бокам — в адвентициальную оболочку мочевого пузыря. Сокращение во время оргазма данной фиброзно-мышечной пластинки приводит к одновременному выдавливанию секрета из семенных пузырьков, ампул семявыносящих протоков и простатических железок. Собственная гладкомышечная оболочка стенки семенного пузырька развита слабо. Слизистая оболочка имеет хорошо развитую подслизистую основу и многочисленные железки, выстланные призматическим эпителием. В связи с таким строением слизистая оболочка имеет многочисленные складки, пересекающиеся между собой и формирующие сетевидный рисунок.

Железы слизистой оболочки семенных пузырьков секретируют вязкую белковосодержащую жидкость желтоватого цвета, щелочной реакции. Эта жидкость также содержит фруктозу — важный энергетический продукт для сперматозоидов. Под воздействием жидкости семенных пузырьков, поступающей через *ductus excretorius* в ампулы семявыносящих протоков, сперматозоиды приобретают подвижность. Таким образом, жидкость семенных пузырьков служит для разбавления сперматозоидов, находящихся в ампулах семявыносящих протоков, для создания оптимальных условий среды их пребывания и для осуществления трофических процессов.

Следовательно, название органа — семенной пузырек — является несоответствующим выполняемой им функции. Из вышеперечисленных функций семенных пузырьков видно, что они не являются резервуарами для хранения сперматозоидов. Главные места накопления и хранения сперматозоидов — это придаток яичка и ампулы семявыносящих протоков. Семенные пузырьки являются добавочными половыми железами.

В детском возрасте (до 10—12 лет), когда процесс созревания сперматозоидов не осуществляется, семенные пузырьки имеют довольно малые размеры. В период полового созревания они интенсивно растут и полного развития достигают в период половой зрелости. С наступлением старости семенные пузырьки и ампулы семявыносящих протоков уменьшаются в размерах, слизистая оболочка у них атрофируется и стенки становятся тоньше.

Простата

Простата (предстательная железа), *prostata*, — непарный орган, плотной консистенции, серовато-красного цвета. Она располагается в полости малого таза, под мочевым пузырем, охватывая начало мочеиспускательного канала. По форме и величине простата напоминает каштан, несколько сдавленный в переднезаднем направлении (см. рис. 269, 270, 275).

Соответственно расположению у нее выделяют 3 поверхности: переднюю, заднюю и нижнелатеральную (*facies anterior, facies posterior et facies inferolateralis*).

Простата состоит из двух долей — правой и левой, *lobus dexter et lobus sinister*, разделенных на передней поверхности едва заметной бороздой — *sulcus prostatae*. Обращенная кверху поверхность органа уплощена и называется основанием — *basis prostatae*, нижняя часть железы постепенно суживается и является верхушкой — *apex prostatae*. Кроме правой и левой долей, на основании выделяется средняя доля, *lobus medius*. Она непостоянна, имеет клиновидную форму и определяется в виде выступающего кверху бугорка, ограниченного спереди мочеиспускательным каналом, а сзади — семявыбрасывающими протоками. Среднюю долю также называют патологической долей, так как у пожилых мужчин она часто гипертрофируется и сдавливает просвет мочеиспускательного канала. У взрослого мужчины простата имеет следующие размеры: длина — 3 см, ширина — 4 см, толщина — 2 см. Масса железы составляет 20 г.

Простата имеет сложные анатомо-топографические отношения. Своим основанием она граничит с дном мочевого пузыря, с семенными пузырьками и ампулами семявыносящих протоков. Кпереди от нее, приблизительно на расстоянии 10 мм, находится лобковый симфиз. Между симфизом и простатой в рыхлой соединительнотканной клетчатке имеется мочепузырное венозное сплетение, *plexus venosus vesicalis*. С боков простата окружена собственным венозным сплетением, *plexus venosus prostaticus*. Здесь через сплетение к капсуле органа подходят отдельные пучки *m. levator ani*. Внизу простата своей верхушкой располагается на мочеполовой диафрагме, *diaphragma urogenitalis*.

Задней поверхностью простата прилежит к ампуле прямой кишки. Между ними находится прямокишечно-пузырная фасция и небольшое количество клетчатки. В связи с таким расположением простату можно прощупать через прямую кишку, определить ее размеры, форму и степень чувствительности. При хронических простатитах с лечебной целью через прямую кишку проводится массаж железы, рядом расположенных семенных пузырьков и ампул семявыносящих протоков.

Простата прочно фиксирована к окружающим тканям и органам. В частности, от симфиза к железе идет парная лобково-простатическая связка, *ligamentum puboprostaticum*. Своим основанием простата с помощью фиброзной ткани прочно сращена с дном мочевого пузыря. Верхушка органа таким же образом соединяется с мочеполовой диафрагмой. Кроме того, вместе с окружающим венозным сплетением простата заключена в прочную фиброзную капсулу, *capsula prostatica*, которая особенно хорошо выражена сзади. Здесь она превращается в прямокишечно-пузырную перегородку, *septum rectovesicale*, и отделяет железу от прямой кишки.

В отличие от других желез, простата имеет особенное строение. Железистая ткань составляет лишь половину вещества органа и образует комплекс отдельных простатических железок. Общее количество этих железок достигает 30—50, однако многие выводные простатические проточки, *ductuli prostatici*, соединяются и уже в виде общих выводных протоков открываются в простатической части уретры, в области ее пазухи — *sinus prostaticus*. Простатические железки главным образом концентрируются в заднем и боковых отделах органа. В переднем отделе они почти отсутствуют.

По глубине залегания простатические железки делят на слизистые, подслизистые и гладкомышечные. По строению они относятся к разветвленным альвеолярно-трубчатым железам, выделяющим беловатый секрет слабощелочной

реакции. Этот секрет обеспечивает ощелачивание простатической части мочеиспускательного канала перед прохождением спермы из ампул семявыносящих протоков и дополнительно разжижает сперму в момент эякуляции. Глубоко расположенные (гладкомышечные) железки в составе своего секрета содержат жироподобное вещество — лецитин, поэтому при длительной задержке секрета в протоках этих железок могут образоваться лецитиновые «камни», что ведет к усугублению хронического простатита.

Гладкомышечная и соединительная ткань представлены в простате в равных количествах и составляют половину ее вещества. Гладкомышечная ткань в основном концентрируется в переднем отделе органа и в составе средней доли. Пучки гладкомышечных волокон проникают внутрь железы между железками и собираются в глубине вокруг просвета мочеиспускательного канала. Все пучки гладкомышечных волокон составляют мышечное вещество, *substantia muscularis*. Часть гладкомышечных волокон проникает в мышечную оболочку стенки мочевого пузыря в области его треугольника. Эти волокна также участвуют в формировании внутреннего сфинктера мочеиспускательного канала, *m. sphincter urethrae internus seu m. sphincter vesicae*.

Соединительная ткань, представленная в основном эластическими волокнами, образует собственную капсулу простаты. От последней внутрь проникают многочисленные отростки, переплетающиеся с гладкомышечной тканью. Благодаря такому строению простата имеет плотную эластическую консистенцию, с ровными внешними контурами.

Через предстательную железу проходит простатическая часть уретры, *pars prostatica urethrae*, — это начальный отдел мочеиспускательного канала. Рассмотрим его анатомо-топографические отношения и строение. Мочеиспускательный канал вступает в основание простаты примерно в центре. Затем он пронизывает ее таким образом, что основная масса органа остается позади мочеиспускательного канала. Следовательно, канал располагается ближе к передней поверхности простаты и выходит в области ее верхушки.

Если произвести разрез мочеиспускательного канала вдоль передней стенки, то на его задней стенке можно увидеть продолговатое возвышение — гребень мочеиспускательного канала, *crista urethralis*. Это возвышение располагается по срединной линии и простирается на всем протяжении простатической части уретры, иногда захватывая и ее перепончатую часть. По бокам от гребня находятся два углубления — простатические пазухи, *sinus prostatici*, в которые открываются многочисленные мелкие отверстия выводных протоков простатических железок (см. рис. 270).

На гребне мочеиспускательного канала имеется заметный бугорок, который называют семенным холмиком, *colliculus seminalis*. Его ширина и высота составляют около 3 мм, длина достигает 6 мм. Он состоит из губчатой ткани, богатой гладкомышечными волокнами. В центре семенного холмика находится тонкое щелевидное отверстие, которое ведет в небольшую полость — простатическую маточку, *utriculus prostaticus*. Простатическая маточка представляет собой рудиментарное образование Мюллеровых протоков, из которых у женщины развиваются влагалище, матка и маточные трубы. Следовательно, простатическая маточка является гомологом внутренних половых органов женщины. Простатическая маточка варьирует в своем развитии, иногда имеет ответвления, иногда отсутствует. Установлено, что выстилающий ее эпителий является гормонально активным. Особенно заметно он разрастается у мужчин со сниженной половой функцией.

По бокам от входного отверстия простатической маточки на семенном холмике открываются устья семявыбрасывающих протоков, *ductus ejaculatorii*, которые начинаются от ампул семявыносящих протоков и затем проходят непосредственно через вещество простаты.

Возрастные изменения простаты. У детей простата имеет небольшие размеры, состоит главным образом из мышечной и соединительной ткани, железистая ткань выражена слабо. Лишь с наступлением половой зрелости начинается быстрый рост органа, особенно разрастается железистая ткань. У пожилых людей нередко наблюдается патологическое увеличение простаты, *hypertrophia prostatae*. Оно происходит за счет разрастания соединительной ткани и превращения гладкомышечной ткани в соединительную.

Бульбоуретральные железы

Бульбоуретральная железа, *glandula bulbourethralis*, или Куперова железа, – парный орган величиной с горошину. Железа имеет округлую, слегка бугристую форму, желтоватый цвет и довольно плотную консистенцию. Она располагается между пучками глубокой поперечной мышцы промежности, *m. transversus perinei profundus*, кзади от перепончатой части мочеиспускательного канала, на расстоянии 5 мм друг от друга (см. рис. 269).

Выводной проток бульбоуретральной железы, *ductus glandulae bulbourethralis*, очень тонкий, но довольно длинный (до 3–4 см). Он проходит через мочеполовую диафрагму, проникает в губчатое вещество луковицы полового члена, на некотором протяжении располагается под слизистой оболочкой губчатой части мочеиспускательного канала и только потом прободает его. Устье протока имеет вид щели, и в связи с очень малой величиной невооруженным глазом не определяется. Иногда оба протока соединяются и открываются общим отверстием.

Мужской половой член

Мужской половой член, *penis*, предназначен для выведения мочи, доставки спермы в половые пути женщины и получения полового удовлетворения. Он имеет две части: фиксированную, *pars fixa*, и подвижную, *pars mobilis*. Фиксированная часть прикреплена к лобковым костям, покрыта кожей промежности и мошонкой и называется корнем полового члена, *radix penis*. Подвижная часть – это свободно свисающий передний отдел члена, который носит название ствол, или тело – *corpus penis*. На теле полового члена выделяют спинку – *dorsum penis*, или передневерхнюю поверхность, и уретральную поверхность, *facies urethralis*, или нижнезаднюю поверхность. Основу спинки составляют два сросшихся пещеристых тела, основу уретральной поверхности – непарное губчатое тело. Заканчивается ствол головкой полового члена, *glans penis*, на вершине которой имеется сагиттальная щель – наружное отверстие мочеиспускательного канала, *ostium urethrae externum*.

Пещеристое тело полового члена, *corpus cavernosum penis*, – это парное образование цилиндрической формы, с заостренными концами. Задний конец каждого пещеристого тела очень прочно сращен с надкостницей тазовой кости в области перехода ее седалищной ветви в лобковую, начинаясь почти от седалищного бугра (рис. 277). Этот конец называют корнем или ножкой пещеристого

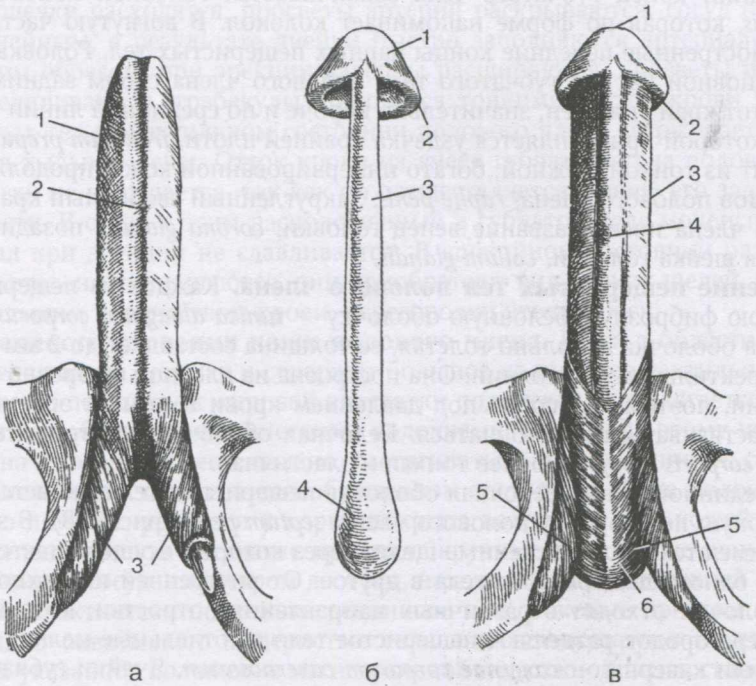

Рис. 277. Губчатое и пещеристые тела полового члена (вид снизу):

а — пещеристые тела: 1 — *corpus cavernosum penis*; 2 — *sulcus urethralis*; 3 — *m. ischiocavernosus*;

б — губчатое тело: 1 — *glans penis*; 2 — *corona glandis*; 3 — *corpus spongiosum penis*; 4 — *bulbus penis*;

в — мышцы полового члена: 1 — *ostium urethrae externum*; 2 — *corona glandis*; 3 — *corpus cavernosum penis*; 4 — *corpus spongiosum penis*; 5 — *m. ischiocavernosus*; 6 — *m. bulbospongiosus*

тела, *crus corporis cavernosi*. На уровне симфиза правое и левое пещеристые тела сближаются друг с другом и прочно срастаются по срединной плоскости. При этом пещеристые тела соединяются таким образом, что на верхней (передней) и нижней (задней) сторонах сращенных поверхностей остаются бороздки. Причем верхняя бороздка менее глубокая, ее занимают тыльные сосуды и нервы полового члена. Нижняя уретральная борозда, *sulcus urethralis*, значительно глубже, в ней располагается губчатое тело полового члена.

Губчатое тело полового члена, *corpus spongiosum penis*, непарное, также имеет цилиндрическую форму. По сравнению с парными пещеристыми телами диаметр его меньше, а длина несколько больше. Однако главным отличием является то, что внутри него проходит самая длинная часть мочеиспускательного канала — губчатая, *pars spongiosa urethrae masculinae*. Кроме того, концы губчатого тела полового члена не суживаются, а расширяются. Задний его конец образует луковицу полового члена, *bulbus penis*, которая располагается в толще мышц промежности, кпереди от нижнего отдела прямой кишки. Луковицу полового члена можно прощупать через кожу промежности, она имеет величину с лесной орех. На верхней поверхности луковицы находится небольшая бороздка, свидетельствующая о происхождении губчатого тела полового члена из парных зачатков — половых складок.

Передний конец губчатого тела заканчивается головкой полового члена, *glans penis*, которая по форме напоминает колокол. В вогнутую часть головки входят заостренные передние концы парных пещеристых тел. Головка соединяется с основной частью губчатого тела полового члена своим задним нижним краем. Этот край уплощен, значительно короче и по срединной линии имеет вырезку, к которой прикрепляется уздечка крайней плоти, *frenulum preputii*. Складка состоит из тонкой, нежной, богато иннервированной кожи, продолжающейся кзади в шов полового члена, *raphe penis*. Закругленный свободный край головки полового члена носит название венец головки, *corona glandis*, позади которого находится шейка головки, *collum glandis*.

Строение пещеристых тел полового члена. Каждое из пещеристых тел имеет свою фиброзную белочную оболочку — *tunica albuginea corporum cavernosorum*. Эта оболочка довольно толстая, ее толщина составляет до 2 мм в спокойном (неэректильном) состоянии. Она построена из плотной фиброзно-эластической ткани, поэтому способна под давлением крови в момент эрекции значительно растягиваться и истончаться. Белочная оболочка губчатого тела, *tunica albuginea corporis spongiosi*, более тонкая и эластичная.

По срединной линии белочная оболочка пещеристых тел срастается, формируя непарную перегородку полового члена, *septum penis* (рис. 278). В этой перегородке имеются многочисленные щели, через которые осуществляется переход крови из одного пещеристого тела в другое. От внутренней поверхности белочной оболочки отходят в различных направлениях отростки, которые в виде тонких перегородок разделяют пещеристое тело на отдельные мелкие ячейки — лакуны, или каверны — *cavernae corporum cavernosorum*. Ячейки губчатого тела, *cavernae corporis spongiosi*, по размерам гораздо меньше. Трабекулы пещеристых и губчатого тела, *trabeculae corporum cavernosorum et corporis spongiosi*, построены из фиброзно-эластической ткани с примесью гладкомышечных волокон. Изнутри ячейки (каверны) выстланы эндотелием. В каждую из ячеек открывается завитковая артерия, *arteria helicina*, в устье которой находится сфинктерное устройст-

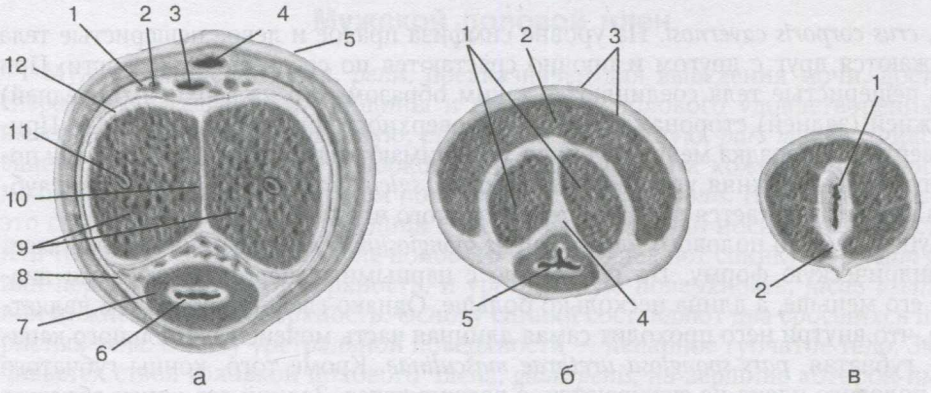

Рис. 278. Поперечные разрезы полового члена:

а — в области тела: 1 — *n. dorsalis penis*; 2 — *a. dorsalis penis*; 3 — *v. dorsalis profunda penis*; 4 — *v. dorsalis superficialis penis*; 5 — *cutis*; 6 — *urethra*; 7 — *corpus spongiosum penis*; 8 — *fascia penis*; 9 — *corpora cavernosa penis*; 10 — *septum penis*; 11 — *a. profunda penis*; 12 — *tunica albuginea*;

б — через задний отдел головки: 1 — *corpora cavernosa penis*; 2 — *glans penis*; 3 — *preputium*; 4 — *septum penis*; 5 — *urethra*;

в — через передний отдел головки: 1 — *urethra*; 2 — *septum glandis*

во типа гладкомышечных подушечек. При половом возбуждении гладкомышечные подушечки расходятся, просветы артерий раскрываются, сосуд становится прямолинейным, в результате ячейки быстро заполняются артериальной кровью. Таким образом, при эрекции каверны расширяются, просветы их существенно увеличиваются, трабекулы становятся тонкими. Отток крови из каверн пещеристых тел в эректильном состоянии полового члена сдерживается за счет сдавления тыльной вены. Отток крови из ячеек губчатого тела полового члена практически не нарушается, так как он осуществляется в вены его задненижней поверхности. В связи с этим расположенный в губчатом теле мочеиспускательный канал при эрекции не сдавливается. В спокойном состоянии размеры каверн значительно уменьшаются, они приобретают вид тонких щелей, заполненных небольшим количеством крови, перегородки утолщаются.

Особенности строения кожи полового члена. Кожа в области полового члена очень тонкая, нежная и содержит большое количество тактильных рецепторов. Вместо подкожной жировой клетчатки под кожей располагается соединительная ткань, богатая эластическими волокнами. Благодаря этому кожа полового члена способна очень сильно растягиваться при эрекции и собираться в многочисленные складки в невозбужденном состоянии. Кожа полового члена несколько пигментирована и у корня покрыта волосами. Под кожей в рыхлой соединительнотканной клетчатке проходят крупные подкожные вены. Причем магистральный сосуд, диаметром до 4 мм, находится на задненижней поверхности члена, практически по линии срединного шва, боковые притоки этой вены кольцевидно охватывают пещеристые тела и анастомозируют на его спинке. Учитывая указанное положение магистральной подкожной вены, становится понятной наиболее высокая чувствительность кожи задненижней поверхности полового члена, на протяжении от уздечки до корня (эрогенная зона).

За эластической основой кожи и подкожными венами располагается поверхностная фасция полового члена, *fascia penis superficialis*. Она представляет собой тонкую соединительнотканную пластинку, прочно связанную с кожей. В то же время поверхностная фасция очень рыхло соединяется с собственной — глубокой фасцией полового члена, *fascia penis profunda*. Благодаря этому кожа полового члена очень легко смещается по поверхности пещеристых тел, которые окружены собственной фасцией. Собственная фасция полового члена является продолжением фасции соседних областей, в частности, собственной фасции живота и бедер. Она заканчивается по линии прикрепления крайней плоти, т. е. в области шейки головки полового члена. На спинке члена, ближе к его корню, собственная фасция выражена лучше, так как здесь в нее вплетаются сухожилия мышц (*mm. ischiocavernosi et m. bulbospongiosus*). Следует отметить, что под собственной фасцией в бороздке проходят крупные тыльные сосуды (вена и артерии-спутницы) и нервы.

Прежде чем перейти на головку полового члена, кожа образует круговую дупликатуру — крайнюю плоть полового члена, *preputium penis*, которая закрывает всю головку (рис. 279). Свободной остается лишь самая передняя часть, где находится наружное отверстие мочеиспускательного канала, *ostium urethrae externum*. Крайняя плоть состоит из наружного и внутреннего кожных листков. Наружный листок ничем не отличается от кожи полового члена в других участках. Внутренний листок более тонкий и нежный, в нем меньше выражен роговой слой. В отличие от остальной кожи он формирует не круговые, а продольные складки. Внутренний листок заворачивается позади головки вперед и покрывает

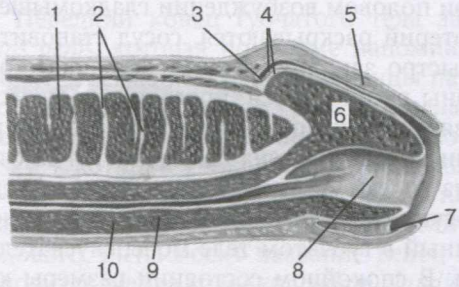

Рис. 279. Половой член. Сагиттальный разрез:
1 — *corpus cavernosum penis*; 2 — *trabeculae corporum cavernosorum*; 3 — *collum glandis*; 4 — *corona glandis*; 5 — *preputium*; 6 — *glans penis*; 7 — *frenulum preputii*; 8 — *fossa navicularis urethrae*; 9 — *cavernae corporis spongiosi*; 10 — *corpus spongiosum penis*

тонким слоем венец головки и саму головку члена. Он заканчивается лишь у краев наружного отверстия мочеиспускательного канала, где переходит в слизистую оболочку. Таким образом, необходимо подчеркнуть, что головка члена и внутренний листок крайней плоти покрыты очень нежной, тонкой кожей, через которую даже просвечивают сосуды. Эта кожа имеет розовую окраску и отличается высокой чувствительностью к тактильным раздражениям (эрогенная зона).

Внутренний листок крайней плоти прикрепляется к шейке головки полового члена. Во время эрекции наружный и внутренний листки крайней плоти отходят друг от друга, и кожа полового члена удлиняется на величину обоих листков. Головка полового члена при этом открывается. В неэректильном состоянии крайняя плоть частично или полностью может закрывать головку полового члена.

У детей до 9—10 лет кожа крайней плоти менее эластична, следовательно, менее растяжима. Внутренний листок крайней плоти сращен с кожным покровом головки члена. В последующем под воздействием механических движений внутренний листок отрывается от головки члена, при этом формируется препуциальный мешок (полость). Он наиболее глубокий спереди и мелкий на задней поверхности, так как здесь крайняя плоть соединяется с уздечкой крайней плоти, *frenulum preputii*. Последняя представляет собой непарную кожную складку в области вырезки заднего края головки члена.

В коже полового члена имеются потовые и сальные железы. Они особенно многочисленны на нижней (задней) его поверхности. В области кожи головки, шейки головки и уздечки крайней плоти железистых образований нет. Небольшое количество сальных желез находится на внутреннем листке крайней плоти. Выделяемый ими секрет смешивается со слущенным эпителием кожи препуциального мешка. При этом образуется небольшое количество беловатой массы со специфическим запахом — препуциальная смазка, *smegma*. Скапливаясь в глубине препуциального мешка, она может служить благоприятной средой для попавшей инфекции. Поэтому необходимо соблюдать гигиенические требования и обязательно один раз в сутки мыть головку полового члена.

Связочный аппарат полового члена. В области корня полового члена имеются две подвешивающих связки — поверхностная и грлубокая. Поверхностная подвешивающая связка полового члена, *ligamentum suspensorium penis superficiale*, начинается от поверхностной фасции живота в области его белой линии. Кпереди от симфиза она переходит в поверхностную фасцию полового члена и, образуя две утолщенные ножки, охватывает с обеих сторон пещеристые тела. Связка содержит много эластических волокон.

Глубокая подвешивающая связка носит название пращевидной связки полового члена, *ligamentum fundiforme penis*. Она имеет форму треугольника, обращенного основанием вниз; начинается от нижней части передней поверхности сим-

физа и заканчивается в белочной оболочке тыльной стороны пещеристых тел. Связка состоит из коротких, прочных фиброзных пучков. Между ее пучками проходят тыльные сосуды и нервы члена. Названные связки удерживают подвижную часть полового члена в подвешенном состоянии и фиксируют его к области симфиза.

Мышцы полового члена. В функциональном отношении к половому члену имеют отношение две мышцы — луковично-губчатая и седалищно-пещеристая. По своему развитию они относятся к мышцам промежности.

Луковично-губчатая мышца, *m. bulbospongiosus*, парная, представляет собой тонкую пластинку округлой формы, плотно прилежащую к передней части корня полового члена (см. рис. 277). Пучки мышцы начинаются от шва и сухожильного центра промежности, охватывают луковицу и заднюю часть губчатого тела полового члена. В области пещеристых тел они переходят в сухожилия, которые фиксируются к тыльной поверхности этих тел и к собственной фасции полового члена. Мышца снизу покрыта собственной фасцией промежности, латерально граничит с седалищно-пещеристой мышцей.

Мышцы сжимают пещеристые тела, сдавливает тыльную вену полового члена, луковицу и заднюю часть губчатого тела полового члена и бульбоуретральные железы. При этом начальный отдел губчатой части мочеиспускательного канала суживается и укорачивается. Результатом сокращения мышц является затруднение оттока венозной крови из пещеристых тел во время эрекции, выдавливание спермы из уретры во время оргазма или выдавливание последних капель мочи при мочеиспускании.

Седалищно-пещеристая мышца, *m. ischiocavernosus*, парная, длинная, с сухожильным началом и прикреплением. Мышца начинается кзади от корня кавернозного тела полового члена и от крестцово-бугорной связки, переходит на ножки и нижнюю поверхность пещеристого тела и вплетается своим сухожилием в белочную оболочку последнего. Часть сухожильных пучков заканчивается на их латеральной поверхности, а часть достигает даже тыльной поверхности. Эти пучки перекрещиваются с пучками противоположной стороны, образуя подобие петли. При своем сокращении мышца прижимает корень пещеристого тела к кости, выпрямляет половой член, сдавливает его тыльные вены. Она выполняет важную роль в осуществлении эрекции.

Мужской мочеиспускательный канал

Мужской мочеиспускательный канал (мужская уретра), *urethra masculina*, имеет существенные функциональные и морфологические отличия по сравнению с женским. Он предназначен не только для выведения мочи, но и для выбрасывания спермы в момент эякуляции.

Мужской мочеиспускательный канал представляет собой узкий, длинный проток, простирающийся от внутреннего отверстия мочеиспускательного канала на дне мочевого пузыря до наружного отверстия мочеиспускательного канала на головке полового члена (см. рис. 268, 270).

Мочеиспускательный канал пронизывает различные образования. Поэтому с учетом анатомо-топографических отношений в нем выделяют четыре части: внутристеночную (препростатическую), простатическую, перепончатую и губчатую. С точки зрения подвижности в мужской уретре различают две части — фик-

сированную и подвижную. Границей между этими частями является место прикрепления к половому члену пращевидной связки, *ligamentum fundiforme*.

Общая длина мочеиспускательного канала у взрослого мужчины весьма вариабельна (от 15 до 22 см), у новорожденного — 5—6 см, у подростка в период полового созревания — 10—12 см. Средняя ширина мужской уретры составляет 5—7 мм, при введении инструментов она может быть расширена до 10 мм. Однако следует помнить, что на своем протяжении она неодинакова, встречаются суженные и расширенные участки.

Части мочеиспускательного канала. В самом начале просвет канала сужен, так как здесь находится внутреннее отверстие мочеиспускательного канала, *ostium urethrae internum*. Внутристеночная часть, *pars intramuralis*, расположена в области шейки мочевого пузыря, имеет длину 0,5 см. Простатическая часть уретры, *pars prostatica urethrae*, пронизывает простату, располагаясь почти в вертикальном направлении. Эта часть имеет длину около 3 см и слегка вогнута кпереди. В среднем отделе *pars prostatica urethrae* существенно расширяется, достигая в диаметре 9—12 мм. Затем просвет уретры постепенно суживается. Особенности строения задней стенки простатической части уретры (*colliculus seminalis*, *utriculus prostaticus*, *sinus prostaticus*) описаны в разделе «Простата».

Перепончатая часть уретры, *pars membranacea urethrae*, короткая и наиболее узкая часть мочеиспускательного канала. Ее длина составляет 1—1,5 см, а диаметр 4—5 мм. Эта часть уретры простирается от простаты до места вхождения в губчатое тело полового члена. Она окружена мышцами мочеполовой диафрагмы. С помощью мышц, фасций и поперечной связки промежности перепончатая часть уретры прочно фиксирована к лобковым костям, поэтому практически не смещается. Она прободает мочеполовую диафрагму почти вертикально, образуя небольшую выпуклость, обращенную назад. Кпереди от уретры находятся поперечная связка промежности, венозное сплетение мочевого пузыря и лобковый симфиз. Сбоку, в толще глубокой поперечной мышцы промежности, располагаются бульбоуретральные железы (Куперовы), однако их протоки открываются в начальный отдел губчатой части уретры.

Губчатая часть уретры, *pars spongiosa urethrae*, самая длинная часть мочеиспускательного канала. Она проходит в губчатом теле полового члена, несколько ближе к его передней (верхней) стороне. Следует обратить внимание на то, что после выхода из мочеполовой диафрагмы уретра на протяжении 5—6 мм проходит вне пещеристого тела и располагается непосредственно под кожей промежности. Это слабое место мочеиспускательного канала, окруженное только рыхлой соединительнотканной клетчаткой и кожей. Стенка уретры здесь может быть легко повреждена при неосторожном введении металлического катетера или других инструментов. Затем мочеиспускательный канал в косом направлении постепенно погружается в луковицу полового члена — начальный отдел его губчатой части, *pars bulbosa*. В области луковицы просвет канала значительно расширяется. На протяжении всей губчатой части полового члена он остается равномерным, имеющим диаметр 7 мм. Перед головкой члена имеется небольшое сужение, которое сразу же переходит в значительное расширение, называемое ладьевидной ямкой, *fossa navicularis*. И наконец, в области наружного отверстия мочеиспускательного канала, *ostium urethrae externum*, просвет канала узкий и малорастяжимый, так как в этом месте в его стенке находится фиброзно-эластическое кольцо.

Сужения и расширения мочеиспускательного канала необходимо учитывать при выполнении манипуляций в урологической практике. Таким образом,

по ходу мужского мочеиспускательного канала имеются: три сужения — *ostium urethrae externum*, *pars membranacea*, *ostium urethrae internum*; три расширения — *fossa navicularis*, *bulbus penis* и средний отдел *pars prostatica urethrae*.

Ход мочеиспускательного канала. Мочеиспускательный канал у мужчины делает два изгиба, которые хорошо видны на срединных распилах таза (см. рис. 268). Первый, или задний, изгиб располагается под лобковым симфизом и называется подлобковым, *curvatura infrapubica*. Он начинается от внутреннего отверстия мочеиспускательного канала и заканчивается у места прикрепления к спинке полового члена пращевидной связки, *ligamentum fundiforme penis*. Этот изгиб формируется за счет того, что уретра огибает симфиз сзади, снизу и спереди. Образовавшаяся кривая линия обращена вогнутостью вперед и вверх. Подлобковый изгиб располагается в пределах фиксированной части мочеиспускательного канала и включает внутристеночную, простатическую, перепончатую и начало губчатой частей.

Второй изгиб, или передний, находится кпереди от лобкового симфиза и называется предлобковым, *curvatura prepubica*. Он начинается на границе фиксированной и подвижной частей полового члена. Предлобковый изгиб обращен вогнутостью вниз и назад. Следует обратить внимание, что он нефиксированный (изменяемый). Изгиб устраняется при эрекции, а также если половой член приподнять к передней брюшной стенке. При таком положении члена остается только один постоянный подлобковый изгиб. Мочеиспускательный канал образует одну общую кривую, обращенную вогнутостью кверху. Именно такое положение придают члену при катетеризации мочевого пузыря или введении в уретру инструментов.

Сфинктеры мочеиспускательного канала. Мочеиспускательный канал у мужчины имеет два сфинктера, которые по расположению называют внутренним и наружным. Внутренний сфинктер, *m. sphincter urethrae internus*, — это сфинктер мочевого пузыря, *m. sphincter vesicae*. Он располагается в самом начальном отделе уретры, у ее внутреннего отверстия, *ostium urethrae internum*, в области шейки мочевого пузыря. Внутренний сфинктер непосредственно связан с гладкой мускулатурой треугольника мочевого пузыря и гладкой мускулатурой простаты. Следовательно, он гладкомышечный, неуправляемый, т. е. функционирует независимо от желания человека.

Наружный сфинктер мочеиспускательного канала, *m. sphincter urethrae externus*, называют сжимателем перепончатой части уретры. Он состоит из круговых пучков одноименной мышцы, которые охватывают перепончатую часть уретры и продолжаются кверху в область простаты. Эта мышца входит в состав мочеполовой диафрагмы, *diaphragma urogenitalis*, занимая в ней пространство между нижними ветвями лобковых костей и верхним краем глубокой поперечной мышцы промежности. Наружный сфинктер мочеиспускательного канала построен из поперечнополосатой мышечной ткани (скелетной). Следовательно, он является произвольным, управляемым в зависимости от нашего желания.

Строение слизистой оболочки мочеиспускательного канала. Слизистая оболочка уретры, *tunica mucosa urethrae*, розового цвета, имеет гладкую поверхность в простатической и перепончатой частях. В губчатой части она образует продольные складки и небольшие углубления (крипты или лакуны). Эпителий, выстилающий эти углубления, обычный, ничем не отличающийся по строению от основной эпителиальной выстилки уретры.

Кроме продольных складок в губчатой части мочеиспускательного канала находится одна поперечная складка, которая имеет вид полулунной заслонки.

Она располагается на передней стенке уретры, ограничивая ладьевидную ямку, *fossa navicularis*, со стороны, противоположной наружному отверстию мочеиспускательного канала. Заслонка носит одноименное с ладьевидной ямкой название — *valvula fossae navicularis*. Необходимо помнить, что в нее может упереться кончик инструмента (катетера, цистоскопа) в момент его продвижения по уретре.

Слизистая оболочка мужской уретры характеризуется хорошо развитым железистым аппаратом. Весь комплекс имеющихся желез можно разделить на две группы — специфические и собственные. Специфические железы функционально связаны с половой системой; они выделяют секрет в период полового возбуждения. Такими железами являются простатические железы, *glandulae prostaticae*, и бульбоуретральные железы, *glandulae bulbourethrales*. Собственные железы уретры отличаются микроскопической величиной и выделяют слизь щелочной реакции. Их секрет вырабатывается постоянно, увлажняя поверхность слизистой оболочки и обеспечивая тесное слипание стенок мочеиспускательного канала. К собственным уретральным железам, *glandulae urethrales*, относятся простые и разветвленные альвеолярные железы, расположенные в большом количестве на передней (верхней) стенке губчатой части уретры. Часть этих железок видоизменилась и превратилась в парауретральные ходы. Их также называют железами Литтре. Они довольно крупные, имеют длину до 1 мм и ширину до 0,5 мм. Парауретральные ходы представляют собой каналы, направленные против хода мочи, открывающиеся на поверхности слизистой оболочки переднего отдела губчатой части уретры, преимущественно вблизи наружного отверстия мочеиспускательного канала. Следует иметь в виду, что парауретральные ходы могут быть местом нахождения уроинфекции.

Развитие органов мужской половой системы

Первоначально на задней стенке вторичной полости тела зародыша образуется билатеральная мочеполовая складка, *plica urogenitalis*. Она располагается по бокам от корня брыжейки и захватывает 7 сегментов, начиная с IV шейного. Затем происходит редукция краниальной части складки и интенсивный рост каудальной, вследствие чего к концу 2-го месяца эмбриогенеза складка находится на уровне поясничных сегментов.

Источником развития мужских половых желез — яичек — служит материал висцерального листка спланхнотома, целомический эпителий которого образует на поверхности первичной почки специфические утолщения — половые валики. Следует отметить, что до конца 2-го месяца внутриутробной жизни осуществляется индифферентная стадия развития гонад, то есть они совершенно лишены признаков пола. Половые клетки (гоноциты) мигрируют в закладки гонад из области желточной энтодермы.

Зачаток половой железы постепенно отделяется от первичной почки. Мочеполовая складка разделяется продольной бороздой на половую складку, *plica genitalis*, расположенную медиально, и мезонефритическую складку, *plica mesonephritica*, находящуюся латерально. Из половой складки формируется яичко, из мезонефритической — Вольфово тело, Вольфов проток и Мюллеров проток.

На третьем месяце, если развитие зародыша идет по мужскому типу, в половой складке появляется комплекс тяжей за счет внедрившихся клеток целомического эпителия. Мигрировавшие половые клетки — сперматогонии размещаются на клетках целомического эпителия (сустентоцитах). Окружающая мезенхима

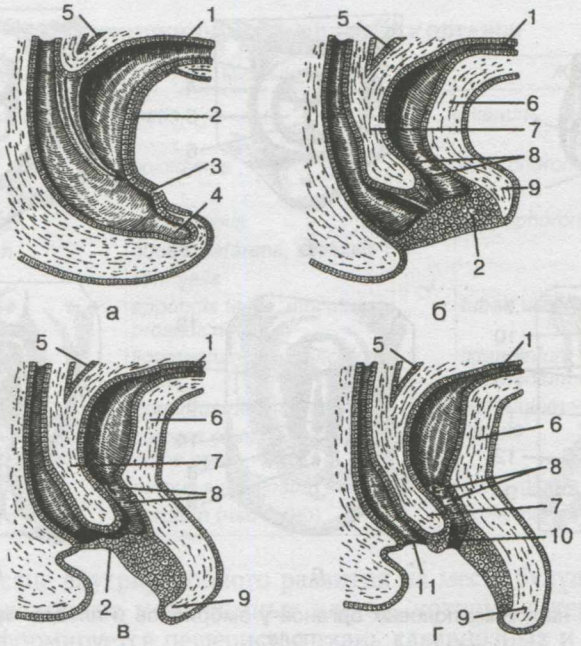

Рис. 280. Схема развития прямой кишки и мочевого пузыря:

а — 2 недели; б — 3 недели; в — 5 недель; г — 8 недель

1 — *urachus*; 2 — *membrana cloacalis*; 3 — место рассасывания *membrana analis*; 4 — хвостовой отдел кишки; 5 — *peritoneum*; 6 — передняя брюшная стенка; 7 — *septum urorectale*; 8 — отверстие Вольфова протока и *sinus urogenitalis*; 9 — половой бугорок; 10 — *sinus urogenitalis*; 11 — *anus*

образует перегородки между тяжами, средостение и белочную оболочку яичка. Интерстициальные клетки Лейдига, находящиеся в средостении, начинают интенсивно продуцировать мужские половые гормоны — андрогены, под воздействием которых происходит развитие остальных органов мужской половой системы. Протоки мезонефроса становятся выводными протоками яичка. Из Вольфова тела образуется придаток яичка, из Вольфова протока — семявыносящий проток и семенные пузырьки. На четвертом месяце происходит соединение выводных протоков яичка и придатка яичка. Мюллеровы протоки редуцируются.

Развитие наружных половых органов находится в тесной связи с развитием промежности (рис. 280). Полость клоаки посредством фронтальной перегородки — *septum urorectale*, разделяется на вентральный отдел — мочеполовую пазуху, *sinus urogenitalis*, и дорсальный отдел — прямую кишку, *rectum*. Мочеполовая пазуха вверху переходит в мочевой пузырь.

Septum urorectale своим нижним краем достигает клоакальной мембраны, *membrana cloacalis*. Благодаря этому клоакальная мембрана разделяется на 2 части: переднюю — мочеполовую и заднюю — анальную. Таким образом, мочеполовой синус спереди и снизу закрывается мочеполовой мембраной, а прямая кишка — анальной мембраной. В дальнейшем происходит редукция (частичное исчезновение) мочеполовой и анальной мембран. При этом образуются два самостоятельных отверстия — первичное мочеполовое, *ostium urogenitale primitivum*, и заднепроходное, *anus* (рис. 281).

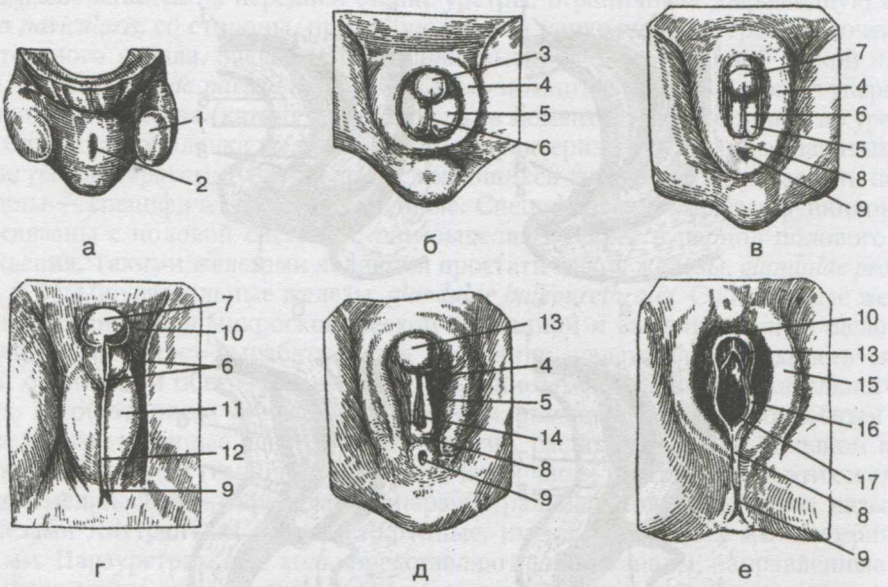

Рис. 281. Развитие наружных половых органов у эмбрионов и плодов мужского и женского пола:

а, б — индифферентная стадия; в, г — развитие мужской особи; д, е — развитие женской особи

1 — зачаток нижней конечности; 2 — *cloaca*; 3 — половой бугорок; 4 — половой валик; 5 — половая складка; 6 — щель между половыми складками; 7 — *glans penis*; 8 — *perineum*; 9 — *anus*; 10 — *preputium*; 11 — *scrotum*; 12 — *raphe perinei et scroti*; 13 — *clitoris*; 14 — вход в *sinus urogenitalis*; 15 — *labium majus pudendi*; 16 — *labium minus pudendi*; 17 — *vestibulum vaginae*

Первичное мочеполовое отверстие ограничено: впереди — половым бугорком, с боков — половыми складками и половыми валиками. Из полового бугорка развиваются кавернозные тела и головка полового члена, из половых складок — губчатое тело полового члена (за исключением головки), из полового валика — мошонка (частично). После завершения индифферентной стадии развития у женских особей из указанных источников соответственно образуются клитор, малые и большие половые губы. Происхождение отдельных органов половой системы из индифферентных источников в ранние стадии у зародыша представлено в табл. 19.

Дифференцировка мужских половых органов начинается на третьем месяце внутриутробного развития и заключается в следующем: отмечается усиленный рост полового бугорка и вместе с ним удлинение мочеполового синуса. Первичное мочеполовое отверстие превращается в продольную бороздку, расположенную на нижней стороне полового члена. Края этого отверстия ограничивают половые складки. На четвертом месяце половые складки постепенно срастаются между собой по срединной линии, вследствие чего формируется узкий, длинный мочеиспускательный канал. Процесс срастания половых складок идет в направлении от основания полового члена к его свободному концу. Затем начинается развитие крайней плоти, *preputium*, которая плотно срастается с головкой. К концу внутриутробной жизни клетки центрального слоя крайней плоти начинают дегенерировать, при этом между крайней плотью и головкой местами образуются щели. Окончательно крайняя плоть обособляется лишь к 7—10 годам.

Таблица 19

Источники развития половых органов

Исходная форма	Мужская особь	Женская особь
Индифферентная половая железа	*testis*	*ovarium*
Вольфово тело	*epididymis*	*epoophoron*
Вольфов проток:		
краниальный отдел	*paradidymis*	*paroophoron*
каудальный отдел	*ductus deferens*, *vesicula seminalis*	
Мюллеровы протоки	*appendix testis*, *utriculus prostaticus*	*tubae uterinae*, *uterus*, *vagina*
Направляющая связка	*ligamentum gubernaculum testis*	*ligamentum ovarii proprium*, *ligamentum teres uteri*
Мочеполовой синус	*pars prostatica urethrae*	*vestibulum vaginae*
Половой бугорок	*corpora cavernosa penis*, *glans penis*	*clitoris*
Половые складки	*corpus spongiosum penis*	*labia minora pudendi*
Половой валик	*scrotum* (частично)	*labia majora pudendi*

На пятом месяце внутриутробного развития на месте будущих кавернозных тел отмечается скопление мезенхимных клеток, которые затем разрыхляются. Таким образом формируется пещеристая ткань кавернозных и губчатого тел.

Мошонка образуется уже на третьем месяце внутриутробного развития. Главную роль в ее развитии играет непарный участок промежности, расположенный между корнем полового члена и заднепроходным отверстием. Этот участок с боков дополняется половыми валиками, которые срастаются между собой. На месте срастания остается шов мошонки. Мошонка в конце третьего месяца представляет собой кожный мешок, в который затем опускаются оболочки яичка и яички.

Простата развивается из стенки мочеполового синуса. Она появляется в виде многочисленных закладок эпителия в дорсальной части мочеполового синуса. В дальнейшем зачатки железок врастают в окружающую мезенхиму, которая дифференцируется частично в соединительную, частично в мышечную ткани. В результате формируется сложный орган, представляющий комплекс желез, погруженных в мышечную и соединительную ткани. Срастание закладок мочеполового синуса с противоположных сторон происходит не полностью, сохраняется просвет, соответствующий простатической части уретры.

Куперовы железы развиваются в виде парных закладок эпителия дорсальной стенки мочеполовой пазухи, которые врастают в сгущение мезенхимы. Из последней дифференцируются мышцы промежности.

Опускание яичек

Процесс опускания яичка, *descensus testis*, представляет большой теоретический и практический интерес, так как с ним связаны многие пороки развития.

В эмбриональном периоде зачатки половых желез (яичек) находятся в забрюшинном пространстве и представлены мочеполовыми складками. Как уже отмечалось, на первом-втором месяцах развития зародыша происходит редук-

ция краниального и рост каудального концов половой складки. У плода 3 месяцев закладка половой железы располагается на уровне внутреннего отверстия пахового канала. К нижнему полюсу закладки яичка фиксирована направляющая связка, *ligamentum gubernaculum testis*. Она пронизывает переднюю брюшную стенку, проходя через будущий паховый канал, и внизу заканчивается в тканях дна мошонки. Направляющая связка представляет собой длинный фиброзно-мышечный тяж, в котором можно выделить две части: краниальную — фиброзно-мышечную и каудальную — чисто фиброзную. Первая часть носит название собственная направляющая связка яичка. Она простирается от закладки яичка до уровня внутреннего отверстия пахового канала. Вторая часть — существенно утолщена, называется связкой мошонки и фиксирована в области *anulus inguinalis profundus*.

Опускание яичка обусловлено отсутствием роста направляющей связки яичка по сравнению с ростом тела плода. Причем прежде всего прекращается рост каудальной части связки — связки мошонки. В связи с этим в мошонку, представленную к этому сроку кожным мешком, вытягиваются от области внутреннего отверстия пахового канала фасциальные оболочки яичка. Они проходят по паховому каналу и окончательно спускаются в мошонку только в конце 7-го месяца беременности. Спустившиеся оболочки яичка включают: наружную семенную, кремастерную фасции, мышцу, поднимающую яичко, внутреннюю семенную фасцию и влагалищный отросток брюшины. Следует отметить, что влагалищный отросток сообщается с полостью брюшины (рис. 282).

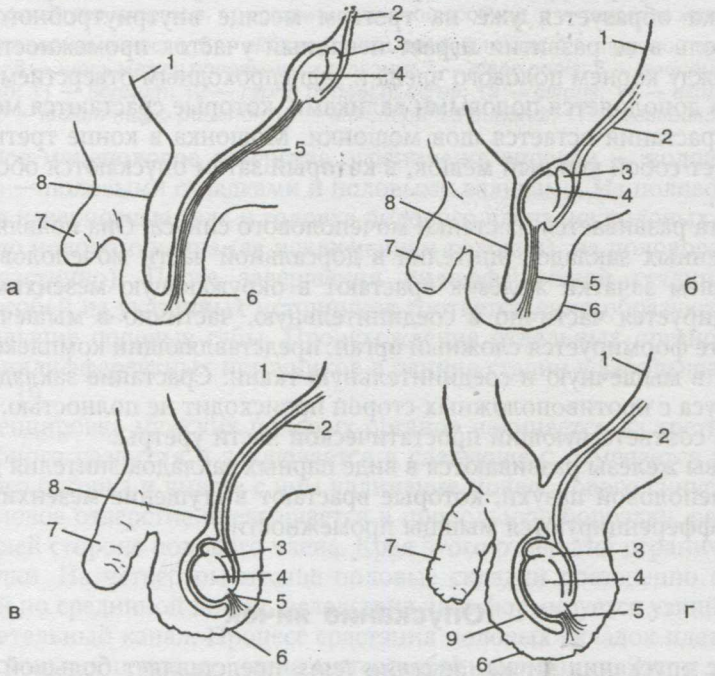

Рис. 282. Схема стадий опускания яичка:

а — 3 месяца; *б* — 7 месяцев; *в* — 9 месяцев; *г* — 2 месяца после рождения

1 — *peritoneum*; 2 — *ductus deferens*; 3 — *epididymis*; 4 — *testis*; 5 — *ligamentum gubernaculum testis*; 6 — *scrotum*; 7 — *penis*; 8 — *processus vaginalis peritonei*; 9 — *tunica vaginalis testis*

В конце 7-го—начале 8-го месяца беременности начинается опускание самого яичка за счет прекращения роста собственной направляющей связки яичка и сокращения ее гладкомышечных элементов. На протяжении 8-го месяца яичко проходит по паховому каналу. Лишь к середине 9-го месяца оно окончательно опускается в мошонку.

В мошонке яичко располагается позади фасциальных оболочек и влагалищного отростка брюшины. К заднему краю яичка прикрепляется брыжейка яичка, *mesorchium*, которая позже редуцируется. В конце 9-го месяца яичко начинает внедряться во влагалищный отросток и срастается с ним. При этом образуются два листка влагалищной оболочки яичка: внутренний — висцеральный и наружный — париетальный. Наружный листок срастается с внутренней семенной фасцией, *fascia spermatica interna*. Между висцеральным и париетальным листками влагалищного отростка остается на всю жизнь щелевидное пространство в виде серозной полости яичка, содержащей небольшое количество серозной жидкости.

Вскоре после рождения влагалищный отросток брюшины зарастает на протяжении пахового канала и семенного канатика и теряет связь с полостью брюшины. Незаращенной остается лишь нижняя его часть, образующая серозную полость яичка.

Аномалии развития органов мужской половой системы

Аномалии развития яичка:

1. Гипоплазия яичка, *hipoplasia testis*, сопровождается прежде всего существенным снижением эндокринной функции. Вследствие уменьшения количества андрогенов отмечается недоразвитие вторичных половых признаков и наружных половых органов. При двусторонней гипоплазии наступает евнухоидизм.

2. Ретенция яичка, *retentio testis*, — задержка процесса опускания яичка, т. е. яичко не достигает своего обычного положения в мошонке. Отсутствие одного яичка в мошонке носит название монорхизм, *monorchismus*, двух яичек — крипторхизм, *kryptorchismus*. В зависимости от местоположения яичка различают: *retentio abdominalis*, когда яичко остается в брюшной полости, а именно — в забрюшинном пространстве; *retentio inguinalis*, когда яичко находится в паховом канале; *retentio suprascrotalis*, когда яичко прошло через наружное отверстие пахового канала, но в мошонку не опустилось.

3. Эктопия яичка, *ectopia testis*, — отклонение яичка от обычного пути опускания (попадание в полость брюшины, в стенку живота и т. д.).

4. Инверсия яичка, *inversio testis*, — необычное положение яичка в мошонке (верхний полюс находится внизу).

5. Синорхизм, *synorchismus*, — слияние закладок правого и левого яичек; обычно сочетается с брюшным крипторхизмом.

6. Полиорхизм, *poliorchisnus*, — разделение закладки яичка, вследствие чего количество яичек увеличивается — больше двух (3—4).

7. Врожденная паховая грыжа, *hernia inguinalis congenita* (косая паховая грыжа, *hernia inguinalis obliqua*), обусловлена незаращением влагалищного отростка брюшины. При этом серозная полость, в которой находится яичко, свободно сообщается с полостью брюшины, в нее могут опускаться части внутренних органов (кишка, сальник, мочевой пузырь) и скапливаться серозная жидкость.

Вследствие указанного механизма развития врожденная паховая грыжа имеет еще одно название — сообщающаяся водянка яичка.

8. Мужской ложный гермафродитизм, *hermaphroditismus spurius masculinus* (*seu externus*, *seu pseudohermaphroditismus*), — двуполость, характеризующаяся тем, что наружные половые органы мужчины имеют некоторое сходство с женским типом. Как правило, сочетается с гипоплазией яичек и крипторхизмом. Недоразвитый половой член симулирует клитор; деформированная, раздвоенная мошонка — большие половые губы; щель у корня полового члена — преддверие влагалища.

9. Истинный гермафродитизм, *hermaphroditismus verus*, — истинная двуполость, при которой в организме развиты половые железы обоих полов. Достоверно установлен лишь в единичных случаях. Развитие наружных половых органов при этом может комбинироваться различным образом, в зависимости от преобладания гормональной активности мужской или женской половых желез.

Аномалии развития семенного канатика и семенного пузырька:

1. Атрезия семенного канатика.
2. Гипоплазия семенных пузырьков.
3. Удвоение семенного канатика.
4. Кисты семенного пузырька.
5. Кисты семенного канатика, *hydrocele funiculi spermatici*, — формирование замкнутых полостей в соединительной ткани семенного канатика, выстланных серозной оболочкой и заполненных серозной жидкостью. Развитие этих кист обусловлено лишь частичным (фрагментарным) зарастанием влагалищного отростка брюшины.

Аномалии мужского полового члена:

1. Микропения, *micropenia*, — короткий половой член (в эректильном состоянии длина не превышает 6 см). Эта аномалия обычно сочетается с гипоплазией яичек.
2. Макропения, *macropenia*, — длинный половой член (в эректильном состоянии длина превышает 25 см).
3. Фимоз, *phimosis*, — узкое отверстие крайней плоти, вследствие чего головка полового члена закрыта и ее обнажить невозможно. Такое состояние нормально для детей младшего возраста (до 3—9 лет), у которых крайняя плоть спаяна с головкой рыхлой соединительной тканью. При средней степени фимоза во время механических смещений крайней плоти может наступить ущемление головки в области венца (парафимоз), сопровождающееся резким отеком и последующим ее некрозом.
4. Искривление полового члена.

Аномалии развития мочеиспускательного канала:

1. Эписпадия, *epispadia*, — расщепление мочеиспускательного канала с верхней (передней) стороны полового члена вследствие несрастания пещеристых тел. В зависимости от местоположения расщепления различают: лонную, пенильно-лонную, пенильную и баланическую формы эписпадии.

2. Гипоспадия, *hypospadia*, — расщепление мочеиспускательного канала с нижней стороны вследствие несрастания половых складок. Это явление встречается сравнительно часто и представляет ту или иную степень незаращения *sulcus urethralis*. При самой легкой форме гипоспадии половой член развит нормально, однако наружное отверстие мочеиспускательного канала имеет большие размеры, чем обычно. Отверстие захватывает область уздечки головки. Такая форма гипоспадии носит название *hypospadia glandis*. Щель может продолжаться на тело полового члена — *hypospadia penis*. Крайней формой данной аномалии является *hypospadia perinealis*. Половой член при этом рудиментарен, мочеиспускательный канал совершенно не сформирован, и его отверстие находится у самого корня члена. Мошонка в этих случаях обычно разделена глубокой бороздой на две симметричные половины.

Таким образом, гипоспадия может быть баланической, пенильной и промежностной.

3. Удвоение уретры. Удвоенная уретра может открываться на головке члена двумя отверстиями, оба канала лежат друг над другом в губчатом теле. Чаще добавочная уретра имеет слепой центральный конец и меньший просвет.

4. Врожденные сужения уретры, как правило, возникают на местах стыков трех зачатков уретры друг с другом: заднего (простатически-перепончатого), среднего (висячая уретра) и переднего (в головке полового члена). Чаще сужения отмечаются в области наружного отверстия мочеиспускательного канала.

5. Дивертикулы уретры — мешковидные выпячивания, чаще располагающиеся на нижней стенке уретры.

Аномалии развития мошонки:

1. Расщепление мошонки.
2. Приращение мошонки к половому члену.
3. Кисты и каналы по ходу шва промежности.
4. Несимметричная мошонка.

ЖЕНСКИЕ ПОЛОВЫЕ ОРГАНЫ

Женские половые органы, *organa genitalia feminina*, обеспечивают репродуктивную и эндокринную функции. Репродуктивная функция заключается в созревании яйцеклеток, создании условий для их оплодотворения, имплантации плодного яйца и вынашивании плода, а также в обеспечении родовой деятельности. Кроме того, женские половые органы как совокупительный аппарат служат для получения полового удовлетворения. Эндокринная функция обусловливает процесс развития женских половых органов, формирование вторичных половых признаков и сексуальное поведение. Соответственно положению, женские половые органы подразделяют на внутренние и наружные.

I. Внутренние женские половые органы, *organa genitalia feminina interna*: яичники, *ovaria*; матка, *uterus*; маточные трубы, *tubae uterinae*; влагалище, *vagina*.

II. Наружные женские половые органы, *organa genitalia feminina externa*: лобок, *mons pubis*; большие половые губы, *labia majora pudendi*; малые половые губы, *labia minora pudendi*; большие железы преддверия, *glandulae vestibulares majores*; луковица преддверия, *bulbus vestibuli*; клитор, *clitoris*; девственная плева, *hymen*.

Яичник

Яичник, *ovarium* (греч. — *oophoron*), — парная женская половая железа, располагается в полости малого таза (рис. 283—285). В яичниках развиваются и созревают женские половые клетки (яйцеклетки), а также продуцируются поступающие в кровь и лимфу женские половые гормоны.

Внешнее строение яичника. К моменту полового созревания яичник принимает вид уплощенного эллипсоида, который имеет следующие размеры: длина от 3 до 5 см, ширина от 1,5 до 3 см, толщина от 0,7 до 1,5 см; масса составляет от 5 до 6 г. Поверхность яичника — матовая, розовато-белая, выпуклая, с вдавлениями и рубцами. В возрасте от 35 до 40 лет яичники начинают уменьшаться, независимо от того, рожала женщина или нет. К 50 годам, с прекращением менструаций, наступает атрофия яичников, они сморщиваются, уменьшаются почти

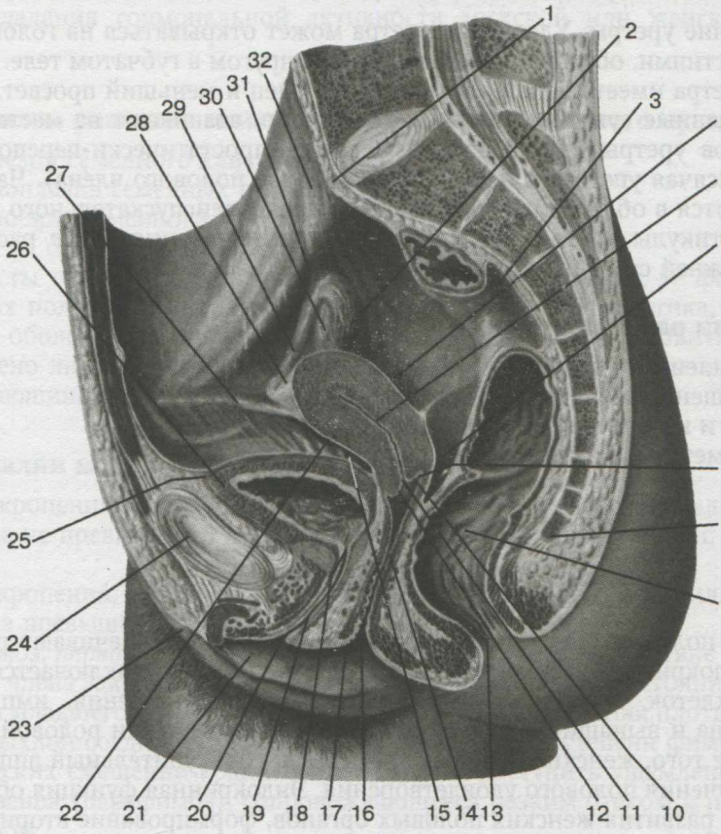

Рис. 283. Женский таз. Срединный распил:

1 — *promontorium*; 2 — *fimbriae tubae uterinae*; 3 — *peritoneum parietale*; 4 — corpus uteri (*facies intestinalis*); 5 — *cavitas uteri*; 6 — *excavatio rectouterina*; 7 — *pars posterior fornicis vaginae*; 8 — *os coccygis*; 9 — *rectum*; 10 — *labium posterius cervicis uteri*; 11 — *ostium uteri*; 12 — *labium anterius cervicis uteri*; 13 — *anus*; 14 — *vagina*; 15 — *excavatio vesicouterina*; 16 — *hymen*; 17 — *ostium vaginae*; 18 — *ostium urethrae internum*; 19 — *urethra*; 20 — *ostium urethrae externum*; 21 — *labium minus pudendi*; 22 — *corpus uteri* (*facies vesicalis*); 23 — *labium majus pudendi*; 24 — *symphysis pubica*; 25 — *ligamentum umbilicale medianum*; 26 — *apex vesicae*; 27 — *ligamentum teres uteri*; 28 — *fundus uteri*; 29 — *ampulla tubae uterinae*; 30 — *ovarium*; 31 — *v. iliaca externa*; 32 — *ligamentum suspensorium ovarii*

вдвое; становятся плотнее в результате исчезновения в них фолликулов и развития соединительной ткани.

В яичнике различают две поверхности, два края и два конца (полюса). Обе поверхности яичника свободные. Медиальная поверхность, *facies medialis*, обращена в сторону матки, а латеральная поверхность, *facies lateralis*, прилежит к стенке малого таза. Поверхности яичника разделены двумя краями. Один край выпуклый — свободный, *margo liber*, направлен назад, другой — брыжеечный, *margo mesovaricus*, — прямой, обращен вперед и сращен с задним листком широкой связки матки. В области этого края имеется углубление — ворота яичника, *hilum ovarii*, через которые в яичник входят сосуды и нервы. Верхний — трубный конец яичника, *extremitas tubaria*, прилежит к маточной трубе. Нижний — маточный конец, *extremitas uterina*, более острый, соединен с маткой посредством собственной связки яичника, *ligamentum ovarii proprium*.

Анатомо-топографическое положение яичника. У нерожавшей женщины (*nullipara*), длинник яичника располагается почти вертикально. Верхний конец органа находится ниже линии входа в малый таз; латеральная поверхность прилежит к *lamina parietalis peritonei*, выстилающей боковую стенку малого таза, в месте разделения общей подвздошной артерии на наружную и внутреннюю подвздошные. Здесь имеется углубление — яичниковая ямка, *fossa ovarica*. Дно ее образует внутренняя запирательная мышца, покрытая тазовой фасцией и пристеночной брюшиной, под которой находится прослойка жировой ткани. У рожавшей женщины в связи с перерастяжением связочного аппарата матки и связок яичника последний находится в полугоризонтальном положении.

Связочный аппарат яичника. У яичника имеются две связки (рис. 284): подвешивающая связка яичника, *ligamentum suspensorium ovarii*, и собственная связка яичника, *ligamentum ovarii proprium*. Подвешивающая связка яичника представляет собой складку брюшины, начинающуюся от линии входа в малый таз и спускающуюся вниз к трубному концу яичника. В ее толще проходят сосуды и нервы яичника.

Собственная связка яичника имеет вид круглого тяжа толщиной от 3 до 5 мм, проходит в толще широкой связки матки (рис. 285). Она соединяет маточный конец яичника с дном матки, прикрепляясь ниже места вхождения в нее маточной трубы. Эта связка имеет большое значение, так как содержит плотную соединительную ткань, пучки гладкой мускулатуры, сосуды и нервы яичника, анастомозирующие с маточными сосудами. Последняя позволяет изменять длину и натяжение связки.

Яичник фиксирован также короткой брыжейкой, *mesovarium*, которая представляет собой дупликатуру брюшины, идущую от заднего листка широкой связки матки к брыжеечному краю яичника. Яичники — весьма подвижные органы малого таза, их топография зависит от положения матки и ее величины (при беременности).

Внутреннее строение яичника. Поверхность яичника покрыта однослойным кубическим эпителием (мезотелием брюшины), поэтому она отличается от обычного вида органов, лежащих интраперитонеально: она матовая и у *margo mesovaricus* ограничена резкой белой линией, за которой начинается серозный покров брыжейки яичника. Такое положение органа называется внутрибрюшинным, *intra cavum peritonei*. Под эпителием лежит соединительнотканная оболочка яичника — белочная оболочка, *tunica albuginea*.

Вся совокупность соединительной ткани, располагающейся в паренхиме яичника, составляет его строму, *stroma ovarii*, богатую эластическими волокнами.

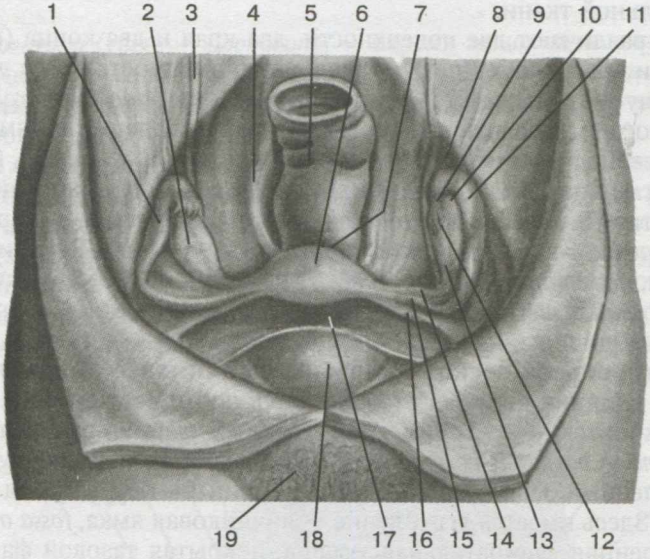

Рис. 284. Органы малого таза женщины (вид сверху):

1 — *tuba uterina*; 2 — *ovarium*; 3 — *ureter*; 4 — *plica rectouterina*; 5 — *rectum*; 6 — *uterus*; 7 — *excavatio rectouterina*; 8 — *ligamentum suspensorium ovarii*; 9 — *fimbriae tubae uterinae*; 10 — *extremitas tubaria ovarii*; 11 — *ampulla tubae uterinae*; 12 — *margo liber ovarii*; 13 — *extremitas uterina ovarii*; 14 — *ligamentum ovarii proprium*; 15 — *isthmus tubae uterinae*; 16 — *ligamentum teres uteri*; 17 — *excavatio vesicouterina*; 18 — *vesica urinaria*; 19 — *mons pubis*

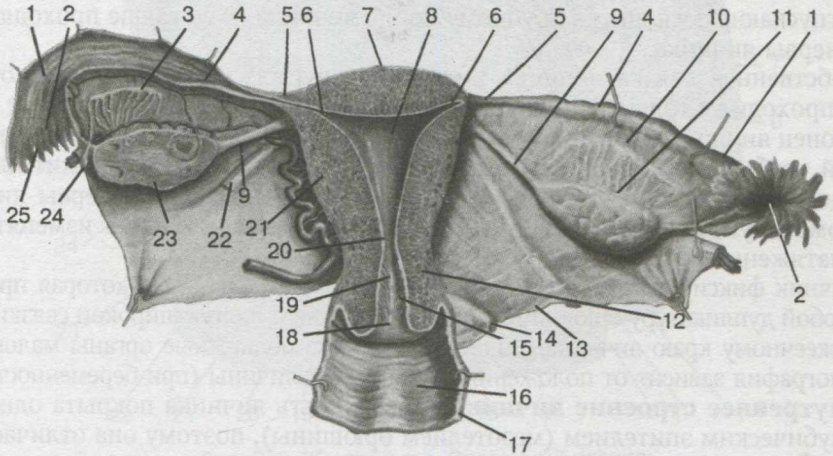

Рис. 285. Внутренние половые органы женщины. Фронтальный разрез (вид сзади):

1 — *ampulla tubae uterinae*; 2 — *ostium abdominale tubae uterinae* (в разрезе); 3 — *epoophoron*; 4 — *tuba uterina*; 5 — *isthmus tubae uterinae*; 6 — *ostium uterinum tubae uterinae*; 7 — *fundus uteri*; 8 — *cavitas uteri*; 9 — *ligamentum ovarii proprium*; 10 — *mesosalpinx*; 11 — *mesovarium*; 12 — *cervix uteri*; 13 — *ligamentum latum uteri*; 14 — *lig. cardinale uteri*; 15 — *plicae palmatae*; 16 — *rugae vaginales*; 17 — *vagina*; 18 — *ostium uteri*; 19, 20 — *canalis cervicis uteri*; 21 — *corpus uteri*; 22 — *ligamentum teres uteri*; 23 — *ovarium*; 24 — *appendix vesiculosa*; 25 — *fimbriae tubae*

Паренхима яичника состоит из двух слоев: наружного — коркового вещества, *cortex ovarii*, и внутреннего, расположенного ближе к воротам яичника, — мозгового вещества, *medulla ovarii*. Корковое вещество яичника более плотное, в нем много соединительной ткани, в которой находятся на разных стадиях развития фолликулы. Различают примордиальные, первичные, вторичные, третичные и зрелые фолликулы.

В детском возрасте преобладают примордиальные и первичные яичниковые фолликулы, их число достигает нескольких сот тысяч (400—500 тыс.), но в дальнейшем большинство из них, не достигнув полного развития, атрофируется. У женщин, достигших половой зрелости, в яичнике содержатся фолликулы, находящиеся на различных стадиях развития. Вызревают только несколько сотен яйцеклеток (400—500 за весь генеративный период), способных к оплодотворению. В старости паренхима яичника подвергается обратному развитию и склерозируется.

Примордиальный яичниковый фолликул, *folliculus ovaricus primordialis*, состоит из мелкого первичного овоцита, окруженного одним слоем уплощенных фолликулярных клеток; эти фолликулы численно преобладают во всех возрастных группах, исчезают лишь в постменопаузе. Первичный яичниковый фолликул, *folliculus ovaricus primarius*, состоит из первичного овоцита, окруженного слоем призматических фолликулярных клеток (по сравнению с примордиальным фолликулом его объем увеличен за счет ооплазмы). В этих фолликулах впервые появляется прозрачная оболочка, они являются незрелыми, встречаются до начала полового созревания и в репродуктивном периоде. Вторичный яичниковый фолликул, *folliculus ovaricus secundarius*, содержит первичный овоцит, окруженный многослойной оболочкой из фолликулярных клеток, многие из которых делятся митозом. Деление фолликулярных клеток происходит только с началом периода полового созревания под воздействием фолликулостимулирующего гормона. Третичный (везикулярный, полостной) яичниковый фолликул, *folliculus ovaricus tertius* (*vesiculosus*), формируется из вторичного фолликула, в котором образуется полость, занимающая большую часть объема третичного фолликула, содержащая вязкую жидкость, богатую эстрогенами. Третичные фолликулы расположены по периферии, под мезотелием. Они увеличиваются в диаметре до 1 см и возвышаются над поверхностью яичника.

Зрелый яичниковый фолликул (Граафов пузырек) достигает диаметра 1 см, имеет соединительнотканную оболочку — теку, *theca folliculi*. В ней выделяют наружную теку, *theca externa*, состоящую из плотной соединительной ткани, и внутреннюю теку, *theca interna*, в которой имеется большое количество кровеносных, лимфатических капилляров и интерстициальных клеток. К внутренней оболочке прилежит зернистый слой, *stratum granulosum*. В одном месте этот слой утолщен и образует яйценосный холмик, *cumulus oophorus*, в котором залегает яйцеклетка — овоцит, *ovocytus*. Внутри зрелого фолликула яичника имеется полость, содержащая фолликулярную жидкость, *liquor follicularis*. Яйцеклетка, расположенная в яйценосном холмике, окружена прозрачной зоной, *zona pellucida*, и лучистым венцом, *corona radiata*, из фолликулярных клеток (рис. 286).

По мере созревания фолликул постепенно достигает поверхности яичника. У половозрелой небеременной женщины примерно каждые 25—28 дней в одном из яичников созревает очередной фолликул, который разрывается, и яйцеклетка вместе с фолликулярной жидкостью поступает в брюшинную полость, а затем в брюшное отверстие маточной трубы. Этот процесс называется овуляция. Как только фолликулярная жидкость вместе с овоцитом и частью клеток фоллику-

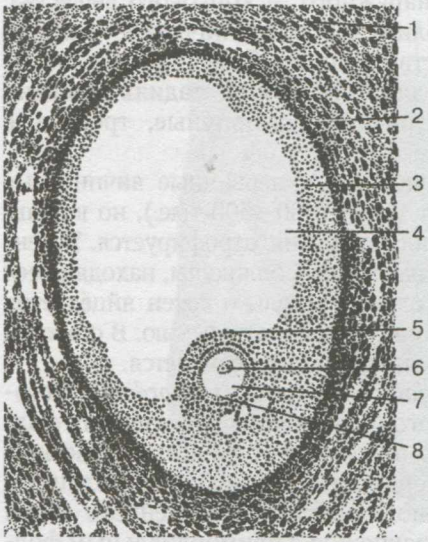

Рис. 286. Строение Граафова пузырька:

1 — *stroma ovarii*; 2 — *theca folliculi*; 3 — *stratum granulosum*; 4 — *liquor follicularis*; 5 — *cumulus oophorus*; 6 — *nucleus*; 7 — *ovum*; 8 — *zona pellucida*

лярного эпителия изливается из пузырька, полость его спадается, стенки сморщиваются, остаток внутреннего пространства заполняется уцелевшими клетками фолликулярного эпителия. Сюда также врастают кровеносные сосуды из внутреннего слоя *theca folliculi*.

Таким образом, на месте Граафова пузырька (везикулярного яичникового фолликула) развивается желтое тело, *corpus luteum*. Если оплодотворения яйцеклетки не происходит, то желтое тело имеет небольшие размеры (от 1,0 до 1,5 мм), существует недолго и называется циклическим (менструальным) желтым телом, *corpus luteum cyclicum (menstruationis)*. При оплодотворении яйцеклетки и наступлении беременности развивается желтое тело беременности, *corpus luteum graviditatis*. Величина истинного желтого тела беременности может достигать 1,5—2,0 см. Оно существует весь период беременности, выполняя внутрисекреторную функцию.

Желтое тело с началом нового менструального цикла (циклическое желтое тело, или желтое тело беременности) подвергается инволюции. При этом формируется атретическое тело, *corpus atreticum*, оно прорастает соединительной тканью и превращается в рубец — беловатое тело, *corpus albicans*. Таким образом на местах овуляции на поверхности яичника остаются соединительнотканные рубцы в виде углублений и складок.

РУДИМЕНТАРНЫЕ ПРИДАТКИ ЯИЧНИКА

Возле каждого яичника расположены рудиментарные образования — придаток яичника, *epoophoron*; околояичник (придаток придатка), *paroophoron*, и везикулярные привески, *appendices vesiculosae*, — остатки Вольфова тела и его протока.

Придаток яичника (надъяичник), *epoophoron*, лежит в латеральном участке брыжейки маточной трубы, *mesosalpinx*. Это плоское образование, состоящее из небольшого числа тонких, несколько извитых поперечных проточков, *ductuli transversi*. Своим слепым концом они приближаются к воротам яичника, другим концом, обращенным к трубе, — впадают в продольный проток придатка яичника, *ductus epoophori longitudinalis*. Весь орган в целом имеет длину от 2 до 3 см и ширину — от 1,5 до 2 см.

Околояичник, *paroophoron*, — образование незначительных размеров, которое также залегает в брыжейке маточной трубы, возле трубного конца яичника. Околояичник состоит из нескольких разобщенных слепых канальцев.

Везикулярные привески, *appendices vesiculosae* (стебельчатые гидатиды), имеют вид пузырьков, которые укреплены на длинных ножках и содержат в своей полости прозрачную жидкость. Везикулярные привески расположены латеральнее яичников, ниже воронки маточной трубы.

Матка

Матка, *uterus* (греч. — *metra*, *hystera*), — непарный полый мышечный орган. В матку поступает оплодотворенная яйцеклетка, в ней развивается зародыш и вынашивается плод, во время родов за счет сокращения мускулатуры матки плод выводится из организма. Располагается матка в средней части полости малого таза между мочевым пузырем и прямой кишкой (см. рис. 283, 284).

Внешнее строение матки. Матка имеет грушевидную форму, уплощена в переднезаднем направлении. В ней различают дно, тело и шейку (см. рис. 285). Дно матки, *fundus uteri*, — верхняя выпуклая часть матки, выступающая выше линии впадения маточных труб. Тело матки, *corpus uteri*, конусовидной формы, является средней, большей частью органа. Нижняя, меньшая часть матки — шейка, *cervix uteri*, имеет два отдела: 1 — нижний, вдающийся в полость влагалища, — влагалищная часть шейки, *portio vaginalis cervicis*; 2 — верхний, расположенный выше влагалища, — надвлагалищная часть шейки, *portio supravaginalis cervicis*. Место перехода тела матки в шейку сужено и носит название перешейка матки, *isthmus uteri*. На влагалищной части видно отверстие матки (маточный зев, *ostium uteri*), ведущее в канал шейки матки, *canalis cervicis uteri*, продолжающийся в ее полость. У нерожавших женщин отверстие маточного зева округлое или овальное, а у рожавших имеет форму поперечной щели. Оно ограничено передней губой, *labium anterius*, и задней губой, *labium posterius*. Матка имеет две поверхности. Передняя обращена к мочевому пузырю, носит название пузырной, *facies vesicalis*, а задняя, обращенная к прямой кишке, — кишечной, *facies intestinalis*. Поверхности разделяют два края, правый и левый, *margo uteri dexter et margo uteri sinister*. В месте перехода краев матки в дно начинаются маточные трубы, которые вместе с двумя связками — круглой связкой матки, *ligamentum teres uteri*, и собственной связкой яичника, *ligamentum ovarii proprium*, заключены в дупликатуру брюшины — широкую связку матки, *ligamentum latum uteri*.

Размеры и вес матки индивидуально варьируют. Длина матки у взрослой женщины в среднем равна 7—8 см, ширина 4 см, толщина 2—3 см. Масса матки у нерожавших женщин от 40 до 50 г, а у рожавших 80—100 г. Объем полости матки составляет от 4 до 6 $см^3$.

Внутреннее строение матки. Стенка матки имеет значительную толщину — от 1 до 1,5 см. Полость матки, *cavitas uteri*, имеет на разрезе во фронтальной плоскости форму треугольника, основание которого направлено к дну матки, а вершина — вниз, в сторону шейки матки. Полость матки переходит в канал шейки матки, *canalis cervicis uteri*.

В стенке матки выделяют три оболочки: 1) слизистую оболочку, *tunica mucosa*, или эндометрий, *endometrium*; 2) мышечную оболочку, *tunica muscularis*, или миометрий, *myometrium*; 3) серозную оболочку, *tunica serosa*, или периметрий, *perimetrium*.

Слизистая оболочка, *tunica mucosa (endometrium)*, изнутри выстилает полость матки. Толщина слизистой оболочки в теле матки от 1 до 1,5 мм, в канале шейки она толще — от 2 до 3 мм. Поверхность слизистой оболочки матки гладкая. И только в канале шейки матки имеются одна продольная складка и отходящие от нее в обе стороны под острым углом более мелкие пальмовидные складки, *plicae palmatae*. Пальмовидные складки, располагаясь на передней и задней стенках канала шейки матки, соприкасаются друг с другом и препятствуют проникновению в полость матки, *cavitas uteri*, содержимого из влагалища.

Слизистая оболочка, выстилающая полость тела и дна матки, состоит из однослойного призматического эпителия и собственной пластинки, *lamina propria*, связанной с миометрием. В ней залегают простые трубчатые маточные железы, *glandulae uterinae*, которые открываются на поверхности эпителия. Самые глубокие части желез достигают миометрия. Эндометрий состоит из двух слоев: поверхностного — толстого слоя, который называют функциональным, и более глубоко расположенного — базального. Функциональный слой получил свое название из-за характерных изменений, протекающих во время менструального цикла. Во время менструации, *mensis*, он почти полностью отторгается. Характер базального слоя во время менструации существенно не меняется; он сохраняется и является основой для восстановления функционального слоя. В эпителии канала шейки матки много клеток, выделяющих слизь. У маточного зева призматический эпителий заменяется многослойным плоским, который выстилает свободную поверхность шейки матки, вдающуюся в полость влагалища. Подслизистая основа в стенке матки отсутствует.

Мышечная оболочка, *tunica muscularis (myometrium)* — наиболее толстая оболочка стенки матки. Миометрий состоит из переплетающихся пучков гладких мышечных волокон, разделенных соединительной тканью. В соответствии с преимущественным направлением мышечных пучков в миометрии выделяют три слоя. Наружный и внутренний слои тонкие и состоят в основном из продольно и косо расположенных волокон. Самым толстым является средний — циркулярный слой. Этот слой сильно развит в области шейки матки. В среднем слое проходят крупные кровеносные сосуды стенки матки, поэтому его называют сосудистым слоем, *stratum vasculosum*.

Серозная оболочка, *tunica serosa (perimetrium)*, — это висцеральная брюшина, покрывающая матку. Она прочно срастается с миометрием. Подсерозная основа, *tela subserosa*, имеется только в области шейки матки и по краям тела матки, где покрывающая матку брюшина переходит в правую и левую широкие связки матки. По бокам от перешейка и тела матки, между листками широкой связки матки, находится рыхлая соединительнотканная клетчатка — параметрий, *parametrium*, в которой располагается хорошо выраженное венозное сплетение.

Отношение матки к брюшине. Брюшиной матка покрыта на большей части своей поверхности с трех сторон — мезоперитонеально. Брюшинного покрова не имеет влагалищная часть шейки, передняя поверхность надвлагалищной части, а также правый и левый края тела матки. Позади брюшина, покрывая прямокишечную поверхность матки, достигает задней стенки влагалища, а затем поднимается вверх на переднюю стенку прямой кишки. Таким образом, между прямой кишкой и маткой образуется глубокий карман — прямокишечно-маточное углубление, *excavatio rectouterina* (Дугласово пространство). Справа и слева это углубление ограничено прямокишечно-маточными складками брюшины, идущими от шейки матки к прямой кишке. В толще прямокишечно-маточных складок брюшины располагается прямокишечно-маточная мышца, *m. rectouterinus*, с пучками фиброзных волокон. Эта мышца начинается от задней поверхности шейки матки, проходит в толще одноименных складок брюшины, обходит с латеральной стороны прямую кишку и прикрепляется к надкостнице крестца. Спереди брюшина, покрывая пузырную поверхность матки, достигает надвлагалищной части шейки, а затем переходит на мочевой пузырь, образуя пузырно-маточное углубление, *excavatio vesicouterina*. Оно менее глубокое, чем Дугласово пространство.

Связки матки. Висцеральные листки брюшины, покрывающие пузырную и кишечную поверхности матки, по краям матки сближаются и образуют правую и левую широкие связки матки. Широкая связка матки, *ligamentum latum uteri*, является дубликатурой брюшины, выполняет роль брыжейки, так как между ее листками проходят сосуды и нервы, окруженные соединительной тканью. Она имеет форму неправильного четырехугольника, расположенного во фронтальной плоскости. Своим медиальным краем связка достигает матки, где переходит в периметрий. Почти под прямым углом медиальный край связки переходит вверху в свободный верхний край, заключающий в себе маточную трубу. Внизу листки *ligamentum latum uteri* расходятся и продолжаются в пристеночную брюшину малого таза. Латеральным краем широкая связка матки фиксируется на боковой стенке малого таза по линии, проходящей вдоль внутренней подвздошной артерии. Широкая связка матки лежит в тазу свободно и легко следует за каждым движением матки.

В широкой связке матки, кроме маточной трубы, проходят начинающиеся чуть ниже последней собственная связка яичника, *ligamentum ovarii proprium*, и круглая связка матки, *ligamentum teres uteri*. С задней поверхностью широкой связки матки сращен яичник. Функционально широкую связку матки можно разделить на три части: 1) самая верхняя часть — брыжейка маточной трубы, *mesosalpinx*, снизу ограничена яичником и его собственной связкой, сверху — маточной трубой. В *mesosalpinx* заключены *epoophoron*, *paroophoron* и *appendices vesiculosae*; 2) часть заднего листка, переходящая на *margo mesovaricus* яичника — брыжейка яичника, *mesovarium*; 3) остальная, большая часть широкой связки матки — собственно брыжейка матки, *mesometrium*. Строение и прочность широкой связки матки не везде одинаковы: между листками брюшины *mesosalpinx* и *mesovarium* соединительной ткани почти нет; в *mesometrium* имеется рыхлая околоматочная клетчатка (параметрий), *parametrium*, более выраженная спереди и по бокам от перешейка матки. Параметрий постепенно переходит в околошеечную клетчатку, *paracervix*, и в клетчатку соседних областей: кпереди она продолжается в околопузырную (паравезикальную) клетчатку, кзади — в параректальную, книзу — в клетчатку, окружающую влагалище. Данные клетчаточные пространства служат местом развития патологических процессов.

Круглая связка матки, *ligamentum teres uteri*, отходит от бокового края матки, ниже маточных труб. Вначале она лежит почти горизонтально внутри *ligamentum latum uteri*, приподнимая ее переднюю пластинку. Затем идет вперед и книзу, достигает боковой стенки малого таза, направляется вдоль нее вперед и латерально и, повернув кверху, входит во внутреннее отверстие пахового канала. Проходя в полости малого таза, последовательно перекрещивается с запирательными сосудами и нервом, медиальной пупочной связкой, наружной подвздошной веной, подчревными сосудами. В паховом канале к круглой связке матки присоединяются слабые пучки от *m. obliquus abdominis internus* и *m. transversus abdominis* — гомологи *m. cremaster*. После выхода из наружного отверстия пахового канала круглая связка матки распадается на отдельные фиброзные пучки, которые заканчиваются в толще большой половой губы. Общая длина связки от 12 до 14 см. После повторных родов толщина и длина связки увеличиваются.

Кардинальная связка матки, *ligamentum cardinale uteri*, парная связка, расположенная в основании широких связок матки во фронтальной плоскости, — представляет собой тяж, состоящий из фиброзных и гладкомышечных волокон, натя-

нутый между шейкой матки и боковой стенкой таза. Нижний край связки соединяется с собственной фасцией таза. Она удерживает матку от боковых смещений.

Положение и фиксация матки. Положение матки в малом тазу зависит от степени наполнения мочевого пузыря и прямой кишки. При вертикальном положении тела женщины и малом наполнении соседних органов продольная ось матки наклонена верхним концом вперед — *anteversio uteri*. Между телом и шейкой матки существует угол, открытый кпереди — *anteflexio uteri*. Дно матки прилежит к мочевому пузырю. Прямокишечно-маточное углубление, расположенное сзади матки, заполнено небольшим количеством серозной жидкости. Основными факторами, определяющими нормальное положение матки, являются:

1) особенности строения серозной оболочки матки (*perimetrium*): она содержит большое количество эластических волокон и плотно сращена с миометрием;

2) наличие связочного аппарата (парная круглая связка матки, *ligamentum teres uteri*, обеспечивает наклон матки кпереди; парная кардинальная связка матки, *ligamentum cardinale uteri*, предохраняет от боковых смещений);

3) соединение матки с влагалищем и тканями промежности;

4) фиксация матки к прямой кишке при помощи прямокишечно-маточных связок и мышц, *ligamenta rectouterina et mm. rectouterini*;

5) сращение шейки матки посредством фиброзной ткани с мочевым пузырем — *lig. vesicocervicale*.

Однако даже при наличии фиксирующих элементов матка подвижна не только в целом, но и тело ее может изменять свое положение по отношению к шейке. В редких случаях матка может быть наклонена назад (*retroversio uteri*) или изогнута кзади (*retroflexio uteri*).

Возрастные изменения матки. У новорожденных матка, как и мочевой пузырь, располагается высоко в полости большого таза. Ее тело имеет рудиментарный вид, в то время как шейка развита достаточно хорошо. До 9—10 лет матка практически не изменяется. К моменту половой зрелости тело имеет уже почти такую же длину, как и шейка, вырастает *portio vaginalis cervicis*. Матка нерожавшей женщины не отличается от матки девушки. Матка у рожавшей женщины имеет большие размеры, чем у нерожавшей, и более выраженную полость: из треугольной (на фронтальном разрезе) она приближается к овальной. Отверстие матки имеет очертания поперечной щели, которая разделяет шейку на губы, которые могут иметь надрывы. После прекращения месячных (климактерический период) отмечается инволюция матки: она уменьшается в размерах, особенно атрофируется шейка, стенки матки становятся тоньше, железы редуцируются.

Функциональные изменения матки. В процессе менструального цикла происходят периодические изменения функционального слоя эндометрия. В каждом цикле, который длится в среднем 25—28 дней, эндометрий проходит несколько фаз: менструальную, постменструальную и предменструальную.

Менструальная фаза (фаза десквамации) наступает, если не произошло оплодотворения яйцеклетки. При этом поверхностный (функциональный) слой эндометрия отторгается и выделяется вместе с кровью из влагалища. Менструальная фаза длится от 3 до 5 дней. Первый день менструации соответствует гибели желтого тела в яичнике и началу созревания нового фолликула. Постменструальная фаза (фаза пролиферации) длится до 11—18 дней менструального цикла. Рост эндометрия (пролиферация) в этом периоде стимулируется эстрогеном, секретируемым яичниками, в которых также происходит созревание фолликула. В начале последней фазы менструального цикла — предменструальной (фазы

секреции), выделяют период относительного покоя (2–3 дня) — начало формирования желтого тела. Дальнейший рост эндометрия и подготовка его к внедрению оплодотворенной яйцеклетки осуществляется под действием прогестерона — гормона, выделяемого желтым телом.

При оплодотворении яйцеклетки зародыш имплантируется в слизистую оболочку матки. Во время беременности размеры матки увеличиваются в основном за счет гипертрофии миометрия. Изменяется форма матки: она становится овоидной. После родов матка постепенно приобретает обычную форму и размеры.

Маточная труба

Маточная (Фаллопиева) труба, *tuba uterina* (греч. — *salpinx*), — полый парный орган, проводит яйцеклетку от яичника (из брюшинной полости) в полость матки. Длина маточной трубы составляет чаще всего 10–12 см, просвет — от 2 до 4 мм. Маточные трубы расположены в полости малого таза в верхнем крае широкой связки матки (см. рис. 284, 285). Вначале они имеют горизонтальное направление, затем поднимаются вверх, огибают яичник у трубного конца и заканчиваются возле его медиальной поверхности. В маточной трубе различают следующие части: маточную часть, *pars uterina*, которая заключена в толще стенки матки. Далее идет перешеек маточной трубы, *isthmus tubae uterinae*, — это самая узкая, короткая и толстостенная часть, расположенная рядом с маткой. За перешейком следует наиболее длинная и расширенная часть — ампула маточной трубы, *ampulla tubae uterinae*, ее длина составляет 8 см, просвет 4–6 мм. Ампула заканчивается расширением, которое называют воронкой маточной трубы, *infundibulum tubae uterinae*. Последняя заканчивается бахромками маточной трубы, *fimbriae tubae uterinae*, одна из которых длиннее других (2–3 см), достигает яичника и именуется яичниковой бахромкой, *fimbria ovarica*. Бахромки направляют яйцеклетку из полости брюшины в воронку маточной трубы. На дне воронки имеется брюшное отверстие маточной трубы, *ostium abdominale tubae uterinae*, через которое просвет трубы сообщается с полостью брюшины. По просвету трубы яйцеклетка попадает в полость матки через маточное отверстие трубы, *ostium uterinum tubae uterinae*.

Строение стенки маточной трубы. Стенка трубы состоит из трех оболочек: *tunica mucosa*, *tunica muscularis* и *tunica serosa* (рис. 287).

Эпителий слизистой оболочки состоит из одного слоя цилиндрических клеток двух типов — реснитчатых и секреторных. Реснички мерцают по направлению к матке, что облегчает продвижение яйцеклетки. Собственная пластинка слизистой оболочки образована рыхлой соединительной тканью, которая подобно эндометрию матки способна подвергаться циклическим изменениям. В ней может имплантиро-

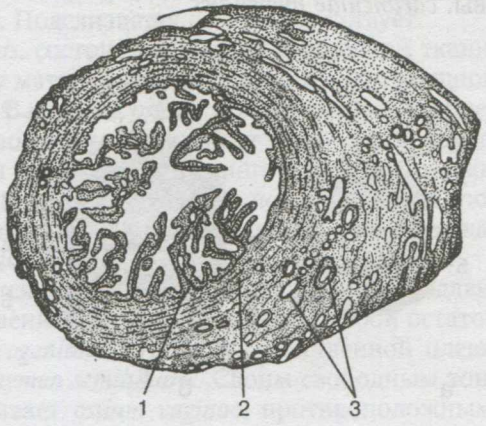

Рис. 287. Маточная труба (поперечный разрез):
1 — *tunica mucosa*; 2 — *tunica muscularis*; 3 — кровеносные сосуды

ваться оплодотворенная яйцеклетка и развиться внематочная (трубная) беременность. Слизистая оболочка трубы образует продольные трубные складки, *plicae tubariae*. В области ампулы они особенно высоки и образуют складки второго и третьего порядков. Складки в *isthmus tubae uterinae* низкие и не ветвятся.

Мышечная оболочка состоит из двух слоев гладких мышечных волокон: внутреннего — циркулярного — более выраженного, и наружного — продольного. Толщина мышечного слоя трубы увеличивается по направлению к матке, что является определяющим фактором в перистальтике трубы и продвижении по ней яйцеклетки. На тонус и сокращение мышечной оболочки трубы оказывают влияние половые гормоны. Серозная оболочка покрывает маточную трубу со всех сторон и переходит внизу в брыжейку трубы, *mesosalpinx*, которая является частью широкой связки матки.

Влагалище

Влагалище, *vagina* (греч. — *colpos*), — непарный полый орган, соединяющий матку с наружными половыми органами, служит для совокупления, выведения месячных и плода. Это трубка, длиной 8—10 см, толщина стенки которой составляет 3 мм. Просвет влагалища в норме находится в спавшемся состоянии и на поперечном сечении имеет вид фронтальной щели. У влагалища выделяют переднюю стенку, *paries anterior*, и заднюю стенку, *paries posterior*, которая длиннее передней на 1,5—2 см. Вверху в полость влагалища вдается влагалищная часть шейки матки. При соединении стенки влагалища с шейкой матки образуется узкая щель — свод влагалища, *fornix vaginae*, в котором выделяют четыре части: переднюю, *pars anterior*, заднюю, *pars posterior*, и две боковые, *partes laterales* (рис. 288). Так как задняя стенка влагалища длиннее передней, то задняя часть свода выражена лучше (глубже), чем остальные (см. рис. 283). Лишь в этом месте стенка влагалища покрыта брюшиной в пределах *excavatio rectouterina*. Следует также отметить, что в область задней части свода открывается отверстие матки, что важно для прохождения сперматозоидов из влагалища в матку. Влагалище несколько изогнуто кзади, его продольная ось с осью матки образует тупой угол, открытый кпереди. Внизу влагалище суживается, открываясь в преддверие отверстием — *ostium vaginae*, которое у девственниц ограничено складкой слизистой оболочки — девственной плевой, *hymen*, которая отделяет преддверие от влагалища. После ее разрыва остаются лоскуты девственной плевы, *carunculae hymenales*.

Топография влагалища. Влагалище расположено в центральной части нижнего отдела малого таза. Это имеет важное значение в акушерско-гинекологической практике, так

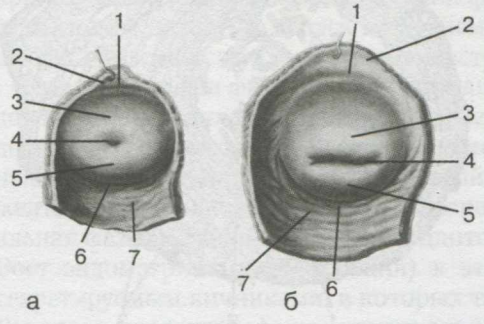

Рис. 288. Влагалищная часть шейки матки (вид снизу):

а — у нерожавшей женщины; б — у рожавшей женщины;

1 — *pars anterior fornicis vaginae*; 2 — *paries anterior vaginae*; 3 — *labium anterius*; 4 — *ostium uteri*; 5 — *labium posterius*; 6 — *pars posterior fornicis vaginae*; 7 — *paries posterior vaginae*

как возможен переход воспалительных процессов с влагалища на соседние органы и обратно. С другой стороны, эластичная стенка влагалища позволяет исследовать прилежащие органы через влагалище, *per vaginae*. Задняя стенка влагалища соединяется с прямой кишкой рыхлой клетчаткой (книзу количество ее увеличивается), в которой располагаются венозные сплетения. Только в области заднего свода стенка влагалища покрыта брюшиной. Кпереди от влагалища находится мочеиспускательный канал и дно мочевого пузыря. С мочевым пузырем влагалище соединяется рыхлой клетчаткой, в которой находится венозное сплетение. С мочеиспускательным каналом передняя стенка влагалища связана плотной соединительной тканью очень прочно. Эта перегородка, образующая как бы общую стенку, имеет толщину около 10 мм. Латерально от влагалища в клетчатке располагаются мощное венозное сплетение и тазовая часть мочеточника. Внизу влагалище проходит через промежность, при этом прочно соединяется с лобковыми костями непарной поперечной связкой промежности, *ligamentum transversum perinei*. Эта часть влагалища наименее подвижна.

Строение стенки влагалища. Стенка влагалища довольно плотная, вместе с тем, благодаря особенностям строения, очень растяжима. Изнутри влагалище выстлано слизистой оболочкой, *tunica mucosa*, которая имеет серовато-розовый цвет и становится ярче в период менструации. Во время беременности она принимает синюшный оттенок (признак венозной гиперемии). Слизистая оболочка толстая (около 2 мм), покрыта многослойным плоским эпителием, желез не содержит. Основу слизистой оболочки составляет плотная волокнистая соединительная ткань с большим количеством эластических волокон. На передней и задней стенках влагалища имеются многочисленные поперечные влагалищные складки (морщины), *rugae vaginales*, которые ближе к срединной линии становятся более высокими и образуют продольно ориентированные валики — столбы складок, *columnae rugarum*. Передний столб складок, *columna rugarum anterior*, выражен лучше. Внизу он образует продольно ориентированный выступ — уретральный киль влагалища, *carina urethralis vaginae*, соответствующий вдающемуся во влагалище мочеиспускательному каналу. Передний и задний столбы располагаются по разные стороны от срединной плоскости, поэтому при обычном (спавшемся) состоянии влагалища они не накладываются друг на друга. Влагалищные столбы имеют довольно плотную консистенцию, основу их составляет слизистая оболочка, которая здесь особенно утолщена и содержит пучки гладких мышечных волокон и венозные сплетения. Слизистая оболочка непосредственно соединяется с мышечной оболочкой, *tunica muscularis*. Подслизистая основа отсутствует.

Мышечная оболочка, *tunica muscularis*, состоит из гладкой мышечной ткани, которая вверху переходит в мускулатуру матки, внизу становится более мощной и имеет связь с мышцами промежности. В области *ostium vaginae* имеется скопление поперечнополосатых циркулярных волокон толщиной от 4 до 7 мм, которые охватывают нижние концы влагалища и мочеиспускательного канала, образуют мышечный жом. Наружная — адвентициальная оболочка, *tunica adventitia*, построена из рыхлой соединительной ткани, содержащей большое количество эластических и пучки гладких мышечных волокон.

Девственная плева, *hymen*, находится на границе влагалища и его преддверия, у *ostium vaginae*. По развитию девственная плева представляет собой остаток мочеполовой перегородки, *membrana urogenitalis*. Отверстие девственной плевы обычно бывает полулунной формы — *hymen semilunaris*. Своим свободным тонким краем девственная плева ограничивает *ostium vaginae*, противоположным,

более толстым, приращена к задней и боковым стенкам влагалища. По строению она представляет тонкую соединительнотканную пластинку, покрытую с обеих сторон многослойным плоским эпителием. При спавшемся влагалище девственная плева образует складки и закрывается половыми губами. Очень редко эта часть перегородки остается целой и развивается девственная плева без отверстия, *hymen imperforatus (atresia hymenalis)*. Она полностью закрывает вход во влагалище. В этом случае при первой менструации требуется оперативное вмешательство — рассечение *hymen*. При значительной редукции мочеполовой перегородки девственная плева существует в виде низкой складки, окружающей *ostium vaginae*. При первом половом акте (*coitus*) в момент дефлорации при таком строении плевы кровотечение может не возникать.

Наружные женские половые органы

Наружные женские половые органы включают: лобок, большие и малые половые губы, клитор, большие железы преддверия, луковицу преддверия (рис. 289).

Лобок, *mons pubis*, имеет форму треугольника, основание которого, обращено вверх и отграничено от области живота лобковой бороздой, *sulcus pubicus*, а боковые стороны образованы тазобедренными бороздами, *sulcus pelvicofemoralis*. Они отделяют лобок и большие половые губы от области бедра. Лобок (лобковое возвышение) покрыт волосами, которые у женщин в норме выше лобковой борозды не распространяются, внизу волосы переходят на наружную поверхность больших половых губ. В области лобка хорошо развита подкожная жировая клетчатка. Она имеет толщину 2—3 см, у тучных женщин — значительно больше.

Большая половая губа, *labium majus pudendi*, — парная, округлая, довольно упругая складка длиной 7—8 см, шириной 2—3 см. Большие половые губы ограничивают с боков половую щель, *rima pudendi*. Между собой большие половые губы соединяются спайками: более широкой — передней спайкой губ, *comissura labiorum anterior*, и узкой — задней спайкой губ, *comissura labiorum posterior*. Кожа наружной поверхности губ покрыта волосами, содержит много потовых и сальных желез и пигментирована, как и у мошонки. Толщу больших половых губ образуют скопления подкожной жировой клетчатки, внутри которых залегают венозные сплетения и соединительнотканные перемычки, связанные с

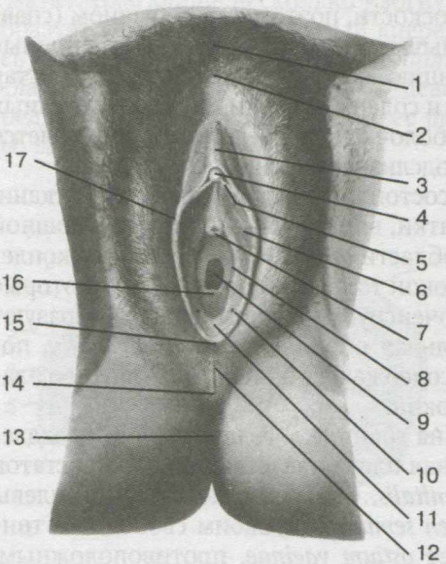

Рис. 289. Наружные половые органы девушки:

1 — *mons pubis*; 2 — *commissura labiorum anterior*; 3 — *preputium clitoridis*; 4 — *glans clitoridis*; 5 — *frenulum clitoridis*; 6 — *labium minus pudendi*; 7 — *ostium urethrae externum*; 8 — *vestibulum vaginae*; 9 — *ostium vaginae*; 10 — *ostium glandulae vestibularis majoris*; 11 — *fossa vestibuli vaginae*; 12 — *commissura labiorum posterior*; 13 — *anus*; 14 — *raphe perinei*; 15 — *frenulum labiorum pudendi*; 16 — *hymen*; 17 — *labium majus pudendi*

надкостницей лобковых костей и пещеристыми телами клитора, лежащими в основании губ. При обычном положении больших половых губ их медиальные поверхности тесно прикасаются друг к другу, закрывая клитор и края малых половых губ. Внутренняя поверхность больших половых губ розового цвета, имеет сходство со слизистой оболочкой.

Малая половая губа, *labium minus pudendi* (греч. — *nympha*), — парная продольная тонкая кожная складка, ограничивающая преддверие влагалища. Малые половые губы располагаются кнутри от больших половых губ. В них выделяют свободный острый край и две поверхности: латеральную, которая отделяется бороздкой от больших половых губ и прилежит к их медиальной поверхности; медиальную, которая прилежит к такой же поверхности малой губы противоположной стороны. Задние концы малых половых губ, сходясь по срединной линии, образуют поперечную складку — уздечку половых губ, *frenulum labiorum pudendi*. Она ограничивает небольших размеров углубление — ямку преддверия влагалища, *fossa vestibuli vaginae*. Верхний (передний) конец малых половых губ расщепляется на две складочки, направляющиеся к клитору. Латеральные складочки идут, охватывая клитор сверху, соединяются между собой и образуют крайнюю плоть клитора, *preputium clitoridis*. Медиальные складочки меньших размеров прикрепляются к ножкам клитора и, соединяясь между собой, образуют уздечку клитора, *frenulum clitoridis*.

Поверхности малых губ покрыты очень нежным эпидермисом без волос, но имеют большое количество сальных желез и нервных окончаний. Цвет малых половых губ розовый. Их основу составляет соединительная ткань без жировой клетчатки с большим количеством эластических мышечных волокон и венозных сплетений.

Преддверие влагалища, *vestibulum vaginae*, — непарное, овальной формы пространство, ограниченное с боков медиальными поверхностями малых половых губ. Снизу его замыкает ямка преддверия влагалища, *fossa vestibuli vaginae*, сверху — клитор, *clitoris*. В глубине преддверия влагалища находится отверстие влагалища, *ostium vaginae*, окаймленное девственной плевой. В преддверии влагалища на вершине уретрального киля, расположенного между отверстием влагалища и клитором, открывается наружное отверстие мочеиспускательного канала, *ostium urethrae externum*. По всей внутренней поверхности малых половых губ локализуются малые железы преддверия, *glandulae vestibulares minores*, а на границе их средней и нижней трети открываются протоки больших желез преддверия.

Большие железы преддверия (Бартолиновы железы), *glandulae vestibulares majores*, — аналоги бульбоуретральных желез у мужчин. Это парные, величиной с горошину альвеолярно-трубчатые железы. Они выделяют слизеподобную жидкость, увлажняющую стенки входа во влагалище. Они лежат в основании малых половых губ, по обеим сторонам входа во влагалище, в области задней трети *vestibulum vaginae*, на расстоянии 1 см от поверхности слизистой оболочки. Выводной проток открывается на внутренней поверхности малых половых губ, в бороздке между губой и *hymen*, как уже отмечалось, приблизительно на границе между задней и средней третью малой губы.

Луковица преддверия, *bulbus vestibuli*, по строению и развитию является аналогом *corpus spongiosum penis*, имеет вид подковы (рис. 290). Очень тонкая ее средняя часть располагается между наружным отверстием мочеиспускательного канала и клитором, соединяясь с венами последнего. Боковые части луковицы

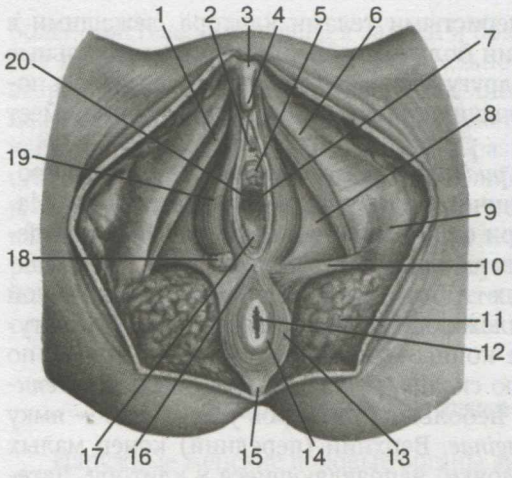

Рис. 290. Область женской промежности. Кожа и подкожная жировая клетчатка удалены:

1 — *m. ischiocavernosus*; 2 — *ostium urethrae externum*; 3 — *symphysis pubica*; 4 — *clitoris*; 5 — *rugae vaginales*; 6 — *ramus inferior ossis pubis*; 7 — *vagina*; 8 — *fascia diaphragmatis urogenitalis inferior*; 9 — *tuber ischiadicum*; 10 — *m. transversus perinei superficialis*; 11 — *corpus adiposum fossae ischiorectalis*; 12 — *anus*; 13 — *m. sphincter ani externus*; 14 — *m. sphincter ani internus*; 15 — *lig. anococcygeum*; 16 — *centrum tendineum perinei*; 17 — *paries posterior vaginae*; 18 — *glandula vestibularis major*; 19 — *m. bulbospongiosus*; 20 — *vestibulum vaginae*

преддверия парные, уплощенные, слегка сплющенные, находятся в основании больших половых губ, прилегая своими задними концами к большим железам преддверия. Снаружи луковица преддверия покрыта пучками *m. bulbospongiosus*. Луковица преддверия состоит из густого сплетения вен, которые местами образуют кавернозные расширения. Эти вены окружены соединительной тканью и пучками гладкомышечных волокон.

Клитор, *clitoris*, по строению, форме и положению соответствует пещеристым телам полового члена. Он состоит из парного пещеристого тела клитора, *corpus cavernosum clitoridis*, ножка каждого из которых — *crus clitoridis*, начинается от надкостницы нижних ветвей лобковых костей. Ножки клитора имеют цилиндрическую форму и соединяются снизу от лобкового симфиза, образуя тело клитора, *corpus clitoridis*, длина которого составляет 2,5—3,5 см; передний — свободный конец клитора называется головкой, *glans clitoridis*. Пещеристые тела клитора, как и пещеристые тела мужского полового члена, состоят из пещеристой ткани с кавернами небольших размеров, снаружи их покрывает белочная оболочка. На теле клитора имеется собственная фасция, *fascia clitoridis*, и подвешивающая связка, *ligamentum suspensorium clitoridis*. В ножки кавернозных тел клитора вплетаются волокна *m. ischiocavernosus*. Сверху клитор покрывает складка кожи малых половых губ — крайняя плоть, *preputium clitoridis*, снизу имеется уздечка клитора, *frenulum clitoridis*. Головка клитора содержит большое количество нервных окончаний.

Женский мочеиспускательный канал

Женский мочеиспускательный канал (женская уретра), *urethra feminina*, начинается на дне мочевого пузыря внутренним отверстием мочеиспускательного канала, *ostium urethrae internum*, и заканчивается наружным отверстием, *ostium urethrae externum*, которое открывается в преддверии влагалища на 2 см ниже клитора (см. рис. 283). Женская уретра — это непарный полый орган в виде изогнутой назад трубки длиной 2,5—3,5 см, диаметром 8—12 мм. Передняя стенка уретры в верхней части располагается кзади от симфиза и прилежит к венозному сплетению мочевого пузыря. Задняя стенка срастается с передней стенкой влагалища. Направляясь вниз, мочеиспускательный канал прободает мочеполовую

диафрагму. В этом месте он окружен пучками мышечных волокон, образующих произвольный наружный сфинктер мочеиспускательного канала, *m. sphincter urethrae externus*. В стенке женского мочеиспускательного канала различают слизистую, мышечную и адвентициальную оболочки.

Слизистая оболочка, *tunica mucosa*, хорошо выражена (толщина 2 мм), с продольными складками. Одна из них, расположенная на задней стенке канала, особенно сильно развита и имеет вид гребня мочеиспускательного канала, *crista urethralis*. Эпителий слизистой оболочки образует углубления микроскопической величины — уретральные лакуны, *lacunae urethrales*, куда открываются разветвленные уретральные железы, *glandulae urethrales*. Собственная пластинка слизистой оболочки содержит многочисленные эластические волокна и венозные сплетения; последние настолько хорошо развиты, что придают глубоким отделам собственной пластинки слизистой оболочки сходство с эректильной тканью. Последняя носит название губчатой оболочки, *tunica spongiosa*. Мышечную оболочку образуют два слоя гладкомышечных волокон: внутренний — продольный и наружный — циркулярный. Круговой слой связан с мускулатурой мочевого пузыря и образует вокруг внутреннего отверстия мочеиспускательного канала непроизвольный внутренний сфинктер мочеиспускательного канала, *m. sphincter urethrae internus*.

Развитие женских половых органов. Аномалии развития

Развитие внутренних женских половых органов. Зачаток женской половой железы возникает у зародыша на 4-й неделе эмбрионального развития в виде утолщения половых складок, *plicae genitales*, тянущихся между дорсальной брыжейкой и *plica mesonephritica*, в которой расположена *mesonephros* с Вольфовым и Мюллеровым протоками. В месте будущего яичника отмечается утолщение зачаткового эпителия, а под ним в толще складки — зона соединительной ткани, образующая тяжи.

Начиная с 7—8-й недели эмбриогенеза среди тяжей возникают первичные половые клетки (примордиальные герминативные клетки). Установлено, что эти клетки являются производными энтодермы желточного мешка, откуда они мигрируют в развивающийся яичник примерно к моменту формирования тяжей в корковом веществе. Женские половые клетки, мигрирующие в яичник, делятся путем мейоза, и число их значительно возрастает. Однако еще в пренатальном периоде большинство первичных половых клеток погибает. При рождении девочки их число достигает примерно 2 млн в обоих яичниках. К моменту полового созревания большинство из них дегенерирует, и в яичниках остается около 400 тыс. В дальнейшем образуется корковое и мозговое вещество яичника. В последнее врастают сосуды и нервы. По мере своего развития происходит смещение яичника вместе с маточными трубами в полость таза. Опускание яичников сопровождается изменением направления маточных труб, которое из вертикального приближается к горизонтальному. При развитии женской половой железы проток первичной почки редуцируется и является производным придатка яичника, *epoophoron*, и околояичника, *paroophoron*. В очень редких случаях Вольфов проток может сохраняться в виде тяжа, идущего сбоку от мат-

ки и влагалища, — это так называемый продольный проток придатка яичника (Гартнеров канал), *ductus epoophori longitudinalis*.

Начиная с момента полового созревания примерно каждые 28 дней одна из половых клеток выходит из яичника (овуляция). При наступлении беременности овуляция прерывается. Полное прекращение овуляции наступает в менопаузе (климакс).

Из парамезонефральных протоков развиваются маточные трубы. Из срастающихся средних и каудальных отделов Мюллерова протока и окружающей их мезенхимы развивается матка и влагалище. Нижние концы Мюллеровых протоков достигают мочеполовой пазухи, *sinus urogenitalis*, в области его дорсальной стенки. В дальнейшем *sinus urogenitalis* преобразуется в *vestibulum vaginae*. На месте перегородки, разделяющей *vagina* и *vestibulum*, остается *hymen*.

Развитие наружных женских половых органов. Источники развития наружных женских половых органов являются аналогичными мужским: половой бугорок, половой валик и половые складки. При развитии женской особи рост полового бугорка замедляется, из него развивается клитор с двумя пещеристыми телами и крайней плотью клитора. Неглубокий *sinus urogenitalis* превращается в преддверие влагалища. *Ostium urogenitale primitivum* значительно удлиняется в сагиттальном направлении и образуется половая щель. Половые складки, ограничивающие половую щель, разрастаются и превращаются в малые половые губы. Половой валик является источником развития больших половых губ и лобка. В нем накапливается большое количество жировой клетчатки.

Пороки развития внутренних женских половых органов:

1. Неправильное положение яичников, *ectopia ovariorum*. При этом пороке в процессе развития яичников наблюдается их смещение с боковой стенки малого таза из *fossa ovarica* к глубокому паховому кольцу, либо они проходят паховый канал и залегают под кожей больших половых губ.

2. Добавочный яичник, *ovarium accessorium*, встречается в 4 % случаев и возникает при образовании добавочной закладки половой железы в половых складках. Реже наблюдается недоразвитие одного, а иногда и обоих яичников, *hypoplasia ovarii*, что сопровождается снижением эндокринной функции.

3. При нарушении сращения мезонефральных (Мюллеровых) протоков возникает удвоение органов: двойная матка, *uterus duplex*, и двойное влагалище, *vagina duplex*.

4. При неполном слиянии Мюллеровых протоков возникает двурогая матка, *uterus bicornus*. У нее раздвоено дно, или же образуется матка и влагалище, разделенные внутри перегородкой — *uterus septus*, *vagina septa*.

5. Однорогая матка, *uterus unicornus*, с дном неправильной формы, которое продолжается в единственную трубу. Данный порок формируется при односторонней атрофии мезонефрального протока.

6. Отсутствие труб, матки и влагалища, *aplasia tubae uterinae*, *uterus*, *vaginae*; при полной редукции обоих Мюллеровых протоков встречается исключительно редко и сочетается с дефектами других жизненно важных органов. Чаще бывают частичные деформации матки и влагалища: дно матки остается плоским, как в зародышевом периоде; между маткой и влагалищем может отсутствовать сообщение; влагалище может быть недоразвито — *hypoplasia vaginae*, или даже отсутствовать — *aplasia vaginae*; матка может существовать в виде рудиментарного образования — *uterus fetalis*, или же иметь форму детской — *uterus infantilis*.

Пороки развития наружных половых органов. Женский ложный гермафродитизм, *pseudohermaphroditismus femininus,* встречается реже, чем мужской. Половые железы дифференцируются при нем как яичники, проходят через паховый канал наружу, в толщу больших половых валиков, которые значительно сближаются друг с другом и напоминают мошонку, вход во влагалище значительно сужен. Половой бугорок значительно разрастается. При этом клитор по форме и величине напоминает половой член.

МОЛОЧНАЯ ЖЕЛЕЗА

Молочная железа, *mamma — glandula mammaria* (греч. — *mastos*), — самый крупный железистый орган у женщины. Как орган внешней секреции она в период лактации продуцирует женское молоко; как орган внутренней секреции вырабатывает гормон — маммин. У мужчин на протяжении всей жизни молочная железа остается в зачаточном состоянии. У девочек в период полового созревания (начиная с 11-летнего возраста) под воздействием женских половых гормонов происходит разрастание железистой и инкреторной тканей.

Форма и размеры молочной железы зависят от возраста, индивидуальных и конституциональных особенностей, функционального состояния организма женщины (фаза менструального цикла, беременность, период лактации) и количества родов. Функция железы тесно связана с деятельностью половых желез.

У девочек молочная железа имеет коническую или овоидную форму, у беременных и кормящих женщин — шаровидную. У взрослых женщин в постлактационный период и у пожилых женщин форма железы может быть различной — шаровидной, грушевидной, блюдцеобразной, уплощенной или свисающей. Средние размеры молочной железы у взрослой женщины составляют $10 \times 10 \times 5$ см.

Молочная железа располагается на передней поверхности грудной клетки на уровне от III до V ребер, занимая по ширине промежуток от окологрудинной линии до передней подмышечной линии. Она заключена в фасциальный футляр (капсулу), образованный расщеплением поверхностной фасции груди. Между капсулой железы и поверхностной пластинкой собственной фасции груди, покрывающей *m. pectoralis major*, находится рыхлая соединительная ткань. Благодаря этому молочная железа легко смещается по передней поверхности грудной клетки. Пространство, расположенное позади железы и заполненное рыхлой соединительнотканной клетчаткой, носит название — ретромаммарное пространство, *spatium retromammarium.*

Примерно посередине выпуклой поверхности железы находится сосок, *papilla mammaria* (рис. 291). На его вершине точечными отверстиями открываются 10—15 выводных млечных протоков, *ductus lactiferi.* Сосок чаще имеет выпуклую коническую или цилиндрическую форму. Средние его размеры составляют $1 \times 1 \times 0{,}7$ см. Реже сосок бывает уплощенным или втянутым. Участок кожи вокруг соска шириной до 1,5 см носит название околососкового кружка молочной железы, *areola mammae.* Кожа соска и околососкового кружка резко отличается по цвету от окружающей кожи благодаря наличию пигмента. С возрастом пигментация усиливается (у девочек — розовая, у женщин — темно-коричневая). На коже околососкового кружка имеются 15—20 небольших возвышений — бугорков околососкового кружка, *tuberculae areolae*, величиной до 1 мм, на поверх-

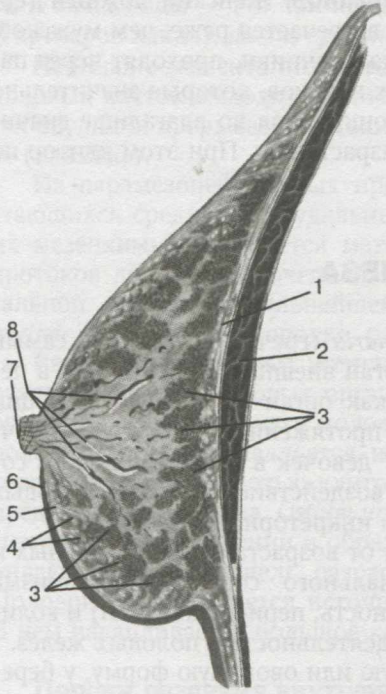

Рис. 291. Молочная железа женщины (сагиттальный разрез):

1 — *fascia pectoralis propria*; 2 — *m. pectoralis major*; 3 — *corpus mammae*; 4 — *lobi glandulae mammariae*; 5 — *panniculus adiposus*; 6 — *cutis*; 7 — *papilla mammaria*; 8 — *ductus lactiferi*

ности которых открываются протоки маленьких молочных желез околососкового кружка, *glandulae areolares*. Рядом с этими железами располагаются сальные железы.

В коже соска и околососкового кружка залегают пучки гладкомышечных клеток, ориентированные циркулярно и радиально. В совокупности эти клетки образуют мышцу соска, сокращение которой напрягает сосок.

Тело молочной железы, *corpus mammae*, имеет форму диска с гладкой задней поверхностью и неровной передней поверхностью. Оно состоит из 15—20 радиально расположенных долей — *lobi glandulae mammariae*. Доли отделены друг от друга соединительнотканными прослойками и жировой тканью. Соединительнотканные прослойки получили название связок, поддерживающих молочную железу, *ligamenta suspensoria mammaria*. Собственно тело молочной железы намного меньше общей величины железы. Это связано с тем, что оно окружено жировой тканью. У астеничных женщин жировой ткани мало, поэтому молочная железа имеет свисающую форму.

Доли молочной железы по строению являются сложными альвеолярно-трубчатыми железами. Структурно-функциональной единицей в составе доли служат альвеолы, окруженные капиллярными сплетениями и гладкомышечной капсулой. Сокращение гладкомышечной капсулы обеспечивает изгнание молока во время кормления ребенка. От альвеол отходят альвеолярные ходы, которые вливаются в собирательный проток. Каждая доля имеет свой собственный собирательный проток, *ductus lactiferi colligens*. Собирательный проток направляется к соску и образует перед ним расширение — млечный синус, *sinus lactiferi*. Из млечного синуса выходит короткий млечный проток, *ductus lactiferi*. В области млечного синуса протоки частично сливаются, поэтому на соске открываются всего 10—15 отверстий, то есть их меньше, чем долей.

Молочная железа по происхождению является видоизмененной апокриновой потовой железой. Ее созревание приурочено к периоду половой зрелости. Особенно сильно разрастается железистая ткань при беременности. При этом железа значительно увеличивается в размерах, сосок и околососковый кружок становятся сильно пигментированными. Расширенные кровеносные сосуды (вены) просвечивают через тонкую кожу железы. После лактации размеры железы уменьшаются. В климактерический период отмечается частичная инволюция железы.

В качестве аномалий развития молочной железы встречаются следующие:

1) недоразвитие (гипоплазия) одной или обеих желез;
2) появление добавочных желез (4—6) — полимастия;

3) появление добавочных сосков (3—4) на одной или обеих железах (многососковость);

4) сильное увеличение желез у мальчиков, развитие их по женскому типу (гинекомастия).

ПРОМЕЖНОСТЬ

Промежность, *perineum*, — это комплекс мягких тканей, закрывающих выход из полости малого таза. Промежность ограничивают: спереди — нижний край лобкового симфиза; сзади — верхушка копчика; с боков — нижние ветви лобковых и седалищных костей, крестцово-бугорные связки и седалищные бугры, которые являются наиболее отдаленными боковыми точками (рис. 292). Принимая во внимание расположение крайних точек, можно отметить, что промежность имеет ромбовидную форму.

Линия, соединяющая седалищные бугры между собой, межседалищная линия, *linea biischiadica*, разделяет промежность на две области треугольной формы: переднюю и заднюю. Эти области сходятся своими основаниями по отношению друг к другу под тупым углом. Передняя область располагается в плоскости, близкой к фронтальной, задняя — в горизонтальной плоскости.

В передней области у мужчины находится корень полового члена, у женщины — половая щель с окружающими ее наружными половыми органами. Эту область называют мочеполовой, *regio urogenitalis*. В задней области находится анальное отверстие, поэтому она называется заднепроходной (анальной), *regio analis*. По срединной линии промежности проходит пигментированная полоска — шов промежности, *raphe perinei*, который у мужчин продолжается в шов мошонки.

В узком смысле под промежностью понимают область, расположенную между наружными половыми органами спереди и задним проходом сзади. Эта область соответствует сухожильному центру промежности, *centrum tendineum perinei*. У мужчин она простирается от заднего края мошонки до переднего края заднего прохода, у женщин — от заднего края половой щели (задней спайки больших половых губ) до переднего края заднего прохода.

Комплекс мягких тканей промежности включает кожу, подкожную жировую клетчатку, мышцы, фасции, брюшину с предбрюшинной жировой и соединительнотканной клетчаткой. Самой важной частью этого комплекса в функциональном отношении являются мышцы. Закрывая выход из малого таза, они тем самым замыкают брюшную полость снизу. При вертикальном положении тела мышцам промежности отводится значительная роль в фиксации органов малого таза, поддержании внутрибрюшного давления. Кроме того, мышцы промежности выполняют функцию

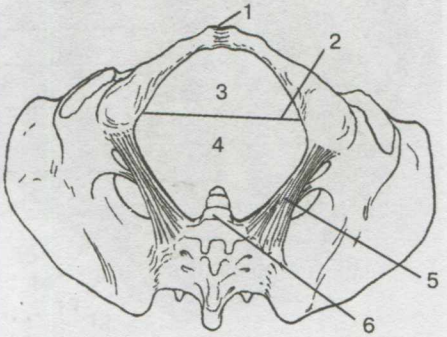

Рис. 292. Мужской таз (вид снизу):

1 — *symphysis pubica*; 2 — *linea biischiadica*; 3 — *regio urogenitalis*; 4 — *regio analis*; 5 — *ligamentum sacrotuberale*; 6 — *os coccygis*

сфинктерных устройств для прямой кишки и мочеиспускательного канала. Следует отметить, что эти сфинктерные устройства являются произвольными, управляемыми, так как они построены из поперечнополосатых скелетных мышц. У мужчин мышцы промежности служат одним из факторов механизма эрекции.

Мышцы промежности по происхождению можно разделить на две группы: 1) мышцы каудального отдела туловища; 2) мышцы, дифференцировавшиеся из клоакального сфинктера, *m. sphincter cloacae.*

К первой группе относятся: мышца, поднимающая задний проход, *m. levator ani*, и копчиковая мышца, *m. coccygeus.* Вторая группа включает мышцы, развившиеся после разделения клоаки на мочеполовой синус, *sinus urogenitalis*, и задний проход, *anus.* Из клоакальной мембраны в области мочеполового синуса образовались: поверхностная поперечная мышца промежности, *m. transversus perinei superficialis*; седалищно-пещеристая мышца, *m. ischiocavernosus*; луковично-губчатая мышца, *m. bulbospongiosus*; глубокая поперечная мышца промежности, *m. transversus perinei profundus*; и наружный сфинктер мочеиспускательного канала, *m. sphincter urethrae externus.* В области заднепроходного (анального) канала сформировался наружный сфинктер заднего прохода, *m. sphincter ani externus.*

Мышцы мочеполовой области подразделяются на поверхностные и глубокие. К поверхностным относятся три мышцы: поверхностная поперечная мышца промежности, седалищно-пещеристая и луковично-губчатая (рис. 293).

Поверхностная поперечная мышца промежности, *m. transversus perinei superficialis*, — парная, лежит в глубоком слое подкожной жировой клетчатки, начинается от ветви седалищной кости возле седалищного бугра, идет поперечно навстречу такой же мышце другой стороны и заканчивается в сухожильном центре промежности. Часть волокон этой мышцы вплетается в наружный сфинктер заднего прохода и в луковично-губчатую мышцу противоположной стороны. Поверхностные поперечные мышцы участвуют в укреплении сухожильного центра промежности.

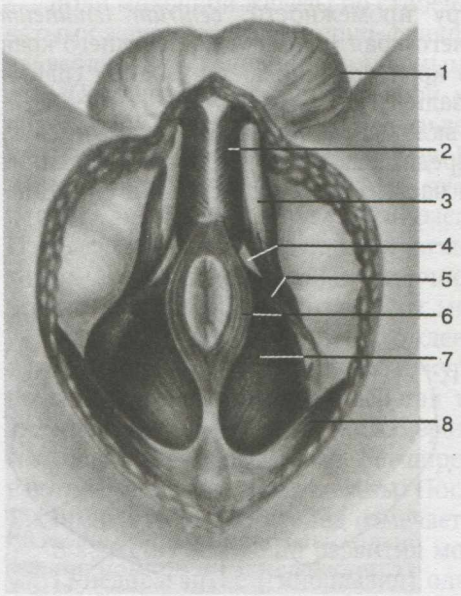

Рис. 293. Мышцы мужской промежности:

1 — *scrotum*; 2 — *m. bulbospongiosus*; 3 — *m. ischiocavernosus*; 4 — *diaphragma urogenitale*; 5 — *m. transversus perinei superficialis*; 6 — *m. sphincter ani externus*; 7 — *m. levator ani*; 8 — *m. gluteus maximus*

Седалищно-пещеристая мышца, *m. ischiocavernosus*, — парная, начинается от ветви седалищной кости, прилежит с латеральной стороны к корню полового члена (у мужчин), своим передним концом вплетается в белочную оболочку пещеристого тела полового члена или клитора (у женщин). Обе мышцы при сокращении способствуют эрекции.

Луковично-губчатая мышца, *m. bulbospongiosus*, парная, представлена двумя тонкими изогнутыми мышечными пластинками, которые берут начало от шва на нижней поверхности луковицы поло-

вого члена, охватывают справа и слева луковицу и губчатое тело полового члена и прикрепляются на его тыльной поверхности к белочной оболочке и к поверхностной фасции. При сокращении мышцы сдавливают луковицу, пещеристые тела и дорсальную вену полового члена, а также бульбоуретральные железы, участвуют в эрекции.

У женщин луковично-губчатые мышцы, *mm. bulbospongiosi (m. constrictor cunni seu m. sphincter vaginae)*, охватывают влагалище в области его отверстия. Эти мышцы начинаются от сухожильного центра промежности и от наружного сфинктера заднего прохода, прикрепляются к дорсальной поверхности клитора, вплетаясь в его белочную оболочку. На своем пути они снизу прилежат к большим железам преддверия. При сокращении мышцы суживают вход во влагалище, сдавливают большие железы преддверия, луковицу преддверия и выходящие из нее вены.

К глубоким мышцам мочеполовой области относятся: глубокая поперечная мышца промежности и наружный сфинктер мочеиспускательного канала (рис. 294).

Глубокая поперечная мышца промежности, *m. transversus perinei profundus*, — парная, имеет вид тонкой пластинки. Она начинается от ветвей седалищной и лобковой костей; по срединной линии промежности эта мышца своим плоским сухожилием соединяется с сухожилием такой же мышцы другой стороны и участвует в образовании сухожильного центра промежности.

Наружный сфинктер мочеиспускательного канала, *m. sphincter urethrae externus*, — непарная мышца. Пучки ее волокон имеют преимущественно круговое направление, охватывают у мужчин перепончатую часть мочеиспускательного канала, а у женщин — мочеиспускательный канал, начинаясь частично от нижних ветвей лобковых костей. У мужчин пучки волокон этой мышцы присоединяются к предстательной железе, а у женщин вплетаются в стенку влагалища. Эта мышца является произвольным сжимателем мочеиспускательного канала.

Мышцы заднепроходной области также подразделяются на поверхностные и глубокие. Поверхностный слой мышц этой области представлен непарной мышцей — наружным сфинктером заднего прохода, окружающим конечный отдел прямой кишки — анальный канал.

Наружный сфинктер заднего прохода, *m. sphincter ani externus*, состоит из нескольких пучков, наиболее поверхностные из которых заканчива-

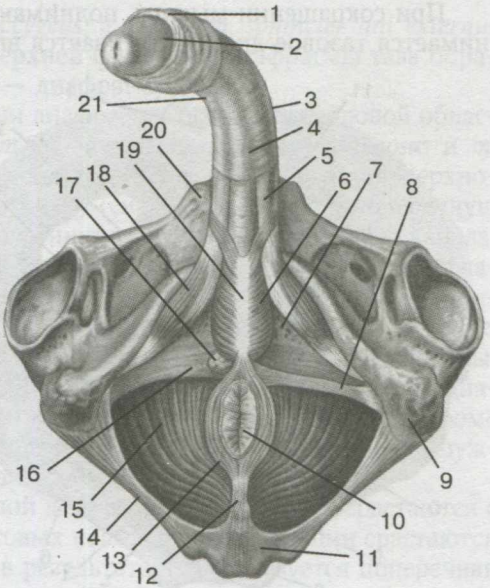

Рис. 294. Мышцы мужской промежности:

1 — *preputium*; 2 — *glans penis*; 3 — *corpus penis*; 4 — *corpus spongiosum penis*; 5 — *corpus cavernosum penis*; 6 — *m. bulbospongiosus*; 7 — *fascia diaphragmatis urogenitalis inferior (membrana perinea)*; 8 — *m. transversus perinei superficialis*; 9 — *tuber ischiadicum*; 10 — *anus*; 11 — *os sacrum*; 12 — *lig. anococcygeum*; 13 — *m. sphincter ani externus*; 14 — *lig. sacrotuberale*; 15 — *m. levator ani*; 16 — *m. transversus perinei profundus*; 17 — *glandula bulbourethralis*; 18 — *m. ischiocavernosus*; 19 — *raphe m. bulbospongiosi*; 20 — *os pubis*; 21 — *fascia penis propria*

ются в подкожной клетчатке. Пучки, начинающиеся от верхушки копчика, охватывают задний проход и заканчиваются в сухожильном центре промежности. Наиболее глубокие мышечные пучки окружают нижний отдел прямой кишки и прилегают к мышце, поднимающей задний проход. Все пучки наружного сфинктера заднего прохода при своем сокращении сжимают (закрывают) анальный канал.

К глубоким мышцам анальной области относятся две мышцы, которые образуют задний отдел дна полости малого таза: мышца, поднимающая задний проход, и копчиковая мышца (рис. 295).

Мышца, поднимающая задний проход, *m. levator ani*, — парная, имеет форму тонкой треугольной пластинки. Она образует с аналогичной мышцей противоположной стороны воронку, широкой частью обращенную кверху.

Нижние части обеих мышц, суживаясь книзу, охватывают прямую кишку в виде петли. Мышца, поднимающая задний проход, берет начало от боковой стенки малого таза несколькими пучками. Передние пучки — самые сильные, начинаются от внутренней поверхности нижней ветви лобковой кости. В области симфиза они отсутствуют, только здесь образуется небольшое пространство, не занятое мышцей, поднимающей задний проход. Боковые пучки прикрепляются к сухожильной дуге мышцы, поднимающей задний проход, *arcus tendineus musculi levatoris ani*. Эта дуга представляет собой дугообразное утолщение собственной фасции таза в том месте, где она продолжается в запирательную фасцию, *fascia obturatoria*. Пучки правой и левой мышц, поднимающих задний проход, соединяются друг с другом, охватывают прямую кишку, затем направляются вниз и медиально. Часть волокон, поднимающих задний проход, вплетается в предстательную железу (у мужчин), в стенку влагалища (у женщин), а также мочевого пузыря и прямой кишки. Кроме того, мышца тесно связана со стенками перечисленных органов фиброзно-эластической соединительной тканью.

Мышцы, поднимающие задний проход, позади прямой кишки заканчиваются у верхушки копчика посредством анально-копчиковой связки, *ligamentum anococcygeum*.

При сокращении мышцы, поднимающей задний проход, укрепляется и поднимается тазовое дно, подтягивается вперед и вверх нижний (конечный) отдел прямой кишки, которая при этом сдавливается. Эта мышца у женщин также суживает вход во влагалище и приближает заднюю стенку влагалища к передней.

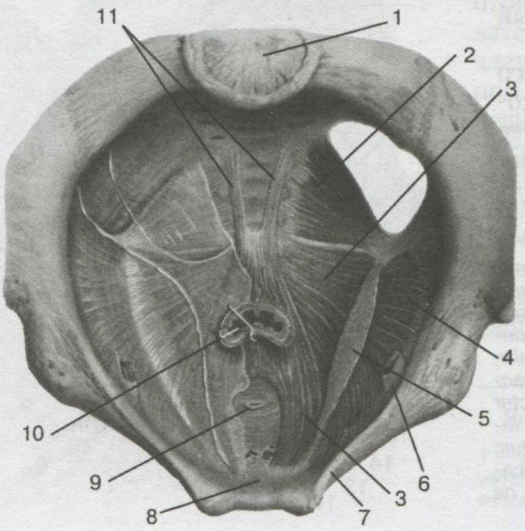

Рис. 295. Дно малого таза (вид сверху). Крестец, тазовая кость, фасции малого таза частично удалены:

1 — *os sacrum*; 2 — *m. coccygeus*; 3 — *m. levator ani*; 4 — *m. obturatorius internus*; 5 — *arcus tendineus fasciae pelvis*; 6 — *canalis obturatorius*; 7 — *ramus superior ossis pubis*; 8 — *symphysis pubica*; 9 — *urethra*; 10 — *rectum*; 11 — *ligamentum sacrococcygeum ventrale*

Копчиковая мышца, *m. coccygeus*, — парная, начинается от седалищной ости и крестцово-остистой связки, идет медиа-

льно и кзади, прикрепляется к латеральному краю копчика и верхушке крестца. Пучки этой мышцы прилежат с медиальной стороны к крестцово-остистой связке, частично вплетаются в нее, укрепляя заднюю часть тазового дна.

Фасции промежности. В промежности выделяют ее поверхностную фасцию, верхнюю и нижнюю фасции диафрагмы таза, а также верхнюю и нижнюю фасции мочеполовой диафрагмы.

Поверхностная (подкожная) фасция промежности, *fascia superficialis perinei*, слабо выражена и является продолжением аналогичной фасции, покрывающей соседние части тела. Эта фасция прилежит снизу (снаружи) к поверхностным мышцам мочеполовой диафрагмы — *m. transversus perinei superficialis*, *mm. ischiocavernosi et bulbospongiosi*, рыхло срастаясь с их собственными фасциями. Кпереди у мужчин поверхностная фасция промежности продолжается в поверхностную фасцию полового члена. По сторонам она прирастает к седалищным буграм.

Над поверхностной фасцией промежности в заднем ее отделе располагается собственная фасция промежности — нижняя фасция диафрагмы таза, *fascia diaphragmatis pelvis inferior*. Сзади она срастается с собственной фасцией большой ягодичной мышцы, являясь как бы ее продолжением кпереди. Эта фасция выстилает седалищно-прямокишечную ямку, в которой покрывает внутреннюю поверхность внутренней запирательной мышцы, достигая вершины седалищно-прямокишечной ямки. Затем она переходит за наружную поверхность мышцы, поднимающей задний проход. В области прямой кишки нижняя фасция диафрагмы таза покрывает наружную поверхность наружного сфинктера заднего прохода и заканчивается в клетчатке, окружающей задний проход. Кпереди она доходит до заднего края мочеполовой диафрагмы, где разделяется на три листка — поверхностный, средний и глубокий.

Сверху (со стороны полости таза) мышца, поднимающая задний проход, покрыта фасцией, получившей название верхней фасции диафрагмы таза, *fascia diaphragmatis pelvis superior*. Эта фасция является одной из частей внутрибрюшной фасции, *fascia endoabdominalis*.

Таким образом, *m. levator ani*, *m. coccygeus*, а также *m. sphincter ani externus* вместе с покрывающими их нижней и верхней фасциями диафрагмы таза образуют мышечно-фасциальную пластинку — диафрагму таза.

Поверхностный листок нижней фасции диафрагмы таза в мочеполовой области покрывает поверхностные мышцы (*m. bulbospongiosus*, *m. ischiocavernosus* и *m. transversus perinei superficialis*), являясь их собственной фасцией. Между поверхностными и глубокими мышцами, покрывая снизу (снаружи) глубокую поперечную мышцу промежности, а также наружный сфинктер мочеиспускательного канала, располагается средний листок нижней фасции диафрагмы таза, который носит название нижняя фасция мочеполовой диафрагмы, *fascia diaphragmatis urogenitalis inferior* (мембрана промежности, *membrana perinei*). Сверху на *m. transversus perinei profundus* и *m. sphincter urethrae* лежит верхняя фасция мочеполовой диафрагмы, *fascia diaphragmatis urogenitalis superior*, или глубокий листок нижней фасции диафрагмы таза. Между нижней и верхней фасциями мочеполовой диафрагмы, кроме указанных мышц, располагаются бульбоуретральные (Куперовы) железы у мужчин или большие железы преддверия (Бартолиновы) у женщин.

Верхняя и нижняя фасции мочеполовой диафрагмы по сторонам срастаются с надкостницей ветвей седалищных и лобковых костей. Обе эти фасции срастаются друг с другом под лобковым симфизом, в результате чего образуется поперечная связка промежности, *ligamentum transversum perinei*. Эта связка находится спереди

от перепончатой части мочеиспускательного канала и не доходит до нижней связки лобка, благодаря чему между этими двумя связками остается узкая щель, через которую проходят дорсальные вена и артерии полового члена (клитора).

Как уже указывалось, верхняя фасция диафрагмы таза является частью внутрибрюшной фасции или париетального листка фасции таза, *lamina parietalis (fascia pelvis)*. Часть фасции таза, которая образует перегородки между внутренними органами, расположенными в полости малого таза, называют висцеральной фасцией таза, *fascia pelvis visceralis*. Впереди между лобковым симфизом и нижней частью мочевого пузыря висцеральная фасция таза образует парные лобково-пузырные (лобково-предстательные) связки, *ligamenta pubovesicalia*, *puboprostatica*. Между мочевым пузырем и прямой кишкой у мужчин висцеральная фасция таза образует фронтально расположенную пластинку — прямокишечно-пузырную перегородку, *septum rectovesicale*. У женщин между прямой кишкой и влагалищем висцеральная фасция таза образует поперечно лежащую прямокишечно-влагалищную перегородку, *septum rectovaginale*.

В пределах мочеполовой области находится мочеполовая диафрагма, а в заднепроходной области — диафрагма таза. Мочеполовая и тазовая диафрагмы по строению являются мышечно-фасциальными пластинками.

Диафрагма таза, *diaphragma pelvis*, включает:

1) мышцу, поднимающую задний проход; 2) копчиковую мышцу; 3) наружный сфинктер прямой кишки.

Эти мышцы покрыты снизу нижней фасцией диафрагмы таза, сверху — верхней фасцией диафрагмы таза.

Мочеполовая диафрагма, *diaphragma urogenitale*, включает:

1) глубокую поперечную мышцу промежности; 2) наружный сфинктер мочеиспускательного канала.

Эти мышцы покрыты снизу нижней фасцией мочеполовой диафрагмы, сверху — верхней фасцией мочеполовой диафрагмы.

Седалищно-прямокишечная ямка, *fossa ischiorectalis* (седалищно-анальная ямка, *fossa ischioanalis*) — это парное углубление в области промежности, расположенное между прямой кишкой и седалищными буграми, заполненное околопрямокишечной жировой клетчаткой, сосудами, нервами и лимфатическими узлами.

На разрезе, проведенном во фронтальной плоскости, ямка имеет вид треугольника, вершиной обращенного в сторону малого таза (рис. 296).

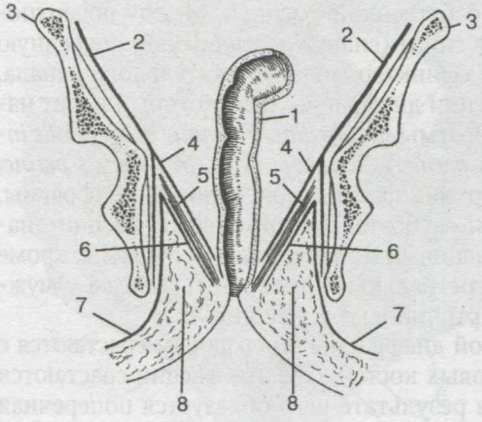

Рис. 296. Седалищно-прямокишечная ямка (фронтальный разрез таза):

1 — *rectum*; 2 — *fascia pelvis*; 3 — *os ilium*; 4 — *fascia diaphragmatis pelvis superior*; 5 — *m. levator ani*; 6 — *fascia diaphragmatis pelvis inferior*; 7 — *fascia glutea*; 8 — *fossa ischiorectalis*

В целом седалищно-прямокишечная ямка имеет форму четырехгранной пирамиды. Ее ограничивают: с латеральной стороны — внутренняя запирательная мышца, покрытая собственной фасцией, и седалищный бугор; с медиальной — мышца, поднимающая задний проход, и наружный сфинктер заднего прохода, покрытые

нижней фасцией диафрагмы таза; сзади — задние пучки мышцы, поднимающей задний проход, и копчиковая мышца; спереди — задние края поверхностной и глубокой поперечных мышц промежности. Ямка открывается в сторону промежности широким основанием.

Жировая клетчатка, заполняющая седалищно-прямокишечную ямку, носит название жирового тела, *corpus adiposum fossae ischiorectalis* (греч. — *paraproctos*), и выполняет функцию упругой эластической подушки.

Особенности женской промежности

Женская промежность имеет характерные половые особенности (рис. 297). Они касаются только мочеполовой области, которая имеет более широкие размеры. Через нее проходит не только мочеиспускательный канал, но и влагалище. У преддверия влагалища располагается луковица преддверия, *bulbus vestibuli*, боковые части которой находятся в основании больших половых губ, а истонченная средняя часть помещается между наружным отверстием мочеиспускательного канала и клитором. Луковица преддверия напоминает по строению пещеристое тело, построенное из тонкой фиброзно-эластической ткани, окруженное венозными сплетениями. Снаружи луковица преддверия покрыта луковично-губчатой мышцей, *m. bulbospongiosus seu m. sphincter cunni*. Эта мышца своими волокнами также охватывает клитор, женский мочеиспускательный канал и отверстие влагалища. Своей внутренней поверхностью луковица преддверия сращена с нижним листком нижней фасции мочеполовой диафрагмы. Позади луковицы преддверия в основании малых половых губ лежат большие железы преддверия, *glandulae vestibulares majores*. Еще более кзади в поперечном направлении идут две поверхностные поперечные мышцы промежности. Эти мышцы у женщин выражены слабее, чем у мужчин, и нередко могут вообще отсутствовать. Слабо развита и глубокая поперечная мышца промежности. Мышечные пучки сфинктера женского мочеиспускательного канала вплетаются в стенку влагалища.

Нижняя и верхняя фасции мочеполовой диафрагмы у женщин развиты очень хорошо. Они представляют собой прочные фиброзные пластинки. Особенно сильно фасции утолщаются в области сухожильного центра про-

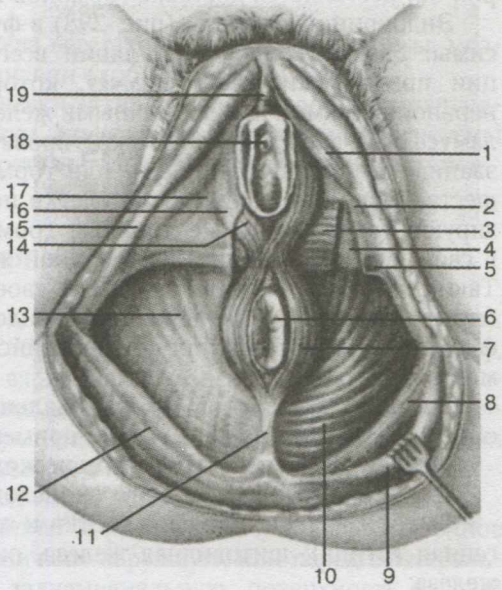

Рис. 297. Мышцы и фасции женской промежности:

1 — *m. ischiocavernosus*; 2 — *fascia diaphragmatis urogenitalis inferior*; 3 — *m. transversus perinei profundus*; 4 — *fascia diaphragmatis urogenitalis superior*; 5 — *m. transversus perinei superficialis*; 6 — *anus*; 7 — *m. sphincter ani externus*; 8 — *ligamentum sacrotuberale*; 9 — *m. gluteus maximus*; 10 — *m. levator ani*; 11 — *ligamentum anococcygeum*; 12 — *fascia glutea*; 13 — *fascia diaphragmatis pelvis inferior*; 14 — *m. bulbospongiosus*; 15 — *os ischii*; 16 — *fascia perinei superficialis*; 17 — *diaphragma urogenitale*; 18 — *ostium urethrae externum*; 19 — *glans clitoridis*

межности, *centrum tendineum perinei*, проецирующегося на место пересечения срединной линии промежности с *linea biishiadica*. В нем сходятся апоневрозы мышц: луковично-губчатой, наружного сфинктера заднего прохода, мышцы, поднимающей задний проход, поверхностных поперечных мышц промежности и глубоких поперечных мышц промежности. Гинекологи сухожильный центр промежности называют промежностным телом, *corpus perineale*, имеющим важное значение для фиксации (опоры) влагалища. Сухожильный центр промежности располагается между влагалищем и анальным отверстием и состоит из переплетающихся сухожильных и эластических волокон. Заднепроходная область промежности у женщин и у мужчин по строению существенно не отличаются.

ЖЕЛЕЗЫ ВНУТРЕННЕЙ СЕКРЕЦИИ

Железами внутренней секреции, или эндокринными железами, *glandulae endocrinae*, являются органы, вырабатывающие биологически активные вещества — гормоны (греч. *hormao* — побуждаю, возбуждаю). В отличие от желез внешней секреции, или экзокринных, они не имеют выводных протоков и выделяют секретируемые продукты непосредственно во внутреннюю среду организма (кровь, лимфу, другие тканевые жидкости). Этим объясняется термин — эндокринные железы (греч. *endo* — внутрь, *crino* — выделять).

Гормоны избирательно воздействуют на клетки определенных органов. Эти клетки называются клетками-мишенями для данного гормона. В связи с тем что гормоны доставляются к клеткам-мишеням кровью или лимфой, эндокринные железы участвуют в гуморальной регуляции физиологических функций в целостном организме. Все железы внутренней секреции имеют исключительно богатое кровоснабжение. Это обеспечивает быстрое поступление к ним необходимых веществ для биосинтеза гормонов. Также быстро происходит отток крови, с которой осуществляется доставка гормонов к соответствующим органам.

Эндокринные железы (рис. 298) в функциональном отношении взаимозависимы. Главная роль в регуляции всего комплекса желез внутренней секреции принадлежит гипоталамусу, который обеспечивает взаимосвязь между нервной системой и эндокринными железами. Нейроны некоторых ядер гипоталамуса обладают свойством секретировать биологически активные вещества, названные рилизинг-факторами или гормонрегулирующими факторами. Эти вещества оказывают влияние на клетки передней доли гипофиза, которые синтезируют так называемые тропные гормоны, то есть гормоны, регулирующие в свою очередь функции щитовидной железы, надпочечников, половых желез. Таким образом, гипофиз является своеобразным посредником между мозгом (гипоталамусом) и большинством эндокринных желез. Этот путь регуляции функций эндокринных органов не единственный, существуют и другие механизмы их регуляции.

В связи с указанной функциональной соподчиненностью морфологически обособленных желез правомерно применить термин — эндокринная система.

Классификация эндокринных желез по происхождению:

I. Железы энтодермального происхождения:

1) производные эпителия глотки и жаберных карманов зародыша (бранхиогенная группа): щитовидная железа, околощитовидные железы и вилочковая железа;

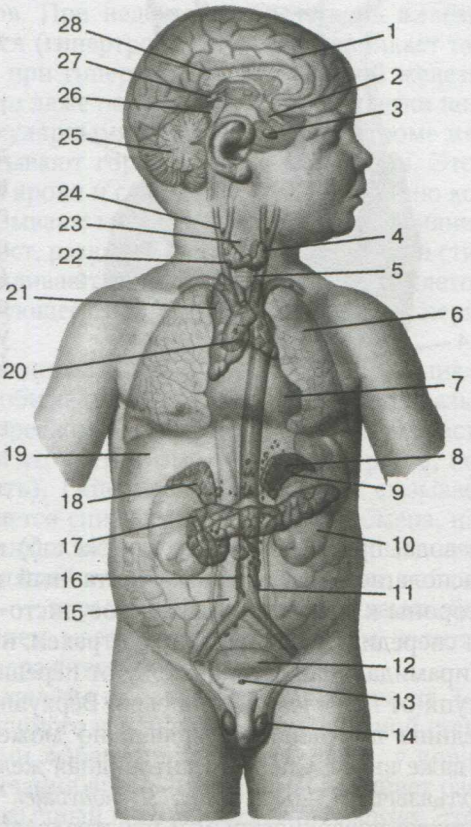

Рис. 298. Схема расположения желез внутренней секреции:

1 — *hemispherium cerebri*; 2 — *infundibulum*; 3 — *hypophysis*; 4 — *glandula thyroidea*; 5 — *trachea*; 6 — *pulmo sinister*; 7 — *pericardium*; 8 — *medulla glandulae suprarenalis*; 9 — *cortex glandulae suprarenalis*; 10 — *ren*; 11 — *aorta*; 12 — *vesica urinaria*; 13 — *mons pubis*; 14 — *testis*; 15 — *v. cava inferior*; 16 — *corpora paraaortica* (*paraganglion aorticum*); 17 — *pancreas*; 18 — *glandula suprarenalis*; 19 — *hepar*; 20 — *paraganglion supracardiale*; 21 — *thymus*; 22 — *glandulae parathyroideae*; 23 — *larynx*; 24 — *glomus caroticum*; 25 — *cerebellum*; 26 — *tectum mesencephali*; 27 — *corpus pineale*; 28 — *corpus callosum*

2) производные эпителия кишечной трубки: островки поджелудочной железы.

II. Железы мезодермального происхождения: корковое вещество надпочечников, интерренальная система и половые железы.

III. Железы эктодермального происхождения:

1) производные промежуточного мозга (неврогенная группа): задняя доля гипофиза (нейрогипофиз), эпифиз;

2) производные эпителия кармана Ратке: передняя доля гипофиза (аденогипофиз);

3) производные симпатического отдела вегетативной нервной системы: мозговое вещество надпочечников и параганглии (хромаффинные тела).

Кроме эндокринных желез, биологически активные вещества — полипептидные гормоны — вырабатывают клетки диффузной эндокринной системы (APUD-системы), которые находятся в составе большинства внутренних органов.

Щитовидная железа

Щитовидная железа, *glandula thyroidea*, — непарный орган, состоящий из двух долей, соединенных перешейком (рис. 299). По форме она напоминает подкову, однако ее форма и размеры подвержены вариациям в зависимости от кровенаполнения и функционального состояния. Цвет железы темно-красный. Средние размеры железы у взрослого человека следующие: продольный размер каждой доли около 50 мм, поперечный размер железы — 50—60 мм, высота перешейка — 5—15 мм. Масса составляет 0,05 % общей массы тела (в среднем 25—30 г).

Левая и правая доли железы, *lobus sinister et lobus dexter*, имеют расширенное основание и заостренную верхушку. Различают наружную, или переднелатеральную поверхность, и внутреннюю, или заднемедиальную, поверхность каждой

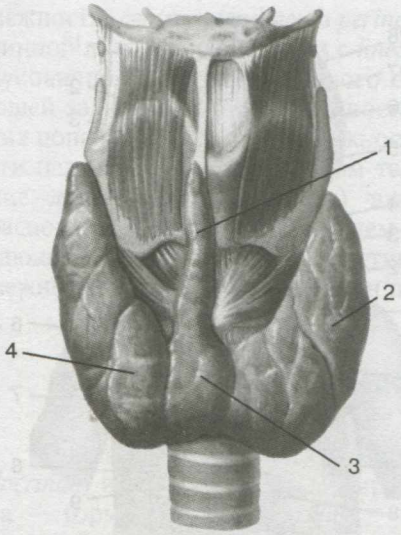

Рис. 299. Щитовидная железа:

1 — *lobus pyramidalis*; 2 — *lobus sinister*; 3 — *isthmus glandulae thyroideae*; 4 — *lobus dexter*

доли. Спереди доли соединены перешейком, *isthmus glandulae thyroideae*. Перешеек имеет различные варианты строения: он может быть узким (5 мм), широким (15 мм), может отсутствовать; в трети случаев от него отходит вверх длинный узкий отросток — пирамидальная доля, *lobus pyramidalis*.

Железа находится в передней области шеи. Доли своими основаниями прикрывают 5—6 колец трахеи, а их верхушки достигают середины пластинок щитовидного хряща. Сзади доли доходят до пищевода, прикрывая бороздку (желоб) между пищеводом и трахеей, в котором располагается возвратный гортанный нерв, *n. laryngeus recurrens*. С наружной стороны к долям примыкает сосудисто-нервный пучок шеи. Перешеек находится спереди первых двух колец трахеи, нередко — на дуге перстневидного хряща. Пирамидальная доля отходит от перешейка либо по срединной линии, либо отступя от нее влево или вправо. Верхушка этой непостоянной доли достигает середины щитовидного хряща, но может простираться до подъязычной кости и даже выше. Спереди щитовидная железа прикрыта мышцами, лежащими ниже подъязычной кости (*mm. sternohyoidei, sternothyroidei, thyrohyoidei, omohyoidei*), а также поверхностным и предтрахеальным листками собственной фасции шеи и париетальной пластинкой внутришейной фасции. Железа имеет наружную — фасциальную капсулу, представленную *lamina visceralis fascia endocervicalis*, и внутреннюю соединительнотканную — собственную капсулу. Между капсулами находится рыхлая клетчатка, сосуды и нервы, а на задней поверхности — околощитовидные железы. Тонкая фиброзно-эластическая внутренняя фиброзная капсула, *capsula fibrosa*, отдает внутрь железы перегородки — трабекулы, в толще которых проходят нервы, кровеносные и лимфатические сосуды. Эти перегородки составляют строму, *stroma*, и разделяют железу на дольки, *lobuli*. Паренхима, *parenchyma*, состоит из фолликулов, заполненных своеобразной густой массой — коллоидом, обладающим высокой гормональной активностью. Фолликул — это структурно-функциональная единица щитовидной железы. Их количество — около 30 млн. Фолликул представляет собой полость круглой или овальной формы, стенки которой состоят из одного слоя эпителиальных клеток. Группа из 20—40 фолликулов вместе с межфолликулярной соединительной тканью, сетью кровеносных и лимфатических сосудов составляет дольку железы.

Основные гормоны щитовидной железы — тироксин (тетрайодтиронин) и трийодтиронин, характерной особенностью которых является содержание в них йода. Фолликулярные клетки железы обладают уникальным свойством захватывать из крови йод, необходимый для биосинтеза этих гормонов. В норме железа поглощает около 50 % поступающего в организм йода, который быстро исполь-

зуется для синтеза тиреоидных гормонов. При недостатке йода ткань железы разрастается, ее масса резко увеличивается (гипертрофируется) — возникает так называемый зоб. Следует отметить, что при гипертрофии щитовидной железы ее функция может оставаться прежней или даже понижаться. Другие клетки щитовидной железы, названные парафолликулярными, располагаются в строме железы между фолликулами. Они вырабатывают гормон тирокальцитонин. Этот гормон снижает концентрацию кальция в крови и способствует его усвоению костной тканью. Тиреоидные гормоны оказывают мощное регулирующее влияние на основные функции организма — его рост, развитие и обмен веществ. Они стимулируют рост и половое развитие, усиливают энергетический обмен клеток и основной обмен, оказывают стимулирующее действие на центральную нервную систему.

Нарушения функций щитовидной железы выражаются либо снижением, либо усилением секреции гормонов. Подобные состояния в первом случае называют гипотиреозом, во втором — гипертиреозом. Гипотиреоз в детском возрасте ведет к развитию заболевания, называемого кретинизмом (задержка роста, полового созревания, умственная отсталость). Гипотиреоз у взрослого вызывает микседему (слизистый отек), что выражается снижением основного обмена, нарушением белкового обмена и выраженным отеком тканей. При избыточной секреции гормонов (гипертиреоз), приводящей к токсическим эффектам, наблюдается так называемая Базедова болезнь — тиреотоксикоз, сопровождающийся экзофтальмом (пучеглазием), уменьшением массы тела, увеличением частоты сердечных сокращений, повышенной раздражительностью.

Эмбриогенез. Зачаток щитовидной железы появляется у зародыша на 3-й неделе внутриутробной жизни в виде непарного выпячивания вентральной стенки глотки, между первой и второй парами жаберных карманов. Здесь, у корня формирующегося языка, от этого выпячивания вглубь мезенхимы начинает расти эпителиальный тяж — будущий щитоязычный проток, *ductus thyroglossus*. Этот проток на своем дистальном конце раздваивается, образуя парные утолщения — зачатки долей щитовидной железы. На 6-й неделе эпителиальный тяж отшнуровывается от глотки и теряет свой просвет, а его дистальная часть сохраняется между быстро разрастающимися боковыми утолщениями (зачатки долей) в виде перешейка и соединяет доли формирующейся железы.

Возрастные особенности. У детей щитовидная железа располагается несколько выше, чем у взрослого. К периоду половой зрелости наблюдается увеличение железы, а к старости — некоторое уменьшение без нарушения ее функции.

Околощитовидные железы

У человека имеются парная верхняя околощитовидная железа, *glandula parathyroidea superior*, и парная нижняя околощитовидная железа, *glandula parathyroidea inferior* (рис. 300). Они представляют собой небольшие образования желто-коричневого цвета, имеющие округлую или овоидную форму. Число их варьирует: обычно имеется четыре околощитовидных железы, в 30 % случаев — более четырех, редко (менее 1 %) — 2—3 железы. Средние размеры: длина 4—5 мм, толщина 2—3 мм, масса 0,2—0,5 г. Нижние околощитовидные железы обычно крупнее верхних.

Каждая из околощитовидных желез имеет тонкую соединительнотканную капсулу, от которой вглубь железы отходят перегородки. Однако четкого раз-

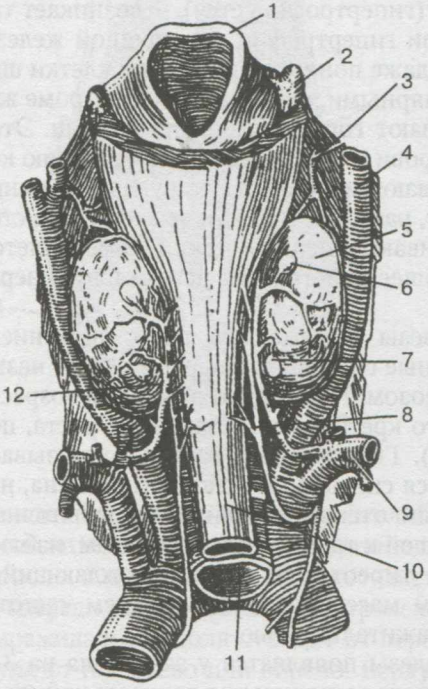

Рис. 300. Околощитовидные железы:

1 — *epiglottis*; 2 — *cornu superius cartilaginis thyroideae*; 3 — *a. thyroidea superior*; 4 — *a. carotis communis*; 5 — *lobus dexter glandulae thyroideae*; 6 — *glandula parathyroidea superior dextra*; 7 — *glandula parathyroidea inferior dextra*; 8 — *n. laryngeus inferior*; 9 — *a. subclavia dextra*; 10 — *oesophagus*; 11 — *trachea*; 12 — *a. thyroidea inferior*

граничения на дольки нет. Располагаются железы в рыхлой соединительнотканной клетчатке, отделяющей внутреннюю (собственную) и наружную (фасциальную) капсулы щитовидной железы. Верхняя пара примыкает сзади к долям щитовидной железы вблизи их верхушек, приблизительно на уровне дуги перстневидного хряща. Нижняя пара находится между трахеей и долями щитовидной железы вблизи их оснований. В 20 % случаев одна из желез располагается атипично (в переднем или заднем средостении, позади пищевода, вблизи бифуркации общей сонной артерии). Редко околощитовидные железы находятся непосредственно в паренхиме щитовидной железы.

Гормон околощитовидных желез — паратгормон — способствует поддержанию ионов кальция в крови на должном уровне. Он обладает избирательным воздействием на костные клетки — остеокласты, разрушающие костную ткань с высвобождением кальция. Падение уровня кальция в крови (недостаток кальция в пищевом рационе, опухоль паращитовидной железы, рахит) вызывает повышенную секрецию паратгормона, что в свою очередь активирует функцию остеокластов. В результате уровень кальция в крови повышается, но кости становятся хрупкими. Удаление околощитовидных желез у животных вызывает тетанию — судорожное сокращение скелетной мускулатуры, непосредственной причиной которой является снижение уровня кальция в крови. При гипопаратиреозе у детей (с врожденной недостаточностью околощитовидных желез) нарушен рост костей и наблюдаются длительные судороги определенных групп мышц. Гиперпаратиреоз вызывается злокачественными опухолями околощитовидных желез.

Эмбриогенез. Околощитовидные железы развиваются из эпителия III и IV жаберных карманов. Их зачатки появляются между 3-й и 4-й неделями внутриутробного развития. Затем они отделяются от глотки и смещаются в каудальном направлении: из III жаберного кармана к области оснований долей щитовидных желез (нижняя пара), а из IV жаберного кармана к области их верхушек (верхняя пара).

Возрастные особенности. Околощитовидные железы интенсивно растут после рождения, так что в течение первого года жизни их масса увеличивается в 3—4 раза. Нарастание массы железы наблюдается в течение всего периода роста. Достигнув своего максимального развития к 18—20 годам, масса желез остается неизменной до старости.

Тимус

Тимус (вилочковая железа), *thymus*, — непарный орган, состоящий из двух долей, соединенных в своих средних частях рыхлой соединительной тканью (рис. 301). Доли представляют собой удлиненные образования, несколько расширенные внизу и суживающиеся кверху. Левая доля, *lobus sinister*, более развита и обычно длиннее правой доли, *lobus dexter*. Название железа получила из-за формы, напоминающей лист тимьяна (лат. — *thyme*). Поверхность ее бугристая, цвет розовато-серый. Масса железы у новорожденного 10—15 г, длина 5 см; в период максимального развития (10—15 лет) масса составляет 30—40 г, длина — 7,5—16 см.

Тимус находится позади грудины, выступая над яремной вырезкой, внизу достигая уровня 3—4 ребра. Железа в основном располагается в верхней части переднего средостения, занимая верхнее межплевральное поле. Вверху тимус выдается в область шеи, где может соприкасаться со щитовидной железой. Внизу он достигает перикарда и прикрывает его на различном протяжении. Позади железы расположена трахея и крупные кровеносные сосуды: плечеголовные вены, верхняя полая вена, дуга аорты с ее ветвями. Большая часть ее передней и латеральной поверхностей покрыта плеврой.

Доли вилочковой железы заключены в соединительнотканную капсулу, от которой в вещество долей отходят неполные междольковые перегородки, *septa interlobularia*, разделяющие тимус на дольки, *lobuli thymi*. В каждой дольке выделяют корковое вещество, *cortex thymi*, расположенное по периферии дольки, и мозговое вещество, *medulla thymi*, образующее ее центральную часть. Корковое вещество состоит из сети эпителиальных клеток, в петлях которой расположены лимфоциты. В мозговом веществе сильно уплощенные эпителиальные клетки образуют так называемые тельца тимуса, *corpuscula thymi* (тельца Гассаля).

Вилочковая железа является центральным органом иммунной системы. В ее корковом веществе проходят первичную дифференцировку Т-лимфоциты, обеспечивающие иммунологическую компетентность. Дифференцировка Т-лимфоцитов из клеток-предшественников возможна под влиянием гуморального фактора (тимусного гормона), вырабатываемого эпителиальными клетками мозгового вещества тимуса. По данным последних исследований, тимусный гормон не является однородным субстратом и состоит из тимогена, тимозина, Т-активина, тимарина и некоторых других биологически активных веществ. Особенно необходимо действие этого гуморального фактора на первой неделе жизни

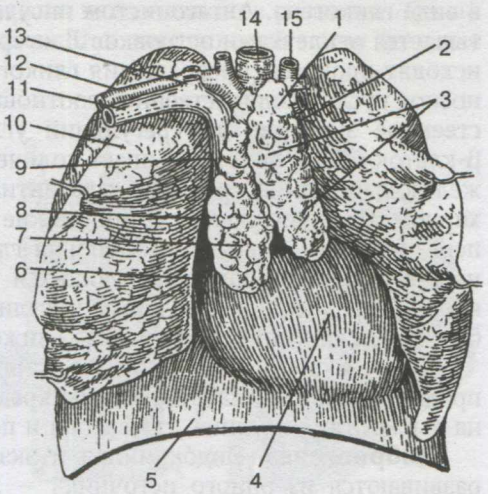

Рис. 301. Органы переднего средостения ребенка. Тимус:

1 — *lobulus thymi*; 2 — *facies mediastinalis pulmonis sinistri*; 3 — *lobus sinister thymi*; 4 — *pericardium*; 5 — *diaphragma*; 6 — *margo anterior pulmonis sinistri*; 7 — *lobus dexter thymi*; 8 — *pars mediastinalis pleurae*; 9 — *v. cava superior*; 10 — *pulmo dexter*; 11 — *v. subclavia*; 12 — *a. subclavia*; 13 — *v. jugularis interna*; 14 — *trachea*; 15 — *a. carotis communis sinistra*

новорожденного для того, чтобы лимфоциты других лимфоидных тканей приобрели нормальную иммунологическую активность.

Эмбриогенез. Вилочковая железа развивается в виде парного выпячивания эпителия IV жаберного кармана в начале 2-го месяца внутриутробной жизни. На 5-м месяце завершается формирование мозгового и коркового веществ, железа приобретает дольчатое строение.

Возрастные особенности. Размеры и структура тимуса существенно меняются с возрастом. Наибольший его размер по отношению к массе тела наблюдается у плода и детей первых двух лет жизни. Затем тимус продолжает расти, достигая максимального развития к началу полового созревания. С этого периода начинается инволюция тимуса, при этом ткань железы в значительной степени замещается жировой тканью, часто с сохранением прежней формы органа.

Эндокринная часть поджелудочной железы

Эндокринная часть поджелудочной железы, *pars endocrina pancreatis*, представлена островками поджелудочной железы, *insulae pancreaticae*, или островками Лангерганса. Это компактные клеточные группы, отличающиеся более светлой окраской по сравнению с основной паренхимой поджелудочной железы. Они сильно варьируют по форме, размерам и численности. Чаще островки имеют округлую форму, диаметр — 100—200 мкм, общее число их в железе составляет от 500 000 до 2 000 000. Островки рассеяны по всей железе, но преобладают в ее хвостовой части. Масса островковой ткани не превышает 1—2 % всей массы железы.

Специфические клетки островков представлены двумя основными разновидностями: α-клетками, расположенными по периферии островка, и β-клетками, занимающими центральную часть. Внутрисекреторная деятельность этих клеток заключается в выработке двух основных гормонов поджелудочной железы, участвующих в регуляции уровня глюкозы в крови, но обладающих антагонистическим действием. β-клетки синтезируют гормон — инсулин, снижающий концентрацию углеводов в крови путем повышения проницаемости мембран клеток для глюкозы. Благодаря этому углеводы депонируются в печени и мышцах в виде гликогена. Антагонистом инсулина является глюкагон, который вырабатывается α-клетками островков Лангерганса. Под действием этого гормона происходят процессы превращения гликогена в глюкозу и поступление ее в кровеносное русло. Количественное соотношение между α- и β-клетками имеет существенное значение для регуляции углеводного обмена; в норме количество β-клеток в 3—4 раза превышает количество α-клеток. Недостаточная выработка железой инсулина приводит к развитию заболевания — сахарного диабета (сахарного мочеизнурения). Клинические проявления диабета сопровождаются гипергликемией (повышением уровня глюкозы в крови). Наоборот, при различных состояниях, сопровождающихся повышением концентрации инсулина в крови (передозировка больным инсулина, опухоль поджелудочной железы), наблюдается гипогликемия (резкое снижение уровня глюкозы).

Кроме α- и β-клеток в составе островков имеются С-, Д-, Е-, РР-инсулоциты, продуцирующие соматостатин, панкреатические полипептиды и др. Они влияют на выработку инсулина, глюкагона и панкреатического сока.

Эмбриогенез. Эндокринная и экзокринная части поджелудочной железы развиваются из одного источника — энтодермы среднего отдела туловищной

(первичной) кишки. На начальных стадиях эмбриогенеза дифференцировка эпителия на эндо- и экзокринную части отсутствует. Образование первых островков происходит примерно на 10-й неделе внутриутробного развития из эпителия выводных протоков железы.

Надпочечники

Надпочечник, *glandula suprarenalis (adrenalis)*, парная железа, расположенная в жировом околопочечном теле в непосредственной близости к верхнему полюсу почки (рис. 302).

Правый и левый надпочечники отличаются по форме: правый сравнивают с трехгранной пирамидой, левый — с полумесяцем. У каждого из надпочечников различают три поверхности: переднюю, *facies anterior*, заднюю, *facies posterior*, и почечную, *facies renalis*. Свободные, не связанные с почкой края надпочечника называют: верхним и медиальным, *margo superior et margo medialis*. Последний у правого надпочечника соприкасается с верхним полюсом правой почки, а у левого — с медиальным краем левой почки от ее верхнего полюса до ворот. Надпочечники имеют желтый цвет, их поверхности слегка бугристы. Средние размеры надпочечника: длина — 5 см, ширина — 3—4 см, толщина около 1 см.

Снаружи каждый надпочечник покрыт фиброзной капсулой, соединенной многочисленными тяжами с капсулой почки. Паренхима желез состоит из коркового вещества (коры), *cortex*, и мозгового вещества, *medulla*. Мозговое вещество занимает центральное положение и окружено по периферии толстым слоем коры, которая составляет 90 % массы всего надпочечника. Корковое вещество прочно спаяно с фиброзной капсулой, от которой вглубь железы отходят перегородки — трабекулы.

С медиальной стороны располагаются ворота надпочечника, *hilum suprarenalis*, в которые проникают сосуды (центральная вена надпочечника, средняя надпочечниковая артерия) и нервы.

Надпочечники располагаются на уровне XI и XII грудных позвонков, причем правый чуть ниже левого. Задние поверхности надпочечников прилежат к поясничной части диафрагмы, почечные поверхности — к почкам (см. выше); синтопия передних поверхностей у левого и правого надпочечников различна. Левый надпочечник передней поверхностью прилежит к кардиальной части желудка и к хвосту поджелудочной железы, а медиальным краем соприкасается с аортой. Правый надпочечник передней поверхностью прилежит к печени и к двенадцатиперстной кишке, а медиальным краем соприкасается с нижней полой веной. Оба надпочечника лежат забрюшинно; их передние поверхности частично покрыты брюшиной. Кроме

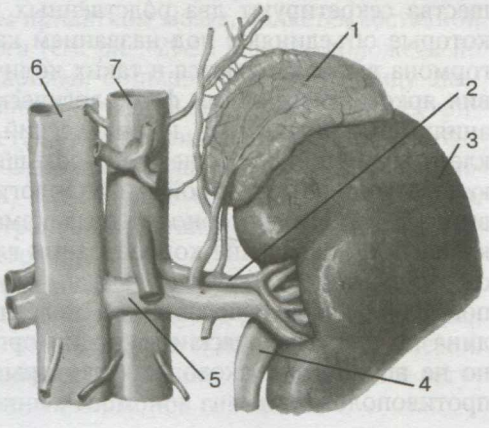

Рис. 302. Левый надпочечник (вид спереди):

1 — *glandula suprarenalis sinistra*; 2 — *a. renalis sinistra*; 3 — *ren sinistrum*; 4 — *ureter*; 5 — *v. renalis sinistra*; 6 — *v. cava inferior*; 7 — *pars abdominalis aortae*

брюшины надпочечники имеют общие с почкой оболочки, участвующие в их фиксации: это жировая капсула почки и почечная фасция.

Надпочечники состоят из двух самостоятельных желез внутренней секреции — коры и мозгового вещества, объединенных в единый орган. Кора и мозговое вещество имеют разное происхождение, разный клеточный состав и разные функции.

Корковое вещество надпочечника делят на три зоны, связанные с синтезом определенных гормонов. Наиболее поверхностный и тонкий слой коры выделяется как клубочковая зона, *zona glomerulosa*. Средний слой называется пучковой зоной, *zona fasciculata*. Внутренний слой, примыкающий к мозговому веществу, образует сетчатую зону, *zona reticularis*. Гормоны коры надпочечников (кортикостероиды) являются жизненно необходимыми, так как они регулируют метаболические процессы во всем организме. Их делят на три группы, каждая из которых вырабатывается в определенной зоне коры. Первая группа — минералокортикоиды. Местом их синтеза является клубочковая зона. Вторая группа — глюкокортикоиды. Они вырабатываются в пучковой зоне коры. Третья группа — половые гормоны. Они синтезируются в сетчатой зоне.

Минералокортикоиды регулируют в организме минеральный обмен и в первую очередь участвуют в поддержании баланса натрия и калия. Наиболее активный гормон — альдостерон — усиливает реабсорбцию (обратное всасывание) натрия и воды в почечных канальцах, что ведет к повышению содержания натрия в крови, лимфе и тканевой жидкости, и одновременному снижению реабсорбции калия. При недостаточной продукции надпочечником минералокортикоидов уменьшается реабсорбция натрия, и он в больших количествах выводится с мочой. Потеря натрия ведет к изменениям внутренней среды, несовместимым с жизнью, поэтому минералокортикоиды называют жизненно важными гормонами.

Глюкокортикоиды (кортизол, гидрокортизол) оказывают существенное и весьма разнообразное влияние на белковый, углеводный и жировой обмен.

Половые гормоны (андрогены и эстрогены) у детей влияют на развитие половых органов, у взрослых они в значительной мере определяют половое поведение.

Мозговое вещество, *medulla*, расположено в центре надпочечника и состоит из хромаффинных клеток. Его название обусловлено тем, что оно окрашивается двухромовокислым калием в желто-коричневый цвет. Клетки мозгового вещества секретируют два родственных гормона — адреналин и норадреналин, которые объединяют под названием катехоламинов. В обычных условиях оба гормона вырабатываются в таких количествах, что не проявляют своего действия ярко выраженными физиологическими эффектами. В чрезвычайных ситуациях (эмоциональный и физический стресс) эти гормоны высвобождаются клетками мозгового вещества в больших, чем обычно, количествах и вызывают экстренную перестройку физиологических функций, направленную на повышение работоспособности организма (усиление и учащение сердечных сокращений, повышение концентрации глюкозы в крови, повышение возбудимости рецепторов сетчатки глаза, слухового и вестибулярного аппаратов, повышение работоспособности скелетных мышц и т. д.). Влияние норадреналина на физиологические функции организма сходно с влиянием адреналина, но не вполне одинаково; на некоторые из них воздействие может быть даже противоположным.

Эмбриогенез. Корковое вещество и мозговое вещество надпочечников развиваются независимо друг от друга. Вначале (у зародыша 8 недель) формируется корковое вещество в виде утолщения мезодермы вблизи корня дорсальной брыжейки и развивающихся почек. Затем (у зародыша 12—16 недель) из эмбрионального симпатического ствола происходит миграция симпатохромаффинных клеток, которые врастают в зачаток коркового вещества надпочечников и образуют мозговое вещество. Таким образом, корковое вещество дифференцируется из мезодермы (из целомического эпителия), а мозговое вещество — из эмбриональных нервных клеток — хромаффинобластов.

По месту своей закладки (между первичными почками) корковое вещество надпочечников относят к интерренальной системе. Сюда же причисляют добавочные надпочечники, *glandulae suprarenales accessoriae*. Они могут встречаться у человека в виде небольших образований, состоящих главным образом из клеток пучковой зоны. Это так называемые интерренальные тельца. В 16—20 % случаев их обнаруживают в различных органах: в широкой связке матки, в яичнике, в придатке яичка, возле мочеточников, на нижней полой вене, в области чревного сплетения, а также на поверхности самих надпочечников в виде узелков. «Истинные» добавочные надпочечники, состоящие из коркового и мозгового веществ, обнаруживаются исключительно редко.

К адреналовой системе, кроме хромаффинных клеток мозгового вещества надпочечников, относят параганглии (хромаффинные тела), также состоящие из хромаффинных клеток. В виде небольших клеточных скоплений, секретирующих катехоламины, они располагаются слева и справа от аорты выше ее бифуркации — *corpora paraaortica*, ниже бифуркации аорты — *glomus coccygeum*, в составе узлов симпатического ствола, *paraganglion sympathicum*, в области бифуркации общей сонной артерии — *glomus caroticum*.

Возрастные особенности. Толщина и структура надпочечника изменяется с возрастом. У новорожденного кора надпочечника состоит из двух частей: из зародышевой коры (Х-зоны) и тонкого слоя истинной коры. После рождения надпочечники уменьшаются за счет дегенерации Х-зоны. Рост надпочечников ускоряется в период полового созревания. К старости развиваются атрофические процессы.

Шишковидная железа (эпифиз)

Шишковидная железа, *glandula pinealis* (эпифиз, *epiphysis*), — непарное образование, которое также называют верхним придатком мозга, является составной частью эпиталамуса промежуточного мозга (см. рис. 298). Она расположена по срединной плоскости глубоко под полушариями большого мозга. По виду эпифиз напоминает сосновую шишку (лат. *pineus* — сосновый), имеет слегка бугристую поверхность и серовато-красный цвет. Средние размеры железы: длина 8—10 мм, ширина — около 6 мм; масса 0,2 г. Основание шишковидной железы примыкает к задней стенке III желудочка, соединяясь с помощью поводков, *habenulae*, со зрительными буграми. Заостренная верхушка железы лежит в борозде между верхними холмиками среднего мозга.

Железа покрыта тонкой соединительнотканной капсулой, которая отдает внутрь неполные перегородки, разделяющие паренхиму на дольки. Паренхима железы состоит из секреторных клеток — пинеалоцитов и из глиальных клеток. Пинеалоциты секретируют в кровь мелатонин и серотонин — гуморальные регуляторы, угнетающие секрецию гонадотропных гормонов гипофиза.

Есть достаточно оснований считать шишковидную железу нейроэндокринной железой, регулирующей функции половых желез. Она оказывает тормозное влияние на развитие репродуктивной системы до периода полового созревания.

Эмбриогенез. Шишковидная железа возникает на 2-м месяце внутриутробной жизни в виде выпячивания (дивертикула) каудального конца крыши III желудочка. Стенки дивертикула утолщаются, и просвет облитерируется.

Возрастные особенности. Шишковидная железа наибольшего развития достигает у детей. С возрастом она подвергается постепенной инволюции. Это выражается в увеличении прослоек стромы и уменьшении количества клеток паренхимы. После 10-летнего возраста появляются признаки обызвествления, выражающиеся в отложении так называемого «мозгового песка», «*acervulus cerebri*», — коллоида, содержащего соли кальция и магния. Большинство авторов считают это явление физиологическим процессом. Однако, несмотря на возрастные структурные изменения, специфическая паренхима шишковидной железы сохраняется до глубокой старости.

Половые железы

Половые железы, являющиеся местом образования половых клеток, также выполняют внутрисекреторную функцию, выделяя в кровь половые гормоны. Строение половых желез описано в соответствующих разделах.

Половые гормоны обладают многогранным биологическим действием, основная цель которого состоит в обеспечении нормального протекания функции размножения. Их разделяют на две группы: мужские половые гормоны — андрогены и женские половые гормоны — эстрогены и гестагены. И те, и другие образуются как в мужских, так и в женских половых железах.

Физиологическая роль половых гормонов состоит в обеспечении способности выполнять половые функции. Они необходимы для полового созревания, то есть созревания гамет, сохранения их жизнеспособности, транспорта в половых путях; в женском организме они создают условия для оплодотворения яйцеклетки и ее имплантации в матке. Мужской половой гормон — тестостерон — образуется в интерстициальной ткани яичка клетками Лейдига. Женские половые гормоны — эстрогены — образуются в яичниках в зернистом слое фолликулов и Граафовых пузырьков, а также в их внутренней оболочке (*theca interna*).

В желтом теле яичника, которое развивается на месте лопнувшего Граафова пузырька, образуется гормон, обеспечивающий подготовку матки к беременности и ее нормальное протекание, — прогестерон, являющийся гестагеном.

Гипофиз

Гипофиз, *hypophysis*, или нижний придаток мозга, относится к гипоталамусу промежуточного мозга (рис. 303). Это непарное образование округлой или овоидной формы, серовато-красного цвета. Средние размеры гипофиза: поперечный — 12—15 мм, переднезадний — около 10 мм. Масса железы составляет 0,5—0,6 г. В черепе он занимает гипофизарную ямку турецкого седла. Сверху покрыт диафрагмой седла, *diaphragma sellae*, которая представляет собой пластинку твердой мозговой оболочки, натянутую между передними наклоненными отростками, *processus clinoidei anteriores*, и задними наклоненными отростками, *proces-*

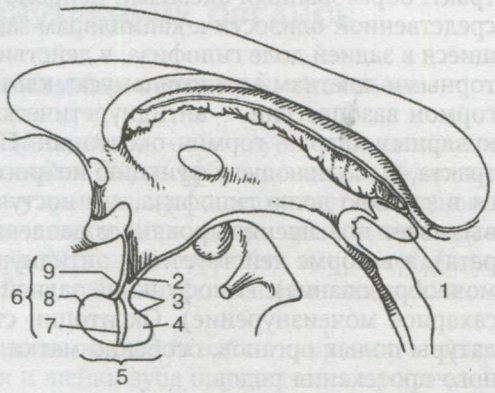

Рис. 303. Гипофиз и шишковидная железа. Срединный разрез головного мозга:

1 — *glandula pinealis*; 2 — *infundibulum*; 3 — *neurohypophysis*; 4 — *lobus nervosus*; 5 — *hypophysis*; 6 — *adenohypophysis*; 7 — *pars intermedia*; 8 — *pars distalis*; 9 — *pars tuberalis*

sus clinoidei posteriores, клиновидной кости. В центре диафрагмы седла имеется отверстие, пропускающее воронку, *infundibulum*, соединяющую гипофиз с серым бугром, *tuber cinereum*.

Особенностью гипофиза является то, что он состоит из двух разных по происхождению и строению органов, находящихся в тесном соприкосновении, — аденогипофиза и нейрогипофиза. У детей они отделяются друг от друга различимой щелью, у взрослых — кистозными полостями, заполненными коллоидом.

Аденогипофиз, *adenohypophysis*, представляет собой более крупную переднюю долю, *lobus anterior*, а нейрогипофиз, *neurohypophysis*, — узкую заднюю долю, или нервную часть, *lobus posterior (lobus nervosus)*.

Аденогипофиз состоит из трех частей: 1) дистальной, *pars distalis*, представленной основной массой передней доли (70–80 % всей массы железы); 2) бугорной, *pars tuberalis*, составляющей верхний участок передней доли, распространяющийся на переднюю и боковые поверхности воронки; 3) промежуточной, *pars intermedia*, расположенной на границе с задней долей. В передней доле образуется несколько гормонов, каждый из которых выделяется клетками особого типа. Это так называемые тропные гормоны, каждый из которых стимулирует функцию определенной железы-мишени: щитовидной железы (ТТГ — тиреотропный гормон); коры надпочечников (АКТГ — адренокортикотропный гормон); поджелудочной (ПТГ — панкреатотропный гормон); половых желез: мужских и женских (ГТГ — гонадотропные гормоны: ФСГ — фолликулостимулирующий, ЛГ — лютеинизирующий; гормон, регулирующий процесс лактации в женском организме — ЛТГ — лактотропный гормон); гормон, влияющий на рост и развитие организма (СТГ — соматотропный гормон).

Недостаточная или избыточная продукция гормонов аденогипофиза вызывает разнообразные и весьма серьезные нарушения в организме, служащие предметом изучения эндокринологии.

В промежуточной части гипофиза вырабатывается меланоцитостимулирующий гормон (МСГ), обеспечивающий регуляцию количества пигмента (меланина) в организме человека, а также липотропный гормон (ЛПГ), который стимулирует жировой обмен.

Нейрогипофиз включает, кроме задней доли гипофиза, воронку и срединное возвышение серого бугра. Задняя доля гипофиза является необычным компонентом эндокринной системы, так как в ней нет клеток, синтезирующих гормоны, попадающие из нее в кровь. Задняя доля находится в тесной анатомической и функциональной связи с гипоталамусом, а именно с супраоптическим и паравентрикулярными ядрами. Эту связь осуществляет гипоталамо-гипофизарный

тракт, образованный аксонами нейронов этих ядер, заканчивающимися в непосредственной близости к капиллярам задней доли гипофиза. Гормоны, содержащиеся в задней доле гипофиза, в действительности вырабатываются нейросекреторными клетками гипоталамуса: клетки супраоптических ядер секретируют гормон вазопрессин — антидиуретический гормон (АДГ), а клетки паравентрикулярных ядер — гормон окситоцин. По волокнам гипоталамо-гипофизарного тракта, выполняющего функцию нейросекреторного пути, гормоны доставляются в заднюю долю гипофиза, где поступают в капиллярное русло. Вазопрессин вызывает повышение кровяного давления (при искусственном введении препарата), а в норме действует как антидиуретический гормон — АДГ (угнетающий мочеобразование). Гипофункция задней доли вызывает несахарный диабет (несахарное мочеизнурение). Окситоцин стимулирует сокращение гладкой мускулатуры полых органов, особенно матки, и является необходимым для нормального протекания родов.

Главная роль гипоталамуса и гипофиза в деятельности эндокринной системы обусловлена особенностями кровоснабжения. Аденогипофиз и нейрогипофиз кровоснабжаются независимо друг от друга.

Сосудистое русло передней доли гипофиза представлено так называемой воротной (портальной) системой, которая устроена следующим образом. Верхние гипофизарные артерии образуют в гипоталамусе первичную капиллярную сеть. Капилляры этой сети собираются в воротные венулы, которые спускаются в переднюю долю гипофиза, где вновь разделяются на широкие капилляры (синусоиды), образующие вторичную капиллярную сеть. В первичную капиллярную сеть всасываются гормон-регулирующие вещества (рилизинг-факторы), вырабатываемые ядрами гипоталамуса. В свою очередь рилизинг-факторы могут либо стимулировать выработку тропных гормонов гипофизом, либо тормозить ее. Вещества, стимулирующие выработку тропных гормонов, получили название — либерины: кортиколиберин, тиролиберин, гонадолиберин, соматолиберин и др. Вещества, угнетающие секрецию аденогипофизом некоторых гормонов — статины: пролактостатин, соматостатин и др. По воротным венулам эти вещества доставляются во вторичную капиллярную сеть, где регулируют выработку тропных гормонов железистыми клетками передней доли гипофиза.

Кровоснабжение задней доли гипофиза осуществляется нижними гипофизарными артериями.

Эмбриогенез. Гипофиз развивается из двух зачатков. Передняя доля закладывается как вырост эпителия ротовой бухты (карман Ратке) на 4-й неделе внутриутробной жизни. Одновременно от развивающегося промежуточного мозга растет выпячивание — зачаток формирующейся воронки. Оба выроста по мере роста сближаются. Разрастание нейроглии на конце воронки приводит к образованию задней доли, а расширение кармана Ратке — к образованию передней доли. Таким образом, аденогипофиз развивается, как и большинство эндокринных желез, из эпителия, а нейрогипофиз — как производное промежуточного мозга.

Возрастные особенности. Масса гипофиза у новорожденного 0,10—0,12 г. В детском и юношеском возрасте наблюдается интенсивный рост железы, достигающей к 20 годам максимума (0,5—0,6 г). В последующие периоды жизни масса железы не изменяется.

РЕНТГЕНОАНАТОМИЯ ВНУТРЕННИХ ОРГАНОВ

Рентгеноанатомия органов пищеварительной системы

Зубы. Среди органов пищеварительной системы только зубы хорошо выявляются без дополнительного контрастирования. Ткань зубов по своей плотности превосходит даже костную ткань, поэтому интенсивно задерживает рентгеновские лучи. Наиболее информативным методом рентгеновского исследования зубов является ортопантография (рис. 304). Метод заключается в прохождении рентгеновских лучей перпендикулярно к оси зуба на протяжении всего альвеолярного отростка челюсти.

На рентгенограмме отчетливо выявляются все части зуба — коронка, шейка, корень. На фоне интенсивной тени корня и шейки зуба определяется просветление канала шейки зуба. Данный метод исследования позволяет установить количество зубов, их взаимное расположение и наличие поражений тканей зуба. У детей он позволяет дифференцировать типы зубов (молочные и постоянные). Постоянные зубы находятся под молочными в капсуле, которая выявляется в виде просветления.

Протоки крупных слюнных желез. Протоки околоушной, поднижнечелюстной и подъязычной слюнных желез исследуют после введения в их просвет жидких йодсодержащих рентгеноконтрастных веществ. Метод исследования слюнных желез носит название сиалография. Проток околоушной слюнной железы (Стенонов проток) открывается на сосочке в преддверии полости рта на уровне второго моляра верхней челюсти. Он имеет длину до 8 см, диаметр — 2–3 мм, строго посередине пересекает ветвь нижней челюсти и направляется в занижнечелюстную ямку. Проток может иметь три типа ветвления — магист-

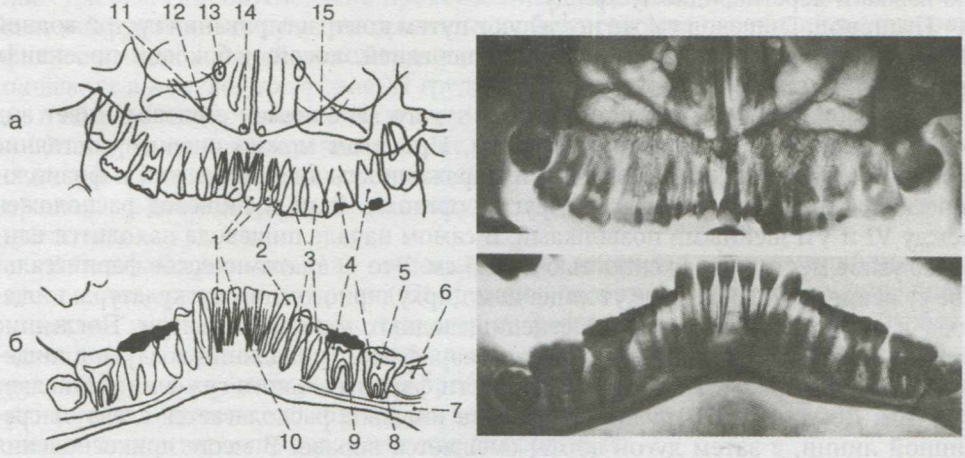

Рис. 304. Ортопантограмма верхней и нижней челюстей:

а — верхняя челюсть; б — нижняя челюсть;

1 — резцы; 2 — клыки; 3 — премоляры; 4 — моляры; 5 — полость зуба; 6 — непрорезавшийся «зуб мудрости»; 7 — канал нижней челюсти; 8 — канал корня зуба; 9 — отверстие верхушки зуба; 10 — межальвеолярная перегородка; 11 — подглазничный край; 12 — твердое нёбо; 13 — носослезный канал; 14 — резцовый канал; 15 — верхнечелюстная пазуха

ральный, рассыпной и смешанный. При контрастировании выявляются 4—5 порядков ветвления протока. Ширина просвета протока между разветвлениями равномерная.

Проток поднижнечелюстной слюнной железы (Вартонов проток) открывается на большом подъязычном сосочке под языком. Он имеет длину 6—7 см, диаметр — 3 мм, прободает дно полости рта и направляется к железе в поднижнечелюстное пространство. Типы ветвления протока и особенности его строения аналогичны указанным для протока околоушной слюнной железы.

Проток подъязычной слюнной железы (Бартолинов проток) короткий и узкий. Его длина 1,5—2 см, диаметр 1 мм. Как правило, он вливается в устье протока поднижнечелюстной слюнной железы перед вхождением последнего в сосочек или окрывается отдельно на малом подъязычном сосочке.

Глотка. Глотку обычно исследуют при контрастировании водной взвесью сернокислого бария в момент плотного заполнения. Из всех частей глотки (носовая, ротовая и гортанная) контрастируются лишь нижний отдел ротоглотки и гортаноглотка. В прямой передней проекции глотка имеет веретенообразную форму, резко суженную у места перехода в пищевод. Наиболее широкая часть глотки соответствует положению грушевидных карманов. Контуры глотки четкие, выпуклые с боков, ровные. После прохождения контрастной массы можно проследить ямки надгортанника в виде двух полукруглых симметричных углублений, а также грушевидные карманы, представленные симметричными выпячиваниями вдоль боковых стенок глотки. Также видны 2—3 продольные складки слизистой оболочки глотки.

В боковой проекции гортанная часть глотки имеет воронкообразный вид. Задний контур тени вогнут или волнист, что обусловлено расположенными позади глотки телами шейных позвонков и межпозвоночными дисками. На передней стенке глотки выявляются вдавления, соответствующие надгортаннику, корню языка и перстневидному хрящу.

Пищевод. Пищевод также исследуют путем контрастирования густой водной взвесью сернокислого бария в прямой передней, косой и боковой проекциях (рис. 305).

В прямой передней проекции в фазе тугого заполнения пищевод имеет вид лентовидной тени с четкими контурами. При этом можно оценить состояние стенок органа, места расположения и выраженность анатомических и физиологических сужений, отношение к другим органам. Вход в пищевод расположен между VI и VII шейными позвонками. В самом начале пищевода находится наиболее узкое место протяженностью 1—1,5 см. Это — анатомическое фарингеальное сужение, обусловленное утолщением циркулярного слоя мускулатуры пищевода и вплетанием волокон перстнепищеводных мышцы и связки. Последние играют важную роль в предупреждении аэрофагии (попадания воздуха в пищевод). Ширина просвета пищевода в области фарингеального сужения составляет 5—7 мм. До уровня III грудного позвонка пищевод располагается слева от срединной линии, а затем дугой аорты смещается вправо. В месте прикосновения пищевода к аорте выявляется физиологическое аортальное сужение дугообразной формы. Просвет пищевода в этом месте суживается до 3—4 мм. Просвет аорты отмечается в виде незначительного затемнения дугообразной формы. Анатомическое бронхиальное сужение, обусловленное прилеганием пищевода к стенке левого главного бронха, проецируется на уровне IV грудного позвонка. Просвет бронха определяется в виде просветления продольной формы. До VII грудно-

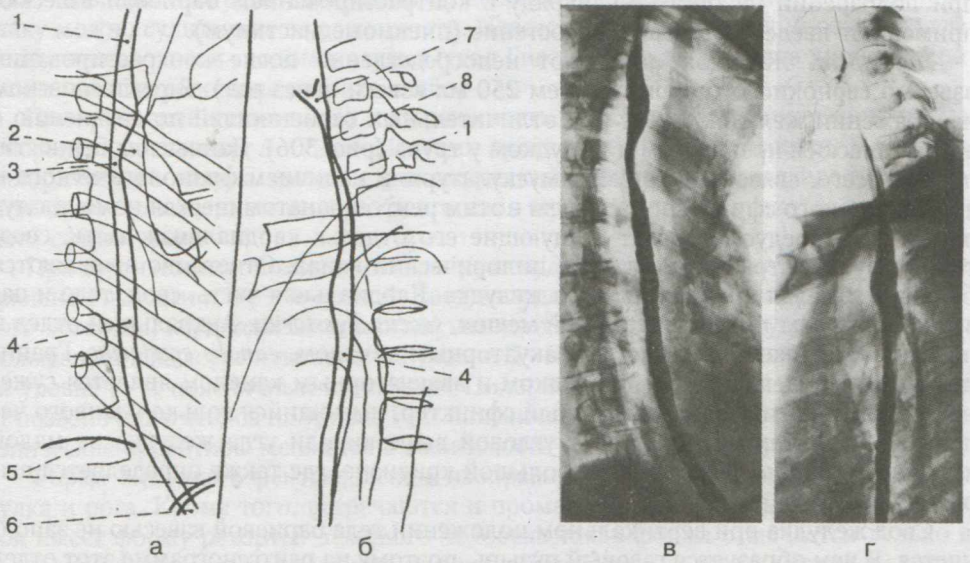

Рис. 305. Пищевод. Контрастирование водной взвесью сульфата бария:

а, в — косая проекция; б, г — боковая проекция;

1 — шейная часть; 2 — дуга аорты; 3 — аортальное сужение; 4 — грудная часть; 5 — диафрагма; 6 — брюшная часть; 7 — грушевидный карман глотки; 8 — фарингеальное сужение

го позвонка пищевод проходит справа от срединной линии, затем отклоняется влево. На уровне X грудного позвонка находится анатомическое диафрагмальное сужение. Оно обусловлено прохождением пищевода через соименное отверстие диафрагмы. Это сужение практически без перерыва переходит в следующее физиологическое кардиальное сужение, которое располагается в месте впадения пищевода в желудок на уровне XI грудного позвонка. Ширина просвета пищевода в области диафрагмального и кардиального сужений составляет 5—7 мм.

Контуры стенок пищевода четкие, ровные, с наличием вдавлений в местах сужений. При поражениях межпозвоночных дисков или при воспалительных процессах в заднем средостении контуры пищевода становятся волнистыми или зубчатыми.

В боковой проекции тень пищевода имеет изогнутую форму, приближаясь к позвоночному столбу на уровне IX грудного позвонка. Отчетливо видны анатомические и физиологические сужения на указанных выше уровнях. Особенно четко видны аортальное и бронхиальное сужения, так как тень аорты дает округлой формы затемнение, а тень бронха — округлой формы просветление. Ширина тени пищевода колеблется на всем протяжении от 5 до 20 мм. Наиболее широкий просвет пищевод имеет над диафрагмой.

В фазе пневморельефа и рельефа отчетливо выявляются 2—4 ровные продольные складки. Это остатки бариевой взвеси между складками слизистой оболочки. Прохождение бариевой взвеси по пищеводу осуществляется за 2—4 с. Задержка прохождения контрастного вещества или его скопление в карманах стенки пищевода свидетельствует о патологическом процессе. Для изучения наружных контуров стенки пищевода (их взаимоотношений с другими органами

при подозрении на опухоль), наряду с контрастированием бариевой взвесью, применяют введение газов в средостение (пневмомедиастинум).

Желудок. Желудок исследуют непосредственно после контрастирования взвесью сернокислого бария (прием 250 мл взвеси через рот). В рентгеновском изображении желудок имеет ряд отличительных особенностей по сравнению с анатомическим препаратом и желудком у трупа (рис. 306б). Данные особенности, прежде всего, связаны с тонусом мускулатуры и наличием физиологического и анатомического сфинктеров. В связи с этим рентгеноанатомическая номенклатура желудка предусматривает следующие его отделы: кардиальная часть, свод, тело, пазуха, антральный отдел и пилорический канал. Отчетливо выявляются большая и малая кривизны и угол желудка. Кардиальная часть, свод, тело и пазуха составляют пищеварительный мешок, *saccus digestorius*. Антральный отдел и пилорический канал называют эвакуаторным каналом, *canalis egestorius*. Границей между пищеварительным мешком и эвакуаторным каналом является сужение — физиологический антральный сфинктер, имеющийся только у живого человека. Сфинктер начинается от угловой вырезки или угла желудка на малой кривизне и направляется вниз к большой кривизне, где также определяется вырезка.

Свод желудка при вертикальном положении тела бариевой взвесью не заполняется. В нем образуется газовый пузырь, поэтому на рентгенограмме этот отдел желудка просветлен (четко определяется темное пятно). Газовый пузырь не вытесняется в пищевод благодаря наличию в кардиальном отделе (у места впадения пищевода) хорошо выраженной складки слизистой оболочки (складка Губа-

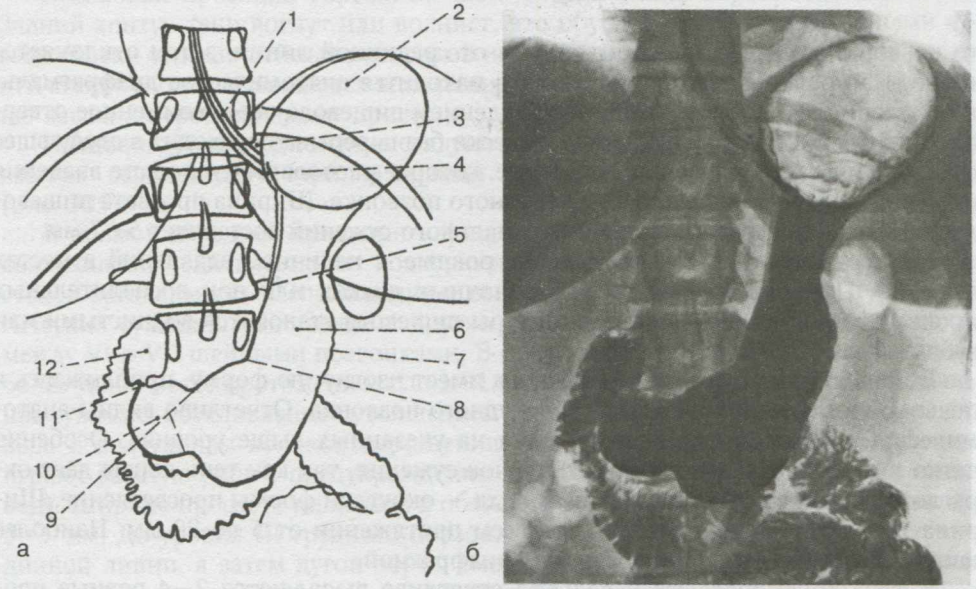

Рис. 306. Желудок. Контрастирование водной взвесью сульфата бария:

а — схема: 1 — пищевод; 2 — свод желудка; 3 — кардиальная вырезка; 4 — кардиальная часть; 5 — малая кривизна; 6 — тело желудка; 7 — большая кривизна; 8 — перистальтические складки; 9 — антральный сфинктер; 10 — антральный отдел; 11 — пилорический канал; 12 — луковица двенадцатиперстной кишки;

б — рентгенограмма

рева). Складка при рентгенографии не выявляется. Однако по косвенному признаку можно судить о ее выраженности. Известно, что при наличии острого угла между пищеводом и сводом желудка (угол Гиса) складка выражена хорошо. При тупом угле Гиса складка развита слабо.

Пилорический канал имеет протяженность 1—1,5 см. Величина его просвета в норме не превышает 5—7 мм. Местами просвет не просматривается. В области пилорического канала имеется анатомический сфинктер, представленный значительным утолщением циркулярного слоя мускулатуры желудка — пилорическим сфинктером.

При вертикальном положении тела $^2/_3$ желудка расположены в левой половине брюшной полости и $^1/_3$ — в правой. Свод желудка проецируется на уровне IX грудного позвонка, кардиальное отверстие находится на уровне XI грудного позвонка. Большая кривизна располагается на уровне II—III поясничных позвонков, малая — на уровне I—II поясничных позвонков. Пилорический отдел проецируется справа от позвоночного столба на уровне I—II поясничных позвонков. Указанные скелетотопические ориентиры меняются в зависимости от формы желудка.

Форма желудка в рентгеновском изображении может быть в виде крючка, чулка и рога. Кроме того, встречаются и промежуточные формы. У трупа желудок имеет форму реторты. У живого человека такая форма отмечается только в состоянии глубокого наркоза или при ослаблении тонуса мускулатуры желудка. В настоящее время установлена зависимость формы желудка от типа телосложения и возраста.

Желудок в форме рыболовного крючка встречается в 80 % случаев. Пищеварительный мешок направляется вниз почти отвесно или косо. Эвакуаторный канал, напротив, поднимается снизу вверх и вправо. Пилорический отдел располагается у правого края позвоночного столба и находится выше нижнего полюса тела желудка. Угол желудка меньше прямого (острый). Общее положение желудка косое. Такая форма желудка характерна для нормостеников.

У астеников встречается желудок в виде удлиненного крючка (чулка). При этом отмечаются следующие особенности: пищеварительный мешок значительно удлинен, спускается низко — до крыльев подвздошных костей, ориентирован вертикально и почти весь находится слева; эвакуаторный канал поднимается вверх также почти вертикально, следовательно, угол желудка острый, хорошо выраженный. Общее положение желудка в виде чулка — вертикальное.

Желудок в форме рога типичен для людей брахиморфного типа сложения и стариков. Пищеварительный мешок лежит почти поперечно, постепенно суживаясь, переходит в привратник и пилорический канал. Привратник является самой низкой точкой желудка, располагается справа от позвоночного столба. Угол желудка почти отсутствует. Тонус мускулатуры выражен слабо.

Изучая желудок в рентгеновском изображении, важно оценить состояние рельефа слизистой оболочки. Он обусловлен складками, которые в каждом из отделов различаются по количеству, степени выраженности и ориентации. На рентгенограмме складки слизистой оболочки имеют вид просветлений. Борозды между складками заполнены контрастной массой, поэтому в зависимости от ширины борозд и количества массы в них создаются затемнения различной интенсивности. В кардиальном отделе складки имеют радиальную ориентацию, они собираются у места впадения пищевода в желудок. В области свода содержатся складки различного направления, но среди них выделяются одна—две, параллельные своду. По малой кривизне определяются 2—4 параллельные складки,

по большой кривизне они чаще зубчатые. На передней и задней стенках желудка характер складчатости — сетчатый, с преобладанием 2—4 продольно ориентированных складок. В пазухе желудка складки имеют различное направление и форму — дугообразные, веерообразные и трабекулярные. В антральном отделе складки радиальные, а в пилорическом канале — продольные.

Кроме направления складок, следует учитывать их высоту и ширину. Характер складчатости прежде всего определяется тонусом мускулатуры и перистальтикой. При повышенном тонусе мускулатуры складки становятся высокими и приобретают извилистость, при пониженном — они будут тонкими и вытянутыми.

Установлено, что особенности рельефа слизистой оболочки желудка обусловлены конституцией. У лиц брахиморфного типа телосложения (гиперстеников) складки широкие, извилистые, у астеников — тонкие, продольные. Следует обратить внимание, что характер складчатости слизистой оболочки изменяется даже в процессе исследования. Это свидетельствует о нормальной эвакуаторной способности и эластичности слизистой оболочки. При органических заболеваниях желудка рельеф слизистой оболочки в период проведения рентгеновского исследования не изменяется.

Двенадцатиперстная кишка. Двенадцатиперстную кишку начинают исследовать примерно через 1 час после приема взвеси сернокислого бария. Рентгенографию производят в прямой и косых проекциях. В прямой передней проекции двенадцатиперстная кишка имеет форму незамкнутого с левой стороны кольца или подковообразную форму с закругленными и заостренными изгибами (рис. 307). Начальный отдел верхней части, прилежащий к желудку, носит название луковицы. Обычно она имеет треугольную (коническую) форму, основанием обращенную к желудку. В связи с этим в луковице различают верхушку,

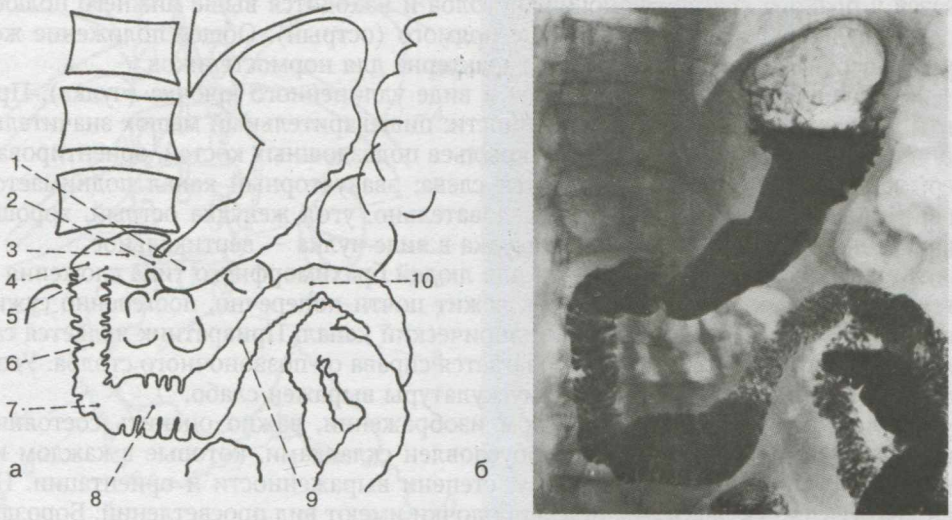

Рис. 307. Двенадцатиперстная кишка. Контрастирование водной взвесью сульфата бария (прямая проекция):

а — схема: 1 — антральный отдел желудка; 2 — пилорический канал; 3 — луковица двенадцатиперстной кишки; 4 — верхний изгиб двенадцатиперстной кишки; 5 — верхняя часть; 6 — нисходящая часть; 7 — нижний изгиб; 8 — горизонтальная часть; 9 — восходящая часть; 10 — двенадцатиперстно-тощекишечный изгиб;

б — рентгенограмма

переднюю, заднюю и боковую стенки. Проецируется луковица справа от боковой поверхности тел I—II поясничного позвонка. Верхний изгиб двенадцатиперстной кишки — дугообразный. Нисходящая часть располагается справа от позвоночного столба на уровне I—III поясничных позвонков. Нижний изгиб чаще округлой формы, реже образует острый угол. Горизонтальная и восходящая части поднимаются косо снизу вверх и справа налево. Двенадцатиперстно-тощекишечный изгиб может быть различной формы — закруглен, заострен или имеет вид петли.

Контуры луковицы двенадцатиперстной кишки при тугом заполнении четкие, ровные, выпуклые. При гипертонусе желудка и кишечника луковица двенадцатиперстной кишки имеет шаровидную форму, при гипотонусе — удлиненную. Рельеф слизистой оболочки луковицы представлен продольными складками, продолжающимися из желудка. По мере прохождения контрастной массы из луковицы в другие части двенадцатиперстной кишки контуры их становятся зазубренными. Складки слизистой оболочки в этих отделах циркулярные, реже — косые и извитые. Рельеф слизистой оболочки в норме непостоянный, в процессе исследования изменяется величина и характер складок. По ходу двенадцатиперстной кишки также выявляются физиологические сфинктеры. Наиболее постоянными из них являются бульбодуоденальный, медиодуоденальный, нижний дуоденальный и дуоденоеюнальный. Из двенадцатиперстной кишки, прочно фиксированной в забрюшинном пространстве, контрастная масса поступает в брыжеечную часть тонкой кишки — тощую и подвздошную.

Тощая кишка и подвздошная кишка. Брыжеечная часть тонкой кишки при приеме бариевой взвеси через рот туго не заполняется. Это связано с большой длиной тонкой кишки и наличием в ней постоянной перистальтики. Петли тонкой кишки тесно прилежат друг к другу. Между петлями находятся небольшие участки просветления. Последние не имеют четкой локализации и постоянно меняют свою форму, размеры и положение в процессе исследования. Наличие стабильных просветлений свидетельствует о патологических образованиях (опухоль, абсцесс и т. д.). Контуры тонкой кишки четкие, представлены мелкой неравномерной зазубренностью за счет циркулярных складок слизистой оболочки (рис. 308).

Петли тощей кишки на рентгенограмме располагаются в пупочной области. Они обычно имеют вертикальную ориентацию. Петли подвздошной кишки лежат горизонтально в брюшной полости в подчревной области. Терминальная петля подвздошной кишки провисает в полость таза. Направляясь из полости таза к слепой кишке, она дает, как правило, лентовидную тень, с ровными четкими контурами. Складки слизистой оболочки в этом сегменте кишки имеют продольное направление.

Тугого заполнения интересуемого отдела тонкой кишки можно достичь с помощью зондового контрастирования. При этом на ограниченном участке выявляется отчетливая интенсивная тень кишки лентовидной формы с четкими ровными контурами.

Толстая кишка. Толстая кишка начинает заполняться при пероральном контрастировании через 3—4 часа после приема бариевой взвеси. Вначале контрастируется слепая кишка, через 5—6 часов — восходящая ободочная, через 10—12 — поперечная ободочная и только через 20—22 часа — вся толстая кишка.

Контуры толстой кишки представлены характерными бухтообразными выпячиваниями, обусловленными контрастированием гаустр (рис. 309). Между бухтообразными выпячиваниями сторон кишки прослеживаются узкие прямо-

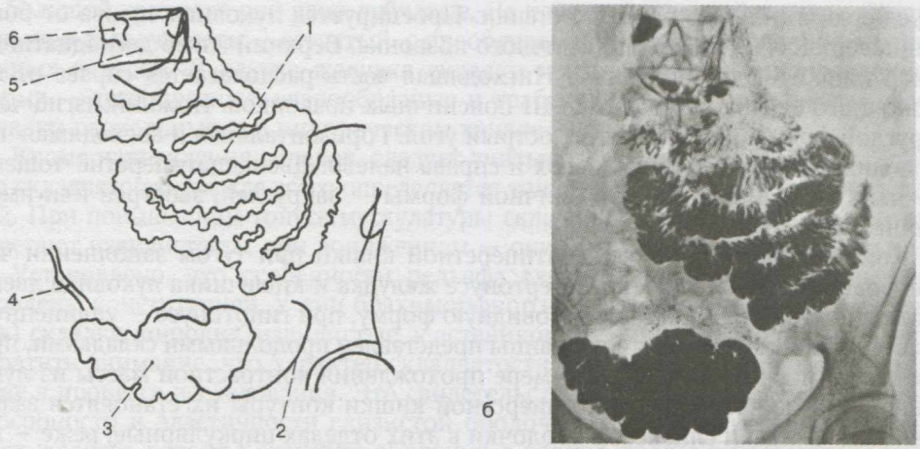

Рис. 308. Тощая кишка и подвздошная кишка. Контрастирование водной взвесью сульфата бария (прямая проекция):

а — схема: 1 — тощая кишка; 2 — пограничная линия тазовых костей; 3 — подвздошная кишка; 4 — правый крестцово-подвздошный сустав; 5 — третий поясничный позвонок; 6 — луковица двенадцатиперстной кишки;
б — рентгенограмма

линейные полоски, соответствующие прослойкам контрастного вещества между полулунными складками.

Слепая кишка и восходящая ободочная кишка фиксированы в правой половине брюшной полости. Они имеют форму вертикально расположенной гофрированной трубки. Правый изгиб ободочной кишки проецируется под тенью печени в области XII ребра. Его форма — дугообразная. Положение поперечной ободочной кишки зависит от длины брыжейки. Чаще она представлена в виде

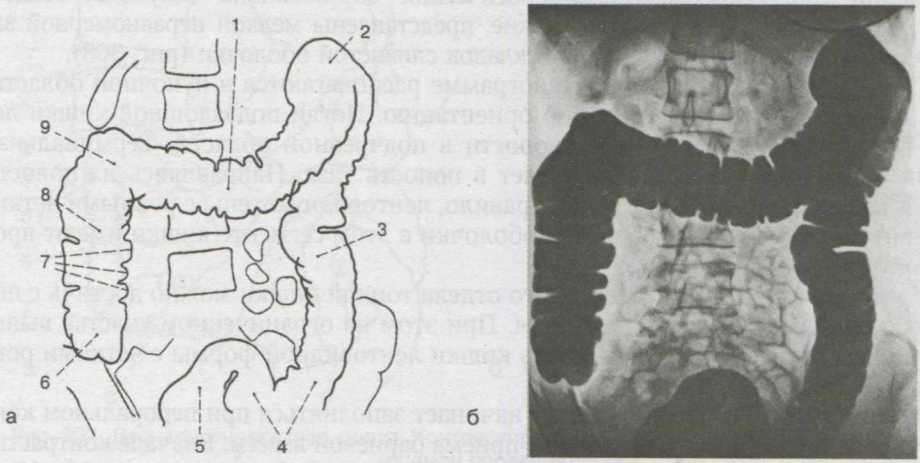

Рис. 309. Толстая кишка. Ирригоскопия (прямая проекция):

а — схема: 1 — поперечная ободочная кишка; 2 — левый изгиб ободочной кишки; 3 — нисходящая ободочная кишка; 4 — сигмовидная ободочная кишка; 5 — прямая кишка; 6 — слепая кишка; 7 — гаустры ободочной кишки; 8 — восходящая ободочная кишка; 9 — правый изгиб ободочной кишки;
б — рентгенограмма

поперечной или косо направленной гофрированной трубки. При наличии длинной брыжейки она дугообразно провисает вниз. Левый изгиб ободочной кишки располагается выше правого, проецируется в виде петли в области X—XI ребер. Нисходящая ободочная кишка также фиксирована в левой половине брюшной полости. В левой подвздошной области она переходит в сигмовидную ободочную кишку. Положение и форма последней определяются длиной брыжейки и протяженностью самой кишки. Прямая кишка находится в малом тазу, гаустры у нее отсутствуют. При ирригоскопии она полностью заполняется контрастом и имеет колбообразную форму. Контуры тени ровные, четкие. Расширенная часть тени соответствует ампулярному отделу прямой кишки, суженная — надампулярному.

Для тугого заполнения прямой кишки часто используют клизменный метод заполнения (ирригоскопию). В боковой проекции отчетливо выявляются два изгиба прямой кишки — крестцовый и промежностный. В прямой проекции также определяются два изгиба во фронтальной плоскости. Верхний — выпуклостью направлен вправо, нижний — влево.

У живого человека на протяжении толстой кишки при рентгеноскопическом исследовании можно выявить анатомические и функциональные сфинктеры. К анатомическим сфинктерам относятся сфинктеры в конечных отделах слепой кишки и сигмовидной ободочной кишки. Функциональных сфинктеров описывают до 20. Наиболее постоянные из них: сфинктер в среднем отделе поперечной ободочной кишки; сфинктер в области левого изгиба ободочной кишки; сфинктер в начальной части сигмовидной ободочной кишки. В связи с наличием гаустр и сфинктеров диаметр толстой кишки на всем протяжении неравномерный.

Печень. Печень видна даже на обзорных рентгенограммах без дополнительного контрастирования, так как она является объемным органом плотной консистенции. Тень печени однородная и интенсивная, имеет четкие контуры. Диафрагмальная поверхность печени — выпуклая, висцеральная — вогнутая. Скелетотопия печени при вертикальном положении тела следующая: диафрагмальная поверхность сливается с диафрагмой и располагается на уровне X—XI грудных позвонков, нижний край проецируется на уровне III поясничного позвонка. Для детального рентгеноанатомического исследования печени применяют дополнительное контрастирование газами — пневмоперитонеум. При этом четко определяются контуры печени и желчного пузыря.

Желчный пузырь. На обзорной рентгенограмме желчный пузырь в норме не виден. Для его исследования применяют контрастные вещества, избирательно накапливающиеся в желчи (билитраст, билигност, холевид). Собирающаяся в желчном пузыре и в протоках желчь становится рентгеноконтрастной и позволяет оценить форму, размеры, положение желчного пузыря и проходимость желчных протоков.

В прямой передней проекции при вертикальном положении тела желчный пузырь имеет округлую или грушевидную форму (рис. 310). Шейка желчного пузыря по отношению к телу образует изгиб, обращенный выпуклостью кзади. Тело пузыря ориентировано параллельно позвоночному столбу. Положение желчного пузыря зависит от формы телосложения. У нормостеников дно пузыря проецируется на уровне III поясничного позвонка на расстоянии 2—3 см вправо от позвоночного столба. У гиперстеников — на уровне I—II поясничных позвонков на расстоянии 4—6 см от позвоночного столба. У астеников желчный пузырь опускается до III поясничного позвонка, и его тень соприкасается с тенью позвоночного столба. Желчный пузырь имеет следующие размеры: длина 5—8 см, ширина 3—4 см. Контуры

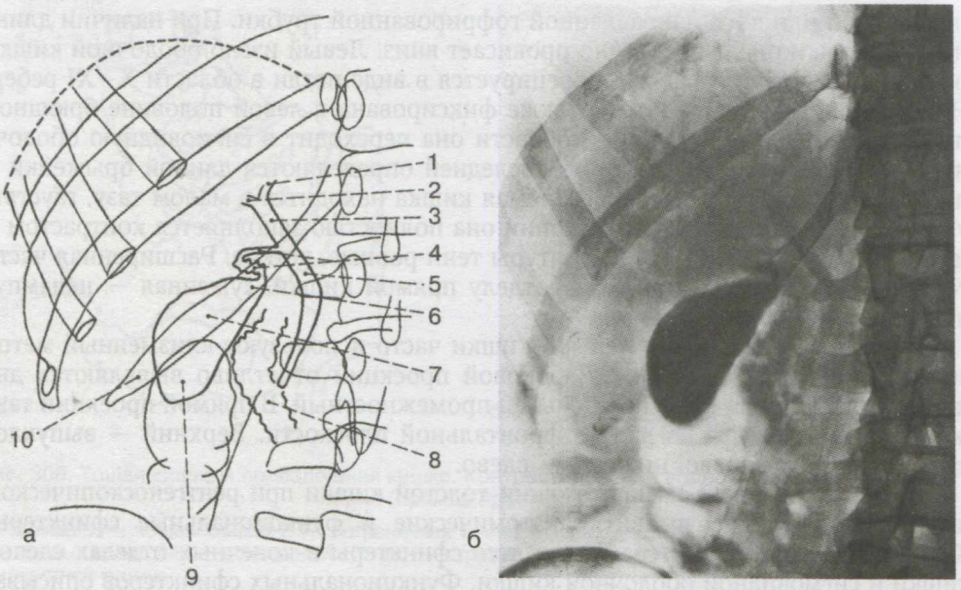

Рис. 310. Желчный пузырь и желчные протоки. Внутривенная холецистография (прямая проекция):

а — схема: 1 — левый печеночный проток; 2 — правый печеночный проток; 3 — общий печеночный проток; 4 — пузырный проток; 5 — общий желчный проток; 6 — шейка желчного пузыря; 7 — тело желчного пузыря; 8 — нисходящая часть двенадцатиперстной кишки; 9 — дно желчного пузыря; 10 — двенадцатое ребро;

б — рентгенограмма

пузыря на рентгенограмме четкие, ровные, выпуклые с боков и снизу, интенсивность тени — равномерная.

Поджелудочная железа. Для ее исследования применяют пневмопанкреатографию, экскреторную панкреатографию и томографию. Данные методики позволяют оценить форму, положение железы, проходимость протоков и их архитектонику.

Железа располагается на уровне I—II поясничных позвонков, поперечно или косо пересекая позвоночный столб. Большая часть железы — $^2/_3$ находится слева, $^1/_3$ — справа. Контуры железы волнистые, размеры ее постепенно уменьшаются от головки к хвосту. Головка железы имеет округлую форму и всегда располагается ниже хвоста. Проток железы впадает в устье общего желчного протока. Чаще он имеет рассыпную форму строения, насчитывающую 4—5 порядков ветвления. Диаметр протока 3—4 мм, длина магистральной части — 2—3 см.

Рентгеноанатомия органов дыхательной системы

К органам дыхания относятся полость носа с околоносовыми пазухами, носоглотка, ротоглотка, гортань, трахея, бронхи и легкие. Рентгеноанатомия полости носа и околоносовых пазух описана в разделе «Рентгеноанатомия черепа».

Гортань. Гортань изучают на обзорных рентгенограммах, выполненных в боковой проекции. В прямой проекции тень гортани проекционно наслаивается на тела шейных позвонков и практически не видна.

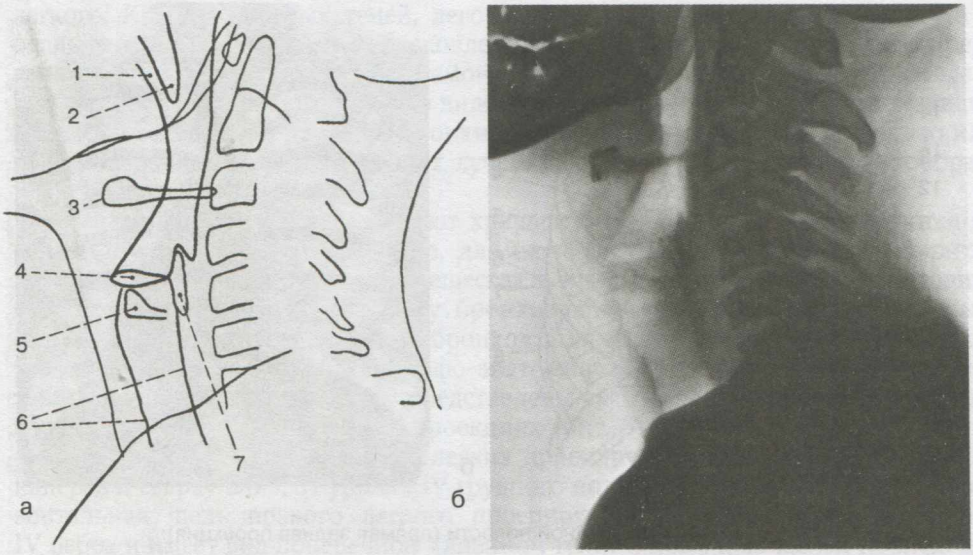

Рис. 311. Гортань и трахея (боковая проекция):

а — схема: 1 — полость рта; 2 — мягкое нёбо; 3 — подъязычная кость; 4 — желудочек гортани; 5 — дуга перстневидного хряща; 6 — трахея; 7 — пластинка перстневидного хряща;

б — рентгенограмма

В боковой проекции отчетливо определяются передняя, задняя стенки и полость гортани (рис. 311). Передняя стенка располагается ниже подъязычной кости, которая хорошо видна на рентгенограмме. Выше подъязычной кости находится корень языка, у основания которого расположены язычно-надгортанные ямки. Они выявляются в виде округлых просветлений, ограниченных сзади тенью надгортанника. Вход в гортань ограничен: спереди тенью надгортанника, с боков — черпаловидно-надгортанными складками, идущими от верхушек черпаловидных хрящей к надгортаннику, сзади — межчерпаловидной складкой. Хрящи определяются в виде слабоинтенсивных плотных теней. В полости гортани, которая имеет форму песочных часов, различают преддверие, промежуточную часть и подголосовую полость. Промежуточная часть гортани представлена горизонтально расположенным щелевидным просветлением, обусловленным желудочками гортани. Она ограничена сверху складками преддверия, снизу — голосовыми складками. Подголосовая полость книзу продолжается в лентовидное просветление трахеи.

Трахея. В прямой проекции она наслаивается на тени шейных и грудных позвонков, а грудная ее часть также наслаивается на тень крупных присердечных сосудов. Просветление тени трахеи имеет прямолинейную форму и располагается справа от позвоночного столба. Контуры ее четкие, ровные, что обусловлено гладкой внутренней поверхностью. На уровне межпозвоночного диска между IV и V грудными позвонками трахея делится на два главных бронха, тени которых просматриваются в виде прямолинейных просветлений, расходящихся в стороны под углом 70°. Полоса просветления правого главного бронха несколько шире, чем левого, и является как бы продолжением трахеи. Контуры стенок главных бронхов, как и трахеи, четкие, ровные.

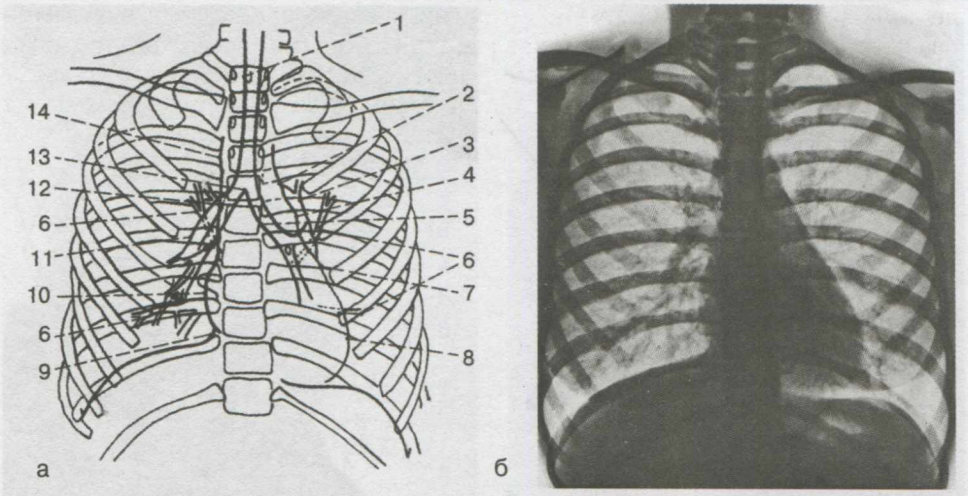

Рис. 312. Органы грудной полости (прямая задняя проекция):

а — схема: 1 — трахея; 2 — дуга аорты; 3 — левая легочная артерия; 4 — легочный ствол; 5 — левый главный бронх; 6 — легочные вены; 7 — левое предсердие; 8 — левый желудочек; 9 — нижняя полая вена; 10 — правое предсердие; 11 — правая легочная артерия; 12 — правый главный бронх; 13 — бифуркация трахеи; 14 — верхняя полая вена;

б — рентгенограмма

В правой боковой проекции (в этой проекции уменьшается наслоение теней сердца и крупных сосудов) можно рассмотреть контуры передней и задней стенок трахеи. Передняя стенка образована хрящевыми полукольцами, поэтому на рентгенограмме они представлены слегка волнистым контуром. Задняя стенка перепончатая, ее контур гладкий. Главные бронхи в боковой проекции имеют вид постепенно суживающихся книзу полос просветления, которые либо наслаиваются друг на друга, либо расходятся под острым углом.

Легкие. Легкие исследуют без дополнительного контрастирования, так как легочная паренхима богата воздухом. Рентгеновские лучи легко проникают через легочную ткань, создавая в проекции всего легкого просветление. Это просветление называют «легочным полем». В пределах «легочного поля» проецируются различные образования, имеющие большую естественную контрастность (тени ребер, грудины, позвонков, сердца, крупных сосудов и бронхов). Все эти образования имеют характерную структуру и архитектонику (рис. 312). Ребра создают на рентгенограмме в прямой проекции затемнения линейной дугообразной формы с мелкоячеистой структурой губчатого вещества. Рентгеноанатомические особенности строения грудины и позвонков описаны раньше.

Легочная ткань имеет своеобразный рисунок, называемый «легочным рисунком». Анатомический субстрат легочного рисунка составляют кровеносные и лимфатические сосуды. Они задерживают рентгеновские лучи лучше, чем содержащая воздух легочная ткань. На рентгенограмме они просматриваются в виде светлых тяжей различной ширины и протяженности. Интенсивность их теней неравномерная. Начальные отделы легочных артерий и устья легочных вен дают более интенсивные тени. Постепенно легочный рисунок становится более тонким и нежным, убывающим по своей плотности к периферическим участкам

легкого. Кроме тяжистых теней, легочный рисунок представлен округлыми и овальными образованиями, обусловленными сосудами, расположенными перпендикулярно или косо к исследуемой плоскости. Крупные бронхи (главные и долевые) могут просматриваться в виде просветлений, по форме напоминающих легочный сосудистый рисунок. Бронхи, располагающиеся перпендикулярно или косо к направлению рентгеновских лучей, дают тени в виде колец и дугообразных структур.

В связи с тем что бронхи имеют хрящевую основу и дифференцируются на обзорной рентгенограмме нечетко, для их исследования применяется бронхография (введение контрастного вещества в просвет бронха). Данная методика позволяет оценить архитектонику бронхиального дерева на уровне долевых, сегментарных и субсегментарных бронхов. Для клинической практики большое значение имеют вопросы топографо-анатомических взаимоотношений сегментарных бронхов. В связи с этим представлены схемы бронхиального дерева правого и левого легких в боковых проекциях (рис. 313, 314).

Косая щель правого и левого легких проецируется на линии, идущей сзади наперед и сверху вниз, от уровня IV грудного позвонка до хряща VI ребра. Горизонтальная щель правого легкого проецируется на уровне переднего края IV ребра и имеет вид поперечной линейной тени. С помощью щелей происходит деление легкого на доли. Зная проекцию щелей, можно определить границы долей легких. Верхняя доля правого легкого расположена от верхушки легкого до передней части тела IV ребра, средняя доля — от IV до VI ребра, нижняя доля — от задней части тела IV ребра до диафрагмы. Верхняя доля левого легкого рас-

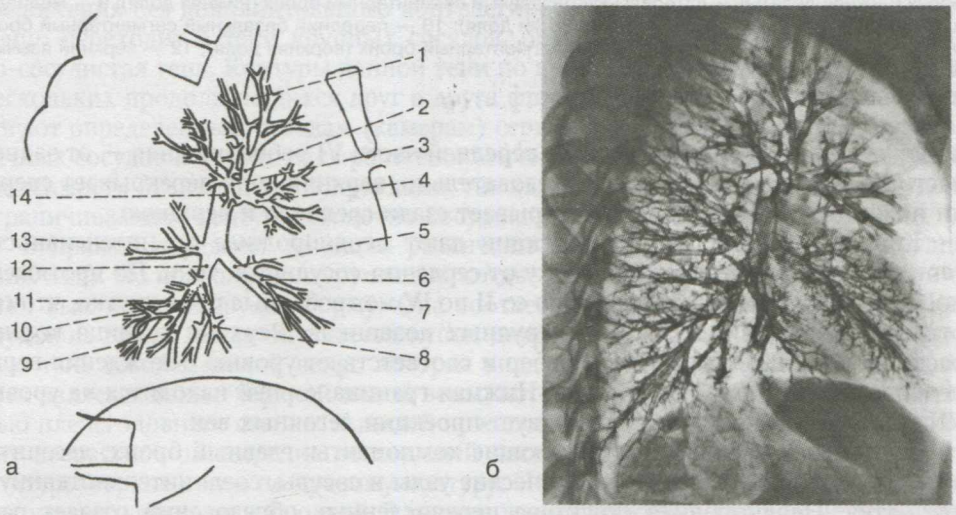

Рис. 313. Бронхография правого легкого (боковая проекция):

а — схема: 1 — правый главный бронх; 2 — верхушечный сегментарный бронх (верхняя доля); 3 — задний сегментарный бронх (верхняя доля); 4 — передний сегментарный бронх (верхняя доля); 5 — средний долевой бронх; 6 — латеральный сегментарный бронх (средняя доля); 7 — медиальный сегментарный бронх (средняя доля); 8 — передний базальный сегментарный бронх (нижняя доля); 9 — латеральный базальный сегментарный бронх (нижняя доля); 10 — задний базальный сегментарный бронх (нижняя доля); 11 — медиальный базальный сегментарный бронх (нижняя доля); 12 — нижний долевой бронх; 13 — верхний сегментарный бронх (нижняя доля); 14 — верхний долевой бронх;

б — рентгенограмма

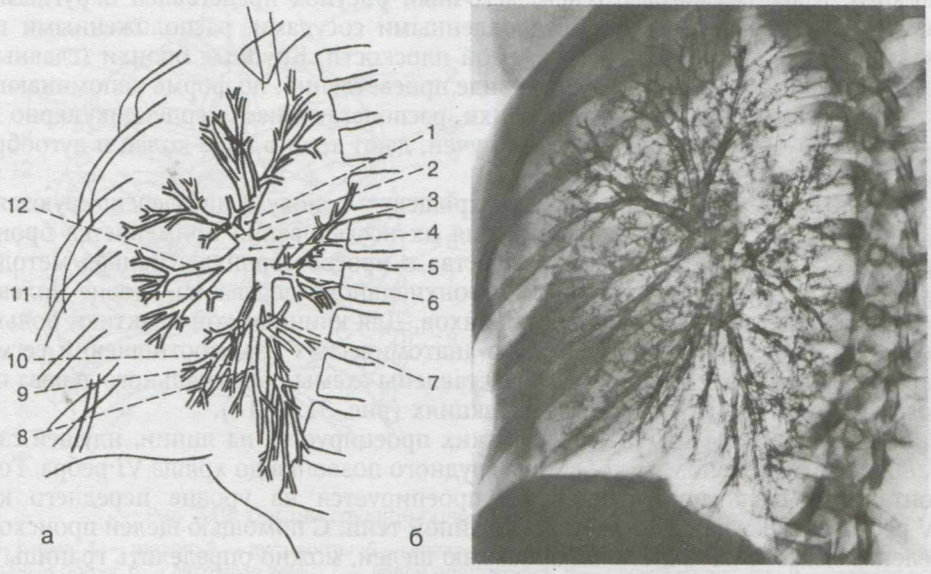

Рис. 314. Бронхография левого легкого (боковая проекция):

а — схема: 1 — верхушечно-задний сегментарный бронх (верхняя доля); 2 — передний сегментарный бронх (верхняя доля); 3 — левый главный бронх; 4 — верхний долевой бронх; 5 — нижний долевой бронх; 6 — верхний сегментарный бронх (нижняя доля); 7 — задний базальный сегментарный бронх (нижняя доля); 8 — латеральный базальный сегментарный бронх (нижняя доля); 9 — медиальный базальный сегментарный бронх (нижняя доля); 10 — передний базальный сегментарный бронх (нижняя доля); 11 — нижний язычковый сегментарный бронх (верхняя доля); 12 — верхний язычковый сегментарный бронх (верхняя доля);

б — рентгенограмма

положена от верхушки легкого до передней части VI ребра, нижняя — от задней части IV ребра до диафрагмы. Следовательно, верхняя доля перекрывает спереди нижнюю, а нижняя доля перекрывает сзади среднюю и верхнюю.

Корни легких в прямой проекции дают неоднородные по интенсивности тени. Эти тени проецируются сбоку от сердечно-сосудистой тени. По протяженности тени занимают пространство со II по IV межреберные промежутки, что соответствует уровню тел VI—VII грудных позвонков. Верхняя граница корней располагается на уровне II—III ребер и соответствует уровню отхождения верхнедолевых сегментарных сосудов. Нижняя граница корней находится на уровне VII грудного позвонка и соответствует проекции легочных вен.

Корни легких включают следующие компоненты: главный бронх, легочную артерию, легочные вены, лимфатические узлы и сосуды, соединительнотканную клетчатку. Неоднородная структура перечисленных образований создает различную интенсивность тени корней легких. Корень правого легкого отчетливо проецируется на 1,5 см ниже корня левого легкого, так как в правом легком выше всех компонентов располагается бронх (по правилу БАВ), в левом — артерия (по правилу АБВ). Корень правого легкого отделен от тени сердца узкой полоской просветления и имеет неправильную удлиненную форму. Корень левого легкого с латеральной и нижней сторон частично перекрывается тенью сердца, поэтому он кажется более узким и коротким. Начало тени корня левого легкого совпадает с тенью легочного ствола.

В рентгеноанатомических исследованиях в составе корней легких выделяют две части: внутрисредостенную, расположенную за пределами «легочных полей», и внутрилегочную — в пределах легочной паренхимы.

При изучении легких важно оценить дыхательную способность легких, степень расширения и уменьшения при максимальных вдохе и выдохе. Пристеночная плевра просматривается в виде узкой тени с четкими, ровными контурами, она хорошо видна в боковой проекции — от купола плевры вдоль внутренней поверхности тел ребер. Во время дыхательных движений отчетливо просматривается диафрагма. Оценивается высота стояния купола диафрагмы справа и слева, глубина реберно-диафрагмальных синусов. Обычно купол диафрагмы справа располагается на уровне переднего конца V ребра, а слева — на уровне переднего конца VI ребра. Однако высота стояния купола диафрагмы зависит от формы телосложения, возраста и пола. У гиперстеников купол диафрагмы поднимается кверху, практически не различается справа и слева, реберно-диафрагмальные синусы неглубокие. У астеников купол диафрагмы располагается низко, он выпуклый (особенно справа), реберно-диафрагмальные синусы — глубокие.

Рентгеноанатомия сердца и крупных присердечных сосудов

Сердце и крупные присердечные сосуды имеют плотные стенки, в их полостях содержится кровь. В совокупности они создают в рентгеновском изображении плотную интенсивную тень, отчетливо выделяющуюся в составе органов средостения без дополнительного контрастирования. Тень сердца кверху постепенно переходит в тени крупных сосудов, поэтому образуется единая сердечно-сосудистая тень. Контуры данной тени по краям неровные, состоят как бы из нескольких продолжающихся друг в друга фрагментов. Эти фрагменты соответствуют определенным отделам (камерам) сердца или участкам крупных присердечных сосудов и называются рентгенологическими дугами. Дуги различаются в зависимости от исследуемой проекции, так как отделы сердца и участки сосудов, ограничивающие контуры сердечно-сосудистой тени, при этом изменяются.

В прямой передней проекции различают правый и левый контуры сердца (рис. 315). По правому контуру выделяют две дуги. Нижняя дуга имеет отчетливую, выпуклую кнаружи форму. Она соответствует правому предсердию. При глубоком вдохе, когда опускается купол диафрагмы, можно видеть вертикальную тень нижней полой вены, которая впадает в правое предсердие. Верхняя дуга является тенью верхней полой вены, которая сверху дополняется косой тенью плечеголовного ствола. У людей пожилого возраста, как правило, происходит возрастное расширение восходящей части аорты. Последняя и формирует контуры верхней тени по правому контуру. Нижняя полая вена проекционно перекрывается восходящей аортой. В составе левого контура выделяют четыре дуги. Нижняя дуга, наиболее выступающая влево, образована левым желудочком. Над ней располагается дуга, образованная ушком левого предсердия. Эта дуга выражена слабо. Еще выше находится дуга, соответствующая контурам легочного ствола, и, наконец, самая верхняя дуга — дуга аорты. Она — наиболее короткая. Верхушка ее находится на 2—3 см ниже нижней поверхности ключицы.

В боковой проекции передний контур сердечно-сосудистой тени в нижних отделах образован правым желудочком, выше — конусом легочного ствола и заканчивается сверху восходящей аортой (рис. 316). Задний контур в основном

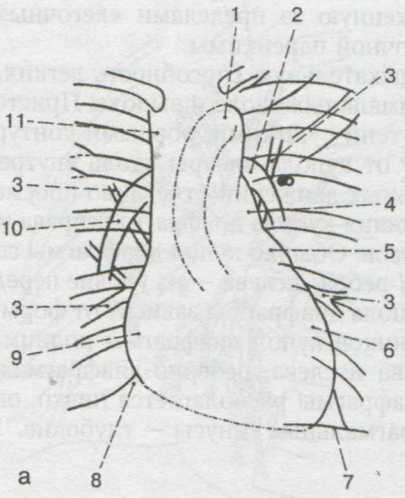

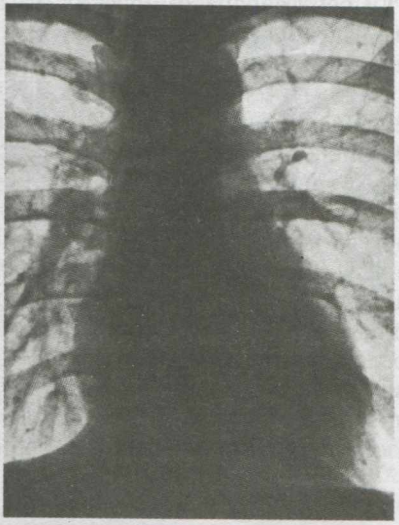

Рис. 315. Сердце и крупные сосуды (прямая проекция):

а — схема: 1 — дуга аорты; 2 — левая легочная артерия; 3 — легочная вена; 4 — легочный ствол; 5 — левое предсердие; 6 — левый желудочек; 7 — диафрагма; 8 — нижняя полая вена; 9 — правый желудочек; 10 — правая легочная артерия; 11 — верхняя полая вена;

б — рентгенограмма

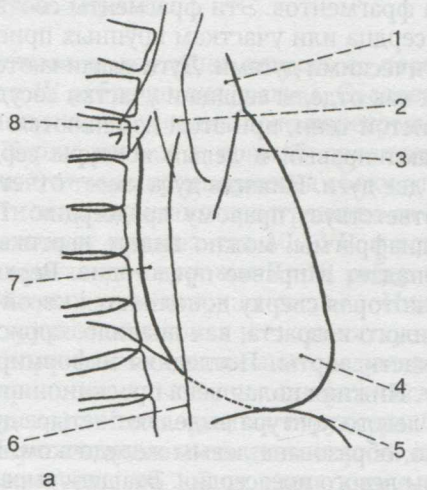

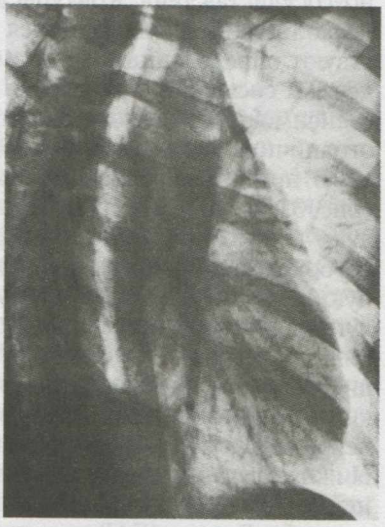

Рис. 316. Сердце и крупные сосуды (боковая проекция):

а — схема: 1 — восходящая часть аорты; 2 — левый главный бронх; 3 — легочный ствол; 4 — левый желудочек; 5 — диафрагма; 6 — нисходящая часть аорты; 7 — левое предсердие; 8 — правый главный бронх;

б — рентгенограмма

образуется дугой левого предсердия. Левый желудочек прилежит к диафрагме и сливается с тенью ее купола.

В рентгеноанатомии различают обычную, митральную и аортальную формы сердца. Обычная форма сердца характеризуется постепенным и равномерным переходом дуг левого контура сердца. Для митральной формы свойственны удлинения и выпуклость II и III дуг слева, сглаженность талии (углубление между I и II дугами) и смещение правого предсердно-сосудистого угла кверху. Аортальная форма сердца характеризуется выраженностью талии, выбуханием I и IV дуг слева. Митральная и аортальная формы сердца свойственны лицам с пороками соответствующих клапанов. Аортальная конфигурация сердца часто встречается у пожилых людей.

Сердце расположено в грудной полости большей частью слева — $^2/_3$, $^1/_3$ — справа. Кроме того, оно повернуто вокруг своей продольной оси влево, так что правая половина обращена вперед, а левая — назад. Ось сердца направлена косо (сверху, кпереди и вниз). Угол наклона, образованный осью сердечной тени с горизонтальной плоскостью, составляет 43—48°. Угол наклона определяет положение сердца в грудной клетке. При косом положении сердца угол наклона равен 43—48°, при вертикальном — 49—60°, при горизонтальном — 35—42°.

Измерение размеров сердца производят по определенным линиям. Длинник сердца определяют по линии, соединяющей верхний край дуги правого предсердия с верхушкой сердца. Поперечный размер сердца определяют следующим образом: вначале проводят среднюю линию от яремной вырезки грудины до мечевидного отростка, к этой линии проводят перпендикуляры из наиболее выступающих точек правого и левого контуров сердца. Протяженность перпендикуляров суммируют. Следует отметить, что изображение сердечной тени на рентгенограмме не соответствует полностью действительной форме и размерам сердца, так как оно располагается под углом и его тень искажается.

Рентгеноанатомия органов мочевой системы

Мочевые органы представлены мочеобразующими и мочевыводящими путями. Моча образуется нефронами почки, затем по собирательным трубочкам она попадает в малые чашки. Начиная с малых чашек, моча выводится по макроскопически видимым структурам, таким как большие чашки, почечная лоханка, мочеточник, мочевой пузырь и мочеиспускательный канал.

Для исследования органов мочевой системы применяют различные методики, но наиболее часто производят обзорную рентгенографию (без применения контрастных веществ), внутривенную урографию (введение контрастных веществ, избирательно выводимых из организма почками) и ретроградную уретеропиелографию (введение контрастных веществ в мочеточник и лоханку с помощью катетера; *ureter* — мочеточник, *pyelos* — лоханка).

Почки. На обзорной рентгенограмме в прямой проекции видны только контуры почек. По ним можно оценить размеры, форму почек, их положение и смещаемость. Тени почек однородные, малоинтенсивные, контуры их ровные. Размеры почек на рентгенограмме несколько превышают естественные размеры, что обусловлено большой глубиной их залегания. Тень правой почки короче и шире, левой — длиннее и у́же. Положение правой и левой почек различное. В 65 % случаев левая почка расположена выше, чем правая, в 30 % они находятся на одном уровне и в 5 % — ниже лежит левая почка. Правая почка проецируется

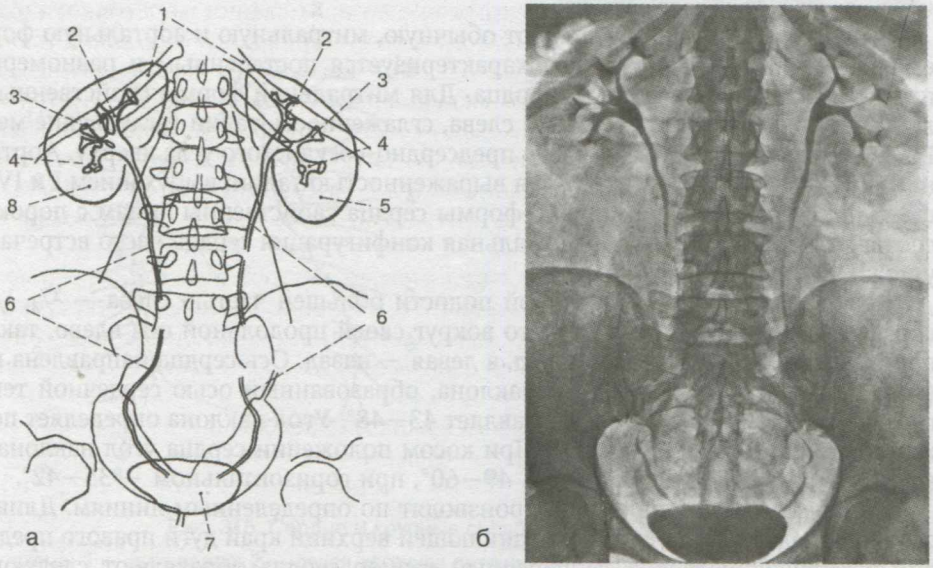

Рис. 317. Почки, мочеточники, мочевой пузырь. Внутривенная урография (прямая задняя проекция):

а — схема: 1 — одиннадцатые ребра; 2 — верхние малые чашки; 3 — средние малые чашки; 4 — нижние малые чашки; 5 — левая почка; 6 — мочеточники; 7 — мочевой пузырь; 8 — правая почка; б — рентгенограмма

на уровне тел I—II—III поясничных позвонков, левая — на уровне XII грудного, I—II поясничных позвонков. Свободный конец XII ребра пересекает левую почку почти посередине, а у правой почки отсекает только верхний полюс. Почки находятся под углом друг к другу за счет того, что верхние полюса их приближаются, а нижние — расходятся. Расстояние между верхними полюсами составляет 7—8 см, между нижними полюсами — 11—12 см. Следовательно, пазуха каждой почки обращена медиально и вниз.

Макроскопически видимые мочевыводящие структуры почки (чашки, лоханка и мочеточник) на обзорных рентгенограммах не видны. Для их исследования применяют методику внутривенной урографии или ретроградной уретеропиелографии (рис. 317). Форма и размеры чашек и лоханки вариабельны. Однако наиболее часто встречается следующий вариант: 6—7 малых чашек вливаются в две большие чашки, а последние — в лоханку. Различают 3 формы лоханки: треугольную, овальную и шаровидную, и 3 типа ее положения: внутрипочечный, внепочечный и смешанный. Правая лоханка проецируется на уровне II поясничного позвонка, левая — на уровне I поясничного позвонка. При внутрипочечном положении лоханка полностью находится в пазухе почки и закрыта ее паренхимой. Чашки при таком типе строения лоханки обычно длинные и множественные. При внепочечном положении лоханка находится вне пазухи почки, имеет округлую или овальную форму, чашки короткие и широкие. При смешанном положении — начальный отдел лоханки находится в пазухе, а конечный (меньший по величине отдел) — вне пазухи.

Мочеточник. Рентгенографию мочеточника производят в прямой задней проекции (см. рис. 317). На рентгенограмме на протяжении мочеточника выделяют брюшную и тазовую части. По ходу мочеточника во фронтальной плоскости видны изгибы. Первый изгиб находится в месте перехода лоханки в мочеточник. Он обращен выпуклостью медиально. Второй изгиб образуется при переходе мочеточника в малый таз. Выпуклость этого изгиба обращена в латеральную сторону. Между первым и вторым изгибами мочеточник имеет прямолинейный ход. Он располагается сбоку от тел поясничных позвонков. В области дна мочевого пузыря (на уровне копчика) мочеточник направляется в медиальную сторону.

У мочеточника выделяют три физиологических сужения: 1) при переходе лоханки в мочеточник; 2) на границе брюшной и тазовой частей; 3) у места впадения мочеточника в мочевой пузырь. Между сужениями расположены расширенные отделы мочеточника. Его диаметр в этих местах составляет 5—7 мм. Контуры мочеточника четкие, ровные.

Мочевой пузырь изучают в прямой задней проекции после заполнения полости контрастным веществом. Мочевой пузырь расположен в малом тазу, дно его проецируется на уровне III—IV крестцовых позвонков, а верхушка — на 1—1,5 см выше лобкового симфиза. Контуры наполненного мочевого пузыря четкие, ровные и выпуклые. Его верхний контур может быть слегка вогнутым. Форма пузыря может быть округлая, овальная или грушевидная. У мужчин форма мочевого пузыря чаще овальная (вытянута вдоль оси тела) или округлая. У женщин — грушевидная или овальная, но овал располагается поперечно. Слизистая оболочка при небольшом объеме контрастного вещества имеет неглубокие складки. При дальнейшем заполнении складки сглаживаются.

Изменение формы пузыря, появление неровности контуров свидетельствует о заболеваниях мочевого пузыря или рядом расположенных органов малого таза.

Мужской мочеиспускательный канал. Исследования проводят после контрастирования в прямой задней и косых проекциях. На уретрограммах выделяют простатическую, перепончатую и губчатую части. Канал выявляется в виде узкой полосы затемнения с четкими ровными контурами. Полоса начинается от нижнего контура мочевого пузыря. Отчетливо видно сужение в области анатомического сфинктера в перепончатой части уретры.

Рентгеноанатомия органов мужской половой системы

Среди органов мужской половой системы обычно проводят рентгеноанатомическое исследование простаты и семенных пузырьков с семявыносящими протоками.

Простата. Для ее выявления вводят воздух в просвет мочевого пузыря или в околопузырную клетчатку (пневмоцистография или пневмоперицистография), так как она располагается под дном мочевого пузыря. В прямой задней проекции простата проецируется в области лобкового симфиза в виде тени округлой формы с гладкими контурами, образуя вдавление на нижнем контуре мочевого пузыря.

Семенные пузырьки и семявыносящие протоки. Их исследуют после введения в просвет протока контрастного вещества. Метод исследования носит название деферентовезикулография. Рентгенографию производят в прямой зад-

ней проекции. Семенные пузырьки проецируются над лобковым симфизом в виде интенсивной тени с неровными контурами. Форма тени напоминает два лепестка с множеством углублений и выпячиваний. Медиально основания лепестков приближаются друг к другу и переходят в тени выводных протоков. Выводные протоки впадают в ампулы семявыносящих протоков, а последние с помощью семявыбрасывающих протоков открываются в простатическую часть мочеиспускательного канала. Семявыносящие протоки выявляются в виде интенсивных тонких теней лентообразной формы с ровными контурами. Длина протока составляет 25—30 см. На уровне крестцово-подвздошного сустава семявыносящий проток направляется медиально и вниз и переходит в ампулу. Ампула семявыносящего протока проецируется над лобковым симфизом в виде изогнутого тяжа с множественными округлыми выпячиваниями. Контуры ампулы ровные, четкие.

Рентгеноанатомия органов женской половой системы

Матка и маточные трубы. Основной метод исследования женских половых органов с помощью рентгеновских лучей носит название гистеросальпингография (греч. *hystera* — матка, *salpinx* — труба). Данный метод предусматривает выявление полости матки и просветов маточных труб. Метод основан на введении контрастного вещества в полость матки и просветы маточных труб через канал шейки матки (рис. 318).

Полость матки на гистеросальпингограммах, выполненных в прямой задней проекции, имеет треугольную форму. Основание тени обращено кверху, а верхушка направлена в сторону шейки матки. Контуры полости матки четкие, ровные или слегка вогнуты при повышении тонуса ее мускулатуры. Рельеф слизистой оболочки обусловлен функциональным состоянием (фазами менструального цикла). Обычно складки имеют поперечную ориентацию.

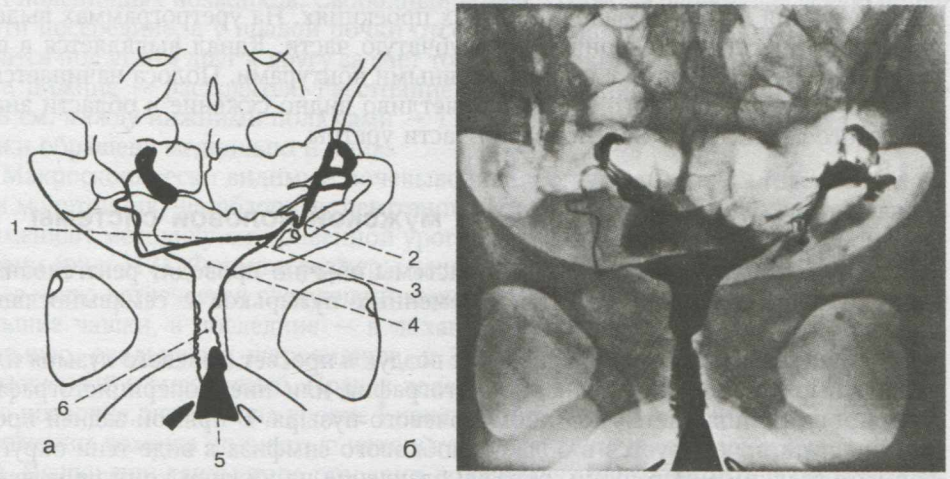

Рис. 318. Матка и маточные трубы. Гистеросальпингография (прямая задняя проекция):

а — схема: 1 — дно матки; 2 — маточная труба; 3 — тело матки; 4 — полость матки; 5 — влагалище; 6 — канал шейки матки;

б — рентгенограмма

Вершина треугольной тени продолжается в канал шейки матки, который имеет протяженность 1,5—2 см. Канал представлен узкой полосой неравномерной ширины с четкими ровными контурами. У основания треугольной тени по сторонам располагаются отверстия маточных труб. Просветы маточных труб выявляются в виде тонких извитых тяжей с четкими ровными контурами. Ширина просвета маточной трубы неравномерная, длина трубы колеблется от 6 до 12 см. При хорошей проходимости труб контрастное вещество может попадать в брюшинную полость.

Для изучения размеров матки, определения ее формы и взаимоотношений с другими органами малого таза применяют пневмопельвиографию (введение газа в полость малого таза). В прямой задней проекции матка просматривается в виде интенсивной тени овальной формы на уровне IV—V крестцовых позвонков. Размер матки варьирует от грецкого ореха до куриного яйца. При надавливании на брюшную стенку матка легко смещается.

Влагалище. В рентгеновском изображении влагалище изучают редко, так как оно доступно визуальному исследованию. При введении контраста в полость влагалища на рентгенограммах в прямой задней проекции оно имеет коническую форму. Верхняя часть влагалища (в области сводов) — более широкая. Книзу оно постепенно суживается. Длина тени влагалища колеблется от 6 до 10 см. После частичного удаления контраста определяются складки слизистой оболочки, которые располагаются на расстоянии 0,5—1 см друг от друга.

Вопросы

Пищеварительная система

1. Перечислите органы пищеварительной системы.
2. Назовите особенности строения полых и паренхиматозных органов.
3. Приведите классификацию зубов и охарактеризуйте их строение.
4. Назовите отличия зубной формулы у детей и взрослых.
5. Перечислите сосочки языка и укажите их функцию.
6. Где начинаются и прикрепляются мышцы мягкого нёба?
7. Какие мышцы составляют основу дна полости рта?
8. Какие вы знаете собственные мышцы языка? Где они начинаются и прикрепляются, какова их функция?
9. Какие вы знаете скелетные мышцы языка? Где они начинаются и прикрепляются, какова их функция?
10. Где расположена околоушная железа? Как проходит и где открывается ее проток?
11. Где расположена поднижнечелюстная железа? Куда открываются протоки поднижнечелюстной и подъязычной желез?
12. Назовите части глотки.
13. Какие анатомические образования находятся на стенках носовой части глотки?
14. Где начинаются и куда прикрепляются верхний, средний и нижний констрикторы глотки?
15. Где начинаются и прикрепляются мышцы, поднимающие глотку?
16. Расскажите голотопию, скелетотопию и синтопию глотки.
17. Какие анатомические и физиологические сужения пищевода вы знаете?
18. Укажите особенности строения стенки пищевода.
19. Из каких оболочек состоит стенка пищевода?

20. Какие складки располагаются в различных частях желудка?
21. Назовите связки желудка.
22. Охарактеризуйте голотопию, скелетотопию и синтопию желудка.
23. Какие части выделяют в желудке?
24. Назовите части тонкой кишки.
25. Укажите особенности строения стенки тонкой кишки.
26. Расскажите скелетотопию двенадцатиперстной кишки.
27. Как устроена кишечная ворсинка?
28. Перечислите отделы толстой кишки.
29. Какие особенности строения толстой кишки вы знаете?
30. Охарактеризуйте варианты расположения червеобразного отростка.
31. Опишите строение стенки толстой кишки.
32. Назовите доли, поверхности и края печени.
33. Какие вдавления располагаются на висцеральной поверхности печени?
34. Что такое чудесная сеть печени?
35. Перечислите желчевыводящие пути и части желчного пузыря.
36. Назовите связки печени.
37. Расскажите скелетотопию печени.
38. Куда открывается общий желчный проток?
39. Назовите части поджелудочной железы.
40. Опишите отношение органов к брюшине. Приведите примеры экстра-, мезо-, и интраперитонеального положений.
41. Перечислите производные брюшины.
42. Какие связки образуют малый сальник?
43. Какие связки образуют большой сальник?
44. Чем образованы стенки сальниковой сумки?
45. Перечислите образования верхнего этажа полости брюшины.
46. Перечислите образования нижнего этажа полости брюшины.
47. Какие вы знаете варианты и аномалии развития органов пищеварительной системы?

Система органов дыхания

1. Перечислите верхние и нижние дыхательные пути.
2. Назовите околоносовые пазухи.
3. Перечислите парные и непарные хрящи гортани. Расскажите строение этих хрящей.
4. Какие соединения хрящей и связки гортани вам известны?
5. Перечислите мышцы, влияющие на ширину голосовой щели.
6. Перечислите мышцы, влияющие на состояние голосовой связки.
7. Чем ограничен вход в гортань?
8. Какие отделы выделяют в полости гортани?
9. Назовите части трахеи.
10. Охарактеризуйте особенности правого и левого главных бронхов.
11. Назовите структуры, образующие бронхиальное дерево.
12. Какие доли, поверхности и края выделяют в легком?
13. Назовите границы легких.
14. Как устроен ацинус?
15. Охарактеризуйте топографию и особенности строения корня легкого.
16. Назовите синусы плевры.
17. Перечислите органы переднего и заднего средостения.
18. Какие вы знаете варианты и аномалии развития органов дыхательной системы?

Сердце

1. Где располагается сердце?
2. Перечислите поверхности сердца. К чему они прилежат и какими камерами образованы?
3. Опишите границы сердца.
4. Назовите борозды сердца.
5. Дайте краткую характеристику строения каждой камеры сердца.
6. Перечислите оболочки стенки сердца.
7. Какие типы клапанов вам известны? Где они расположены?
8. Укажите проекцию створчатых и полулунных клапанов на переднюю грудную стенку.
9. Где располагаются узлы и пучки проводящей системы сердца?
10. Перечислите фазы работы сердца и охарактеризуйте положение клапанов в каждую из них.
11. Охарактеризуйте большой и малый круги кровообращения.
12. Какие особенности кровоснабжения плода вам известны?
13. Какие вы знаете врожденные пороки сердца?
14. Что такое фиброзный и серозный перикард?
15. Назовите синусы перикарда и структуры, их ограничивающие.

Мочевая система

1. Перечислите образования, входящие в состав фиксирующего аппарата почки.
2. Назовите структуры, образующие ножку почки.
3. Опишите скелетотопию правой и левой почек.
4. Назовите части нефрона и охарактеризуйте их функцию.
5. Какие вы знаете особенности кровоснабжения почки?
6. Что входит в юкстагломерулярный аппарат почки?
7. Опишите отличия корковых и юкстамедуллярных нефронов.
8. Перечислите мочевыводящие структуры почки.
9. Охарактеризуйте роль почек в организме.
10. Какие части имеет мочеточник?
11. Какие сужения мочеточника вам известны?
12. Перечислите части и опишите строение стенки мочевого пузыря.
13. Какие вы знаете варианты и аномалии развития органов мочевой системы?

Мужские половые органы

1. Назовите наружные мужские половые органы.
2. Какие внутренние мужские половые органы вы знаете?
3. Охарактеризуйте местоположение бульбоуретральных желез.
4. Опишите структуры, в которых происходят процессы образования и созревания сперматозоидов.
5. Где происходит выработка мужских половых гормонов?
6. Назовите фасциальные оболочки яичка и семенного канатика.
7. Назовите части придатка яичка.
8. Какие части выделяют у семявыносящего протока?
9. Где расположены семенные пузырьки? Какие функции они выполняют?
10. Охарактеризуйте особенности строения и функциональное назначение простаты.
11. Назовите части и охарактеризуйте строение мужского полового члена.

12. Назовите части мужского мочеиспускательного канала.
13. Перечислите сужения мужского мочеиспускательного канала.
14. Где расположены расширения мужского мочеиспускательного канала?
15. Назовите изгибы мужского мочеиспускательного канала.
16. Укажите образования, расположенные в простатической части мужского мочеиспускательного канала.
17. Опишите сфинктеры мужского мочеиспускательного канала.
18. Какие вы знаете особенности строения кожи мужского полового члена?
19. Перечислите связки и мышцы мужского полового члена.
20. Какие структуры развиваются из полового валика?
21. Какие образования развиваются из полового бугорка?
22. Опишите процесс опускания яичек.
23. Какие вы знаете варианты и аномалии развития органов мужской половой системы?

Женские половые органы

1. Перечислите наружные женские половые органы.
2. Какие внутренние женские половые органы вы знаете?
3. Назовите структуры, ограничивающие половую щель.
4. Какие образования ограничивают преддверие влагалища?
5. Где расположены большие и малые железы преддверия? Их роль.
6. Назовите части клитора.
7. Укажите функциональное предназначение яичника.
8. Какие связки яичника вы знаете?
9. Расскажите строение коркового вещества яичника.
10. Назовите виды яичниковых фолликулов.
11. Перечислите рудиментарные образования яичника.
12. Охарактеризуйте положение матки в полости малого таза.
13. Назовите части матки.
14. Перечислите оболочки стенки матки.
15. Какие связки участвуют в фиксации матки?
16. Опишите положение матки по отношению к брюшине.
17. Что такое менструальный цикл? Назовите его фазы и изменения в строении слизистой оболочки матки.
18. Назовите части и функциональное назначение маточной трубы.
19. Какие стенки влагалища вам известны?
20. Что такое свод влагалища? Назовите его части.
21. Охарактеризуйте местоположение и особенности строения девственной плевы.
22. Где происходит выработка женских половых гормонов?
23. Укажите части молочной железы.
24. Какие вы знаете варианты и аномалии развития органов женской половой системы?
25. Какие вы знаете области промежности?
26. Как классифицируют мышцы промежности по развитию?
27. Какие мышцы мочеполовой области вы знаете?
28. Перечислите мышцы заднепроходной области.
29. Назовите фасции промежности.
30. Опишите стенки седалищно-прямокишечной ямки. Чем они образованы?
31. Назовите структуры, образующие диафрагму таза.
32. Чем образована мочеполовая диафрагма?

Железы внутренней секреции

1. Перечислите эндокринные железы.
2. Приведите классификацию желез внутренней секреции по развитию.
3. Укажите железы энтодермального происхождения.
4. Назовите железы эктодермального происхождения.
5. Какие железы развиваются из мезодермы?
6. Охарактеризуйте топографию щитовидной железы.
7. Назовите доли щитовидной железы.
8. Опишите внутреннее строение щитовидной железы.
9. Укажите местоположение паращитовидных желез.
10. Где расположен тимус?
11. Назовите доли тимуса и опишите его внутреннее строение.
12. Как устроены островки Лангерганса?
13. Укажите поверхности надпочечника.
14. Перечислите зоны коркового вещества надпочечника. Какие гормоны вырабатываются в каждой из них?
15. Что такое параганглии?
16. Где расположены интерренальные тельца?
17. Опишите эндокринную функцию половых желез.
18. Укажите местоположение и функциональное предназначение эпифиза.
19. Охарактеризуйте значение гипоталамуса и гипофиза в регуляции деятельности эндокринных желез.
20. Какие структуры входят в состав APUD-системы?

Рентгеноанатомия внутренних органов

1. Что такое ортопантография?
2. Как называется метод рентгенологического исследования протоков слюнных желез путем их контрастирования?
3. Какие фазы заполнения полых органов контрастным веществом выделяют при проведении рентгенологического исследования?
4. Назовите части и формы желудка в рентгеновском изображении.
5. Что такое ирригоскопия? Для чего она применяется?
6. Что понимают под термином «легочный рисунок»?
7. Какой метод рентгенологического исследования применяют для оценки бронхиального дерева?
8. Опишите методы исследования, применяемые для изучения мочевыводящих структур.
9. Что такое дифферентовезикулография?
10. Как называется метод визуализации матки и маточных труб?

От автора

Выражаю глубокую признательность сотрудникам кафедры нормальной анатомии Военно-медицинской академии — соавторам некоторых глав первого издания учебника (2000 г.):

профессору *П. С. Пащенко*,
доценту *Н. С. Шадриной*,
доценту *Л. П. Тихоновой*,
доценту *Т. П. Глебушко*,
доценту *И. Н. Кузьминой*,
доценту *М. В. Твардовской*.

Особую благодарность выражаю доценту *Г. И. Ничипоруку*.

Профессор *И. В. Гайворонский*

СОДЕРЖАНИЕ

ВВЕДЕНИЕ 3

Нормальная анатомия человека — фундаментальная дисциплина в системе медицинского образования 3
Место анатомии в системе биологических и клинических дисциплин 4
Объект и методы анатомического исследования 5
Структурная организация человеческого организма 6
Области человеческого тела 17
Плоскости, оси и основные ориентиры в анатомии 19
Краткий очерк развития человеческого организма 21

Вопросы 23

ИСТОРИЯ АНАТОМИИ 24

Первые сведения о строении человеческого организма 24
Анатомия Древней Греции 25
Анатомия Древнего Рима 27
Анатомия Средневековья 27
Анатомия эпохи Возрождения 29
Развитие анатомии в России в XVII—XIX веках 31
История кафедры анатомии Медико-хирургической (Военно-медицинской) академии 34
История анатомии в России в советский период и в настоящее время 41

Вопросы 45

Часть I. ОСТЕОЛОГИЯ

ОБЩАЯ ОСТЕОЛОГИЯ 48

Функции скелета 48
Кость как орган 49
Классификация костей 50
Внутреннее строение костей 51
Внешнее строение костей 54
Химический состав кости и ее свойства 54
Механические свойства кости 55
Развитие костей 56

СКЕЛЕТ ТУЛОВИЩА 60

Позвоночный столб 60
Общие черты строения свободных позвонков 60
Шейные позвонки 61
Грудные позвонки 62
Поясничные позвонки 63
Крестец 64
Копчик 65
Кости грудной клетки 65
Ребра 65
Грудина 66

СКЕЛЕТ ГОЛОВЫ — ЧЕРЕП 68

Общая характеристика черепа 68
Общие принципы строения костей черепа 70

Кости мозгового черепа ... 70
Затылочная кость ... 70
Теменная кость ... 72
Лобная кость ... 73
Решетчатая кость ... 75
Височная кость ... 76
Клиновидная кость ... 79
Кости лицевого черепа ... 82
Верхняя челюсть ... 82
Нёбная кость ... 84
Скуловая кость ... 85
Носовая кость ... 85
Слезная кость ... 85
Нижняя носовая раковина ... 86
Сошник ... 86
Нижняя челюсть ... 87
Подъязычная кость ... 88
Череп в целом ... 89
Мозговой череп ... 89
Лицевой череп ... 94
Глазница ... 94
Костная носовая полость ... 96
Костный остов полости рта ... 98
Височная ямка ... 98
Подвисочная ямка ... 98
Крыловидно-нёбная ямка ... 99

КОСТИ ВЕРХНЕЙ КОНЕЧНОСТИ ... 99
Кости пояса верхней конечности ... 100
Лопатка ... 100
Ключица ... 101
Кости свободной верхней конечности ... 102
Плечевая кость ... 102
Кости предплечья ... 103
Кости кисти ... 104

КОСТИ НИЖНЕЙ КОНЕЧНОСТИ ... 107
Кости пояса нижней конечности ... 107
Тазовая кость ... 107
Кости свободной нижней конечности ... 110
Бедренная кость ... 110
Надколенник ... 110
Кости голени ... 111
Кости стопы ... 113
Вопросы ... 116

Часть II. АРТРОСИНДЕСМОЛОГИЯ

ОБЩАЯ АРТРОСИНДЕСМОЛОГИЯ ... 120
Непрерывные соединения ... 121
Прерывные соединения ... 124

Принципы классификации суставов 128
Факторы, определяющие объем движений в суставах 130
Принципы чтения рентгенограмм костей и суставов 131
СОЕДИНЕНИЯ КОСТЕЙ ТУЛОВИЩА 135
Соединения свободных позвонков 135
Соединение крестца с копчиком 137
Соединения I и II шейных позвонков между собой и с черепом 138
Позвоночный столб 140
Соединения ребер 142
Грудная клетка в целом 143
СОЕДИНЕНИЯ КОСТЕЙ ЧЕРЕПА 145
СОЕДИНЕНИЯ КОСТЕЙ ВЕРХНЕЙ КОНЕЧНОСТИ 147
Соединения костей пояса верхней конечности 147
Соединения костей свободной верхней конечности 148
Плечевой сустав 148
Локтевой сустав 150
Соединения костей предплечья 152
Лучезапястный сустав 153
Соединения костей кисти 154
Соединения костей пальцев 157
СОЕДИНЕНИЯ КОСТЕЙ НИЖНЕЙ КОНЕЧНОСТИ 158
Соединения костей пояса нижней конечности 158
Таз в целом 160
Соединения свободной нижней конечности 162
Тазобедренный сустав 162
Коленный сустав 164
Соединения костей голени 168
Соединения костей стопы 169
ОСНОВЫ РЕНТГЕНОАНАТОМИИ КОСТЕЙ И ИХ СОЕДИНЕНИЙ 175
Рентгеноанатомия костей 175
Рентгеноанатомия соединений костей 182
Рентгеноанатомия позвоночного столба 183
Рентгеноанатомия грудной клетки 189
Рентгеноанатомия черепа 190
Рентгеноанатомия костей и суставов верхней конечности 195
Рентгеноанатомия костей и суставов нижней конечности 201
Вопросы 210

Часть III. МИОЛОГИЯ

ОБЩАЯ МИОЛОГИЯ 212
Функциональное назначение скелетных мышц 213
Форма скелетных мышц 213
Принципы классификации мышц 215
Строение мышц 216
Принципы работы мышц 219
Факторы, определяющие силу мышцы 221
Вспомогательный аппарат мышц 222
Развитие мышц 226
Принципы изучения частной миологии 228

МЫШЦЫ СПИНЫ ... 229
Поверхностные мышцы спины ... 230
Мышцы, прикрепляющиеся к костям верхней конечности ... 230
Мышцы, прикрепляющиеся к ребрам ... 231
Глубокие мышцы спины ... 232
Длинные мышцы ... 232
Короткие мышцы ... 235
Фасции спины ... 235
Топография спины ... 235

МЫШЦЫ ГРУДИ ... 236
Мышцы груди, прикрепляющиеся к костям верхней конечности ... 237
Собственные мышцы груди ... 237
Фасции груди ... 239
Топография груди ... 240

МЫШЦЫ ЖИВОТА ... 240
Переднелатеральная группа мышц живота ... 241
Длинные мышцы ... 241
Широкие мышцы ... 242
Задняя группа мышц живота ... 243
Фасции живота ... 244
Топография живота ... 244

ДИАФРАГМА ... 247

МЫШЦЫ ШЕИ ... 250
Мышцы, расположенные спереди от гортани и крупных сосудов ... 251
Поверхностные мышцы ... 251
Мышцы, прикрепляющиеся к подъязычной кости ... 252
Глубокие мышцы шеи ... 255
Латеральная группа ... 255
Медиальная группа ... 255
Подзатылочные мышцы ... 256
Треугольники шеи ... 257
Фасции шеи ... 257
Межфасциальные клетчаточные пространства шеи ... 260

МЫШЦЫ ГОЛОВЫ ... 261
Мимические мышцы ... 262
Мышцы крыши черепа ... 262
Мышцы наружного уха ... 263
Мышцы окружности глаза ... 264
Мышцы носа ... 264
Мышцы окружности рта ... 265
Жевательные мышцы ... 266
Фасции головы ... 268
Топография головы ... 268

МЫШЦЫ ВЕРХНЕЙ КОНЕЧНОСТИ ... 269
Мышцы плечевого пояса ... 270
Мышцы плеча ... 272
Передняя группа мышц плеча ... 272

Задняя группа мышц плеча 273
Мышцы предплечья 273
Передняя группа мышц предплечья 275
Задняя группа мышц предплечья 277
Мышцы кисти 278
Латеральная группа мышц кисти 279
Медиальная группа мышц кисти 280
Средняя группа мышц кисти 280
Фасции верхней конечности 281
Топография верхней конечности 283

МЫШЦЫ НИЖНЕЙ КОНЕЧНОСТИ 286

Мышцы таза 287
Внутренние мышцы таза 287
Наружные мышцы таза 288
Мышцы бедра 290
Передняя группа мышц бедра 290
Медиальная группа мышц бедра 292
Задняя группа мышц бедра 292
Мышцы голени 293
Передняя группа мышц голени 294
Латеральная группа мышц голени 295
Задняя группа мышц голени 296
Мышцы стопы 298
Мышцы тыла стопы 299
Мышцы подошвы 300
Фасции нижней конечности 302
Костно-фиброзные каналы и синовиальные влагалища сухожилий на стопе 306
Топография нижней конечности 309
Вопросы 317

Часть IV. СПЛАНХНОЛОГИЯ

ОБЩАЯ СПЛАНХНОЛОГИЯ 320

Принципы строения полых органов 321
Принципы строения паренхиматозных органов 324

ПИЩЕВАРИТЕЛЬНАЯ СИСТЕМА 325

Полость рта 326
Зубы 329
Язык 334
Слюнные железы 339
Нёбо 341
Глотка 344
Пищевод 348
Желудок 351
Тонкая кишка 355
Двенадцатиперстная кишка 356
Брыжеечная часть тонкой кишки 359
Печень 361
Желчный пузырь 366

Поджелудочная железа ... 367
Толстая кишка ... 369
Морфофункциональные особенности брюшины ... 376
Обзор органов брюшной полости ... 384
Анатомо-топографические особенности строения полости брюшины ... 388
Развитие органов пищеварительной системы. Варианты и пороки их развития ... 392
Развитие лица ... 392
Пороки развития лица ... 395
Развитие брюшины и некоторых органов пищеварительной системы ... 396
Аномалии и пороки развития органов пищеварительной системы ... 398

СИСТЕМА ОРГАНОВ ДЫХАНИЯ ... 400

Нос ... 400
Околоносовые пазухи ... 404
Гортань ... 406
Хрящи гортани ... 407
Соединения гортани ... 409
Мышцы гортани ... 411
Полость гортани ... 414
Строение стенки гортани ... 417
Трахея ... 417
Бронхи ... 419
Легкие ... 419
Плевра. Плевральная полость ... 428
Средостение ... 432
Развитие органов дыхания. Аномалии развития ... 434

СЕРДЦЕ ... 436

Внешнее строение ... 436
Строение стенки сердца ... 442
Топография сердца ... 445
Круги кровообращения и работа сердца ... 447
Перикард ... 448
Развитие сердца ... 450
Особенности кровообращения плода ... 451
Аномалии положения и пороки развития сердца и крупных присердечных сосудов ... 453

МОЧЕВАЯ СИСТЕМА ... 454

Почки ... 454
Мочевыводящие структуры почки ... 461
Мочеточник ... 462
Мочевой пузырь ... 463
Развитие органов мочевой системы. Аномалии развития ... 465

МУЖСКИЕ ПОЛОВЫЕ ОРГАНЫ ... 467

Мошонка ... 468
Фасциальные оболочки яичка и семенного канатика ... 469
Мужская половая железа (яичко) ... 471
Семявыносящий проток ... 474
Семенной канатик ... 475

Семенные пузырьки 476
Простата 477
Бульбоуретральные железы 480
Мужской половой член 480
Мужской мочеиспускательный канал 485
Развитие органов мужской половой системы 488
Опускание яичек 491
Аномалии развития органов мужской половой системы 493

ЖЕНСКИЕ ПОЛОВЫЕ ОРГАНЫ 495

Яичник 496
Рудиментарные придатки яичника 500
Матка 501
Маточная труба 505
Влагалище 506
Наружные женские половые органы 508
Женский мочеиспускательный канал 510
Развитие женских половых органов. Аномалии развития 511

МОЛОЧНАЯ ЖЕЛЕЗА 513

ПРОМЕЖНОСТЬ 515

Особенности женской промежности 521

ЖЕЛЕЗЫ ВНУТРЕННЕЙ СЕКРЕЦИИ 522

Щитовидная железа 523
Околощитовидные железы 525
Тимус 527
Эндокринная часть поджелудочной железы 528
Надпочечники 529
Шишковидная железа (эпифиз) 531
Половые железы 532
Гипофиз 532

РЕНТГЕНОАНАТОМИЯ ВНУТРЕННИХ ОРГАНОВ 535

Рентгеноанатомия органов пищеварительной системы 535
Рентгеноанатомия органов дыхательной системы 544
Рентгеноанатомия сердца и крупных присердечных сосудов 549
Рентгеноанатомия органов мочевой системы 551
Рентгеноанатомия органов мужской половой системы 553
Рентгеноанатомия органов женской половой системы 554

Вопросы 555

От автора 560

Учебное издание

Иван Васильевич Гайворонский

НОРМАЛЬНАЯ АНАТОМИЯ ЧЕЛОВЕКА

Том 1

Учебник для медицинских вузов

9-е издание, переработанное и дополненное

Редакторы: *Пугачева Н. Г., Атаманенко Н. Н.*
Корректор *Полушкина В. В.*
Дизайн и компьютерная верстка *Илюхиной И. Ю.*

Подписано в печать 12.04.2016. Формат $70 \times 100^{1}/_{16}$.
Усл. печ. л. 46,15. Печ. л. 35,5.
Тираж 3000 экз. Заказ № 3948.

ООО «Издательство „СпецЛит“».
190103, Санкт-Петербург, 10-я Красноармейская ул., 15,
тел./факс: (812) 495-36-09, 495-36-12,
http://www.speclit.spb.ru

«Первая Академическая типография „Наука“»
199034, Санкт-Петербург, 9-я линия, 12

ISBN 978-5-299-00755-8